

*Agromedicine
and
Medical Sciences*

AMS



- Risk Factors of Perinatal Death Age 0-28 Days at RSD dr. Soebandi Jember
Ainindya Pasca Rachmadiani,
Muhammad Ali Shodikin,
Cicli Komariah
- The Correlation between Fat Consumption and Atherogenic Index on Type 2 Diabetes Mellitus Patients in dr. Soebandi Hospital
Mega Ratnasari, Ali Santosa,
Dwita Aryadina Rachmawati
- Identification and In Silico Analysis of Anti Inflammation and Anti Oxidant Potentials of Polyphenol Compounds in Methanol Extract of *Tamarindus indica* Seeds
Muhammad Ihwan Narwanto,
Masruroh Rahayu, Setyawati
Soeharto, Nurdiana, Moch.
Aris Widodo
- The Correlation between Ferritin Levels and Glutation (GSH) Levels in Major Beta Thalassemia Patient at dr. Soebandi Jember Hospital
Amalia Nur Zahra, Rini Riyanti,
Elly Nurus Sakinah
- The Correlation between Nicotine Dependence Level and Negative Symptom In Schizophrenic Patients at Psychiatric Department of PTPN XI Djatiroto Lumajang Hospital
Nafiys Hilmy, Alif Mardijana,
Dwita Aryadina Rachmawati
- The Correlation between Administration of Alpha Lipoic Acid and Malondialdehyde Level on Traumatic Brain Injury Model Rat's Brain
Nastiti Bektu Utami, Dini
Agustina, Erfan Efendi
- Tetracycline Resistant *Escherichia coli* From Broiler Chicken Meat Isolate
Anisa Rizca Putri, Enny Suswati,
Laksmi Indreswari
- Acute Toxicity of Ethanol Leaves Extracts of Cassava (*Manihot esculenta*) on Liver Histopathology of Wistar Rats
Sheillavi Fauziah Alex
Saddamiah, Rena Normasari,
Cholis Abrori
- Correlation between Quick of Blood and Intradialytic Hypertension on Chronic Kidney Disease Stage V Patients in dr. Soebandi Jember Hospital
Novall Alif Muharrom, Suryono,
Cicli Komariah
- Histopathological Changes in the Wistar Rats Liver Treated with Bangle (*Zingiber cassumunar Roxb.*) Rhizome Ethanol Extract during Acute Toxicity Test
Kesy Sasta Handani, Wiwien
Sugih Utami, Bagus
Hermansyah, Rena Normasari

Digital Repository Universitas Jember

The screenshot displays a web browser window with multiple tabs. The active tab shows the URL <https://jurnal.unej.ac.id/index.php/JAMS/issue/view/602>. The page content is organized into several sections:

- ARTICLES**: A list of five articles, each with a title, author(s), page range, and a PDF icon. The articles are:
 - Effect of Soyflour (Glycine max L.) Hepatoprotector Activity on Liver MDA Level in Male Wistar Rat Induced by Diazinon** by Sofi Aliyati Himah, Desie Dwi Wisudanti, Heni Fatmawati (1-6)
 - The Correlation between Fat Consumption and Atherogenic Index on Type 2 Diabetes Mellitus Patients in dr. Soebandi Hospital** by Mega Ratnasari, Ali Santosa, Dwita Aryadina Rahmawati (7-12)
 - Identification and In Silico Analysis of Anti Inflammation and Anti Oxidant Potentials of Polyphenol Compounds in Methanol Extract of Tamarindus indica Seeds** by Muhammad Inwan Narwanto, Masruch Bahayu, Setyawati Soeharto, Nurdiana Nurdiana, Moch. Arii Widodo (13-17)
 - The Correlation between Ferritin Levels and Glutation (GSH) Levels in Major Beta Thalassemia Patient at dr. Soebandi Jember Hospital** by Amalia Nur Zahra, Rini Riyanti, Eliy Nurus Sakinah (18-24)
 - The Correlation between Nicotine Dependence Level and Negative Symptom in Schizophrenic Patients at Psychiatric Department of PTPN XI Djatiroto Lumajang Hospital** by Nafiy Hilmy, Alif Mardijana, Dwita Aryadina Rachmawati (25-30)
- INDEXED BY**: Logos for Google Scholar and Crossref.
- JURNAL AMS**: Journal information including Medical Faculty, address (Jl. Kalimantan 37 Kampus Bumi Sumberson, Jember, Jawa Timur), ISSN (2460-9048), and email (journalofams@gmail.com).
- COUNTER**: A world map icon indicating global access.
- Additional Articles (partially visible)**:
 - The Correlation between Administration of Alpha Lipoic Acid and Malondialdehyde Level on Traumatic Brain Injury Model Rat's Brain** by Nastiti Bekti Utami, Dini Agustina, Erfan Efendi (31-37)
 - Tetracycline Resistance Escherichia coli isolated From Broiler Chicken Meat** by Anisa Rizca Putri, Ensy Suswati, Laksmi Indreswari (38-44)
 - Acute Toxicity of Ethanol Leaves Extracts of Cassava (Manihot esculenta) on Liver Histopathology of Wistar Rats** by Shellavi Fauziah Alex Saddamlah, Rena Normasari, Cholli Abrori (45-49)
 - Correlation between Quick of Blood and Intradialytic Hypertension on Chronic Kidney Disease Stage V Patients in dr. Soebandi Jember Hospital** by Novail Alif Muharrom, Suryono Suryono, Cich Komariah (50-54)
 - Histopathological Changes in the Wistar Rats Liver Treated with Bangle (Zingiber cassumunar Roxb.) Rhizome Ethanol Extract during Acute Toxicity Test** by Keyy Sastra Handani, Wivrien Sugih Utami, Bagus Hermansyah, Rena Normasari (55-59)

Digital Repository Universitas Jember

The image shows a screenshot of a web browser displaying the 'About Editorial Team' page for the journal 'JAMS' (Jurnal Agromedicine Medical Sciences) from Universitas Jember. The browser's address bar shows the URL: <https://jurnal.unej.ac.id/index.php/JAMS/about/editorialTeam>. The page features a navigation menu with 'CURRENT', 'ARCHIVES', and 'ABOUT' options, along with a search bar. The main content area is titled 'Editorial Team' and lists the following roles and names:

- TIM PENYUNTING**
- Penanggungjawab :
Dekan Fakultas Kedokteran Universitas Jember
- Ketua Penyunting :
dr. Ancah Caesarina Novi Marchianti, Ph.D
- Wakil Penyunting :
Dr. rer. biol. hum. dr. Erma Sulistyarningsih, M.Si
- Anggota Penyunting :
Dr. dr. Yunita Armivanti, M.Kes.

Below this list, the 'Anggota Penyunting' section lists:

- Dr. dr. Yunita Armivanti, M.Kes.
- dr. Dwita Aryadina Rachmawati, M.Kes.
- dr. Rena Normasari, M. Biomed.
- dr. Ika Rahmawati Sutejo, M. Biotech.
- dr. Desie Wisudanti, M. Biomed.

The 'Penyunting Pelaksana' is listed as Ahmad Kodri Riyandoko, A. Md., Kep.

The journal is published by UPT Penerbitan Universitas Jember. The editorial office address is:
Alamat Redaksi :
Fakultas Kedokteran Universitas Jember
Jl. Kalimantan No.37 Jember 68121, Indonesia
Telp/Fax +62331 337877
<http://jurnal.unej.ac.id/index.php/JAMS/index>

On the right side of the page, there are sections for 'JOURNAL DETAIL' (Editorial Team, Guidelines and Submission, Focus and Scope, Publication Ethics, Screening for Plagiarism), 'SUPPORTED' (with logos of Universitas Jember and another institution), 'INDEXED BY' (Google Scholar and Crossref), and 'JURNAL AMS' (Medical Faculty, Jl. Kalimantan 37 Kampus Bumi Sumberson, Jember, Jawa Timur INDONESIA, Print ISSN 2460-9048, e-mail: journalofams@gmail.com).

Gambaran Histopatologi Hati Tikus Wistar Pasca Pemberian Ekstrak Etanol Rimpang Bangle (*Zingiber cassumunar* Roxb.) pada Uji Toksisitas Akut

Histopathological Changes in the Wistar Rats Liver Treated with Bangle (*Zingiber cassumunar* Roxb.) Rhizome Ethanol Extract during Acute Toxicity Test

Kesy Sasta Handani¹, Wiwien Sugih Utami², Bagus Hermansyah², Rena Normasari³

¹Program Studi Pendidikan Dokter Fakultas Kedokteran Universitas Jember

²Laboratorium Parasitologi Fakultas Kedokteran Universitas Jember

³Laboratorium Patologi Anatomi Fakultas Kedokteran Universitas Jember

Jalan Kalimantan No. 37 Kampus Tegalboto, Jember 68121

e-mail korespondensi: rena_normasari@unej.ac.id; kesyhandani@gmail.com

Abstrak

Malaria masih menjadi penyakit infeksi yang belum bisa dieradikasi. Adanya kasus resistensi obat antimalaria mendorong timbulnya penelitian tentang berbagai ekstrak tanaman herbal yang diharapkan dapat menjadi obat terapi komplementer malaria, salah satunya yaitu ekstrak etanol rimpang bangle (*Zingiber cassumunar* Roxb.). Sebelum dapat menjadi sebuah fitofarmaka, ekstrak etanol rimpang bangle harus melalui banyak tahapan uji terlebih dahulu, salah satunya yaitu uji toksisitas akut yang dapat digunakan untuk mengetahui adanya kemungkinan kerusakan organ akibat pemberian ekstrak secara akut. Organ yang paling mungkin mengalami kerusakan akibat paparan ekstrak yaitu hati karena proses biotransformasi obat terjadi di organ tersebut. Tujuan penelitian ini adalah untuk mengetahui pengaruh pemberian ekstrak etanol rimpang bangle (*Zingiber cassumunar* Roxb.) terhadap gambaran histopatologi hati tikus Wistar pada uji toksisitas akut. Jenis penelitian ini yaitu *true experimental laboratories* dengan rancangan *posttest only control group design* dengan menggunakan empat kelompok perlakuan (diberi dosis 42,609 mg/200gBB + Tween 1%, 213,045 mg/200gBB + Tween 1%, 426,09 mg/200gBB + Tween 1%, dan 852,18 mg/200gBB + Tween 1%) dan satu kelompok kontrol (diberi Tween 1%). Masing-masing kelompok perlakuan terdiri dari lima tikus jantan dan lima tikus betina. Data berupa rata-rata akhir skor kerusakan hepatosit dianalisis menggunakan uji *One-Way ANOVA* dan diperoleh $p=0,084$. Hal tersebut menunjukkan bahwa tidak ada perbedaan hasil gambaran histopatologi hati secara signifikan antarkelompok uji.

Kata Kunci: malaria, rimpang bangle, uji toksisitas akut, histopatologi hati

Abstract

*Malaria is still an infectious disease that can not be eradicated. The presence of antimalarial drug resistance case encourages the research on various herbal plant extracts that are expected to be a complementary therapy drug of malaria, one of them is bangle (*Zingiber cassumunar* Roxb.) rhizome ethanol extract. Before it can be a phytopharmaka, bangle rhizome ethanol extract must go through many stages of the test first, one of them is acute toxicity test that can be used to determine the possibility of organ damage after the giving of extract during acute period. The organ that is most likely to experience damage due to exposure to the extract is liver because drug biotransformation takes place there. This research aimed to investigate the effect of bangle (*Zingiber cassumunar* Roxb.) rhizome ethanol extract to the histopathological changes of Wistar rats liver during acute toxicity test. This research type was true experimental laboratories with posttest only control group design using four treatment groups (given dose 42,609 mg/200gBW + Tween 1%, 213,045 mg/200gBW + Tween 1%, 426,09 mg/200gBW + Tween 1%, and 852.18 mg/200gBW + Tween 1%) and one control group (given 1% Tween). Each treatment groups consisted of five male rats and five female rats. The final mean score of hepatocyte damage as the research data was analyzed by One-Way ANOVA test and showed that $p=0,084$. It indicated that there was no significant difference of liver histopathology results between groups.*

Keywords: malaria, bangle rhizome, acute toxicity test, liver histopathology

Pendahuluan

Malaria masih menjadi penyakit infeksi yang belum bisa dieradikasi hingga saat ini. *World Health Organization* (WHO) dalam *World Malaria Report* tahun 2015 melaporkan bahwa telah terdapat sekitar 214 juta kasus baru malaria dengan 438.000 orang di antaranya mengalami kematian dan masih ada sekitar 3,2 miliar orang di dunia berisiko terinfeksi malaria. Sebanyak 88% kasus malaria di dunia terjadi di Afrika, sedangkan 10% kasus terjadi di Asia Tenggara, dan 2% kasus terjadi di wilayah Mediterania Timur (WHO, 2015b). Indonesia memiliki nilai *Annual Parasite Incidence* (API) malaria sebesar 0,85 pada tahun 2015 dengan kasus terbanyak ditemukan di Papua (Kemenkes RI, 2016).

Penggunaan klorokuin sebagai obat lini pertama untuk malaria sudah dianggap kurang efektif akibat banyaknya kasus resistensi terhadap obat tersebut (Kombonglangi, 2015). Oleh karena itu, *Artemisinin-based Combination Therapy* (ACT) kini menjadi obat terapi lini pertama malaria di seluruh dunia (WHO, 2015a). Namun, berdasarkan penelitian efikasi terapi malaria pada beberapa daerah di Thailand, telah dilaporkan adanya kegagalan terapi serta pemanjangan klirens parasit dalam penggunaan ACT (Yusuf, 2014). Hal tersebut mengindikasikan adanya kemungkinan resistensi terhadap penggunaan ACT.

Adanya kasus resistensi terhadap obat antimalaria mendorong timbulnya penelitian-penelitian tentang tanaman herbal yang nantinya diharapkan dapat menjadi terapi komplementer untuk penyakit malaria. Salah satu tanaman herbal yang telah diteliti untuk menjadi terapi komplementer malaria yaitu bangle (*Zingiber cassumunar* Roxb.). Armiyanti *et al.* (2013) menyatakan bahwa kombinasi pemberian ekstrak rimpang bangle dengan Artemisinin menunjukkan efek yang sinergi dibuktikan dengan adanya penurunan derajat parasitemia dan TNF- α serta peningkatan kapasitas fagositosis dan produksi NO yang penting untuk eliminasi parasit. Pada uji aktivitas antimalaria ekstrak etanol rimpang bangle terhadap *Plasmodium berghei* secara *in vivo*, didapatkan hasil IC₅₀ sebesar 6,087 mg/20 gram (Andika, 2017).

Untuk menjadi sebuah fitofarmaka (sediaan obat yang telah dibuktikan keamanan dan khasiatnya), ekstrak bangle harus melewati beberapa tahap pengujian terlebih dahulu. Salah satunya yaitu uji toksisitas untuk mengetahui apakah zat aktif dalam tanaman memberikan efek toksik pada dosis tertentu. Uji toksisitas dibagi menjadi uji toksisitas akut, subakut, kronik, dan spesifik. Uji toksisitas

akut merupakan prasyarat formal keamanan calon fitofarmaka untuk dapat digunakan pada manusia (Kemenkes RI, 1992).

Hati merupakan organ utama dalam proses biotransformasi obat sehingga efek toksik obat dapat terjadi pada organ tersebut. Kerusakan hati akibat zat toksik dapat dipengaruhi oleh beberapa faktor yaitu jenis zat kimia yang terlibat, besarnya dosis yang diberikan, serta lamanya paparan zat. Berdasarkan hal tersebut, peneliti ingin mengamati apakah terdapat perubahan gambaran histopatologi hati hewan coba pascapemberian ekstrak etanol rimpang bangle pada uji toksisitas akut.

Metode Penelitian

Jenis penelitian yang digunakan ialah *true experimental laboratories* dengan rancangan *posttest only with control group design*. Proses pemeliharaan tikus, pemberian ekstrak secara oral, dan pengambilan organ hati dilaksanakan di Laboratorium Farmakologi Fakultas Kedokteran Universitas Jember (UNEJ), proses pembuatan ekstrak dilaksanakan di Laboratorium Farmasetika dan Biologi Fakultas Farmasi UNEJ, proses pembuatan preparat histopatologi hati dilaksanakan di Laboratorium Patologi Anatomi Fakultas Kedokteran Hewan UGM, dan proses pengamatan histopatologi hati dilaksanakan di Laboratorium Patologi Anatomi FK UNEJ. Jumlah sampel yang digunakan yaitu sebanyak 50 ekor tikus putih (*Rattus norvegicus*) galur Wistar dengan berat 150-250 gram yang diambil secara *simple random sampling* dan dibagi menjadi lima kelompok yaitu kelompok kontrol (K_n) yang diberi larutan Tween 1%, kelompok perlakuan 1 (K₁) yang diberi dosis ekstrak bangle 42,609 mg/200 gBB dengan pelarut Tween 1%, kelompok perlakuan 2 (K₂) yang diberi dosis ekstrak bangle 213,045 mg/200 gBB dengan pelarut Tween 1%, kelompok perlakuan 3 (K₃) yang diberi dosis ekstrak bangle 426,09 mg/200 gBB dengan pelarut Tween 1%, dan kelompok perlakuan 4 (K₄) yang diberi dosis ekstrak bangle 852,18 mg/200 gBB dengan pelarut Tween 1%. Masing-masing kelompok terdiri dari lima tikus jantan dan lima tikus betina.

Pembuatan ekstrak dilakukan dengan metode maserasi dengan menggunakan pelarut berupa etanol 96%. Remaserasi dilakukan sebanyak dua kali. Filtrat dipekatkan dengan menggunakan *rotary evaporator* kemudian hasilnya dioven dengan suhu 50 °C agar pelarut yang tersisa dapat menguap secara sempurna.

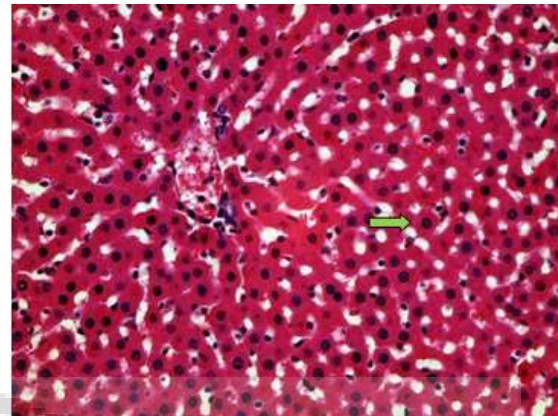
Tikus yang sudah dikelompokkan terlebih dulu dipuaskan 3 jam (hanya diberi minum saja) lalu diukur berat badannya, kemudian disonde. Tikus kembali diberi makan secara *ad libitum* satu jam setelah penyondean. Peneliti mengamati kematian dan gejala keracunan pada tikus setelah penyondean pada 30 menit pertama dan tiga jam setelah penyondean. Gejala keracunan yang diamati yaitu perubahan warna kulit, bulu, mata, perdarahan anus dan saluran urin, kejang, salvasi berlebih, diare, berjalan secara tidak normal, dan penurunan kesadaran. Pada hari kedelapan, tikus diterminasi dengan dimasukkan ke dalam wadah yang telah berisi kapas yang telah diberi dietil eter terlebih dahulu. Setelah tikus mati, tikus dibedah untuk diambil organ hatinya lalu organ tersebut langsung ditaruh dalam wadah berisi formalin 10%.

Pengamatan histopatologi hati dilakukan secara *double-blind* dan dikonfirmasi oleh ahli. Preparat diteliti dalam lima lapang pandang dengan perbesaran 400x. Setiap lapang pandang diamati 20 hepatosit dan masing-masing hepatosit diklasifikasikan menjadi normal, mengalami degenerasi parenkimatososa, mengalami degenerasi hidrofik, atau mengalami nekrosis.

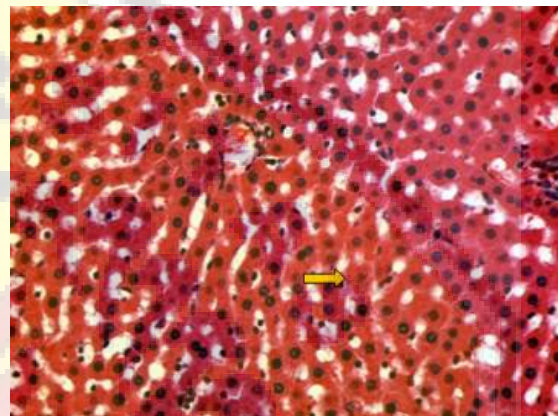
Data yang dianalisis berupa rata-rata akhir skor kerusakan hepatosit antarpelaku *double-blind*. Skor kerusakan hepatosit diperoleh dari proses transformasi data ordinal berupa derajat kerusakan hepatosit menjadi data interval menggunakan *Method of Successive Interval* (MSI). Data ordinal dapat dikonversi menjadi data interval agar dapat dilakukan perhitungan lebih lanjut (Asdar dan Badrullah, 2016). Masing-masing hepatosit diberi skor sesuai dengan hasil transformasi data dengan MSI. Selanjutnya, peneliti mencari rata-rata skor hepatosit per tikus. Rata-rata akhir skor kerusakan hepatosit per tikus diperoleh dengan merata-rata hasil data pelaku *double-blind* I dan *double-blind* II. Data berupa rata-rata akhir skor kerusakan hepatosit diuji normalitas *Saphiro-Wilk* dan homogenitasnya terlebih dahulu, lalu dianalisis dengan uji *One-Way ANOVA*.

Hasil Penelitian

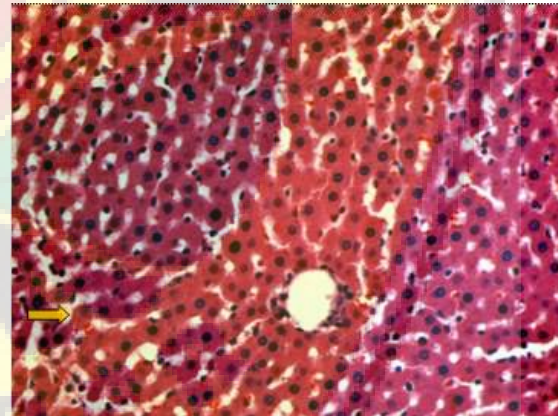
Penelitian telah berhasil dilakukan dan tidak ada sampel yang mengalami kematian maupun gejala keracunan. Hasil gambaran histopatologi hati yang mewakili setiap kelompok uji dapat dilihat pada Gambar 1A-1E.



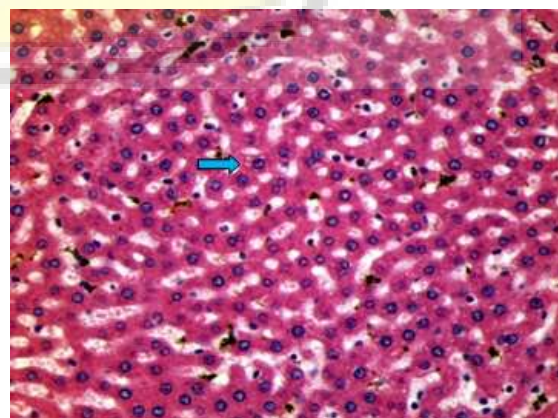
1A (→): sel hepatosit normal



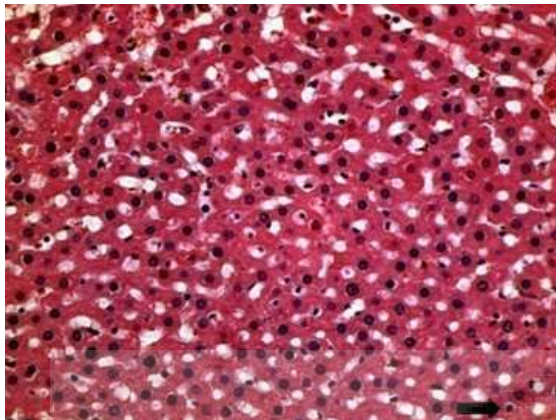
1B (→): sel hepatosit dengan degenerasi parenkimatososa



1C (→): sel hepatosit dengan degenerasi parenkimatososa



1D (→): sel hepatosit dengan degenerasi hidrofik



1E (➡): sel hepatosit yang mengalami nekrosis

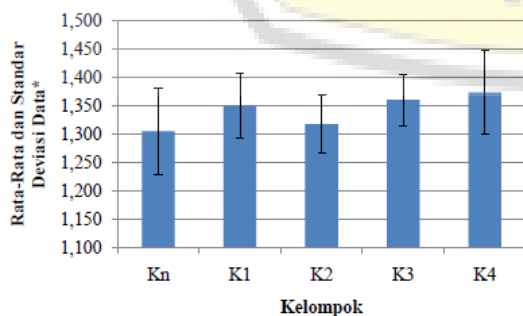
Gambar 1. Gambaran histopatologi hati
A. kelompok kontrol (K_n), B. kelompok perlakuan 1 (K_1), C. kelompok perlakuan 2 (K_2), D. kelompok perlakuan 3 (K_3), E. kelompok perlakuan 4 (K_4). Pengamatan pada perbesaran 400x dengan pewarnaan HE.

Mean data (rata-rata akhir skor kerusakan hepatosit) tiap kelompok dapat dilihat pada Tabel 1 dan Gambar 2.

Tabel 1. Mean data tiap kelompok penelitian

Kelompok	Mean data (rata-rata akhir skor kerusakan hepatosit)
K_n	1,30540 ± 0,075981
K_1	1,35060 ± 0,057318
K_2	1,31820 ± 0,050512
K_3	1,36060 ± 0,045412
K_4	1,37420 ± 0,073492

Hasil uji normalitas dan homogenitas menunjukkan $p > 0,05$ yang menunjukkan bahwa data terdistribusi normal dan memiliki varian yang sama. Data kemudian dianalisis dengan uji *One-Way ANOVA*. Hasil uji *One-Way ANOVA* menunjukkan bahwa tidak ada perbedaan yang signifikan secara statistik antara kelompok K_n , K_1 , K_2 , K_3 , dan K_4 ($p = 0,084$). Hasil uji dikatakan signifikan jika $p < 0,05$.



Gambar 2. Grafik batang mean data tiap kelompok penelitian

Pembahasan

Gambaran histopatologi hati antarkelompok uji tidak mengalami perbedaan secara signifikan. Bentuk tingkat kerusakan hepatosit berupa hepatosit normal, hepatosit yang mengalami degenerasi parenkimatosa, hepatosit yang mengalami degenerasi hidrofik, dan hepatosit yang mengalami nekrosis dapat dijumpai pada masing-masing kelompok uji.

Gambaran-gambaran histopatologi hati pada penelitian ini tersusun atas hepatosit dalam berbagai tingkat kerusakan. Hepatosit normal berbentuk poligonal dan sitoplasmanya berwarna merah homogen. Hepatosit yang mengalami degenerasi parenkimatosa memiliki sitoplasma keruh serta batas antara inti sel dan sitoplasma kurang jelas. Degenerasi ini terjadi akibat gangguan oksidasi yang menyebabkan penumpukan endapan protein dalam sitoplasma sehingga terlihat sitoplasma tampak keruh. Degenerasi parenkimatosa merupakan degenerasi yang paling ringan dan bersifat reversibel. Degenerasi parenkimatosa yang berlanjut dapat menyebabkan degenerasi hidrofik. Hepatosit yang mengalami degenerasi hidrofik akan membengkak dan tampak vakuola-vakuola yang berisi air dalam sitoplasmanya. Penyebab kerusakan hepatosit yang terus menetap dapat menyebabkan robekan membran plasma dan perubahan inti sehingga hepatosit mengalami nekrosis. Selain itu, nekrosis dapat terjadi akibat adanya metabolit kimia reaktif yang mengikat protein nukleofilik hepatosit atau adanya metabolit dengan rantai bebas yang dapat berikatan secara kovalen pada protein dan asam lemak tak jenuh membran sel sehingga menyebabkan peroksidasi lipid dan kerusakan membran yang akhirnya mengakibatkan kematian hepatosit (Amalina, 2009; Setyowati, 2010).

Hasil uji *One-Way ANOVA* menunjukkan bahwa tidak ada perbedaan gambaran histopatologi hati yang signifikan secara statistik antarkelompok uji. Tidak adanya perubahan perbedaan gambaran histopatologi hati pada penelitian ini sesuai dengan penelitian Koontongkaew *et al.* (2014) yang melakukan pemberian dosis tunggal ekstrak etanol rimpang bangle 5000 mg/kgBB dan dinyatakan bahwa tidak ada perubahan secara signifikan pada gambaran mikroskopis hati hewan coba. Pemberian dosis berulang ekstrak etanol rimpang bangle pada penelitian ini hingga dosis 852,18 mg/200 gBB pun juga tidak menghasilkan perbedaan gambaran histopatologi hati secara signifikan antarkelompok uji. Hal ini menandakan bahwa dosis ekstrak etanol rimpang bangle sebesar 852,18 mg/200 gBB secara akut

tidak menimbulkan perubahan mikroskopis hati secara signifikan.

Ekstrak etanol rimpang bangle memiliki sifat hepatoprotektor (Suparto *et al.* dalam Afarah *et al.* 2004). Dalam penelitian Afarah *et al.* (2004), tikus jantan yang diberi fraksi etil asetat bangle 30 mg/kgBB memiliki rata-rata kadar SGOT sekitar 32,59 U/l dan rata-rata kadar SGPT sekitar 12,28 mg/kgBB lebih rendah dari kontrol negatif yang hanya diinduksi CCl₄ 0,1 mL/kgBB per oral tanpa diberi sediaan uji lainnya. SGOT dan SGPT merupakan enzim yang akan dikeluarkan jika sel hati mengalami kerusakan. Berdasarkan hal tersebut, ada kemungkinan bahwa dosis ekstrak etanol rimpang bangle 852,18 mg/200 gBB pada uji toksisitas akut ini masih memiliki sifat hepatoprotektor sehingga belum menimbulkan perubahan secara signifikan pada gambaran histopatologi hati antarkelompok uji.

Kesimpulan

Tidak terdapat perbedaan hasil gambaran histopatologi hati tikus Wistar antarkelompok uji pascapemberian ekstrak etanol rimpang bangle (*Zingiber cassumunar* Roxb.) dengan dosis 42,609 mg/200 gBB; 213,045 mg/200 gBB; 426,09 mg/200 gBB; dan 852,18 mg/200 gBB pada uji toksisitas akut. Berdasarkan hasil penelitian yang diperoleh maka perlu dilakukan uji toksisitas subakut ekstrak etanol rimpang bangle (*Zingiber cassumunar* Roxb.).

Ucapan Terima Kasih

Ucapan terima kasih penulis sampaikan kepada dr. Wiwien Sugih Utami, M.Sc., dr. Rena Normasari, M.Biomed., dan dr. Bagus Hermansyah, M.Biomed. yang telah membantu dalam penyusunan naskah ini. Penulis juga menyampaikan terima kasih kepada Lembaga Penelitian dan Pengabdian kepada Masyarakat (LP2M) UNEJ, Fakultas Kedokteran UNEJ, Fakultas Farmasi UNEJ, dan Kemenristekdikti yang telah memberikan fasilitas dalam penelitian ini.

Daftar Pustaka

WHO. 2015b. *World Malaria Report 2015*. Geneva: WHO Press.
Kemenkes RI. 2016. *Info DATIN Malaria*. Jakarta: PUSDATIN Kemenkes RI.
Kombonglangi RS. 2015. *Manajemen Terapi Malaria Falciparum yang Resisten terhadap Klorokuin*. *J MAJORITY*. 4(6): 27.

WHO. 2015a. *Guidelines for the Treatment of Malaria*. Geneva: WHO Press.

Yusuf Y. 2014. *Bukti Munculnya Malaria Resisten Artemisinin di Asia*. *Jurnal Bionature*. 14(2): 129.

Armiyanti Y, Utami WS, dan Ameliana L. 2013. *Pengembangan Ekstrak Rimpang Bangle (Zingiber cassumunar Roxb.) Terstandar menjadi Granul Efervesen sebagai Terapi Ajuvan untuk Mencegah Komplikasi pada Malaria*. (Online) Jun. http://repository.unej.ac.id/bitstream/handle/123456789/57892/Yunita_hb_dipa_26.pdf?sequence=1. [accessed on 10 June 2017].

Andika FFA. 2017. *Uji Aktivitas Antimalaria Ekstrak Etanol Rimpang Bangle (Zingiber cassumunar Roxb.) terhadap Plasmodium berghei secara In Vivo*. [Skripsi]. In Press. Fakultas Kedokteran Universitas Jember, Jember.

Kemenkes RI. 1992. *Keputusan Menteri Kesehatan RI No.761/Menkes/SK/ IX/1992 tentang Pedoman Fitofarmaka*. Jakarta: Kemenkes RI.

Asdar dan Badrullah. 2016. *Method of Successive Interval in Community Research (Ordinal Transformation Data to Interval Data in Mathematic Education Studies)*. *International Journal of Social Science and Humanities Research*. 4(2): 356-363.

Amalina N. 2009. *Uji Toksisitas Akut Ekstrak Valerian (Valeriana officinalis) terhadap Hepar Mencit Balb/c*. (Online) Jun. http://eprints.undip.ac.id/7439/1/nurika_malina.pdf. [accessed on 12 June 2017].

Setyowati W. 2010. *Uji Toksisitas Akut Monocrotophos Dosis Bertingkat Per Oral Dilihat dari Gambaran Histopatologi Hepar Mencit Balb/c*. (Online) Sep. download.portalgaruda.org/article.php?article=73551&val=4695. [accessed on 28 September 2017].

Koontongkaew S, Poachanukoon O, Sireeratawong S, Ayudhya TDN, Khonsung P, Jaijoy K, Soawakontha R, dan Chanchai M. 2014. *Safety Evaluation of Zingiber cassumunar Roxb. Rhizome Extract: Acute and Chronic Toxicity Studies in Rats*. *International Scholarly Research Notices*. 2014(632608): 4-11.

Arafah E, Muchtadi D, Zakaria FR, Wresdiyati T, dan Sidik. 2004. *Pengaruh Perlindungan Ekstrak Rimpang Bangle (Zingiber cassumunar Roxb.) terhadap Kerusakan Hati Tikus yang Diinduksi CCl₄*. *Jurnal Teknologi dan Industri Pangan*. 15(3): 216.