



**EFEK DIURETIK EKSTRAK ETANOL KULIT BUAH LABU  
SIAM (*Sechium edule* (Jacq.) Swartz) TERHADAP HISTOLOGI  
GINJAL TIKUS PUTIH JANTAN (*Rattus sp.*)**

**SKRIPSI**

Oleh  
**Dwi Ayu Nur Isadatul Ilmiyah**  
**NIM 141810401046**

**JURUSAN BIOLOGI  
FAKULTAS MATEMATIKA DAN ILMU PENGETAHUAN ALAM  
UNIVERSITAS JEMBER  
2018**



**EFEK DIURETIK EKSTRAK ETANOL KULIT BUAH LABU  
SIAM (*Sechium edule* (Jacq.) Swartz) TERHADAP HISTOLOGI  
GINJAL TIKUS PUTIH JANTAN (*Rattus sp.*)**

**SKRIPSI**

diajukan guna melengkapi tugas akhir dan memenuhi salah satu syarat  
untuk menyelesaikan Program Studi Biologi (S1)  
dan mencapai gelar Sarjana Sains

Oleh  
**Dwi Ayu Nur Isadatul Ilmiyah**  
**NIM 141810401046**

**JURUSAN BIOLOGI**  
**FAKULTAS MATEMATIKA DAN ILMU PENGETAHUAN ALAM**  
**UNIVERSITAS JEMBER**  
**2018**

## PERSEMBAHAN

Dengan nama Allah SWT yang Maha Pengasih dan Maha Penyayang, skripsi ini saya persembahkan kepada:

1. Kedua Orangtua saya tercinta H. Slamet Oetomo dan Hj. Endang Aguswati, terimakasih atas kasih sayang, kesabaran, keikhlasan merawat, mendidik, memberi dukungan moral dan materi serta limpahan doa yang tiada hentinya selama ini;
2. Kakak tersayang Eka Indah Utami Ningsih yang selalu mendukung dan mendoakan dalam keadaan apapun;
3. Bapak ibu guru TK Arraudlah Kalibaru, SDN 4 Kalibaru Wetan, SMPN 1 Kalibaru, dan SMAN 1 Glagah Banyuwangi yang dengan sabar telah mendidik dan memberikan banyak ilmu;
4. Almamater Fakultas Matematika dan Ilmu Pengetahuan Alam Universitas Jember.

**MOTO**

“Maka sesungguhnya bersama kesulitan itu ada kemudahan. Sesungguhnya bersama kesulitan itu ada kemudahan”

(QS. Al-Insyirah: 5-6 \*)

“Janganlah kamu bersikap lemah, dan janganlah pula kamu bersedih hati, padahal kamulah orang-orang yang paling tinggi derajatnya, jika kamu orang-orang yang beriman.”

(QS. Al-Imran: 139 \*\*)

---

\*) Kementerian Agama Republik Indonesia, Yayasan Penyelenggara Penerjemah /Penafsiran Al Qur'an. 2009. *Mushaf Al-Qur'an dan Terjemahannya*. Bogor: Nur Publishing.

\*\*\*) Departemen Agama Republik Indonesia. 1998. *Al Qur'an dan Terjemahannya*. Semarang: PT Kumudasmoro Grafindo.

**PERNYATAAN**

Saya yang bertanda tangan di bawah ini

nama : Dwi Ayu Nur Isadatul Ilmiyah

NIM : 141810401046

menyatakan dengan sesungguhnya bahwa skripsi yang berjudul “Efek Diuretik Ekstrak Etanol Kulit Buah Labu Siam (*Sechium edule* (Jacq.) Swartz) Terhadap Histologi Ginjal Tikus Putih Jantan (*Rattus* sp.)” adalah benar-benar hasil karya ilmiah sendiri, kecuali jika dalam pengutipan substansi disebutkan sumbernya dan belum pernah diajukan pada institusi manapun serta bukan karya jiplakan. Penelitian ini didanai dengan sumber dana mandiri oleh Dra. Mahriani, M.Si dan tidak dapat dipublikasikan tanpa ijin dari pihak yang mendanai. Saya bertanggung jawab atas keabsahan dan kebenaran isinya sesuai dengan sikap ilmiah yang harus dijunjung tinggi.

Demikian pernyataan ini saya buat dengan sebenarnya, tanpa ada tekanan dan paksaan dari pihak manapun, serta bersedia mendapat sanksi akademik jika ternyata di kemudian hari pernyataan ini tidak benar.

Jember, 6 November 2018

Yang menyatakan,

Dwi Ayu Nur Isadatul Ilmiyah

NIM 141810401046

**SKRIPSI**

**EFEK DIURETIK EKSTRAK ETANOL KULIT BUAH LABU  
SIAM (*Sechium edule* (Jacq.) Swartz) TERHADAP HISTOLOGI  
GINJAL TIKUS PUTIH JANTAN (*Rattus sp.*)**

Oleh

**Dwi Ayu Nur Isadatul Ilmiyah**

**NIM 141810401046**

Pembimbing

Dosen Pembimbing Utama : Dra. Mahriani, M.Si

Dosen Pembimbing Anggota : Eva Tyas Utami, S.Si., M.Si

**PENGESAHAN**

Skripsi berjudul “Efek Diuretik Ekstrak Etanol Kulit Buah Labu Siam (*Sechium edule* (Jacq.) Swartz) Terhadap Histotologi Ginjal Tikus Putih Jantan (*Rattus sp.*)”, karya Dwi Ayu Nur Isadatul Ilmiyah telah diuji dan disahkan pada :

hari, tanggal :

tempat : Fakultas Matematika dan Ilmu Pengetahuan Alam Universitas  
Jember.

Tim Penguji,

Ketua,

Anggota I,

Dra. Mahriani, M.Si.  
NIP 195703151987022001

Eva Tyas Utami, S.Si., M.Si.  
NIP 197306012000032001

Anggota II,

Anggota III,

Dra. Susantin Fajariyah, M.Si.  
NIP 196411051989022001

Tri Ratnasari, S.Si., M.Si.  
NRP 760016770

Mengesahkan

Dekan,

Drs. Sujito, Ph.D.

NIP 196102041987111001



## RINGKASAN

**Efek Diuretik Ekstrak Etanol Kulit Buah Labu Siam (*Sechium edule* (Jacq.) Swartz) Terhadap Histotologi Ginjal Tikus Putih Jantan (*Rattus* sp.)** : Dwi Ayu Nur Isadatul Ilmiah, 141810401046; 2018: 39 halaman; Jurusan Biologi Fakultas Matematika dan Ilmu Pengetahuan Alam Universitas Jember.

Diuretik merupakan senyawa atau zat yang berperan dalam meningkatkan laju ekskresi air dan ion-ion elektrolit. Senyawa diuretik banyak digunakan oleh masyarakat dalam bentuk diuretik sintetik. Diuretik sintetik yang dikonsumsi masyarakat dalam jangka panjang dan melebihi dosis dapat menyebabkan gangguan keseimbangan cairan elektrolit. Efek negatif dari diuretik sintetik dapat diminimalisasi dengan menggunakan bahan diuretik yang bersifat alami. Bahan diuretik yang bersifat alami salah satu contohnya adalah kulit buah labu siam. Labu siam (*Sechium edule* (Jacq.) Sw.) merupakan tanaman subtropis yang termasuk ke dalam famili cucurbitaceae. Kulit buah labu siam diduga mengandung senyawa flavonoid, alkaloid, dan tanin.

Penelitian dilaksanakan pada bulan Juni sampai Juli 2018 di Laboratorium Zoologi dan Laboratorium Botani Jurusan Biologi Fakultas Matematika dan Ilmu Pengetahuan Alam Universitas Jember. Penelitian ini menggunakan hewan uji berupa tikus putih jantan (*Rattus* sp.) sebanyak 25 ekor yang dibagi menjadi 5 kelompok perlakuan yaitu kontrol negatif (tikus tanpa perlakuan), kontrol positif (perlakuan furosemide 5,04g/KgBB), dosis 1 (tikus diberi ekstrak etanol kulit buah labu siam 0,066mg/KgBB), dosis 2 (tikus diberi ekstrak ekstrak etanol kulit buah labu siam 0,132mg/KgBB), dan dosis 3 (tikus diberi ekstrak etanol kulit buah labu siam 0,198mg/KgBB). Pemberian dosis dilakukan secara *gavage* selama tujuh hari. Hasil data berupa uji fitokimia kandungan kulit buah labu siam, kemudian data berupa volume urin dan diameter glomerulus dianalisis menggunakan uji One Way ANOVA dengan taraf kepercayaan 99 % atau  $\alpha = 0,01$  dilanjutkan dengan Uji Duncan Multiple Range Test (DMRT) untuk melihat beda nyata antar kelompok perlakuan. Untuk melihat hubungan antara diameter glomerulus dengan volume urin dilakukan Uji Korelasi Pearson.



Hasil uji fitokimia menunjukkan bahwa kulit buah labu siam positif mengandung senyawa flavonoid, alkaloid, dan tanin. Hasil penelitian uji diuretik menunjukkan bahwa perlakuan ekstrak etanol kulit buah labu siam terhadap tikus putih jantan (*Rattus sp.*) pada dosis 0,132g/KgBB dan dosis 0,198g/KgBB bersifat diuretik dibandingkan kelompok perlakuan lainnya. Pengamatan struktur histologi ginjal, menunjukkan bahwa perlakuan ekstrak etanol kulit buah labu siam dosis 0,066g/KgBB, dosis 0,132g/KgBB, dan dosis 0,198g/KgBB tidak berpengaruh terhadap peningkatan diameter glomerulus. Berdasarkan hasil uji korelasi, diketahui bahwa terdapat hubungan antara volume urin dengan diameter glomerulus.

Kesimpulan dari penelitian ini menunjukkan bahwa ekstrak etanol kulit buah labu siam bersifat diuretik, namun tidak berpengaruh terhadap struktur histologi ginjal tikus putih jantan khususnya pada bagian glomerulus.

## PRAKATA

Puji syukur penulis haturkan kepada Allah SWT karena atas limpahan nikmat dan karunia-Nya, sehingga penulis dapat menyelesaikan skripsi yang berjudul “Efek Diuretik Ekstrak Etanol Kulit Buah Labu Siam (*Sechium edule* (Jacq.) Swartz) Terhadap Histotologi Ginjal Tikus Putih Jantan (*Rattus sp.*)”. Skripsi ini disusun untuk memenuhi salah satu syarat dalam menyelesaikan pendidikan strata satu (S1) pada Jurusan Biologi Fakultas Matematika dan Ilmu Pengetahuan Alam Universitas Jember.

Penyusunan Skripsi ini tidak lepas dari bantuan berbagai pihak. Oleh karena itu, penulis menyampaikan terimakasih kepada :

1. Dra. Mahriani, M.Si., selaku Dosen Pembimbing Utama dan Ibu Eva Tyas Utami, S.Si., M.Si., selaku Dosen Pembimbing Anggota yang telah meluangkan waktu, pikiran, dan perhatian dalam penulisan skripsi ini;
2. Dra. Susantin Fajariyah, M.Si selaku Dosen Penguji I dan Tri Ratnasari, S.Si, M.Si., selaku Dosen Penguji II yang telah memberikan kritik dan saran yang sangat bermanfaat dan membangun dalam penulisan skripsi ini;
3. Eva Tyas Utami, S.Si, M.Si., selaku Dosen Pembimbing Akademik, terimakasih telah membimbing dengan penuh kesabaran selama penulis menjadi mahasiswa di Jurusan Biologi ini;
4. Ir. Efi Fadrijah E.D., teknisi Laboratorium Zoologi yang telah banyak membantu demi kelancaran selama penelitian berlangsung;
5. Seluruh dosen pengajar, staff akademik, staff kebersihan, serta teknisi Laboratorium Botani Ulfa yang telah mendukung dan banyak sekali membantu selama masa penelitian berlangsung;
6. Terimakasih untuk keluarga terdekatku Abi, Umik, Kakak Afah, Adik Dillah, Adik Bangkit, Adik Sidqi, dan Coco serta Kean, Al, Mas Andre, Mas Sandy Tri Radianto yang telah banyak mendukung, mendoakan dan menginspirasi penulis untuk menyelesaikan penelitian ini;
7. Sahabat – sahabat terdekat dan tercinta saya Desy Lutfiani, Siti Erlinkha, Putri Yulia Pramesti, Rohilda Nismaya, Firda Annisa Fajarini, Amin Sri Pipitasari,

Ike Nurrohmah dan segenap tim kombi ekologi, terimakasih banyak atas dukungan, semangat serta doa yang berlimpah dari kalian;

8. Rekan kerja setim selama penelitian Iis, Aisyah, Ruroh, Septi, dan Farkah terima kasih atas kerjasamanya;
9. Adik - adik 2015 Reno, Resa, Yayad, Rilla, Hilda, Isna, dan Farah, serta kakak-kakak yaitu Yeni F., Maulfi Dwi L., Elok Shofyawati, Lidia M., Erlinda, dan Dewi Lina terimakasih banyak atas dukungan dan bantuannya selama ini;
10. Teman-teman seperjuangan BIVALVIA angkatan 2014 Jurusan Biologi Universitas Jember yang sangat berjasa memberikan banyak pelajaran dikehidupan penulis selama berkuliah;
11. Semua pihak yang telah memberikan sumbangan tenaga dan pikiran yang tidak dapat disebutkan satu persatu oleh penulis dalam kelancaran penulisan skripsi ini.

Penulis juga menerima segala kritik dan saran dari semua pihak demi kesempurnaan skripsi ini. Akhirnya penulis berharap semoga skripsi ini dapat bermanfaat.

Jember, Agustus 2016

Penulis,

DAFTAR ISI

	<b>Halaman</b>
<b>HALAMAN SAMPUL</b> .....	i
<b>HALAMAN JUDUL</b> .....	ii
<b>HALAMAN PERSEMBAHAN</b> .....	iii
<b>HALAMAN MOTO</b> .....	iv
<b>HALAMAN PERNYATAAN</b> .....	v
<b>HALAMAN PEMBIMBING</b> .....	vi
<b>HALAMAN PENGESAHAN</b> .....	vii
<b>RINGKASAN</b> .....	viii
<b>PRAKATA</b> .....	x
<b>DAFTAR ISI</b> .....	xii
<b>DAFTAR TABEL</b> .....	xiv
<b>DAFTAR GAMBAR</b> .....	xv
<b>DAFTAR LAMPIRAN</b> .....	xvi
<b>PENDAHULUAN</b> .....	1
<b>1.1 Latar Belakang</b> .....	1
<b>1.2 Rumusan Masalah</b> .....	2
<b>1.3 Tujuan</b> .....	2
<b>1.4 Batasan Masalah</b> .....	2
<b>1.5 Manfaat</b> .....	3
<b>BAB 2. TINJAUAN PUSTAKA</b> .....	4
<b>2.1 Kandungan Kimia Kulit Buah Labu Siam dan Perannya sebagai Diuretik Alami</b> .....	4
<b>2.2 Struktur Anatomi dan Histologi Ginjal</b> .....	7
<b>2.3 Mekanisme Kerja Senyawa Diuretik dan Perannya terhadap Ginjal</b> .....	9
<b>2.4 Hipotesis Penelitian</b> .....	10
<b>BAB 3. METODE PENELITIAN</b> .....	11
<b>3.1 Waktu Dan Tempat Penelitian</b> .....	11
<b>3.2 Alat dan Bahan</b> .....	11

3.3 Rancangan Penelitian.....	11
3.4 Alur Penelitian .....	12
3.5 Tahapan Penelitian.....	13
3.5.1 Pembuatan Ekstrak Etanol Kulit Buah Labu Siam .....	13
3.5.2 Uji Kandungan Kimia Kulit Buah Labu Siam .....	13
3.5.3 Persiapan Dan Perlakuan Hewan Uji .....	14
3.5.4 Uji Diuretik Dengan Pengukuran Volume Urin .....	14
3.5.5 Pengambilan Organ Ginjal Tikus.....	15
3.5.6 Pembuatan Preparat Histologi Ginjal .....	15
3.5.6 Pengamatan Histologi Ginjal Tikus Putih Jantan .....	16
3.6 Analisis Data.....	17
<b>BAB 4. HASIL DAN PEMBAHASAN.....</b>	<b>18</b>
4.1 Uji Fitokimia Pada Ekstrak Etanol Kulit Buah Labu Siam.....	18
4.2 Uji Diuretik Ekstrak Etanol Kulit Buah Labu Siam .....	19
4.3 Struktur Histologi Ginjal Tikus Putih Jantan Setelah Pemberian Ekstrak Etanol Kulit Buah Labu Siam .....	20
4.4 Korelasi antara Diameter Glomerulus dengan Volume Urin.....	24
<b>BAB 5. KESIMPULAN DAN SARAN.....</b>	<b>25</b>
5.1 Kesimpulan .....	25
5.2 Saran.....	25
<b>DAFTAR PUSTAKA.....</b>	<b>26</b>
<b>Lampiran.....</b>	<b>33</b>
A. Penentuan Dosis .....	33
B. Uji Kandungan Kimia Ekstrak Etanol Kulit Buah Labu Siam ..	34
C. Hasil analisis uji <i>One Way ANOVA</i> dan Uji <i>Duncan</i> Pengaruh Ekstrak Etanol Kulit Buah Labu Siam Terhadap Volume Urin Setiap Jam Selama 6 Jam .....	35
D. Hasil Analisis Uji <i>One Way ANOVA</i> Dan Uji <i>Duncan</i> Pengaruh Ekstrak.....	37
E. Hasil Uji Analisis Korelasi <i>Pearson</i> antara Diameter Glomerulus dengan Volume Urin.....	39

**DAFTAR TABEL**

	Halaman
4.1 Kandungan senyawa kimia pada ekstrak etanol kulit buah labu siam .....	18
4.2 Hasil Uji <i>Duncan</i> Rata-rata Volume Urin Tikus Putih Jantan ( <i>Rattus</i> sp.) Selama 6 Jam .....	19
4.3 Rata-rata diameter glomerulus setelah pemberian ekstrak etanol kulit buah labu siam .....	21
4.4 Perbandingan nilai rata-rata diameter glomerulus dan rata-rata volume urin selama 6 jam .....	24
4.5 Hasil Uji korelasi <i>Pearson</i> antara rata-rata diameter glomerulus dengan rata-rata volume urin selama 6 jam .....	24



**DAFTAR GAMBAR**

	Halaman
2.1 Struktur Kimia Flavonoid.....	5
2.2 Struktur Kimia Jenis-jenis Alkaloida .....	6
2.3 Struktur Kimia Senyawa Tanin .....	6
2.4 Anatomi Ginjal .....	7
2.5 Anatomi Nefron .....	8
2.6 Anatomi dan Histologi Glomerulus .....	9
3.1 Alur Penelitian .....	12
3.2 Pembagian Preparat Irisan Ginjal .....	14
4.1 Penampang melintang glomerulus setelah pemberian ekstrak etanol kulit buah labu siam selama 7 hari dengan pewarnaan HE perbesaran 400x.....	23



**DAFTAR LAMPIRAN**

	Halaman
A. Penentuan Dosis.....	33
B. Uji Kandungan Kimia Ekstrak Etanol Kulit Buah Labu Siam.....	34
C. Hasil analisis uji One Way ANOVA dan Uji Duncan Pengaruh Ekstrak Etanol Kulit Buah Labu Siam Terhadap Volume Urin Selama 6 Jam .....	35
D. Hasil Analisis Uji One Way ANOVA Dan Uji Duncan Pengaruh Ekstrak Etanol Kulit Buah Labu Siam Terhadap Diameter Glomerulus .....	37
E. Hasil Uji Analisis Korelasi Pearson antara Diameter Glomerulus dengan Volume Urin.....	39

## PENDAHULUAN

### 1.1 Latar Belakang

Diuretik merupakan senyawa atau zat yang berperan dalam meningkatkan laju ekskresi air dan ion-ion elektrolit ( $\text{Na}^+$ ,  $\text{K}^+$ , dan  $\text{Cl}^-$ ) (Sari *et al.*, 2015). Peningkatan laju ekskresi air dan ion-ion elektrolit ini mengakibatkan lebih banyaknya volume urin yang dihasilkan (Bipat *et al.*, 2008). Senyawa diuretik dapat digunakan sebagai penanggulangan awal terhadap beberapa penyakit, seperti hipertensi (Andriyanto *et al.*, 2013). Pada kasus hipertensi, tubuh penderita mengalami kelebihan garam ( $\text{NaCl}$ ) dan diuretik dibutuhkan untuk menghambat reabsorpsi garam di dalam ginjal, sehingga lebih banyak diekskresikan lewat urin (Meidianawaty dan Farah, 2016).

Senyawa diuretik banyak digunakan oleh masyarakat dalam bentuk diuretik sintetik (Tanu, 2009). Diuretik sintetik yang dikonsumsi masyarakat dalam jangka panjang dan melebihi dosis dapat menyebabkan gangguan keseimbangan cairan elektrolit terutama pada ion kalium dan natrium. Ion  $\text{K}^+$  dan  $\text{Na}^+$  ini akan diekskresikan melebihi batas normal, sehingga dapat menimbulkan gangguan hiponatremia dan hipokalemia dalam tubuh (Imelda dan Andana, 2006). Gangguan kekurangan ion ini dapat menimbulkan kerusakan pada ginjal (Singh *et al.*, 2003). Hal ini dikarenakan diuretik sintetik mengandung gugus kimia sulfamil yang dapat menghambat kerja enzim pada ginjal (Ellison dan Loffing., 2009). Oleh karena itu, resiko efek samping senyawa diuretik sintetik tersebut sebaiknya diminimalisasi dengan penggunaan bahan diuretik alami. Bahan diuretik yang bersifat alami dapat berasal dari tanaman. Salah satunya adalah tanaman labu siam (Riana, 2010).

Kulit buah labu siam diketahui merupakan bagian yang memiliki kandungan senyawa flavonoid yang berfungsi sebagai senyawa diuretik (Gaol *et al.*, 2014). Flavonoid merupakan salah satu senyawa metabolit sekunder yang terkandung dalam tanaman (Rajalakshmi dan Narasimhan, 1985) dan bermanfaat dalam membantu meningkatkan pengeluaran volume urin (Gordon *et al.*, 2000). Flavonoid bekerja pada tubulus dengan meningkatkan laju ekskresi elektrolit sehingga terjadi diuresis (Wardani dan Adrianta, 2016).

Menurut Gaol *et al.* (2014), ekstrak etanol kulit buah labu siam (*Sechium edule* (Jacq) Swartz.) memiliki efek diuretik pada tikus putih jantan galur Wistar (*Rattus* sp.). Pemberian ekstrak etanol kulit buah labu siam dengan dosis 0,033g/KgBB dapat meningkatkan pengeluaran volume urin hingga 4,9ml dari volume urin normal selama 6 jam, sedangkan dengan pemberian dosis 0,132g/KgBB dapat meningkatkan pengeluaran volume urin sebesar 3,7ml dari volume urin normal selama 6 jam. Namun, berdasarkan penelitian Trejo-Moreno *et al.* (2018), fraksi *acetic* akar labu siam dengan dosis 10mg/KgBB ternyata juga dapat menyebabkan kelainan pada ginjal yakni adanya disfungsi endotel dan inflamasi sel. Oleh karena itu, perlu dilakukan penelitian untuk mengetahui bagaimana efek diuretik ekstrak etanol kulit buah labu siam (*Sechium edule* (Jacq.) Swartz ) terhadap histologi ginjal tikus putih jantan (*Rattus* sp.).

### **1.2 Rumusan Masalah**

Rumusan masalah dari penelitian ini adalah bagaimana pengaruh diuretic ekstrak etanol kulit buah labu siam terhadap struktur histologi ginjal tikus putih jantan (*Rattus* sp.)?

### **1.3 Tujuan**

Tujuan dari penelitian ini adalah untuk mengetahui pengaruh diuretik ekstrak etanol kulit buah labu siam terhadap histologi ginjal tikus putih jantan (*Rattus* sp.).

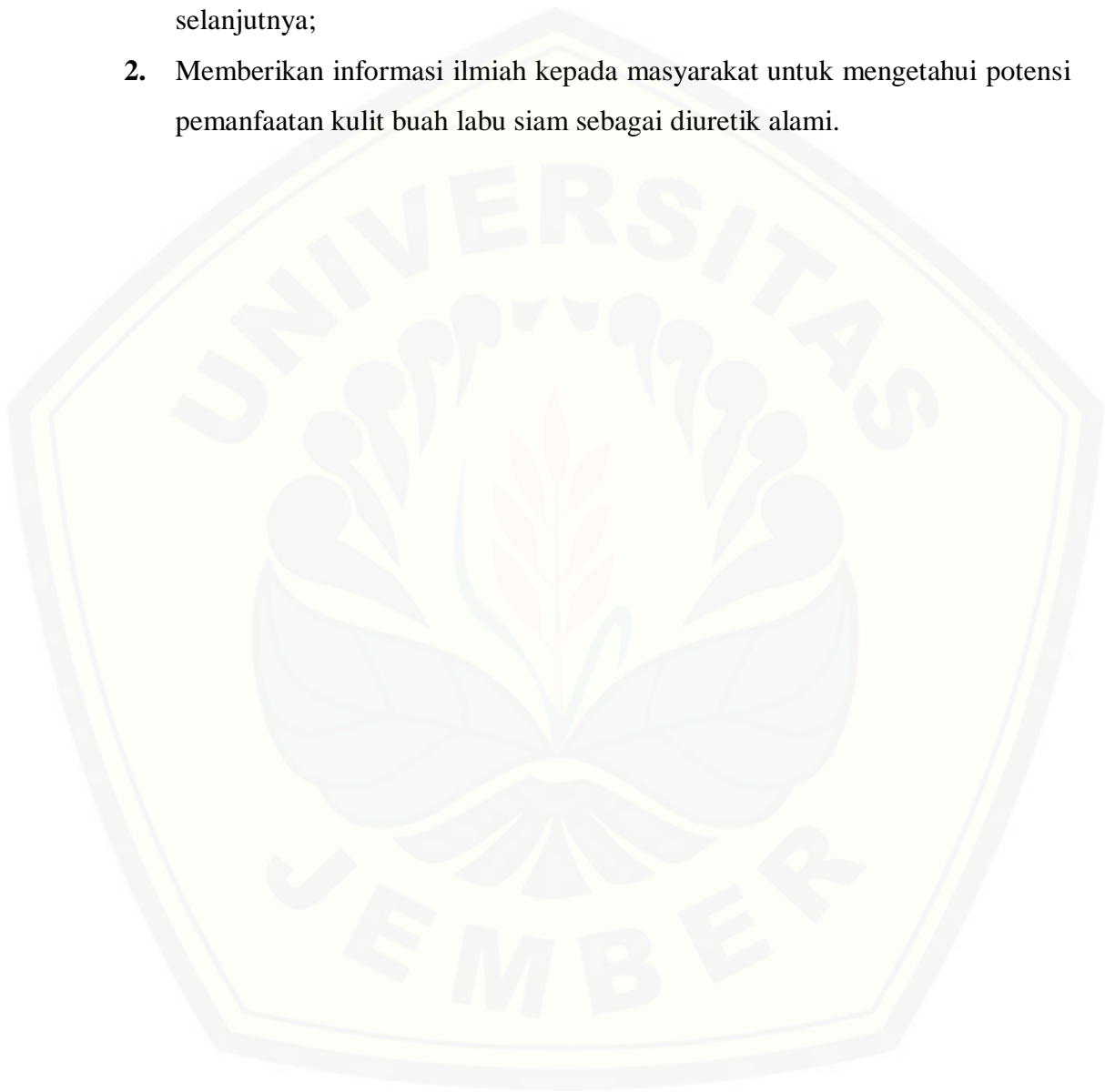
### **1.4 Batasan Masalah**

Pada penelitian ini, pengamatan histologi dilakukan pada bagian glomerulus ginjal.

### 1.5 Manfaat

Penelitian ini diharapkan dapat memberikan manfaat sebagai berikut :

1. Menambah data ilmiah tentang potensi pemanfaatan ekstrak etanol kulit buah labu siam sebagai diuretik alami sebagai referensi untuk penelitian selanjutnya;
2. Memberikan informasi ilmiah kepada masyarakat untuk mengetahui potensi pemanfaatan kulit buah labu siam sebagai diuretik alami.



## BAB 2. TINJAUAN PUSTAKA

### 2.1 Kandungan Kimia Kulit Buah Labu Siam dan Perannya sebagai Diuretik Alami

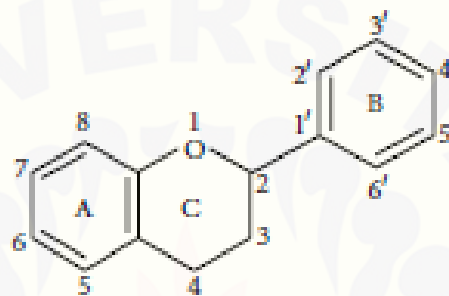
Labu siam (*Sechium edule* (Jacq.) Sw.) merupakan tanaman subtropis yang termasuk ke dalam famili cucurbitaceae yang sering digunakan sebagai bahan makanan dalam kehidupan sehari-hari (Saade, 1996). Adapun klasifikasi dari tanaman ini yaitu :

Kingdom : Plantae  
Subkingdom : Viridiplantae  
Infrakingdom : Streptophyta  
Superdivision : Embryophyta  
Divisi : Tracheophyta  
Subdivision : Spermatophytina  
Class : Magnoliopsida  
Superorder : Rosanae  
Order : Cucurbitales  
Famili : Cucurbitaceae  
Genus : *Sechium*  
Spesies : *Sechium edule* (Jacq.) Sw. (ITIS, 2000).

Labu siam merupakan buah yang banyak dikonsumsi sebagai sayur oleh masyarakat. Kulit buah labu siam merupakan bagian yang pemanfaatannya belum banyak diketahui. Marlina, *et al.*, (2005), menyebutkan bahwa buah labu siam mengandung berbagai senyawa kimia seperti flavonoid, alkaloid, tanin, polifenol, saponin dan kardenolin / bufadienol. Sedangkan kulit buah labu siam mengandung senyawa flavonoid yang berperan sebagai diuretik (Gaol, *et al.*, 2014). Selain flavonoid, terdapat senyawa kimia lain seperti alkaloid dan tanin pada beberapa tanaman lain yang juga berperan sebagai senyawa diuretik. Senyawa alkaloid pada rambut jagung dan pada biji buah pepaya diketahui dapat berperan sebagai senyawa diuretik (Nessa *et al.*, 2013; Isnania *et al.*, 2014). Pada penelitian Erlinda (2017),

juga diketahui bahwa senyawa tanin yang terkandung dalam daun alpukat dapat berperan sebagai senyawa diuretik.

Senyawa flavonoid merupakan senyawa metabolit sekunder yang banyak terdapat pada tumbuhan tingkat tinggi (Harborne dan Phillips 1991). Struktur kimia flavonoid terdiri atas 15 atom karbon (C), dengan kedua cincin benzene (C<sub>6</sub>) terikat pada rantai propane C<sub>3</sub> sehingga membentuk rantai C<sub>6</sub>-C<sub>3</sub>-C<sub>6</sub>. Struktur kimia flavonoid dapat dilihat pada Gambar 2.1.



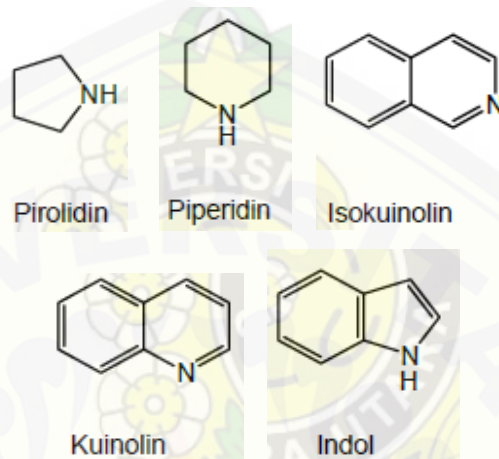
Gambar 2.1 Struktur kimia flavonoid (Kumar, 2013)

Kulit buah labu siam memiliki efek diuretik karena peran senyawa kimia flavonoid (Riana, 2010). Flavonoid bekerja melalui peningkatan laju kecepatan glomerulus untuk meningkatkan volume urin. Flavonoid juga bekerja dengan cara menghambat reabsorpsi Na<sup>+</sup>, K<sup>+</sup>, dan Cl<sup>-</sup> yang menyebabkan meningkatnya eksresi ion-ion tersebut juga air dalam tubulus ginjal, sehingga terjadi pertambahan volume urin (Jouad, 2001). Flavonoid ini juga berfungsi untuk meningkatkan laju filtrasi glomerulus, sehingga ginjal mampu mengeluarkan urin dari tubuh dengan cepat (Kane *et al.*, 2009).

Selain flavonoid, senyawa alkaloid merupakan senyawa metabolit sekunder pada tumbuhan. Pada umumnya, senyawa alkaloid ditemukan pada tumbuhan dalam kadar yang kecil (Ningrum *et al.*, 2016). Struktur kimia alkaloid tersusun atas sebagian besar atom nitrogen yang merupakan bagian dari cincin heterosiklik dalam bentuk gugus amin (-NR<sub>2</sub>) atau gugus amida (-CO-NR<sub>2</sub>). Terdapat beberapa jenis senyawa alkaloida, seperti alkaloida pirolidin, piperidin, isokuinolin, kuinolin, dan indol (Lenny, 2006). Struktur kimia jenis-jenis alkaloida dapat dilihat pada

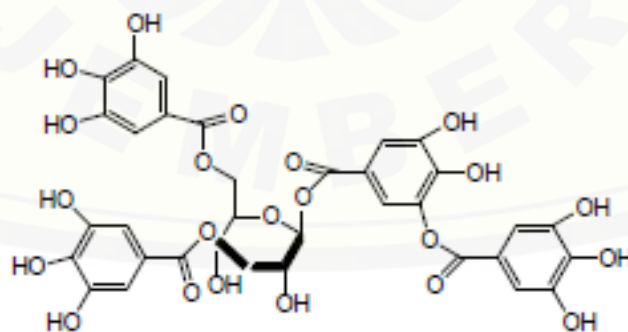


Gambar 2.2. Senyawa alkaloid juga dapat berperan sebagai senyawa diuretik dengan cara meningkatkan ekskresi  $\text{Na}^+$  dan  $\text{Cl}^-$ , sehingga ekskresi air juga meningkat dan menyebabkan volume urin bertambah (Nessa *et al.*, 2013).



Gambar 2.2 Struktur Kimia Jenis-jenis Alkaloid (Mabruroh, 2015)

Senyawa tanin merupakan senyawa aktif golongan polifenol yang berperan sebagai metabolit sekunder pada tumbuhan (Mabruroh, 2015). Struktur kimia senyawa tanin terdiri atas cincin benzena ( $\text{C}_6$ ) yang berikatan dengan gugus hidroksil ( $-\text{OH}$ ) (Gambar 2.3). Berdasarkan penelitian Alamgeer, *et al.*, (2013), diketahui bahwa senyawa tanin yang berikatan dengan senyawa glikosida dapat berperan sebagai senyawa diuretik.



Gambar 2.3 Struktur Kimia Senyawa Tanin (Mabruroh, 2015)

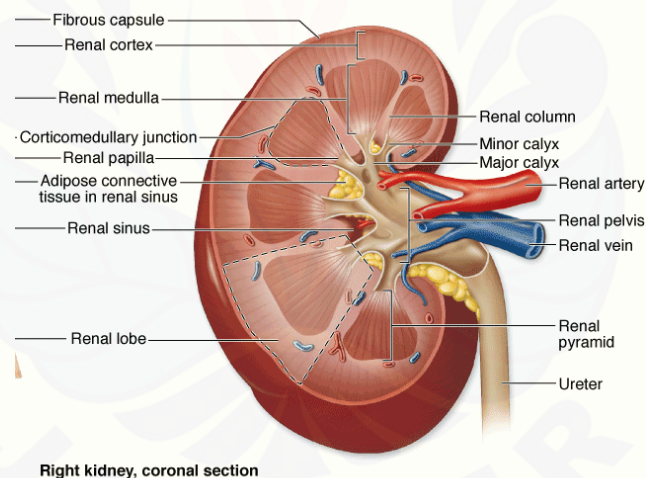
Menurut penelitian Gaol *et al.* (2014), pemberian ekstrak etanol kulit buah labu siam (*Sechium edule* (Jacq) Swartz.) dengan dosis 0,033g/KgBB secara oral



memiliki efek diuretik pada tikus putih jantan galur Wistar (*Rattus sp.*) dengan meningkatkan pengeluaran urin sampai 30% dari volume urin normal pada pengamatan selama 6 jam dikarenakan kandungan senyawa flavonoid. Oleh karena itu, flavonoid yang terkandung dalam kulit buah labu siam dapat meningkatkan volume urin dan pengeluaran elektrolit.

## 2.2 Struktur Anatomi dan Histologi Ginjal

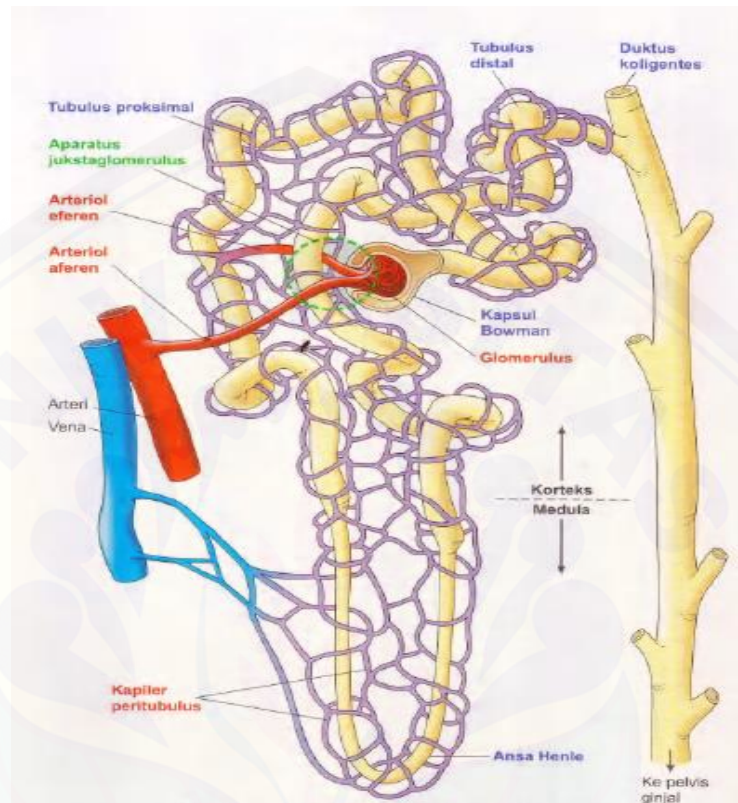
Ginjal merupakan sepasang organ yang terletak pada dinding posterior abdomen, di sebelah kanan dan kiri tulang belakang, dibungkus lapisan lemak yang tebal, dan berada di luar rongga peritoneum. Bentuk ginjal seperti biji kacang dengan sisi cekung yang disebut *hilum*. Ginjal dilingkupi oleh kapsul tipis berupa jaringan *fibrous* (Pearce, 2017). Anatomi ginjal dapat dilihat pada Gambar 2.4.



Gambar 2.4 Anatomi Ginjal (Junqueira *et al.*, 2007)

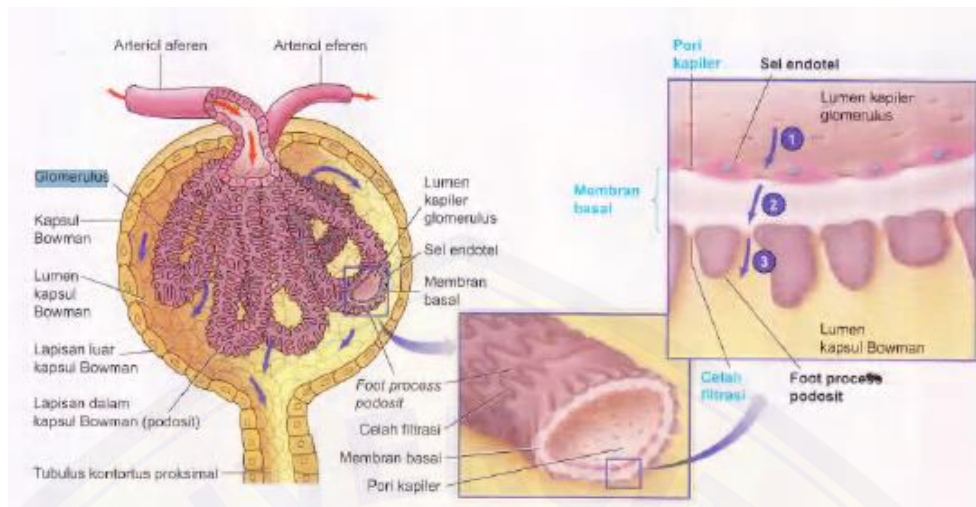
Ginjal terdiri atas korteks di sebelah luar, dan medula di sebelah dalam. Bagian medula ini tersusun atas 15 sampai 16 massa berbentuk piramida, yang disebut dengan piramid ginjal (Junqueira *et al.*, 2007). Pada korteks, terdapat kurang lebih satu juta nefron (Purnomo, 2003). Nefron merupakan satuan fungsional ginjal yang terdiri atas glomerulus, kapsula Bowman dan tubulus

(tubulus proksimal, tubulus distal, lengkung Henle dan tubulus kolektifus) (Verdiansah, 2016). Struktur anatomi nefron dapat dilihat pada Gambar 2.5.



Gambar 2.5 Anatomi Nefron (Sherwood, 2002)

Kapsula Bowman merupakan kapsul epitel ber dinding ganda yang mengelilingi glomerulus. Kapsula Bowman disusun oleh lapisan visceral yang menyelubungi kapiler glomerulus. Sedangkan lapisan luar dari kapsula Bowman membentuk batas luar korpuskel renalis dan disebut lapisan parietal kapsula Bowman (Junqueira *et al.*, 2007). Glomerulus pada ginjal tikus putih (*Rattus sp.*) sangat berkembang dengan *vascular bed* yang bertindak sebagai filter. Filter ini memungkinkan molekul seperti air, gula, elektrolit dan protein, dapat masuk ke dalam sirkulasi (Quaggin dan Kreidberg, 2008). Glomerulus mempunyai pembuluh darah arteriola afferen yang berfungsi dalam membawa darah masuk ke glomerulus dan pembuluh darah arteriola efferen yang membawa darah keluar dari glomerulus (Verdiansah, 2016).



Gambar 2.6 Anatomi dan histologi glomerulus (Sherwood, 2002)

### 2.3 Mekanisme Kerja Senyawa Diuretik dan Efeknya terhadap Ginjal

Diuretik merupakan senyawa kimia yang bekerja pada ginjal untuk memperbanyak pengeluaran urin (Lingga *et al.*, 2014). Ginjal merupakan organ yang berperan dalam mengekskresi sisa-sisa metabolisme dan senyawa asing yang masuk ke dalam tubuh (Candra *et al.*, 2015). Proses diuresis sendiri dimulai dengan mengalirnya darah ke dalam glomeruli (gumpalan kapiler) dalam nefron ginjal, kemudian senyawa diuretik bekerja dengan cara menghambat kotranspor  $\text{Na}^+$ ,  $\text{K}^+$ , dan  $\text{Cl}^-$  dari membran lumen pada tubulus-tubulus sehingga terjadi penurunan reabsorpsi ion  $\text{Na}^+$ ,  $\text{K}^+$ , dan  $\text{Cl}^-$  yang kemudian merangsang peningkatan ekskresi ion-ion elektrolit serta air di tubulus sehingga terjadilah diuresis (Geurin dan Reveillere, 1989).

Diuretik sintetik yang dikonsumsi dalam jumlah banyak dan jangka panjang dapat menimbulkan kerusakan pada organ ginjal, seperti gagal ginjal akut (GGA) yang berkaitan dengan aksi angiotensin II pada arteriola aferen dalam perannya menurunkan laju filtrasi glomerulus (Singh, *et al.*, 2003). GFR (*Glomerular filtration rate*) yang menurun dapat menyebabkan peningkatan nilai kreatinin serum yang merupakan salah satu dari beberapa parameter kerusakan ginjal (Dipiro, 2008). Menurut penelitian Trejo-Moreno *et al.* (2018), pemberian ekstrak *acetic*

akar labu siam dosis 10mg/KgBB menyebabkan adanya disfungsi endotel dan inflamasi sel di dalam ginjal.

#### **2.4 Hipotesis Penelitian**

Pemberian ekstrak etanol kulit buah labu siam (*Sechium edule*) mempunyai efek diuretik dan meningkatkan diameter glomerulus pada ginjal tikus putih jantan (*Rattus sp.*).





## BAB 3. METODE PENELITIAN

### 3.1 Waktu Dan Tempat Penelitian

Penelitian dilaksanakan pada bulan Juni sampai Juli 2018 di Laboratorium Zoologi, Laboratorium Botani Jurusan Biologi Fakultas Matematika dan Ilmu Pengetahuan Alam Universitas Jember.

### 3.2 Alat dan Bahan

Alat yang digunakan dalam penelitian ini adalah kandang metabolik, gelas penampung urin, botol minum tikus, *beaker glass* 500 ml, botol *schott* 1000 ml, corong plastik kecil dan besar, spatula, cawan porselen, gunting, ayakan ukuran 60 *mesh*, skalpel, *rotary evaporator*, baki *stainless steel*, sendok plastik, timbangan analitik, oven, *rotary microtome*, mikroskop LW, OptiLab, *staining jar*, flakon, *hot plate*, papan dan alat bedah.

Bahan yang digunakan dalam penelitian adalah tikus umur 2 bulan dengan berat  $\pm$  200 gram sebanyak 25 ekor yang diperoleh dari Malang, pakan pellet (CP511) produksi PT. Charoen Pokphand, aquades steril, furosemide (PT. Kimia Farma), etanol 70%, buah labu siam diperoleh dari Banyuwangi dan Madura, H<sub>2</sub>SO<sub>4</sub> pekat, FeCl<sub>3</sub> 1%, *chloroform*, larutan fiksatif PBS formalin 10%, NaCl 0,9%, parafin, gliserin dan albumin, alkohol bertingkat, alkohol absolut, pewarna *Hematoxylin* dan *Eosin* (H&E), xylol, entelan, gelas objek dan gelas penutup.

### 3.3 Rancangan Penelitian

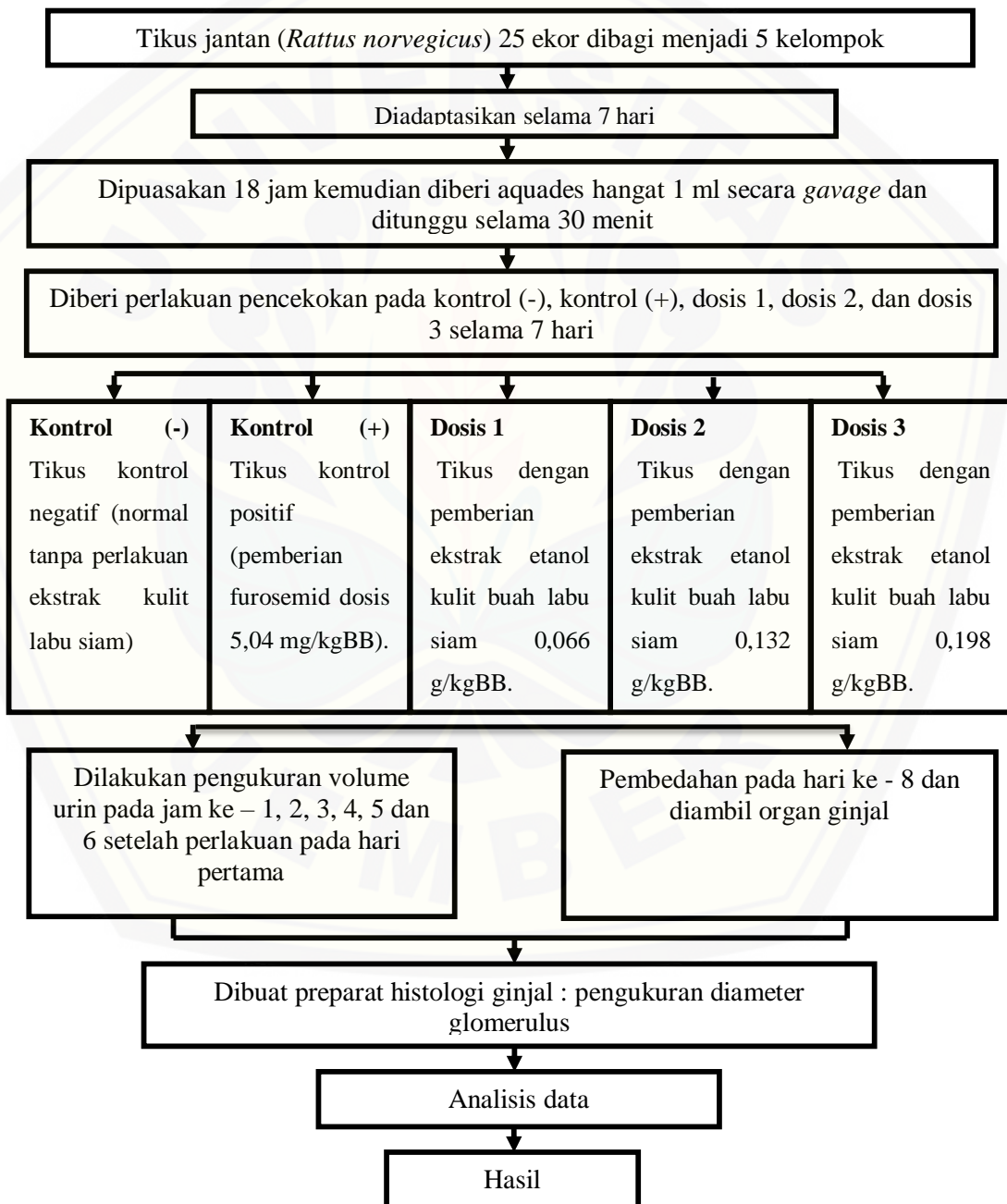
Penelitian ini merupakan penelitian eksperimental dengan pola Rancangan Acak Lengkap (RAL) yang bertujuan untuk menguji pengaruh perlakuan pada kelompok uji yang dibandingkan dengan kelompok kontrol. Pada penelitian ini digunakan 25 ekor tikus dan dibagi menjadi 5 kelompok dengan 5 kali ulangan selama 7 hari, yaitu:

Kontrol Negatif : tanpa perlakuan ekstrak kulit labu siam

Kontrol Positif : pemberian furosemide dosis 5,04 mg/kgBB

- Dosis 1 : pemberian ekstrak etanol kulit buah labu siam 0,066 g/kgBB  
 Dosis 2 : pemberian ekstrak etanol kulit buah labu siam 0,132 g/kgBB  
 Dosis 3 : pemberian ekstrak etanol kulit buah labu siam 0,198 g/kgBB

### 3.4 Alur Penelitian



Gambar 3.1 Alur Penelitian

### 3.5 Tahapan Penelitian

Penelitian ini dilaksanakan dalam beberapa tahapan yaitu pembuatan ekstrak etanol kulit buah labu siam, persiapan dan perlakuan hewan uji, uji diuretik dengan melakukan pengukuran volume urin, pembuatan preparat histologi dan pengamatan struktur histologi ginjal tikus putih jantan.

#### 3.5.1 Pembuatan Ekstrak Etanol Kulit Buah Labu Siam

Kulit buah labu siam sebanyak 1500 g dibersihkan terlebih dahulu dengan cara dicuci dengan air bersih yang mengalir. Setelah pencucian, kulit buah labu siam dikeringkan dengan dijemur dibawah sinar matahari terlebih dahulu, lalu dikeringkan dalam oven pada suhu 60°C selama  $\pm 7$  hari. Kulit buah labu siam yang telah kering kemudian dihaluskan menggunakan alat tumbuk dan diayak hingga didapatkan serbuk halus kulit labu siam.

Pembuatan ekstrak etanol kulit buah labu siam dilakukan dengan metode maserasi yaitu sebanyak 100 g serbuk kulit buah labu siam direndam dalam botol *schott* 1000ml berisi etanol 70% selama 2 hari. Hasil maserasi kemudian disaring menggunakan kertas saring hingga menghasilkan filtrat. Selanjutnya, filtrat yang dihasilkan diuapkan menggunakan alat *rotary evaporator* pada suhu 80°C yang bertujuan untuk menguapkan etanol hingga berupa ekstrak. Selanjutnya, hasil ekstraksi dipekatkan menggunakan *waterbath* pada suhu 70°C hingga dihasilkan ekstrak etanol kulit buah labu siam dalam bentuk pasta (Depkes RI, 2000).

#### 3.5.2 Uji Kandungan Kimia Kulit Buah Labu Siam

##### 1. Uji Flavonoid

Ekstrak etanol kulit buah labu siam 0,1 gram ditambahkan dengan serbuk MgCl, kemudian ditambahkan dengan 10 tetes HCl 5 N. Apabila warna larutan mengalami perubahan menjadi merah kehitaman, maka larutan tersebut positif mengandung senyawa flavonoid (Harborne, 1987).



## 2. Uji Tanin

Ekstrak etanol kulit buah labu siam 0,1 gram ditambahkan dengan 5 ml aquadest dan didihkan selama 5 menit, kemudian disaring. Filtrat hasil saringan, ditambahkan dengan 5 tetes  $\text{FeCl}_3$  1% (b/v). Setelah selesai, apabila terbentuk warna hijau kehitaman, ekstrak tersebut positif mengandung tanin (Harborne, 1987).

## 3. Uji Alkaloid

Ekstrak etanol kulit buah labu siam 0,1 gram dilarutkan dengan 5 ml kloroform dan 5 ml amoniak 10% lalu dipanaskan, dikocok, disaring. Hasilnya kemudian ditambah dengan  $\text{H}_2\text{SO}_4$  pekat. Terbentuknya endapan warna coklat kemerahan menunjukkan bahwa larutan tersebut mengandung senyawa alkaloid (Harborne, 1987).

### 3.5.3 Persiapan Dan Perlakuan Hewan Uji

Hewan yang digunakan pada penelitian ini adalah tikus putih jantan (*Rattus* sp.). Tikus dipelihara pada kandang metabolik pada hari pertama saja dengan diberi pakan standar berupa pellet CP511 dan diberi minum aquades steril 100ml secara *ad libitum* dan selanjutnya, pada hari ke-2 sampai hari ke-7 tikus dipindahkan ke kandang pemeliharaan dan dilakukan pemberian perlakuan sampai hari ke-7. Pemberian ekstrak etanol kulit buah labu siam dilakukan satu hari sekali sesuai dosis masing-masing kelompok uji secara oral menggunakan jarum sonde lambung pada waktu yang sama selama 7 hari berturut-turut.

### 3.5.4 Uji Diuretik Dengan Pengukuran Volume Urin

Pada hari pertama perlakuan tikus dimasukkan pada kandang metabolik yang dilengkapi dengan gelas untuk menampung urin. Urin yang diperoleh akan diukur menggunakan *syringe* 1 ml. Pengukuran volume urin dilakukan setiap jam sekali selama 6 jam (Adha, 2009).

### 3.5.5 Pengambilan Organ Ginjal Tikus

Pengambilan organ ginjal dilakukan pada hari kedelapan. Pertama-tama tikus dibius menggunakan cairan kloroform, kemudian tikus dibedah dan diambil organ ginjalnya. Selanjutnya, organ ginjal dimasukkan ke dalam larutan fiksatif PBS formalin 10% dan disimpan dalam wadah berlabel hingga proses selanjutnya.

### 3.5.6 Pembuatan Preparat Histologi Ginjal

Menurut Suntoro (1983), proses dari pembuatan preparat histologi dengan metode parafin terdiri atas beberapa tahapan yakni sebagai berikut :

#### a. Fiksasi, Dehidrasi dan Clearing

Organ ginjal yang telah diambil kemudian dicuci menggunakan NaCl 0,9%, dan dimasukkan dalam botol flakon berisi larutan fiksatif PBS formalin 10% yang selanjutnya dibiarkan selama 24 jam. Setelah dibiarkan selama 24 jam, dilakukan proses dehidrasi yaitu dengan menggunakan alkohol bertingkat dimulai dari alkohol 70% sampai alkohol 95% yang masing-masing dilakukan selama 30 menit. Tahap selanjutnya, organ dimasukkan ke dalam alkohol absolut dan xylol dengan perbandingan 3:1, 1:1, dan 1:3 selama 1-2 jam. Proses selanjutnya adalah *clearing* dengan cara merendam organ dalam larutan xylol selama 4-6 jam.

#### b. Infiltrasi dan Embedding

Infiltrasi dilakukan menggunakan parafin cair. Infiltrasi dilakukan secara bertingkat dimulai dengan memasukkan organ dalam cairan xylol paraffin dengan perbandingan 1:1 selama 30 menit, kemudian dilanjutkan parafin I, II, dan III masing-masing selama 30 menit. Infiltrasi parafin dilakukan di dalam oven pada suhu 50-56°C. Selanjutnya, dilakukan penanaman organ ginjal pada blok parafin yang telah dicairkan secara cepat sebelum parafin cair menjadi beku kembali.

#### c. Penyayatan (*Sectioning*) dan Perekatan (*Affixing*)

Blok parafin berisi organ ginjal yang telah beku dan ditempel pada holder, kemudian disayat secara melintang menggunakan *rotary microtome* dengan

ketebalan 6  $\mu\text{m}$  dan pita hasil pemotongan langsung direkatkan (*affixing*) pada gelas benda yang sebelumnya telah dilapisi dengan perekat gliserin dan albumin. Langkah selanjutnya, gelas objek diletakkan diatas *hot plate* dengan suhu 45-50°C sampai pita benar – benar melekat pada gelas objek.

d. Pewarnaan (*Staining*)

Proses pewarnaan diawali dengan proses deparafinasi menggunakan xylol selama 15 menit terlebih dahulu. Dilanjutkan dengan proses rehidrasi secara bertahap mulai dari alkohol absolut, alkohol 96%, 80%, 70%, 50%, 30% sampai aquadest yang masing-masing sebanyak tiga sampai empat celupan. Setelah itu, barulah dilakukan pewarnaan menggunakan *Haematoxylin* selama tiga sampai tujuh detik lalu dibilas dengan *aquadest* dan dimasukkan ke dalam alkohol bertingkat 30% - 70% selama masing-masing tiga menit. Setelah itu, dimasukkan dalam pewarna *Eosin* selama tiga menit. Preparat dimasukkan kembali ke dalam alkohol bertingkat mulai dari 70% - 95% dan alkohol absolut selama masing-masing  $\pm 3$  menit dan dilanjutkan dengan *clearing* menggunakan xylol I dan II selama 10 menit.

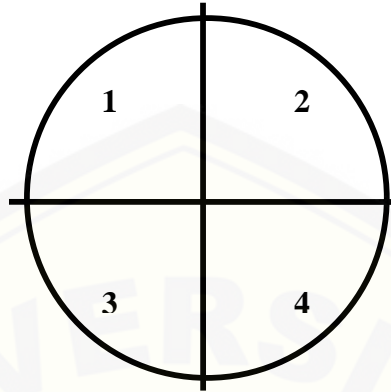
e. Penutupan (*Mounting*)

Tahap akhir adalah penutupan preparat menggunakan gelas penutup. Preparat yang telah melalui tahap pewarnaan diberi entellan sebagai perekat antara *cover glass* dengan *object glass* dan dikeringkan kembali diatas *hot plate* sampai dirasa benar-benar merekat.

### 3.5.6 Pengamatan Histologi Ginjal Tikus Putih Jantan

Struktur histologi ginjal yang diamati yaitu pada bagian glomerulus. Pengamatan histologi ginjal dilakukan dengan cara mengukur diameter glomerulus. Pengamatan diameter glomerulus dilakukan dengan membagi daerah pengamatan pada preparat irisan ginjal menjadi empat bagian seperti pada Gambar 3.2, kemudian masing-masing bagian diamati menggunakan mikroskop yang dilengkapi dengan OptiLab serta dihitung jumlah glomerulus diambil 60% dari

jumlah total. Setelah itu, dilanjutkan dengan pengukuran diameter glomerulus menggunakan OptiLab.



Gambar 3.2 Pembagian daerah pengamatan pada irisan ginjal

### 3.6 Analisis Data

Data berupa volume urin dan diameter glomerulus yang diperoleh, dianalisis menggunakan uji One Way ANOVA dengan taraf kepercayaan 99 % atau  $\alpha = 0,01$  dilanjutkan dengan Uji Duncan Multiple Range Test (DMRT) untuk melihat beda nyata antar kelompok perlakuan dosis (Steel *et al.*, 1993). Dilakukan uji korelasi Pearson untuk melihat hubungan antara volume urin dengan diameter glomerulus (Raharjo, 2014).

## BAB 5. KESIMPULAN DAN SARAN

### 5.1 Kesimpulan

Kesimpulan yang diperoleh berdasarkan hasil penelitian ini adalah ekstrak etanol kulit buah labu siam memiliki efek diuretik yaitu dapat meningkatkan volume urin pada dosis 0,066g/kgBB, dosis 0,132g/kgBB dan dosis 0,198g/kgBB dan tidak dapat meningkatkan nilai diameter glomerulus pada tikus putih jantan (*Rattus* sp.). Nilai rata-rata diameter glomerulus paling rendah adalah pada perlakuan ekstrak etanol kulit buah labu siam dosis 0,198g/kgBB yakni sebesar 95,01  $\mu\text{m}$  (mikrometer).

### 5.2 Saran

Perlu dilakukan penelitian lebih lanjut yaitu uji kuantitatif untuk mengetahui konsentrasi pada setiap kandungan senyawa kulit buah labu siam.



**DAFTAR PUSTAKA**

- Adha, A. C. 2009. Pengaruh pemberian ekstrak etanol daun alpukat (*Persea americana* Mill.) terhadap aktivitas diuretik tikus putih jantan Sprague-Dawley. *Skripsi*. Fakultas Kedokteran Hewan. Bogor: Institut Pertanian Bogor.
- Alamgeer, M. N. H. Malik, S. Bashir, A. Q. Khan, M. N. Mushtaq, M. Rashid, M. Akram, dan S. Samreen. 2013. Evaluation of diuretic activity of *Paspalidium flavidum* in rats. *Journal of the Bangladesh Pharmacological Society (BDPS)*. 8: 177-180.
- Andriyanto, Poniman, A. Sutisna, dan W. Manalu. 2013. Evaluasi aktivitas diuretik ekstrak etanol buah belimbing wuluh (*Averrhoa bilimbi*) sebagai diuretik alami: kadar natrium, kalium, dan pH urin. *Jurnal Ilmu Kefarmasian Indonesia*. 11(1). Hal: 53-59.
- Bipat R, Tolsie JR, Joemmanbaks RF, Gummels JM, Klavermeide J, Jhanjan N, Orië S, Rarajiawan K, van Brusel A, Soekhoe RC, dan Mans DR A. 2008. Effects of plants popularly used against hypertension on nornepineprine stimulated guinea pig atria. *Pharmacognosy* 4(13):12-9.
- Candra, A., H. F. Trianto, dan M. I. Ilmiawan. 2015. Gambaran histologis korteks ginjal tikus (*Rattus norvegicus*) pasca penghentian pajanan Monosodium Glutamat per oral. *Jurnal Cerebellum*. 1(3).
- Coronel, O. A. D. A., E. León-García, G. Vela-Gutiérrez, J. D. L. Cruz, Medina, R. G. Varela, dan H. S. García. 2017. Chayote (*Sechium edule* (Jacq.) Swartz). *ResearchGate Journal*. 14:24:32.
- Departemen Kesehatan RI. 2000. *Parameter Standar Umum Ekstrak Tumbuhan Obat*. Jakarta : Direktorat Jendral POM - Depkes RI.



- Dipiro, JT. 2008. *Pharmacotherapy. A Patophysiologic approach*. Edisi 7<sup>th</sup>. New York: Mc.GrawHills.
- Ellison, D. H. dan J. Loffing. 2009. Thiazide effects and side effects: insights from molecular genetics. *Journal of Hypertension*. 54(2): 196–202.
- Erlinda, D. 2017. Efek diuretik ekstrak etanol daun alpukat (*Persea americana* Mill.) terhadap histologi lambung tikus putih jantan (*Rattus norvegicus*) Strain Wistar. *Skripsi*. Fakultas Matematika dan Ilmu Pengetahuan Alam. Jember : Universitas Jember.
- Gaol, Riris I. L., W. Bodhi, dan J. Abidjulu. 2014. Uji efektivitas ekstrak etanol kulit buah labu siam (*Sechium Edule* (Jacq.) Swartz ) sebagai diuretik pada tikus jantan galur Wistar (*Rattus novergicus*). *Jurnal Ilmiah Farmasi*. 3(2). Manado : FMIPA UNSRAT.
- Geurin, J.C., dan H. P. Reveillere. (1989). Orthosiphon stamineus as a potent source of methylripario chromene. *A, J. Nat. Prod.* 52: 171-173.
- G. Diré, E. Lima, M. Gomes, M. Bernardo-Filho. 2003. The Effect of a chayotte (*Sechium edule*) extracts (decoct and macerated) on the labeling of blood elements with Technetium-99m and on the biodistribution of the radiopharmaceutical sodium pertechnetate in mice: an in vitro and in vivo analysis. *Journal of Nutr.* 2:221-227.
- Gordon E. A., L. J. Guppy, M. Nelson. 2000. The antihypertensive effects of the Jamaican cho-cho (*Sechium edule*). *West Indian Med Journal*. 49:27-31.
- Harborne, J. B. 1987. *Metode Fitokimia Penuntun Cara Modern Menganalisis Tumbuhan*. Terjemahan K. Padmawinata & I. Soediro. Bandung: Penerbit ITB.
- Harborne U.A. dan Phillips D.A. 1991. Release and modification of nod-gene-inducing flavonoids from alfalfa seeds. *Plant Physio Journal*. 95:804-807.

- Imelda E. dan E. P. Andana. 2006. Perbandingan efek diuretik serta kadar natrium dan kalium darah antara pemberian ekstrak etanol daun tempuyung (*Sonchus arvensis* Linn) dengan furosemid. *Jurnal Sains dan Teknologi Farmasi*. 11:76-80.
- Isnania, Fatimawali dan F. Wehantouw. 2014. Aktivitas diuretik dan skrining fitokimia ekstrak etanol biji pepaya (*Carica papaya* L.) pada tikus putih jantan galur Wistar (*Rattus norvegicus*). *Jurnal Ilmiah Farmasi*. 3(3).
- ITIS (Integrates Taxonomic Information System). 2000. [https://www.itis.gov/servlet/SingleRpt/SingleRpt?search\\_topic=TSN&searchval=ue=22441#null](https://www.itis.gov/servlet/SingleRpt/SingleRpt?search_topic=TSN&searchval=ue=22441#null). [Diakses pada 29 Mei 2018].
- Jouad, H., M. A. Lacaille-Dubois, B. Lyoussi, dan M. Eddouks. 2001. Effects of the flavonoids extracted from *Spergularia purpurea* Pers. on arterial blood pressure and renal function in normal and hypertensive rats. *Journal of Ethnopharmacology*. 76(2):159-63.
- Junqueira L.C., J.Carneiro, dan R.O. Kelley. 2007. *Histologi Dasar*. Edisi ke-5. Tambayong J., penerjemah. Terjemahan dari Basic Histology. Jakarta: EGC.
- Kane S. R., V. A. Apte, S. S. Todkar, dan S. K. Mohite. 2009. Diuretic and laxative activity of ethanolic extract and its fractions of *Euphorbia thymifolia* Linn. *Int Journal ChemTech Res*. 1(2):149-152.
- Kataoka, H., M. Ohara, K. Honda, T. Mochizuki, dan K. Nitta. 2011. Maximal glomerular diameter as a 10-year prognostic indicator for iga nephropathy. *Journal of Nephrol Dial Transplant*. 26: 3937–3943.
- Kumar, S dan K. Abhay. 2013. Chemistry and biological activities of flavonoids: an overview. *The Scientific World Journal*. Article ID 162750, 16 pages.
- Latuconsina, N. H., Fatimawali, dan G. Citraningtyas. 2014. Uji efektivitas diuretik ekstrak etanol biji salak (*Salacca zalacca* varietas *zalacca* (gaert.) Voss)

pada tikus putih jantan galur Wistar (*Rattus norvegicus*). *Jurnal Ilmiah Farmasi*. 3(3).

Lenny, S. 2006. *Senyawa Flavonoida, Fenilpropanoida, dan Alkaloida*. Medan: USU Repository.

Lingga, I. S., G. Citraningtyas, dan W. A. Lolo. 2014. Uji efek ekstrak etanol patikan kebo (*Euphorbia hirta* Linn.) sebagai diuretik pada tikus putih jantan galur Wistar (*Rattus norvegicus*). *Jurnal Ilmiah Farmasi*. 3(3).

Mabruroh, A. I. 2015. Uji aktivitas antioksidan ekstrak tanin dari daun rumput bambu (*Lophatherum gracile* Brongn) dan identifikasinya. *Skripsi*. Fakultas Sains dan Teknologi. Malang: UIN MALIKI Malang.

Marliana, S. D., V. Suryanti, dan Suyono. 2005. Skrining fitokimia dan analisis kromatografi lapis tipis komponen kimia buah labu siam (*Sechium edule* Jacq. Swartz.) dalam ekstrak etanol. *Jurnal Biofarmasi*. 3(1):26-31.

Meidianawaty, V., dan D. F. Sarah. 2016. Perbandingan Konsentrasi Garam yang Dikonsumsi dengan Level Tekanan Darah. *Jurnal Kedokteran*. 3(2).

Nessa, H. Arifin, dan H. Muchtar. 2013. Efek diuretik dan daya larut batu ginjal dari ekstrak etanol rambut jagung (*Zea mays* L.). *Prosiding Seminar Nasional Perkembangan Terkini Sains Farmasi dan Klinik III*. Padang : Fakultas Farmasi, Universitas Andalas.

Ningrum, R., E. Purwanti, dan Sukarsono. 2016. Identifikasi Senyawa Alkaloid Dari Batang Karamunting (*Rhodomyrtus tomentosa*) Sebagai Bahan Ajar Biologi Untuk SMA Kelas X. *Jurnal Pendidikan Biologi Indonesia*. 2(3): 231-236.

Nurdiniyah, Nazaruddin, Sugito, M. N. Salim, Y. Fahrma, dan S Aisyah. 2015. Pengaruh pemberian ekstrak kulit batang jaloh terhadap gambaran mikroskopis ginjal tikus putih (*Rattus novergicus*) yang diinfeksi *Trypanosoma evansi*. *Jurnal Medika Veterinaria*. 9(2).

- Pearce, E. C. 2017. *Anatomi dan Fisiologi untuk Paramedis*. Gramedia : Cetakan 45.
- Purnomo, B. B. 2003. *Dasar-Dasar Urologi*. Malang : Fakultas Kedokteran Universitas Brawijaya.
- Puspitasari, A. R. 2010. Ktivitas diuretik fraksi heksan dan etil asetat ekstrak etanol daun alpukat (*Persea americana* Mill.) pada tikus Sprague-Dawley. *Skripsi*. Bogor: Fakultas kedokteran hewan Institut Pertanian Bogor.
- Quaggin, S. E. dan J. A. Kreidberg. 2008. Development of the renal glomerulus: good neighbors and good fences. *Development* 135, 609-620 doi:10.1242/dev.001081.
- Rajalakshmi, D dan S. Narasimhan. 1985. *Food Antioxidants: Sources and Methods of Evaluation dalam D.L. Madhavi: Food Antioxidant, Technological, Toxicological and Health Perspectives*. Hongkong: Marcel Dekker Inc.
- Raharjo, S. 2000. Uji Korelasi Pearson Dengan SPSS. <https://www.spssindonesia.com>. [Diakses pada 8 September 2018].
- Riana, M. 2010. Pengaruh pemberian ekstrak alkohol 70% kulit buah labu siam (*Sechium edule* (Jacq.) Sw.) terhadap penurunan kadar glukosa darah pada kelinci yang dibebani glukosa. *Skripsi*. Surakarta: Fakultas Farmasi Universitas Muhammadiyah Surakarta.
- Saade, R. L. 1996. Chayote (*Sechium edule* (Jacq.) Swartz). *International Plant Genetic Resources Institute*. 8-46.
- Sari, D. R., L. Mulqie, dan s. Hazar. 2015. Uji efek diuretik ekstrak etanol herba ruku-ruku (*Ocimum Tenuiflorum* L.) terhadap tikus Wistar jantan. *Jurnal Prosiding Penelitian SPeSIA Unisba*. ISSN: 2460-6472.
- Sherwood, L. 2002. *Human Physiology: From Cells fo Systems*. Edisi 6. West Virginia: Cengage Learning Asia Pte Lrd. Terjemahan oleh Yesdelita. 2011. Fisiologi Manusia: Dari Sel ke Sistem. Jakarta: EGC.

Singh, N.P., A. Ganguli, dan A. Prakash. 2003. Drug-induced kidney disease. *JAPI*. 51:970-980.

Steel, R. dan J. H. Torrie. 1993. *Principles and Procedures of Statistics*. Jakarta: Gramedia Pustaka.

Suharyadi A., Sukohar A., dan Muhartono. 2007. The effects of soursop leaf ethanol extract on renal histopathological analysis of DMBA induced. *Jurnal Kedokteran*. ISSN 2337-3776.

Suntoro, S. H. 1983. *Metode Pewarnaan*. Jakarta: Bhratara Karya Aksara.

Susilorini, U. D. Indrayani, dan M. Soffan. 2013. Pengaruh Ekstrak *Alium sativum* terhadap Diameter Glomeruli Ginjal Tikus Sprague Dawley Jantan yang Diinduksi Streptozotocin. *Jurnal Sains Medika*. 5(1).

Syafitri, N. E., M. Bintang, dan S. Falah. 2014. Kandungan fitokimia, total fenol, dan total flavonoid ekstrak buah harendong (*Melastoma affine* D. Don). *Current Biochemistry* 1(3): 105-115.

Tanu, I. 2009. *Farmakologi dan Terapi*. Edisi 5 (Cetak Ulang dengan Perbaikan). Jakarta: Balai Penerbit FKUI.


Trejo-moreno, C., G. Castro-Martínez, M. Méndez-Martínez, J. E. Jiménez-Ferrer, J. Pedraza-Chaverri, G. Arrellín, A. Zamilpa-Álvarez, O. N. Medina-Campos, G. Lombardo-Earl, G.J. Barrita-Cruz, B. Hernández, C. C. Ramírez, M. A. Santana, G. Fragoso, dan G. Rosas. 2018. Data of the effects of acetone fraction from *Sechium edule* (Jacq.) S.w. edible roots in the kidney of endothelial dysfunction induced mice. *Journal of Data in Brief*. 18: 448–453.

Verdiansah. 2016. *Pemeriksaan Fungsi Ginjal*. *Jurnal CDK-237*. 43(2).



Wardani, I. G. A. A. K. dan K. A. Adrianta. 2016. Efektivitas ekstrak etanol daun bayam merah (*Amaranthus tricolor*) sebagai diuretik pada tikus putih jantan galur Wistar (*Rattus novgicus*). *Jurnal Medicamento*. 2(2).

Wagiman, Yusfiati, dan R. Elvyra. 2014. Struktur ginjal ikan selais (*Ompokhypopthalmus* Bleeker, 1846) di perairan sungai siak Kota Pekanbaru. *JOM FMIPA*. 1(2).





## Lampiran

### A. Penentuan Dosis

#### 1. Penentuan dosis ekstrak etanol kulit buah labu siam

- Dosis per tikus = 0,066 g/kgbb

= 0,066g/kgbb

= 0,066g/1000gbb

= 0,000066g/kgbb

= 0,000066 x 200g

= 0,0132g/200gbb

- Perlakuan dosis 0,132g/kgbb = 0,0264g/200gbb


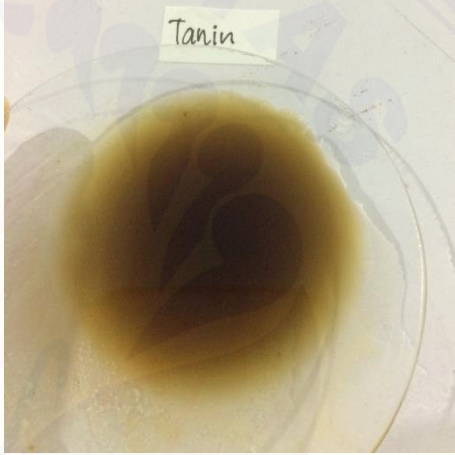

- Perlakuan dosis 0,198g/kgbb = 0,0396g/200gbb

(Adha, 2009).

#### 2. Penentuan dosis furosemid

Berdasarkan Lingga *et al.*, (2014), dosis furosemide pada manusia dewasa yaitu sebesar 40 mg, kemudian jika dikonversikan pada tikus putih dengan berat badan 200 gram hasilnya 1,008 mg/200gbb. Maka 200grbb=0,2mgbb, dan  $1,008\text{mg}/0,2\text{mgbb} = 5,04\text{mg/kgbb}$ .

**B. Uji Kandungan Kimia Ekstrak Etanol Kulit Buah Labu Siam**

<p>Uji Flavonoid (Merah Kehitaman)</p>	 A clear glass petri dish containing a dark brown, almost black, liquid. A wooden stick is visible on the right side of the dish.
<p>Uji Tanin (Hijau Kehitaman)</p>	 A clear glass petri dish containing a dark green, almost black, liquid. A small white label with the word "Tanin" is placed above the dish.
<p>Uji Alkaloid (Coklat Kehitaman)</p>	 A clear glass petri dish containing a dark brown, almost black, liquid. A small white label with the word "Alkaloid" is placed above the dish. A small white label with the number "20" is visible on the left side of the dish.

**C. Hasil Analisis Uji *One Way ANOVA* dan Uji *Duncan* Pengaruh Ekstrak Etanol Kulit Buah Labu Siam Terhadap Volume Urin Selama 6 Jam**

**Tests of Normality**

	Perlakuan	Kolmogorov-Smirnov <sup>a</sup>			Shapiro-Wilk		
		Statistic	df	Sig.	Statistic	df	Sig.
Volume Urin 6 Jam	Kontrol Negatif	.255	5	.200*	.946	5	.707
	Kontrol Positif	.225	5	.200*	.886	5	.335
	Dosis 1	.312	5	.126	.819	5	.115
	Dosis 2	.289	5	.200*	.920	5	.532
	Dosis 3	.305	5	.145	.844	5	.175

\*. This is a lower bound of the true significance.

a. Lilliefors Significance Correction

**Descriptives**

Volume Urin 6 Jam

	N	Mean	Std. Deviation	Std. Error	95% Confidence Interval for Mean		Minimum	Maximum
					Lower Bound	Upper Bound		
Kontrol Negatif	5	2.1020	.42775	.19130	1.5709	2.6331	1.56	2.75
Kontrol Positif	5	7.9940	3.73815	1.67175	3.3525	12.6355	1.92	11.30
Dosis 1	5	5.0160	2.20356	.98546	2.2799	7.7521	3.06	8.77
Dosis 2	5	3.9100	.35426	.15843	3.4701	4.3499	3.35	4.30
Dosis 3	5	2.9920	1.06248	.47516	1.6728	4.3112	2.14	4.63
Total	25	4.4028	2.77688	.55538	3.2566	5.5490	1.56	11.30

**Test of Homogeneity of Variances**

Volume Urin 6 Jam

Levene Statistic	df1	df2	Sig.
3.696	4	20	.021

**ANOVA**

Volume Urin 6 Jam

	Sum of Squares	df	Mean Square	F	Sig.
Between Groups	103.998	4	26.000	6.414	.002
Within Groups	81.067	20	4.053		
Total	185.065	24			

**Volume Urin 6 Jam**

Duncan<sup>a</sup>

Perlakuan	N	Subset for alpha = 0.01	
		1	2
Kontrol Negatif	5	2.1020	
Dosis 3	5	2.9920	
Dosis 2	5	3.9100	
Dosis 1	5	5.0160	5.0160
Kontrol Positif	5		7.9940
Sig.		.047	.030

Means for groups in homogeneous subsets are displayed.

a. Uses Harmonic Mean Sample Size = 5.000.

**D. Hasil Analisis Uji *One Way* ANOVA dan Uji *Duncan* Pengaruh Ekstrak Etanol Kulit Buah Labu Siam Terhadap Diameter Glomerulus**

**Tests of Normality**

perlakuan	Kolmogorov-Smirnov(a)			Shapiro-Wilk		
	Statistic	Df	Sig.	Statistic	df	Sig.
Diame kontrol negatif	,222	5	,200(*)	,927	5	,577
ter kontrol positif	,266	5	,200(*)	,860	5	,227
Dosis 1	,235	5	,200(*)	,966	5	,846
Dosis 2	,275	5	,200(*)	,863	5	,240
Dosis 3	,264	5	,200(*)	,943	5	,684

\* This is a lower bound of the true significance.

a Lilliefors Significance Correction

**Descriptives**

diameter

N	Mean	Std. Deviation	Std. Error	95% Confidence Interval for Mean		Minimum	Maximum
5	99,5280	4,52596	2,02407	93,9083	105,1477	94,89	106,42
5	101,3200	5,21326	2,33144	94,8469	107,7931	97,01	108,81
5	100,0360	2,73850	1,22469	96,6357	103,4363	95,95	103,47
5	96,8600	3,45681	1,54593	92,5678	101,1522	93,58	102,63
5	95,0140	2,05064	,91707	92,4678	97,5602	92,10	97,35
25	98,5516	4,16459	,83292	96,8325	100,2707	92,10	108,81

**Test of Homogeneity of Variances**

diameter

Levene Statistic	df1	df2	Sig.
1,522	4	20	,234

**ANOVA**

diameter

	Sum of Squares	df	Mean Square	F	Sig.
Between Groups	130,985	4	32,746	2,296	,095
Within Groups	285,266	20	14,263		
Total	416,251	24			

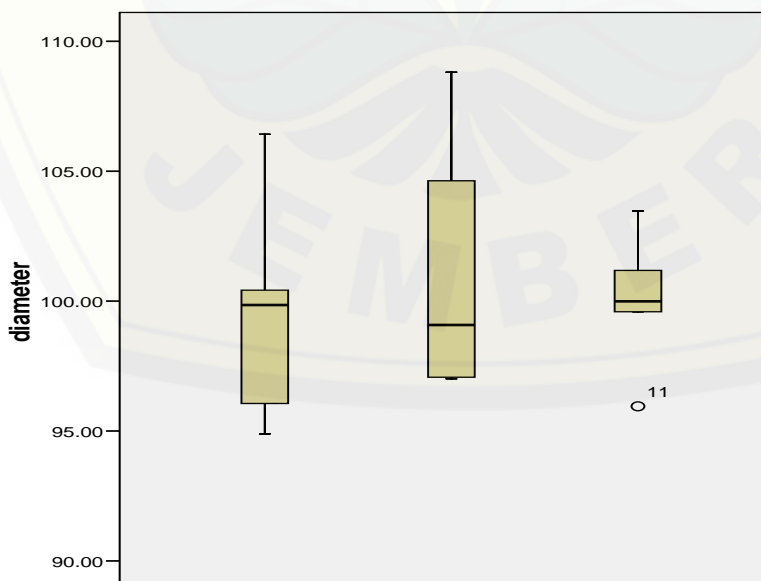
**Diameter\_Glomerulus**

Duncan

	N	Subset for alpha = .01
perlakuan	1	1
Dosis 3	5	95,0140
Dosis 2	5	96,8600
kontrol negatif	5	99,5280
Dosis 1	5	100,0360
kontrol positif	5	101,3200
Sig.		,026

Means for groups in homogeneous subsets are displayed.

a Uses Harmonic Mean Sample Size = 5,000.





**E. Hasil Uji Analisis Korelasi *Pearson* antara Diameter Glomerulus dengan Volume Urin**

**Correlations**

		Diameter Glomerulus	Volume Urin
Diameter Glomerulus	Pearson Correlation	1	.617
	Sig. (2-tailed)		.267
	N	5	5
Volume Urin	Pearson Correlation	.617	1
	Sig. (2-tailed)	.267	
	N	5	5