



**EFEK SALEP EKSTRAK BIJI KAKAO (*Theobroma cacao L.*)
KONSENTRASI 16% TERHADAP JUMLAH FIBROBLAS
DAN KETEBALAN EPITEL PADA MUKOSA BUKAL MODEL
TIKUS DENGAN ULKUS TRAUMATIKUS**

SKRIPSI

Oleh:

Stefani Silvia Diany Asmara

NIM 141610101021

**FAKULTAS KEDOKTERAN GIGI
UNIVERSITAS JEMBER**

2018



**EFEK SALEP EKSTRAK BIJI KAKAO (*Theobroma cacao L.*)
KONSENTRASI 16% TERHADAP JUMLAH FIBROBLAS
DAN KETEBALAN EPITEL PADA MUKOSA BUKAL MODEL
TIKUS DENGAN ULKUS TRAUMATIKUS**

SKRIPSI

Diajukan guna melengkapi tugas akhir dan memenuhi salah satu syarat untuk menyelesaikan Progam Studi Kedokteran Gigi (S1) dan mencapai gelar Sarjana Kedokteran Gigi

Oleh:

Stefani Silvia Diany Asmara

NIM 141610101021

**FAKULTAS KEDOKTERAN GIGI
UNIVERSITAS JEMBER**

2018

PERSEMBAHAN

Skripsi ini saya persembahkan untuk :

1. Tuhan Yesus Kristus, yang selalu memberi kasih karunia dan kelancaran selama penyusunan skripsi ini;
2. Orang tua saya, Ir. Bambang Priasmoro dan Dra. Romana Koendang Kristiani Wibowo, serta adik saya Raphael Krisna Yudha Asmara yang saya cintai;
3. Para guru dan dosen yang saya hormati;
4. Almamater saya, Fakultas Kedokteran Gigi Universitas Jember.

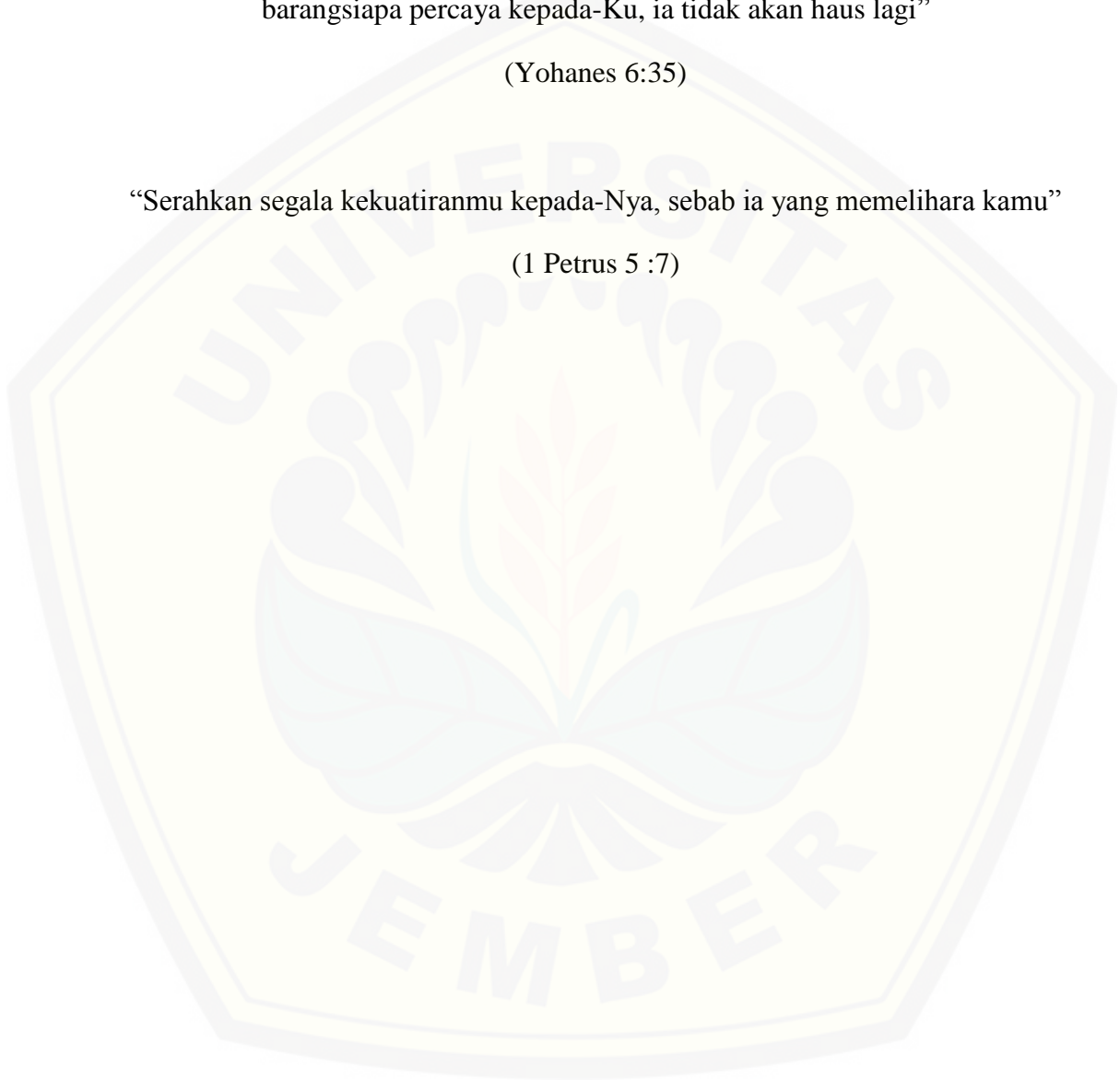
MOTO

“Akulah roti hidup, barangsiapa datang kepada-Ku, ia tidak akan lapar lagi, dan barangsiapa percaya kepada-Ku, ia tidak akan haus lagi”

(Yohanes 6:35)

“Serahkan segala kekuatiranmu kepada-Nya, sebab ia yang memelihara kamu”

(1 Petrus 5 :7)



PERNYATAAN

Saya yang bertanda tangan di bawah ini:

Nama : Stefani Silvia Diany Asmara

NIM : 141610101021

menyatakan dengan sesungguhnya bahwa karya ilmiah yang berjudul “Efek Salep Ekstrak Biji Kakao (*Theobroma cacao L.*) Konsentrasi 16% terhadap Jumlah Fibroblas dan Ketebalan Epitel pada Mukosa Bukal Model Tikus dengan Ulkus Traumatikus” adalah benar-benar hasil karya sendiri, kecuali kutipan yang sudah saya sebutkan sumbernya, belum pernah diajukan pada institusi mana pun, dan bukan karya jiplakan. Saya bertanggung jawab atas keabsahan dan kebenaran isinya sesuai dengan sikap ilmiah yang harus dijunjung tinggi.

Demikian pernyataan ini saya buat dengan sebenarnya, tanpa ada tekanan dan paksaan dari pihak mana pun serta bersedia mendapat sanksi akademik jika ternyata di kemudian hari pernyataan ini tidak benar.

Jember, 2 Mei 2018

Yang menyatakan,

Stefani Silvia Diany Asmara
141610101021

SKRIPSI

**EFEK SALEP EKSTRAK BIJI KAKAO (*Theobroma cacao L.*)
KONSENTRASI 16% TERHADAP JUMLAH FIBROBLAS
DAN KETEBALAN EPITEL PADA MUKOSA BUKAL MODEL
TIKUS DENGAN ULKUS TRAUMATIKUS**

Oleh:

Stefani Silvia Diany Asmara

NIM 141610101021

Pembimbing:

Dosen Pembimbing Utama : drg. Nuzulul Hikmah, M. Biomed

Dosen Pembimbing Pendamping : Dr. drg. Atik Kurniawati, M.Kes

PENGESAHAN

Skripsi berjudul “Efek Salep Ekstrak Biji Kakao (*Theobroma cacao L.*) Konsentrasi 16 % terhadap Jumlah Fibroblas dan Ketebalan Epitel pada Mukosa Bukal Model Tikus dengan Ulkus Traumatikus” telah diuji dan disahkan pada :

hari, tanggal : Rabu, 2 Mei 2018

tempat : Fakultas Kedokteran Gigi Universitas Jember

Penguji Utama

drg. Ayu Mashartini Prihanti, Sp.P.M
NIP. 198412212009122006

Pembimbing Utama

drg. Nuzulul Hikmah, M. Biomed
NIP. 198107172008012017

Penguji Pendamping

drg. Swasthi Prasetyarini, M.Kes
NIP. 198103212005012003

Pembimbing Pendamping

Dr. drg. Atik Kurniawati, M.Kes
NIP. 197102041998022002

Mengesahkan

Dekan Fakultas Kedokteran Gigi Universitas Jember,

drg. Rahardyan Parnaadji, M.Kes., Sp.Prof
NIP 196901121996011001

RINGKASAN

Efek Salep Ekstrak Biji Kakao (*Theobroma cacao L.*) Konsentrasi 16 % terhadap Jumlah Fibroblas dan Ketebalan Epitel pada Mukosa Bukal Model Tikus dengan Ulkus Traumatikus; Stefani Silvia Diany Asmara, 141610101021; 2018; 80 halaman; Fakultas Kedokteran Gigi Universitas Jember.

Prevalensi ulkus traumatikus pada rongga mulut sekitar 10-25%, dengan kasus sedang. Penyebab ulkus traumatikus dapat berasal dari trauma, infeksi, gangguan sistem imun, kelainan sistemik serta kelainan hormonal. Ulkus traumatikus biasanya dapat menimbulkan rasa tidak nyaman pada pasien yang menderita penyakit tersebut. Pengobatan ulkus traumatikus menggunakan obat golongan antiinflamasi steroid, anestetikum, antibiotika, dan obat kumur. Obat golongan antiinflamasi steroid yang paling sering digunakan untuk pengobatan ulkus traumatikus adalah *triamcinolone acetonide*, yang sediaannya dapat dalam bentuk salep dan krim. Indikasi untuk *triamcinolone acetonide topical* antara lain untuk lesi akut dan kronik pada mukosa rongga mulut seperti eritema multiformis, oral submukosa fibrosis, bahkan lesi yang disebabkan karena trauma. Dalam penggunaan jangka panjang obat ini dapat menyebabkan adanya resistensi sistem kekebalan tubuh, dan atrofi sel epitel. Dengan adanya efek yang merugikan maka perlu dicari bahan alternatif lain dari bahan herbal, yang memiliki kelebihan yaitu bersifat antiinflamasi dan efek sampingnya rendah. Tanaman tersebut adalah dari biji kakao yang nantinya akan dibuat salep.

Tujuan dari penelitian ini yaitu mengetahui efek salep ekstrak biji kakao (*Theobroma cacao L.*) terhadap jumlah fibroblas dan ketebalan epitel pada mukosa bukal tikus dengan ulkus traumatikus. Adapun manfaat dari penelitian ini adalah dapat memberikan dasar ilmiah tentang salep ekstrak biji kakao (*Theobroma cacao L.*) dalam mempercepat proses regenerasi jaringan fibroblas dan ketebalan epitel. Serta sebagai bahan informasi kepada masyarakat tentang pengaruh salep ekstrak biji kakao (*Theobroma cacao L.*) dalam membantu proses penyembuhan ulkus traumatikus.

Penelitian ini menggunakan rancangan *the post test only control group design*. Tikus diadaptasikan selama 1 minggu, lalu dibagi menjadi 3 kelompok, yaitu kelompok kontrol positif (K1) hanya dilukai saja, kelompok perlakuan dengan pemberian ekstrak biji kakao (K2) dan kelompok dengan pemberian salep *triamcinolone* (P1). Tikus dianastesi dengan ketamin dan dilakukan pembuatan ulkus traumatikus pada mukosa bukal bagian kiri dengan diameter kurang lebih 10 mm dan kedalaman 2 mm. Pemberian salep *triamcinolone* dan salep ekstrak biji kakao secara topikal dan diberikan 2 kali dalam sehari. Pada hari ke-5 tikus dikorbankan dengan inhalasi ether dan dipotong mukosa bukal bagian kirinya yang telah dilakukan pembuatan ulkus traumatikus. Potongan tersebut difiksasi dengan larutan formalin 10%, selanjutnya didehidrasi menggunakan alkohol konsentrasi bertingkat, dan *embedded* menggunakan paraffin. Dilakukan juga pemotongan jaringan menggunakan *rotary microtom*; hasil potongan ditempatkan dalam gelas obyek dan dilakukan pengecatan *Haematoxylin-Eosin*. Penghitungan jumlah fibroblas dan ketebalan epitel dilakukan dengan mikroskop cahaya pada pembesaran 400x dengan 4 potongan di 3 lapang pandang.

Hasil penelitian menunjukkan bahwa rata-rata ketebalan epitel dan jumlah fibroblas yang paling tinggi adalah kelompok kontrol positif. Hal tersebut dikarenakan, salep *triamcinolone* merupakan salep golongan antiinflamasi steroid yang memiliki potensi sebagai obat antiinflamasi. Kelompok tertinggi selanjutnya adalah kelompok perlakuan salep ekstrak biji kakao. Diduga tanaman kakao ini mengandung zat-zat berupa flavonoid, katekin, epikatekin, theobromin, polifenol, serta kafein yang dapat mempengaruhi proses penyembuhan luka. Data ketebalan epitel dan jumlah fibroblas paling sedikit adalah kelompok kontrol negatif. Hal tersebut terjadi, dikarenakan kelompok kontrol negatif hanya dilakukan intervensi berupa pembuatan lesi traumatik tanpa diberi obat.

Kesimpulan penelitian ini adalah salep ekstrak biji kakao dapat meningkatkan jumlah fibroblas dan ketebalan epitel pada model tikus dengan ulkus traumatikus.

PRAKATA

Puji syukur kepada Tuhan Yesus Kristus atas segala kasih dan penyertaannya sehingga penulis dapat menyelesaikan skripsi yang berjudul “Efek Salep Ekstrak Biji Kakao (*Theobroma cacao L.*) konsentrasi 16% terhadap Jumlah Fibroblas dan Ketebalan Epitel pada Mukosa Bukal Model Tikus dengan Ulkus Traumatikus”. Skripsi ini disusun untuk memenuhi salah satu syarat menyelesaikan pendidikan strata satu (S1) pada Jurusan Fakultas Kedokteran Gigi Universitas Jember.

Penyusunan skripsi ini tidak lepas dari bantuan berbagai pihak. Oleh karena itu, penulis menyampaikan terima kasih kepada:

1. Orang tua saya, Ir. Bambang Priasmoro dan Dra. Romana Koendang Kristiani Wibowo atas doa, motivasi dan nasihatnya tiada henti;
2. drg. Rahardyan Parnaadji, M.Kes.,Sp.Pros, selaku Dekan Fakultas Kedokteran Gigi Universitas Jember;
3. drg. Nuzulul Hikmah, M. Biomed selaku Dosen Pembimbing Utama dan Dr. drg. Atik Kurniawati, M.Kes, selaku Dosen Pembimbing Pendamping atas segala tuntunan, arahan dan nasihat demi kebaikan penulisan skripsi ini;
4. drg. Ayu Mashartini Prihanti, Sp.P.M, selaku Dosen Penguji Ketua dan drg. Swasthi Prasetyarini, M.Kes selaku Dosen Penguji Anggota yang telah memberikan saran dan bimbingan hingga terselesaikannya skripsi ini;
5. drg. Nadie Fatimatuzzahro, MD.Sc selaku Dosen Pembimbing Akademik atas segala perhatiannya;
6. Adikku Raphael Krisna Y.A, yang selalu menghadirkan rindu dan tawa;
7. Pakdhe saya, Robertoes Koekoeh Koentjoro W, ST, M.Eng, Budhe saya, Susilo Indirawati serta semua keluarga di Jember, yang selalu memberikan dukungan dan perhatiannya selama saya menempuh studi di FKG UNEJ;
8. Sahabat terbaik saya, Yona Anindita, Arwinda Hening, Afthin Marita, Ismi Yusha, Fadhilah R, Larasati, Prisca Vianda, Fadylla Citra Bening yang selalu tertawa bersama dan saling membangun semangat;

9. Teman-teman FKG UNEJ Angkatan 2014 atas bantuan dan kerjasamanya selama ini, baik di saat masa kuliah dan penyelesaian skripsi;
10. Rekan-rekan sekelompok yaitu Faiz, Maqdisi, Nadia dan Nufsi yang turut serta membantu dalam penelitian ini;
11. Seluruh staf dan teknisi Laboratorium Fisiologi dan Histologi Fakultas Kedokteran Gigi Universitas Jember yang telah banyak membantu dalam proses penelitian skripsi ini, Mas Agus dan Mbak Wahyu;
12. Almamater tercinta Fakultas Kedokteran Gigi Universitas Jember;
13. Semua pihak yang tidak dapat disebutkan satu per satu.

Penulis juga menerima segala kritik dan saran dari semua pihak demi kesempurnaan skripsi ini. Akhirnya penulis berharap, semoga skripsi ini dapat bermanfaat, khususnya dalam bidang kedokteran gigi.

Jember, 2 Mei 2018

Penulis

DAFTAR ISI

	Halaman
HALAMAN JUDUL	i
HALAMAN PERSEMBAHAN	ii
HALAMAN MOTO	iii
HALAMAN PERNYATAAN.....	iv
HALAMAN PEMBIMBINGAN.....	v
HALAMAN PENGESAHAN.....	vi
PRAKATA	ix
DAFTAR ISI.....	xi
DAFTAR TABEL	xiv
DAFTAR GAMBAR.....	xv
DAFTAR LAMPIRAN.....	xvi
BAB 1. PENDAHULUAN	1
1.1 Latar Belakang	1
1.2 Rumusan Masalah	4
1.3 Tujuan Penelitian	4
1.4 Manfaat Penelitian	4
BAB 2. TINJAUAN PUSTAKA.....	5
2.1 Kakao (<i>Theobroma cacao L.</i>)	5
2.1.1 Taksonomi dan Klasifikasi Kakao (<i>Theobroma cacao L.</i>).....	5
2.2 Biji Kakao (<i>Theobroma cacao L.</i>) dan kandungannya.....	7
2.3 Ulkus Traumatikus.....	8
2.3.1 Definisi Ulkus Traumatikus.....	8
2.3.2 Prevalensi Ulkus Traumatikus.....	8
2.3.3 Etiologi dan faktor predisposisi terjadinya ulkus traumatikus.....	9
2.4 Patogenesis Ulkus Traumatikus	10
2.5 Proses penyembuhan luka pada Ulkus Traumatikus	11
2.6 Gambaran histologi ketebalan epitel fibroblas.....	16

2.7 Penatalaksanaan Ulkus Traumatikus.....	17
2.8 Peran Ekstrak Biji Kakao terhadap Penyembuhan luka	19
2.9 Hipotesis	21
2.10 Kerangka Konseptual Penelitian	21
BAB 3. METODE PENELITIAN.....	24
3.1 Jenis Penelitian	24
3.2 Rancangan Penelitian.....	24
3.3 Tempat dan Waktu Penelitian.....	24
3.3.1 Tempat Penelitian	24
3.3.2 Waktu Penelitian.....	24
3.4 Variabel Penelitian	25
3.4.1 Variabel Bebas.....	25
3.4.2 Variabel Terikat	25
3.4.3 Variabel Terkendali	25
3.5 Definisi Operasional Penelitian	25
3.5.1 Salep ekstrak biji kakao (<i>Theobroma cacao L.</i>).....	25
3.5.2 Ketebalan epitel mukosa bukal	25
3.5.3 Jumlah fibroblas mukosa bukal	26
3.5.4 Model tikus dengan ulkus traumatikus	26
3.6 Populasi dan Sampel Penelitian	26
3.6.1 Populasi Penelitian.....	26
3.6.2 Sampel Penelitian	26
3.6.3 Besar Sampel Penelitian	27
3.6.4 Pengelompokan sampel	27
3.7 Alat dan Bahan	28
3.7.1 Alat Penelitian.....	28
3.7.2 Bahan Penelitian	28
3.8 Prosedur Penelitian	28
3.8.1 <i>Etichal Clearance</i>	28
3.8.2 Persiapan Hewan Coba	28
3.8.3 Pembuatan Ekstrak Biji Kakao	29

3.8.4 Pembuatan Salep Ekstrak Biji Kakao	30
3.8.5 Pembuatan Model Tikus Ulkus Traumatikus	31
3.8.6 Aplikasi salep ekstrak biji kakao (<i>Theobroma cacao L.</i>)	31
3.8.7 Aplikasi salep <i>triamcinolone</i>	31
3.8.8 Eutanasia Hewan Coba	32
3.8.9 Tahap Pembuatan Sediaan Histologi	32
3.9 Tahap Pengamatan Jumlah Fibroblas	34
3.10 Tahap Pengukuran Ketebalan Epitel	35
3.11 Analisis Data	35
3.12 Alur Penelitian	36
BAB 4. HASIL PENELITIAN DAN PEMBAHASAN	37
4.1 Hasil Penelitian	37
4.1.1 Ketebalan Epitel	37
4.1.2 Fibroblas	39
4.2 Analisis Data	42
4.2.1 Ketebalan Epitel	42
4.2.2 Fibroblas	43
BAB 5. KESIMPULAN DAN SARAN	48
5.1 Kesimpulan	48
5.2 Saran	48
DAFTAR PUSTAKA	49
LAMPIRAN	58

DAFTAR TABEL

	Halaman
Tabel 2.1 Komposisi Kimia Keping Biji Kakao	19
Tabel 3.1 Prosedur Dehidrasi, <i>Clearing</i> , dan Impregnasi Jaringan	32
Tabel 3.2 Proses Pengecatan Sediaan Histologis	34
Tabel 4.1 Rerata ketebalan epitel mukosa bukal tikus	37
Tabel 4.2 Rerata jumlah fibroblas mukosa bukal tikus	40
Tabel 4.3 Hasil Uji <i>One Way Anova</i> Ketebalan Epitel	42
Tabel 4.4 Hasil Uji <i>LSD (Least Significant Difference)</i> Ketebalan Epitel.....	43
Tabel 4.5 Hasil Uji <i>One Way Anova</i> Fibroblas	43
Tabel 4.6 Hasil Uji <i>LSD (Least Significant Difference)</i> Fibroblas	44

DAFTAR GAMBAR

	Halaman
Gambar 2.1 Morfologi buah kakao	6
Gambar 2.2 Biji Kakao yang dibungkus oleh daging buah	7
Gambar 2.3 Grafik Penyembuhan luka	15
Gambar 2.4 Skema perbaikan luka yang terjadi di rongga mulut	16
Gambar 2.5 Gambaran histologi jaringan fibroblas	16
Gambar 2.6 (A) Fibrosa dari muskulus buccinators (B) Gambaran histologi ketebalan epitel bukal (C) Lamina propria (D) Kelenjar saliva minor di submukosa (Nanci,2012).....	17
Gambar 2.7 Kerangka konseptual	23
Gambar 3.1 Pembuatan luka pada mukosa bukal tikus.....	31
Gambar 3.2 Alur penelitian.....	36
Gambar 4.1 Histogram rerata ketebalan epitel	38
Gambar 4.2 Gambaran histologis ketebalan epitel mukosa bukal tikus wistar dengan pewarnaan HE dengan perbesaran 400x dari stratum korneum hingga stratum basalis (tanda panah biru). a) Kelompok kontrol negatif b) Kelompok kontrol positif dengan pemberian salep <i>triamcinolone</i> c) Kelompok perlakuan dengan pemberian salep ekstrak biji kakao.....	39
Gambar 4.3 Histogram nilai rerata jumlah fibroblas	40
Gambar 4.4 Gambaran histologis jumlah fibroblas mukosa bukal tikus wistar dengan pewarnaan HE dengan perbesaran 400x (tanda panah biru). a) Kelompok kontrol negatif b) Kelompok kontrol positif dengan pemberian salep <i>triamcinolone</i> c) Kelompok perlakuan dengan pemberian salep ekstrak biji kakao.....	41

DAFTAR LAMPIRAN

	Halaman
A. Surat <i>Ethical Clearance</i>	58
B. Surat Keterangan Identifikasi Tanaman	59
C. Surat Izin Penelitian	60
D. Formulasi Salep Ekstrak Biji Kakao	64
E. Data Hasil Penelitian Ketebalan Epitel	64
F. Data Hasil Penelitian Fibroblas	65
G. Analisis Data Ketebalan Epitel	66
H. Analisis Data Fibroblas	68
I. Alat Penelitian	70
J. Bahan Penelitian	75
K. Pembuatan Ulkus Traumatikus	78

BAB 1. PENDAHULUAN

1.1 Latar Belakang

Ulkus traumatikus merupakan salah satu lesi yang sering terjadi pada mukosa rongga mulut. Prevalensi ulkus traumatikus pada rongga mulut sekitar 10-25%, dengan kasus sedang (Cawson dan Odell, 2002). Prevalensi ulkus traumatikus dari beberapa negara, antara lain seperti di Thailand 13,2 %, Malaysia 12,4 % , Spanyol 7,1 %, Denmark 4,4%, dan Chile 3,4% (Anura, 2014). Di Indonesia sendiri pernah dilakukan penelitian tentang jumlah pasien yang dirawat di Klinik *Oral Medicine* Rumah Sakit Gigi dan Mulut Fakultas Kedokteran Gigi Universitas Jember pada bulan Maret sampai Nopember 2016. Penelitian tersebut didapatkan data bahwa prevalensi ulkus traumatikus sebesar 6,5 % dari 766 pasien (Setyowati *et al.*, 2017). Prevalensi ulkus traumatikus yang tersebar di berbagai negara, membuktikan bahwa ulkus traumatikus masih mendominasi sebagai salah satu penyakit yang sering terjadi di rongga mulut.

Ulkus merupakan suatu keadaan hilangnya lapisan epitelium hingga melebihi membran basalis dan mengenai lamina propia (Regezi *et al.*, 2017). Ulkus yang disebabkan karena trauma adalah ulkus traumatikus. Etiologi ulkus traumatikus dapat disebabkan karena adanya trauma mekanik, kimia, *thermal* dan elektrik (Greenberg *et al.*, 2008), selain itu dapat pula disebabkan karena fraktur, malposisi atau malformasi gigi (Apriansari, 2012). Ulkus traumatikus sering terjadi pada daerah mukosa bukal, mukosa labial, mukosa palatum, dan tepi lidah. Gambaran klinisnya adalah berbentuk oval, tepinya berwarna merah, bagian tengahnya berwarna abu-abu kekuningan (Langlais *et al.*, 2015), dan mengalami peradangan tanpa adanya indurasi (Scully dan Felix, 2005; Apriansari, 2012).

Patogenesis terjadinya ulkus traumatikus melibatkan 4 fase penyembuhan yaitu hemostatis, inflamasi, proliferasi dan maturasi/*remodeling* (Lee dan Grossman, 2008). Setelah terjadi trauma pada mukosa rongga mulut, proses awal diawali dengan fase hemostatis. Pada fase ini akan terjadi vasokonstriksi pembuluh darah dan agregasi platelet. Fase selanjutnya adalah fase inflamasi, yang berguna

untuk proses netralisasi dan eliminasi baik agen penyerang maupun penghancuran jaringan nekrotik (Hidayati *et al.*, 2015). Fase selanjutnya adalah fase proliferasi, komponen utamanya adalah sel fibroblas berfungsi untuk memperbaiki sel yang rusak (Nanci, 2012). Fibroblas berasal dari sel – sel mesenkim lokal, pertumbuhannya disebabkan oleh sitokin yang diproduksi oleh makrofag, dan faktor infeksi mikroba. Fibroblas merupakan elemen utama pada proses pembentukan protein struktural yang berperan dalam pembentukan jaringan (Velnar *et al.*, 2009). Fase maturasi/*remodeling* merupakan fase selanjutnya setelah fase proliferasi, fase ini terjadi pada hari ke 21-365 hari . Fase ini akan menghasilkan matriks ekstraseluler dan kolagen (Lee dan Grossman, 2008).

Proses penyembuhan ulkus traumatikus juga tidak lepas dari regenerasi epitel. Mekanisme dari regenerasi epitel sendiri adalah proliferasi keratosit pada saat terjadi trauma, dan proliferasi sel-sel epitel dibawahnya, yang kemudian melakukan migrasi agar terbentuk epitel baru (Kuroki *et al.*, 2009). Regenerasi epitel merupakan parameter dari penyembuhan luka setelah cedera dilihat dari peningkatan ketebalan epitelnya. Terjadinya ulkus traumatikus dipengaruhi berbagai faktor, salah satunya yaitu banyaknya paparan trauma dan luas jaringan yang terlibat (Greenberg *et al.*, 2008).

Penatalaksanaan ulkus traumatikus dapat dilakukan dengan terapi kausatif yaitu menghilangkan faktor etiologi (trauma) (Laskaris, 2006). Obat yang sering digunakan untuk penatalaksanaan ulkus traumatikus adalah obat kumur antiseptik seperti khlorhexidin (Field, 2003) dengan analgesik atau topikal anatesi, dan dapat diberikan obat topikal golongan antiinflamasi steroid (Laskaris, 2006). Salah satu obat golongan antiinflamasi steroid adalah *triamcinolone acetonide topical* (Scully, 2008). Obat ini berfungsi sebagai agen antiinflamasi, dan sudah biasa digunakan untuk pengobatan ulkus traumatikus (Savage dan McCullough, 2005). Indikasi untuk *triamcinolone acetonide topical* antara lain untuk lesi akut dan kronik pada mukosa rongga mulut seperti erithema multiformis, oral submukosa fibrosis, gingivitis deskuamatif, lichen planus, dan lesi yang disebabkan karena trauma (Anil dan Savita, 2014). *Triamcinolone acetonide topical* pada penggunaannya di mukosa rongga mulut memiliki efek samping yaitu dapat

berupa bengkak, iritasi, rasa gatal, kering, kemerahan, dan rasa terbakar pada daerah yang diobati (Budi, 2017). Dalam jangka panjang, penggunaan *triamcinolone acetonide topical* dapat menyebabkan adanya resistensi sistem kekebalan tubuh dan atrofi sel epitel (Gani et al., 2015). Dari uraian tersebut, maka perlu dicari bahan alternatif lain dari bahan herbal yang memiliki kelebihan yaitu memiliki sifat antiinflamasi dan efek sampingnya rendah.

Salah satu tanaman yang banyak dimanfaatkan sebagai alternatif pengobatan suatu penyakit maupun pemeliharaan kesehatan adalah kakao (Misnawi et al., 2008). Tanaman kakao di Indonesia cukup banyak, terbukti Indonesia merupakan produsen kakao terbesar di dunia urutan ketiga (Rukmana dan Yudirachman, 2016), sedangkan di Jawa Timur selama tahun 2009-2013 produksi kakao termasuk urutan kedelapan dengan rata-rata produksi 26.710 ton/tahun (Pusat Data dan Sistem Informasi Pertanian, 2014). Perkebunan kakao di wilayah Jember terletak pada kecamatan Wuluhan, Silo, Patrang dan Rambipuji dengan luas kira-kira 494,4 hektar (ha) dengan hasil produksi 500 kg/ha/tahun (Wirya, 2016).

Biji kakao mempunyai peranan penting bagi tubuh manusia, komponen kimia pada biji kakao antara lain flavonoid, katekin, epikatekin (Etherthon dan Keen, 2002) theobromin, kafein dan polifenol (Kayaputri, 2014). Senyawa yang ada pada biji kakao ini memiliki peran masing-masing. Flavonoid dan katekin berfungsi sebagai antioksidan dan antibakteri, sedangkan polifenol berfungsi sebagai antiinflamasi dan antioksidan. Kafein dan epikatekin memiliki efek antioksidan (Fadlil et al., 2016; Etherthon dan Keen, 2002), dan theobromin memiliki efek antimikroba (Kayaputri, 2014). Mekanisme senyawa biji kakao yang berfungsi sebagai antioksidan bekerja dengan cara memotong reaksi berantai radikal bebas (Lingga, 2012). Mekanisme senyawa biji kakao yang berfungsi sebagai antiinflamasi, bekerja dengan cara menghambat fase penting dalam biosintesis prostaglandin yaitu pada lintasan siklooksigenase, sedangkan untuk mekanisme senyawa biji kakao sebagai antibakteri adalah menghambat fungsi *gyrase* bakteri sehingga kemampuan replikasi dan translasi bakteri dihambat (Fuadi et al., 2015). Tanaman kakao ini juga disukai oleh masyarakat

Indonesia, karena rasa dan aromanya yang khas, namun penggunaan kakao di bidang kedokteran gigi masih sangat kurang. Sehingga ekstrak biji kakao ini diharapkan dapat digunakan sebagai salah satu obat alternatif di kedokteran gigi yang dapat mempercepat penyembuhan, meningkatkan fibroblas serta meningkatkan regenerasi epitel mukosa rongga mulut pada ulkus traumatikus.

Berdasarkan uraian diatas, peneliti ingin mengetahui efek salep ekstrak biji kakao (*Theobroma cacao L.*) terhadap jumlah fibroblas dan ketebalan epitel pada mukosa bukal tikus dengan ulkus traumatikus.

1.2 Rumusan Masalah

Berdasarkan latar belakang diatas, dapat dirumuskan permasalahannya yaitu bagaimana efek salep ekstrak biji kakao (*Theobroma cacao L.*) terhadap jumlah fibroblas dan ketebalan epitel pada mukosa bukal tikus dengan ulkus traumatikus?

1.3 Tujuan Penelitian

Tujuan dari penelitian ini yaitu mengetahui efek salep ekstrak biji kakao (*Theobroma cacao L.*) terhadap jumlah fibroblas dan ketebalan epitel pada mukosa bukal tikus dengan ulkus traumatikus.

1.4 Manfaat Penelitian

1. Memberikan dasar ilmiah tentang manfaat salep ekstrak biji kakao (*Theobroma cacao L.*) dalam mempercepat proses regenerasi jaringan fibroblas.
2. Memberikan dasar ilmiah tentang manfaat salep ekstrak biji kakao (*Theobroma cacao L.*) dalam mempercepat proses regenerasi epitel.
3. Sebagai bahan informasi kepada masyarakat tentang pengaruh salep ekstrak biji kakao (*Theobroma cacao L.*) dalam membantu proses penyembuhan ulkus traumatikus.
4. Sebagai bahan acuan untuk penelitian lebih lanjut.

BAB 2. TINJAUAN PUSTAKA

2.1 Kakao (*Theobroma cacao L.*)

Kakao (*Theobroma cacao L.*) digunakan pertama kali oleh suku Amerika Tengah sekitar 4000 tahun yang lalu. Kakao (*Theobroma cacao L.*) ini kemungkinan berasal dari wilayah barat di lembah sungai Amazon. Tanaman kakao di masa itu banyak digunakan manusia sebagai campuran minuman (Ide, 2008). Di Indonesia Kakao pertama kali diperkenalkan oleh bangsa Spanyol, tepatnya di Minahasa pada tahun 1560. Namun kakao belum mendapat perhatian khusus dari Pemerintah Indonesia (Rukmana dan Yudirachman, 2016).

Nama kakao di Indonesia mulai dikenal pada tahun 1975, setelah PT Perkebunan VI berhasil menaikkan produksi kakao dengan menggunakan bibit unggul yang bernama *Upper Amazon Interclonal Hybrid*. Sejak saat itu penanaman dan penyebaran kakao semakin meningkat hampir diseluruh wilayah Indonesia (Rukmana dan Yudirachman, 2016). Hingga akhirnya pada tahun 2005 Indonesia telah berhasil mendapat gelar sebagai penghasil kakao terbesar ketiga di dunia (Ide, 2008).

2.1.1 Taksonomi dan Klasifikasi Kakao (*Theobroma cacao L.*)

Dalam sistem taksonomi, klasifikasi tanaman Kakao (*Theobroma cacao L.*) dapat diuraikan sebagai berikut:

Divisi	:	<i>Spermatophyta</i>
Anak divisi	:	<i>Angioospermae</i>
Kelas	:	<i>Dicotyledoneae</i>
Anak kelas	:	<i>Dialypetalae</i>
Bangsa	:	<i>Malvales</i>
Suku	:	<i>Sterculiaceae</i>
Marga	:	<i>Theobroma</i>
Jenis	:	<i>Theobroma cacao L.</i>

(Rukmana dan Yudirachman, 2016)

Menurut Cheesman (Wood dan Lass, 1985) jenis kakao dibagi menjadi tiga kelompok besar, yaitu :

1. Kakao *Criollo*

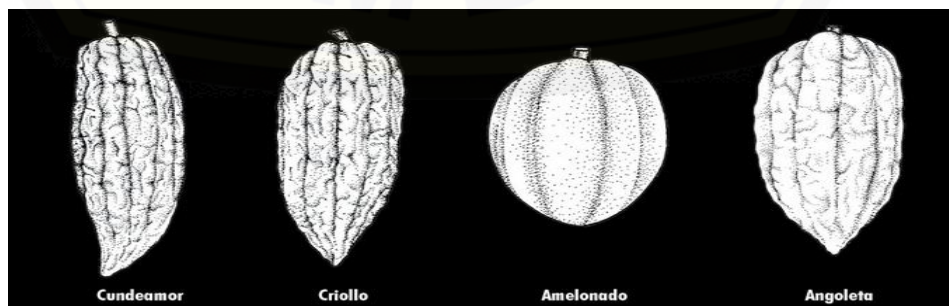
Kakao *criollo* merupakan kakao yang termasuk dalam kelompok kakao mulia (*fine flavoured*). Ciri khas dari kakao *criollo* adalah bentuk biji bulat, keping biji (kotiledon) putih, pertumbuhannya kurang kuat, mudah terserang hama dan penyakit. Selain itu permukaan kulit buah *criollo* kasar (Gambar 2.1), berbenjol-benjol, dan alur-alurnya jelas (Pusat Penelitian Kopi dan Kakao Indonesia, 2010).

2. Kakao *Forastero*

Kakao *forastero* ini dikenal juga sebagai kakao lindak (*bulk cocoa*). Pertumbuhan vegetatif dari kakao *forastero* lebih baik dibandingkan dengan kakao *criollo*/kakao mulia. Kakao ini juga relatif tahan terhadap serangan hama dan penyakit. Namun kakao *forastero*/kakao lindak memiliki kekurangan yaitu fermentasinya lebih lama rasanya lebih pahit bila dibandingkan dengan kakao *criollo*/kakao mulia (Rukmana dan Yudirachman, 2016).

3. Kakao *Trinitario*

Kakao ini merupakan campuran dari *hibrida criollo* dengan *forastero*. Kakao jenis ini dapat menghasilkan biji jenis kakao mulia dan dapat menghasilkan biji jenis kakao lindak (Pusat Penelitian Kopi dan Kakao Indonesia, 2010). Keunggulan dari kakao ini adalah dapat berbuah ketika berumur diatas 2 tahun, masa panennya sepanjang tahun, tahan terhadap penyakit dan mudah dalam aspek agronomi (Rukmana dan Yudirachman, 2016).



Gambar 2.1 Morfologi buah kakao (Wood dan Lass, 1985)

2.2 Biji Kakao (*Theobroma cacao L.*) dan kandungannya

Biji Kakao (*Theobroma cacao L.*) tersusun dari beberapa bagian, antara lain pulp, kulit biji, kulit ari, dan keping biji (Mahdiyah, 2003). Setiap buah kakao memiliki jumlah biji yang beragam yaitu 20-50 butir per buah. Jika dipotong melintang, biji kakao tampak terbagi menjadi dua kotiledon yang saling melipat dan bagian pangkalnya menempel di poros lembaga (embryo axis). Biji kakao (*Theobroma cacao L.*) ini dibungkus oleh daging buah (pulpa) yang berwarna putih (Gambar 2.2). Daging buahnya memiliki rasa asam manis, dan mengandung zat penghambat perkecambahan (Pusat Penelitian Kopi dan Kakao Indonesia, 2010).

Biji kakao tersusun dari berbagai komponen yaitu 15 % karbohidrat, 6 % pati, 1% gula, dan lainnya berupa pektin, lendir dan getah (Susanto, 2011). Komponen lain dari biji kakao adalah air sebesar 54,34% (Winarno, 1993) dan lemak sebesar 30-55% (Mahdiyah, 2003). Lemak biji kakao terdiri dari tujuh macam asam lemak, yaitu asam palmitat 24,8%, asam stearat 33,00 %, asam oleat 33,1 %, asam linoleat 3,2%, asam arakhidonat 0,8%, asam palmitoleat 0,3%, dan asam miristat 0,2%. Kadar dari asam-asam lemak tersebut beragam dan ditentukan oleh jumlah tanaman, lokasi, jenis tanah dan musim pembuahan (Susanto, 2011).



Gambar 2.2 Biji Kakao yang dibungkus oleh daging buah (Pusat Penelitian Kopi dan Kakao Indonesia, 2010).

Biji kakao juga terdiri dari senyawa bioaktif antara lain senyawa polifenol dan senyawa purin. Senyawa polifenol adalah produk metabolisme sekunder dari tanaman kakao. Jumlah kadungan polifenol pada biji kakao sebelum difermentasi sekitar 12-18% (Towaha, 2014). Senyawa bioaktif lainnya yaitu senyawa purin yang terdiri dari theobromin dan kafein. Kadar theobromin pada biji kakao adalah sebesar 1,5 % dan kafein sebesar 0,15 % (Susanto, 2011). Theobromin dan kafein ini memiliki efek merangsang, yang menyebabkan peminumnya ketagihan (Mahdiyah, 2003). Efek lain kafein adalah sebagai antioksidan sehingga mampu melindungi tubuh dari efek radikal bebas (Fadlil *et al.*, 2016).

2.3 Ulkus Traumatikus

2.3.1 Definisi Ulkus Traumatikus

Ulkus merupakan keadaan patologis dimana terjadi kerusakan jaringan mukosa bagian struktur epitel dapat hilang hingga melebihi membran basalis atau bahkan mencapai lamina propia (Mendrofa *et al.*, 2015). Sebagian besar ulkus disebabkan oleh trauma mekanik. Ulkus yang berkembang sebagai hasil dari trauma disebut ulkus traumatikus (Langlais *et al.*, 2015). Ulkus traumatikus adalah lesi yang sering terjadi berbentuk soliter, bulat, bagian tengah lesi berwarna abu-abu kekuningan, tepi merah dan tidak ada indurasi (Cawson dan Odell, 2002). Ulkus traumatikus ini sering menyebabkan nyeri, kesulitan bicara, makan bahkan menelan (Karina *et al.*, 2014).

2.3.2 Prevalensi Ulkus Traumatikus

Prevalensi ulkus traumatikus pada mukosa rongga mulut kira-kira 83,6%, dan digolongkan dalam prevalensi tinggi (Mendrofa *et al.*, 2015). Berdasarkan penelitian yang dilakukan oleh Castellanos pada tahun 2003 di Meksiko terhadap 1000 orang menunjukkan prevalensi ulkus traumatikus sebesar 40,24% (Castellanos *et al.*, 2008). Penelitian Cebeci yang dilakukan pada tahun 2005 di Turki mendapati prevalensi ulkus traumatikus mencapai 30,47% (Cebeci *et al.*, 2009).

Prevalensi ulkus di rongga mulut rata-rata berkisar antara 10-25% (Cawson dan Odel, 2002). Prevalensi ulkus traumatikus dari beberapa negara, antara lain seperti di Thailand 13,2 %, Malaysia 12,4 % , Spanyol 7,1 %, Denmark 4,4%, dan Chile 3,4% (Anura, 2014). Di Indonesia sendiri data prevalensi ulkus traumatikus sebesar 6,5 % dari 766 pasien. Data tersebut diambil dari hasil anamnesa, pemeriksaan klinis, dan pencatatan data pada pasien di Klinik *Oral Medicine* Rumah Sakit Gigi dan Mulut Fakultas Kedokteran Gigi Universitas Jember pada bulan Maret 2016-Nopember 2016 (Setyowati *et al.*, 2017).

Ulkus di rongga mulut juga dapat terjadi pada laki-laki maupun perempuan, namun untuk angka kejadian paling sering terjadi pada perempuan dengan perbandingan 56% untuk perempuan dan 44% untuk laki-laki (Yogasedana *et al.*, 2015). Frekuensi terjadinya ulkus di rongga mulut sangat bervariasi, terbagi menjadi 4 (empat) episode setiap tahun (85% dari seluruh kasus) hingga lebih dari satu episode setiap bulan (10% dari seluruh kasus) termasuk penderita recurrent aphthous stomatitis (RAS) (Sunarjo *et al.*, 2015) Dengan data diatas, membuktikan bahwa ulkus traumatikus masih mendominasi sebagai salah satu penyakit yang sering terjadi di rongga mulut.

2.3.3 Etiologi dan faktor predisposisi terjadinya ulkus traumatikus

Etiologi terjadinya ulkus traumatikus disebabkan oleh trauma. Trauma dibagi menjadi beberapa kelompok yaitu trauma fisik atau mekanik, kimiawi maupun termal. Trauma fisik biasanya disebabkan oleh gigi yang malposisi, kontak dengan permukaan tajam gigi yang patah, atau protesa yang kurang tepat. Trauma kimia dapat disebabkan oleh bahan kedokteran gigi seperti obat kumur berkadar alkohol tinggi, eugenol atau fenol, sedangkan trauma termal disebabkan karena luka bakar akibat makanan dan minuman yang terlalu panas, umumnya terjadi pada palatum (Greenberg *et al.*, 2008).

Ulkus traumatikus selain disebabkan karena trauma, juga dapat dipicu oleh berbagai faktor predisposisi seperti infeksi (bakteri, virus, jamur, dan protozoa), gangguan sistem imun, kelainan hormonal dan kelainan sistemik lainnya (Cawson

dan Odell, 2002). Pada keadaan tertentu ulkus dapat juga disebabkan oleh kebiasaan buruk dan patologis. Selain itu ulkus traumatikus juga dapat terjadi karena efek samping dari terapi radiasi dan kemoterapi kanker serta reaksi alergi dari obat (Lynch *et al.*, 2004).

2.4 Patogenesis Ulkus Traumatikus

Patogenesis ulkus traumatikus diawali dengan adanya trauma yang mengenai mukosa rongga mulut. Proses menjadi ulkus dari trauma menjadi lesi pada rongga mulut dipengaruhi oleh tingkat kerentanan mukosa mulut seseorang (Langkir *et al.*, 2015), banyaknya frekuensi paparan trauma dan luas jaringan yang terlibat (Greenberg *et al.*, 2008). Selain itu juga ada beberapa penyebab terjadinya ulkus dari trauma menjadi lesi antara lain seperti fraktur, malposisi atau malformasi gigi (Apriansari, 2012), dan faktor sistemik seperti keadaan hormon yang tidak seimbang (Yogasedana *et al.*, 2015).

Proses awal setelah terpapar trauma pada mukosa rongga mulut akan terjadi perubahan fase vascular meliputi vasokonstriksi sementara sebagai respon cedera, diikuti dengan vasodilatasi dan peningkatan aliran darah ke daerah yang mengalami cedera. Disamping itu ada pelepasan histamin dari sel-sel mast yang menyebabkan peningkatan permeabilitas kapiler, aliran limfatik pun ikut meningkat sejalan dengan aliran darah. Proses selanjutnya adalah perubahan fase seluler dimana terjadi marginasi leukosit di sepanjang dinding kapiler karena aliran darah melambat.

Eksudasi cairan biasanya segera terjadi setelah ada proses radang dan berlanjut terus menjadi lebih nyata setelah 24 jam berikutnya. Adanya penggumpalan fibrinogen ini dapat menyumbat saluran limfe dan sela-sela jaringan sehingga dapat menghambat penyebaran infeksi atau radang. Bersamaan dengan itu, terjadi pula perubahan aliran limfe. Makin banyak cairan eksudat terkumpul di jaringan, saluran limfe juga akan melebar. Selain itu, sel endotelium pembuluh limfe menjadi permeabel, sehingga sel dan molekul yang lebih besar dapat melewati dinding pembuluh darah. Hal ini berguna untuk menghilangkan eksudat daerah radang (Price dan Wilson, 2005).

Eksudasi cairan pada radang juga menyebabkan sel neutrofil atau PMN dan makrofag meningkat. Pada awalnya sel neutrofil atau PMN ini yang mendominasi pada fase pembentukan eksudat, setelah itu akan didominasi oleh makrofag. Fungsi makrofag sendiri adalah untuk proses fagositosis pada organisme patologis. Makrofag juga dapat melepas faktor pertumbuhan dan substansi lain yang mengawali dan mempercepat pembentukan jaringan granulasi (Sudrajat, 2005). Bila agen penyerang sudah dinetralkan, maka rangsang untuk melanjutkan eksudasi cairan dan sel-sel sedikit demi sedikit menghilang. Pembuluh daerah kecil pada daerah cedera akan memperoleh semipermeabilitasnya kembali, sehingga aliran cairan berhenti, dan emigrasi leukosit juga ikut berhenti. Proses tersebut akan mengembalikan jaringan yang sebelumnya meradang kembali ke keadaan semula, yang disebut dengan resolusi (Price dan Wilson, 2005).

Epitel rongga mulut juga mempertahankan integritas struktural dengan proses regenerasi terus menerus. Prosesnya dengan cara sel-sel yang melakukan pembelahan mitosis akan bermigrasi ke permukaan dan menggantikan sel yang terluka (Kuroki *et al.*, 2009). Bila pembaharuan sel berlangsung cepat maka penyembuhan luka akan terjadi dengan cepat pula (Sunarjo, *et al.*, 2015).

2.5 Proses penyembuhan luka pada Ulkus Traumatikus

Proses penyembuhan luka adalah suatu proses transisi yang merupakan proses yang sangat kompleks dalam fisiologis manusia melibatkan berbagai rangkaian reaksi antara sel dengan mediator (Prasetyono, 2009). Suatu proses penyembuhan biasanya dimulai setelah terjadi luka, tetapi kecepatan penyembuhan dan pembentukan jaringan baru pada luka tergantung pada tipe luka tersebut (Cockbill, 2002).

Kulit dan mukosa rongga mulut memiliki fungsi utama untuk melindungi jaringan dibawahnya dan sebagai gerbang utama untuk membatasi mikroorganisme dan agen toksik. Mekanisme penyembuhan luka sangat kompleks karena melibatkan jaringan ikat, matriks ekstraseluler, sel inflamasi dan leukosit yang prosesnya tumpang tindih dibagi menjadi 4 tahapan (Nanci, 2012), yaitu :

1. Fase hemostatis

Kerusakan pada permukaan mukosa biasanya menyebabkan pembuluh darah mengalami kerusakan dan pendarahan, pada jaringan yang terluka akan terjadi deposisi fibrin, agregasi trombosit, dan koagulasi untuk membentuk bekuan darah dalam beberapa menit setelah terjadi luka. Bekuan darah akan membentuk *barier* hemostatis yang digunakan untuk menyatukan tepi luka dan sebagai pelindung jaringan dari paparan. Bekuan darah tersebut juga akan membentuk jalan sementara untuk migrasi sel-sel reparatif. Bekuan darah dalam rongga mulut dipengaruhi aliran saliva dan lingkungan yang lembab, oleh sebab itu gumpalannya tidak menyerupai gumpalan keras dan kering seperti pada jaringan kulit. Sebaliknya koagulum yang terbentuk adalah lunak dan mudah hilang. Setelah beberapa menit pasca luka akan terjadi vasodilatasi dan peningkatan permeabilitas vaskular hal ini memungkinkan protein plasma meningkat ke daerah luka dan merangsang migrasi leukosit. Pada saat itu juga mikroorganisme, toksin, dan antigen akan mudah masuk ke jaringan mukosa yang terluka dan merangsang respon inflamasi (Nanci, 2012).

2. Fase inflamasi atau fase *inisial (lag phase)*

Luka pada jaringan akan menyebabkan reaksi inflamasi akut. Reaksi ini merupakan bagian dari Fase inflamasi atau fase *inisial (lag phase)*. Sel utama yang terlibat dalam peradangan dan penyembuhan luka antara lain leukosit polimorfonuklear, leukosit mononuklear (makrofag sel fagosit dan limfosit), dan sel mast. Sel inflamasi di luka berasal dari tiga sumber: sel normal yang selalu ada di jaringan, sel ekstravasasi ketika pembuluh darah rusak, dan sel dan sel-sel dibawa ke dalam pembuluh darah yang berdekatan dengan luka yang keluar dengan proses yang disebut diapedesis. Sitokin juga terlibat dalam penyembuhan luka lewat proses kemotaksis.

Pada fase inflamasi ini leukosit polimorfonuklear, terutama neutrofil, adalah sel inflamasi pertama yang datang ketika terjadi cedera/luka. Mereka muncul dalam beberapa jam dan menjadi aktif sebagai respons untuk rangsangan fagositik atau dengan mengikat mediator kemotatik, kompleks antibodi antigen terhadap reseptor spesifik pada membran sel, dan

komponen sistem pelengkap. Neutrofil memiliki rentang hidup yang pendek dilokasi luka maksimal sekitar 24 jam. Neutrofil mengandung berbagai enzim dan reaktif metabolit oksigen (oksigen yang diturunkan radikal bebas) yang dapat membunuh bakteri. Neutrofil ini tidak mengganggu proses perbaikan makrofag dan mononuklear lainnya. Fase ini dapat berlangsung dari saat terjadinya luka sampai hari ke-5.

Infiltrasi makrofag ke situs luka dimediasi oleh berbagai faktor kemotaksis yang dilepaskan oleh trombosit pada bekuan fibrin, keratinosit pada margin luka, fibroblas, dan leukosit yang menghasilkan respons seluler dan humoral dan fagositosis komponen jaringan yang rusak. Trombosit juga melepaskan banyak faktor pertumbuhan potensial (mengubah faktor pertumbuhan β [TGF- β], faktor pertumbuhan turunan platelet [PDGF], interleukin-1, dan lainnya), sitokin, dan kemokin. Mediator yang mudah larut ini sangat penting untuk tahap selanjutnya dari perbaikan luka yang melibatkan perekrutan dan diferensiasi sel dan dimulainya pembangunan kembali jaringan yang rusak. Makrofag adalah sumber utama sitokin yang terlibat dalam kemotaksis limfosit dan kemudian merupakan subset leukosit yang paling menonjol pada luka. TGF- β secara khusus merangsang fibroblas untuk berkembang biak dan mensintesis protein matriks ekstraselular. Tidak adanya makrofag, fibroblas lebih sedikit distimulasi selama penyembuhan, sehingga penyembuhannya lebih lambat. Oleh sebab itu makrofag memiliki fungsi penting selain sebagai sel inflamasi, sel ini juga mempengaruhi proses penyembuhan luka lewat pembentukan fibroblas. Sel yang tidak kalah penting sebagai sumber proinflammatory mediator dan sitokin yang dapat meningkatkan peradangan pada perubahan vaskular adalah sel mast (Nanci, 2012).

3. Fase *reparatif* atau *proliferasi*

Fase *reparatif* atau *proliferasi* ini terjadi setelah fase inflamasi mereda, ditandai dengan regenerasi jaringan epitel dan kemudian jaringan ikat. Kerusakan epitelium menyebabkan mobilisasi dan migrasi sel epitel pada celah luka. Sel kehilangan keterikatan satu sama lain dan jaringan ikat dalam waktu 24 jam setelah luka secara histologis terjadi pelebaran intercellular. Dua puluh empat

sampai 48 jam setelah terjadi luka, Pembelahan sel di epitel basal meningkat singkat dan mulai bermigrasi secara lateral di bawah gumpalan atau koagulum. Peningkatan pembelahan sel ini menyebabkan stratifikasi dan diferensiasi, membangun kembali jaringan epitel normal. Sedangkan untuk, jaringan ikat yang terluka awalnya terdiri dari fibrin, jaringan nekrotik, dan infiltrasi sel inflamasi akut. Dalam waktu 24 jam fibroblas akan bermigrasi dan berkembang biak dalam penyembuhan jaringan. Fibroblas yang terlibat dalam perbaikan luka berasal dari dua sumber yang pertama dari fibroblas yang tidak rusak pada pinggiran luka dan dari jaringan ikat yang tidak berdiferensiasi (mesenchymal) sel (Nanci, 2012). Terjadi pembentukan jaringan granulasi yang terdiri dari sel-sel fibroblas, serat kolagen, deposit sel-sel radang, kapiler baru hasil angiogenesis. Terjadi penciutan luka akibat kontraksi serat-serat kolagen yang mempertautkan tepi luka. Semua proses ini berhenti bila semua permukaan telah tertutup oleh epitel (Bisono, 2002).

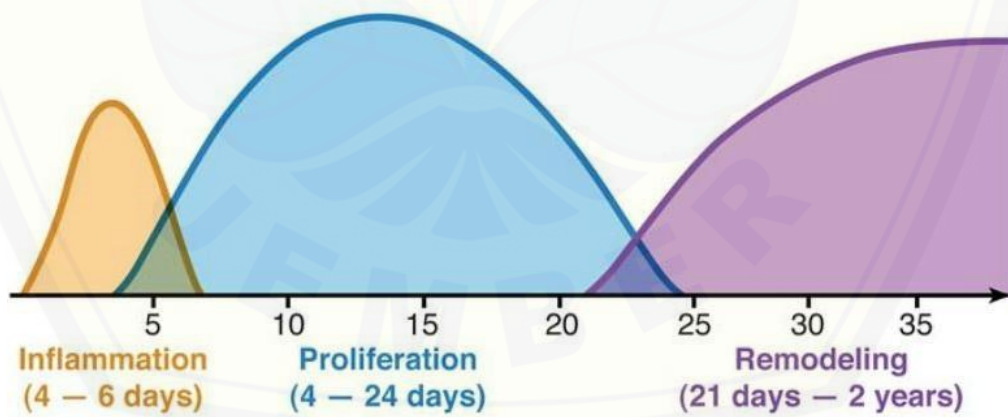
Pada penyembuhan luka hari ke-3 lamina propria terdiri dari sel-sel inflamasi, dan fibroblas berlimpah antara sisa fibrin dan fibril kolagen baru. Antara hari 5 dan 20 hari setelah luka, kolagen mengendap dengan cepat di daerah luka, meski sampai 150 hari mungkin diperlukan untuk mendapatkan kembali kekuatan jaringan normal (Nanci, 2012).

4. Fase *remodeling* atau maturasi

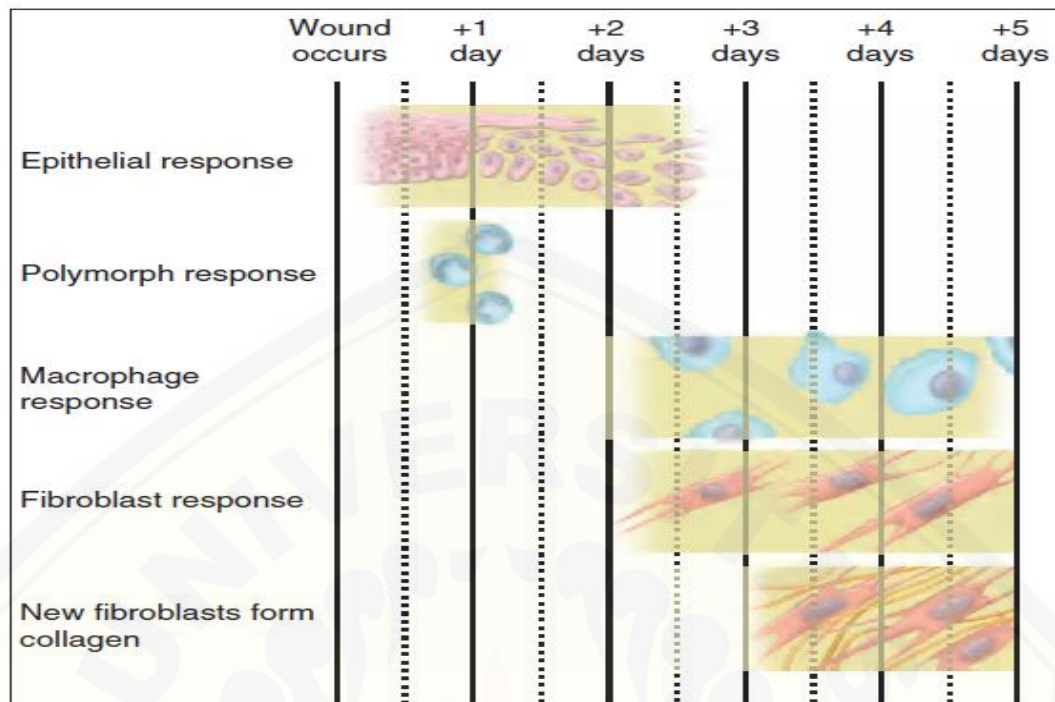
Fase *remodeling* atau maturasi merupakan tahap akhir proses penyembuhan luka, dapat memerlukan waktu lebih dari 1 tahun, bergantung pada kedalaman dan luasnya luka terutama luka pada kulit. Jaringan parut kolagen terus melakukan reorganisasi dan akan menguat setelah beberapa bulan. Fase ini dimulai pada minggu ke-3 setelah perlukaan (Gambar 2.3). Tujuan dari fase maturasi adalah menyempurnakan terbentuknya jaringan baru menjadi jaringan penyembuhan yang kuat dan bermutu. Fibroblas sudah mulai meninggalkan jaringan granulasi, warna kemerahan dari jaringan mulai berkurang karena pembuluh darah mulai regresi dan serat fibrin dari kolagen bertambah banyak untuk memperkuat jaringan parut. Fase remodeling pada jaringan mukosa rongga mulut tidak akan membentuk jaringan parut dikarenakan jenis fibroblas yang dihasilkan berbeda dengan jaringan pada kulit. Perbedaan seperti itu bisa dilihat juga dari

sintesis glikosaminoglikan dan respon terhadap sitokin TGF- β . (Gambar 2.4) memberikan ringkasan sederhana perbaikan luka yang terjadi di rongga mulut.

Secara histologi mukosa rongga mulut terdiri dari jaringan epitelium, lamina propia dan submukosa. Diantara jaringan epitelium dan lamina propia dipisahkan dengan jaringan yang bernama lamina basal. Tiga komponen diatas berperan penting dalam proses penyembuhan luka. Pada lamina propia terdapat sel-sel fibroblas, makrofag, sel mast dan sel-sel inflamasi. Sel-sel fibroblas ini akan berproliferasi lebih cepat, makrofag akan melakukan fungsinya sebagai fagositosis dan sel-sel inflamasi seperti plasma dan limfosit akan keluar apabila terjadi luka atau cedera. Sel mast sendiri berfungsi untuk melakukan perbaikan jaringan dan mengeluarkan histamin pada fase homeostatis saat terjadi proses penyembuhan luka. Komponen ketiga adalah submukosa juga memiliki peran yang penting dalam proses penyembuhan luka, dikarenakan banyaknya pembuluh darah untuk menyuplai nutrisi makanan pada jaringan (Nanci, 2012).



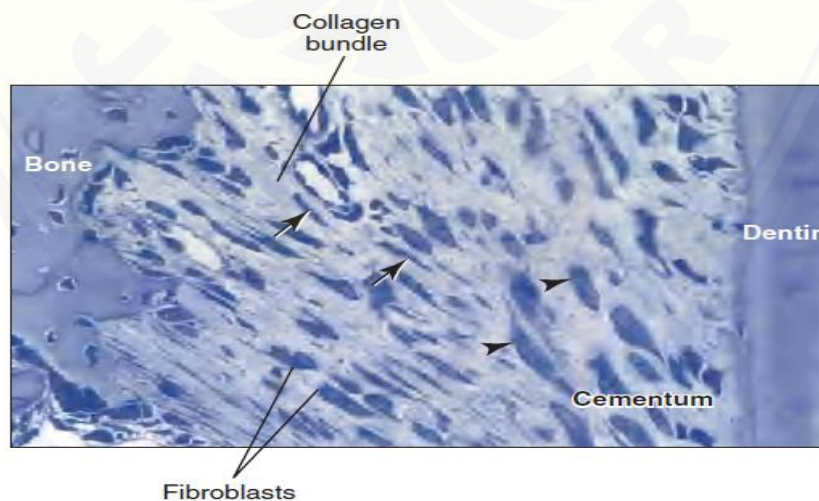
Gambar 2.3 Grafik Penyembuhan luka (Swezey, 2014)



Gambar 2.4 Skema perbaikan luka yang terjadi di rongga mulut (Nanci, 2012).

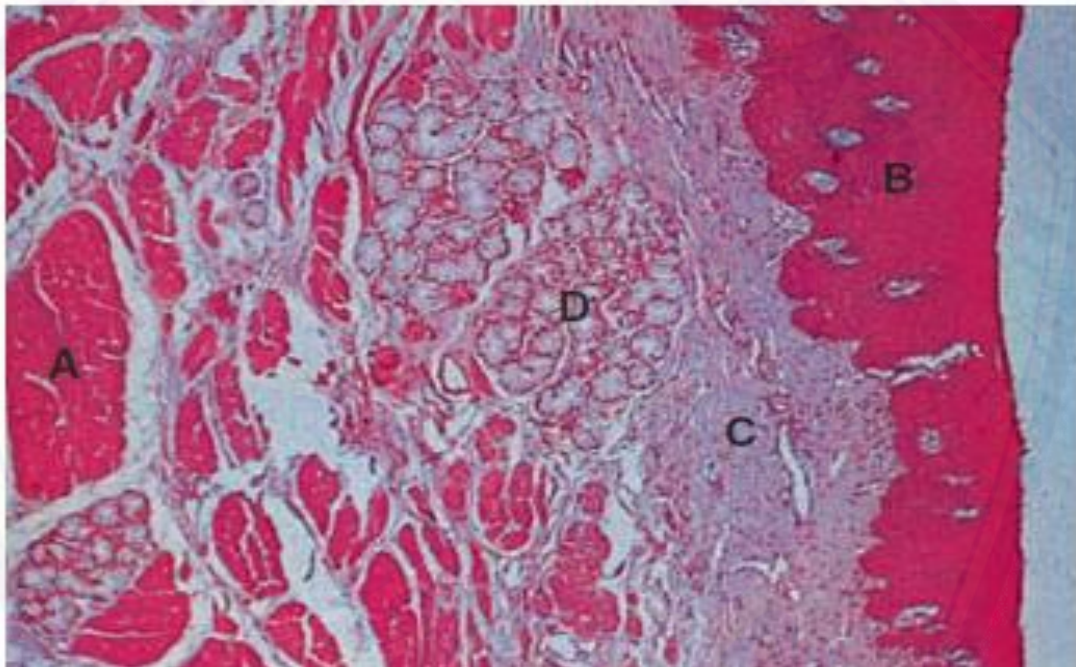
2.6 Gambaran histologi jaringan ketebalan epitel dan jaringan fibroblas mukosa bukal

Jaringan fibroblas merupakan sel jaringan ikat yang dominan (Gambar 2.5). Fibroblas berfungsi sebagai sel pembentukan dan pemeliharaan komponen fibrous dan substansi dasar jaringan ikat (Nanci, 2012).



Gambar 2.5 Gambaran histologi jaringan fibroblas (Nanci,2012).

Mukosa bukal yang melapisi pipi, lapisan mukosanya seperti mukosa labial. Epitelnya tidak berkeratin dan lamina propria padat dengan papilla pendek dan tidak beraturan. Pada daerah lamina propria terdiri dari jaringan ikat, yang terdiri dari lapisan superficial dan lapisan dalam. Di submukosa banyak kelenjar saliva minor, yang di daerah bawahnya terdapat serat buccinator (Gambar 2.6). Saluran pengumpul utama kelenjar saliva minor menembus epitel oral di atasnya mengalir ke ruang depan mulut. Terkadang, sepanjang garis bertepatan dengan bidang oklusal, epitel menjadi keratin, membentuk garis putih, garis alba (Nanci, 2012).



Gambar 2.6 (A) Fibrosa dari musculus buccinators (B) Gambaran histologi ketebalan epitel bukal (C) Lamina propria (D) Kelenjar saliva minor di submukosa (Nanci, 2012).

2.7 Penatalaksanaan Ulkus Traumatikus

Penatalaksanaan ulkus traumatikus dilakukan dengan cara mengoreksi dan menghilangkan faktor penyebab yang ada (Apriansari, 2012). Biasanya penanganan ulkus traumatikus dilakukan dengan cara terapi paliatif (Cawson dan Odell, 2002). Salah satu tujuan dari terapi paliatif adalah untuk menghilangkan

rasa sakit atau nyeri (Setyowati *et al.*, 2017). Adapun prinsip perawatan ulkus traumatikus adalah mengeliminasi nyeri dan ketidaknyamanan pada pasien, memperpendek waktu perawatan, mempercepat waktu penyembuhan, dan mereduksi ukuran lesi (Karina *et al.*, 2017).

Manajemen terapi ulkus traumatikus juga tergantung dari ukuran, durasi dan lokasi. Umumnya pengobatan yang dilakukan dengan pemberian obat yang bersifat farmakologis dan non farmakologis. Terapi non farmakologis yang dapat dilakukan adalah menjaga kebersihan mulut, mengganti obat yang menimbulkan reaksi alergi, mencegah infeksi sekunder dan timbulnya jamur serta mengurangi peradangan (Sunarjo *et al.*, 2015).

Terapi yang bersifat farmakologis untuk ulkus traumatikus dapat dilakukan dengan cara pemberian obat golongan antiinflamasi steroid (Laskaris, 2006) obat anestetikum, obat kumur antibiotika (Setyowati *et al.*, 2017) serta obat kumur antiseptik (Sunarjo *et al.*, 2015). Obat analgesik dan obat antiinflamasi steroid pada terapi ulkus traumatikus digunakan untuk mengurangi rasa sakit, sedangkan obat antiseptik berfungsi untuk mengurangi infeksi sekunder. Pengobatan ulkus traumatikus menggunakan obat golongan antiinflamasi steroid bila dilakukan dalam jangka waktu panjang dapat menyebabkan atropi sel epitel (Gani *et al.*, 2015) dan ada beberapa penderita ulkus traumatikus yang mengalami hipersensitivitas terhadap komponen obat tersebut (Sunarjo *et al.*, 2015). Obat kumur antiseptik juga memiliki samping yaitu iritasi pada mukosa rongga mulut, dan mempunyai efek toksikogenik terhadap fibroblas dan leukosit serta menghambat migrasi netrofil dan menurunkan sel monosit (Niedner, 2010).

Berdasarkan laporan Anjani (2012), terapi untuk ulkus traumatikus juga dapat dilakukan dengan terapi supportif. Adapun terapi supportif yang dapat diberikan adalah pemberian resep obat vitamin C 500 mg serta menganjurkan memakan sayur-sayuran dan buah-buahan. Terapi supportif ini bertujuan untuk mempercepat proses penyembuhan ulkus traumatikus (Paskalis dan Irmagita, 2012).

2.8 Peran Ekstrak Biji Kakao terhadap Penyembuhan luka

Berdasarkan hasil penelitian sebelumnya ekstrak biji kakao mempunyai pengaruh terhadap proses penyembuhan luka. Senyawa bioaktif yang terkandung pada biji kakao antara lain flavonoid, katekin, epikatekin, theobromin, kafein, dan polifenol (Neukam *et al.*, 2007). Berikut adalah komposisi keping biji kakao yang termuat dalam Tabel 2.1.

Tabel 2.1 Komposisi Kimia Keping Biji Kakao

Komponen	Menurut		
	Knapp & Charchum	Finche	Jeason
Air	2.1	5.0	3.9
Lemak	54.1	53.3	53.2
Abu	2.7	± 2.8	3.1
Nitrogen :			
Total N	2.2	2.1	-
Protein	1.3	1.7	-
Theobromin	1.4	1.5	1.3
Kafein	0.7	0.2	-
Karbohidrat:			
Glukosa	0.1	0.1	-
Sukrosa	0	1.0	-
Pati	6.1	6.0	-
Pektin	4.1	-	-
Serat Kasar	2.1	2.6	2.7
Selulosa	1.9	9.0	-
Pentosa	1.2	1.5	1.4
Mucillage	1.8	-	-
Tanin (asam tanat)	2.0	-	-
Cocoa Brown/Purple	4.2	-	-
Asam organic	-	2.5	-

Sumber : Menifie (1982)

Senyawa bioaktif flavonoid dan katekin pada biji kakao berfungsi sebagai antioksidan dan antibakteri, sedangkan polifenol berfungsi sebagai antiinflamasi dan antioksidan. Untuk kafein dan epikatekin memiliki efek antioksidan (Fadlil *et al.*, 2016; Etherthon dan Keen, 2015), sedangkan theobromin memiliki efek antimikroba (Kayaputri, 2014).

Mekanisme kerja flavonoid sebagai antioksidan adalah mempercepat fase inflamasi dengan cara menangkap radikal bebas dan mencegah reaksi oksidasi dengan meningkatkan aktifitas enzim *Superoxide dismutase (SOD)* dan *glutation transferase* (Fuadi *et al.*, 2015). Flavonoid ini merupakan antioksidan sekunder pada tubuh, bila tubuh mengalami penurunan antioksidan primer maka dengan segera antioksidan sekunder akan menggantikan fungsinya, hal ini yang mengakibatkan peningkatan aktifitas enzim *Superoxide dismutase (SOD)* dan *glutation transferase* (Lingga, 2012)

Flavonoid bagi tubuh tidak hanya berfungsi sebagai antioksidan, tetapi juga berfungsi sebagai antiinflamasi (Mathur *et al.*, 2002; Lingga, 2012). Sifat anti inflamasi ini, telah terbukti baik secara *in vitro* maupun *in vivo* (Sabir, 2003). Mekanisme flavonoid sebagai antiinflamasi adalah dengan merangang sel-sel seperti makrofag untuk menghasilkan *growth factor* dan sitokin seperti *EGF*, *TGF- β* , *IL-1*, *IL-4*, *IL-8*. *TGF- β* dan *EGF*. Sel-sel tersebut berfungsi untuk induksi proliferasi dan migrasi fibroblas serta induksi fibroblas dalam produksi matriks ekstra seluler. *IL-1*, *IL-4* dan *IL-8* berfungsi menginduksi proses kemotaksis fibroblas dan keratinosit, mengaktifasi proliferasi fibroblas, menginduksi sintesa kolagen dan proteoglikan, mengaktifasi makrofag untuk memulai proses kemotaksis, menginduksi marginasi dan maturasi keratinosit. Fungsi ketiga adalah flavonoid sebagai anti bakteri, mekanisme kerjanya adalah menghambat fungsi *gyrase* bakteri sehingga kemampuan replikasi dan translasi bakteri dihambat (Fuadi *et al.*, 2015).

Mekanisme polifenol sebagai antioksidan adalah menstabilkan radikal bebas dengan melengkapi kekurangan elektron yang dimiliki radikal bebas, dan memutus reaksi oksidasi berantai pembentukan radikal bebas. Dengan demikian, polifenol dapat menetralkan oksidan menjadi bentuk yang tidak toksik (Reynertson, 2007). Untuk mekanisme polifenol sebagai antiinflamasi sendiri adalah dengan menghambat lipooksigenase, yang berkaitan erat dengan mekanisme terjadinya inflamasi (Robinson, 1991).

Katekin adalah senyawa polifenol alami, merupakan metabolit sekunder dan termasuk dalam penyusun golongan tanin. Katekin biasanya disebut juga asam

catechoat dengan rumus kimia $C_{15}H_{14}O_6$, tidak berwarna dan dalam keadaan murni sedikit tidak larut dalam air dingin tetapi sangat larut dalam air panas, larut dalam alkohol dan etil asetat, hampir tidak larut dalam kloroform, benzene dan eter. Katekin berkhasiat sebagai antibakteri, hemostasis, astringen dan antioksidan (Lestari, 2009). Mekanisme katekin sebagai antioksidan adalah dengan memotong reaksi berantai radikal bebas dengan cara mengikat Fe (Zat besi) (Lingga, 2012).

Mekanisme kafein sendiri sebagai antioksidan adalah sebagai peredam radikal bebas dengan cara memutus reaksi oksidasi berantai pembentukan radikal bebas (Handayani *et al.*, 2014). Untuk mekanisme theobromin sebagai antimikroba adalah dengan mengganggu komponen penyusun peptidoglikan pada sel bakteri, sehingga lapisan dinding sel tidak terbentuk secara utuh dan menyebabkan kematian sel itu (Kurniawan dan Aryana, 2015). Oleh sebab itu, senyawa kimia yang ada pada biji kakao mempunyai peran penting dalam hal penyembuhan luka karena bersifat antioksidan, antiinflamasi, antibakteri maupun antimikroba.

2.9 Hipotesis

Pemberian salep ekstrak biji kakao dapat meningkatkan jumlah fibroblas dan ketebalan epitel mukosa bukal pada model tikus dengan ulkus traumatikus.

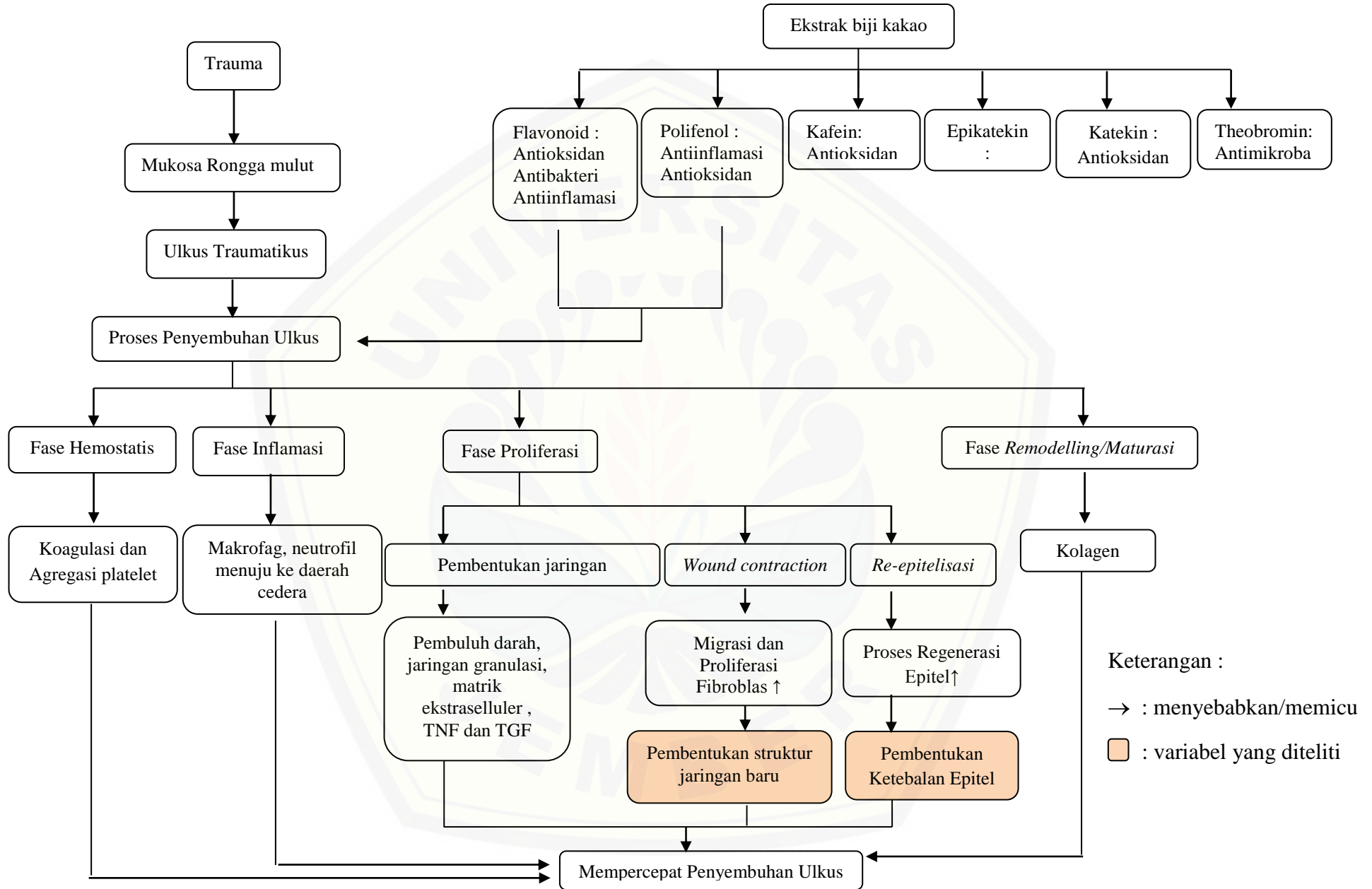
2.10 Kerangka Konseptual Penelitian

Ulkus merupakan suatu keadaan hilangnya lapisan epitelium hingga melebihi membran basalis dan mengenai lamina propia (Regezi *et al.*, 2017). Etiologi ulkus pada rongga mulut belum diketahui dengan pasti, namun ada beberapa faktor predisposisi yang dapat mempengaruhi antara lain trauma, infeksi, gangguan sistem imun, kelainan sistemik serta kelainan hormonal (Cawson dan Odell, 2002). Ulkus pada rongga mulut yang disebabkan karena trauma, disebut ulkus traumatikus.

Proses penyembuhan ulkus traumatikus dibagi menjadi 4 fase yaitu, fase pertama adalah hemostatis, dimana terjadi vasokonstriksi pembuluh darah secara

singkat yang berfungsi untuk menahan *growth factor* dan sitokin agar tetap disekitar luka, namun setelah itu akan terjadi vasodilatasi pembuluh darah (Lee dan Grossman, 2008). Fase kedua adalah fase inflamasi, dimana cairan, zat-zat tertentu (makrofag) dan sel-sel pada darah yang akan menuju ke daerah cedera. Fase inflamasi ini akan terjadi proses netralisasi dan eliminasi baik agen penyerang maupun penghancuran jaringan nekrotik (Hidayati *et al.*, 2015). Fase selanjutnya adalah fase proliferasi, terjadi perbaikan sel-sel yang rusak, formasi jaringan granulasi, dan pengembalian jaringan vaskular. Fase terakhir pada proses penyembuhan luka adalah maturasi/*remodeling*. Pada fase ini akan menghasilkan matriks ekstraseluler dan kolagen (Lee dan Grossman, 2008).

Biji kakao mempunyai peranan penting bagi tubuh manusia, komponen kimia pada biji kakao antara lain flavonoid, katekin, epikatekin (Etherthon dan Keen, 2002) theobromin, polifenol (Kayaputri, 2014) dan kafein (Neukam *et al.*, 2007). Senyawa flavonoid dan katekin berfungsi sebagai antioksidan dan antibakteri, namun untuk senyawa flavonoid juga memiliki fungsi antiinflamasi. Senyawa polifenol pada biji kakao berfungsi sebagai antiinflamasi dan antioksidan. Untuk epikatekin memiliki efek antioksidan (Etherthon dan Keen, 2002), sedangkan theobromin memiliki efek antimikroba (Kayaputri, 2014) dan kafein sebagai antioksidan (Fadlil *et al.*, 2016). Semua senyawa kimia dalam biji kakao ini memiliki peran dan mekanisme masing-masing yang sangat berperan dalam mempercepat proses penyembuhan luka (Gambar 2.7).



Gambar 2.7 Kerangka Konseptual Penelitian

BAB 3. METODE PENELITIAN

3.1 Jenis Penelitian

Penelitian ini merupakan penelitian jenis eksperimental laboratoris, yaitu penelitian yang dilakukan dengan menggunakan kontrol untuk membandingkan perubahan yang timbul terhadap subjek yang diteliti (Budiharto, 2008) dan penelitian ini dilaksanakan di laboratorium.

3.2 Rancangan Penelitian

Rancangan penelitian yang digunakan adalah *the post test only control group design* yaitu peneliti mengambil data penelitian hanya setelah perlakuan dan data dibandingkan dengan kelompok kontrol (Budiharto, 2008) yang tidak dikenakan perlakuan.

3.3 Tempat dan Waktu Penelitian

3.3.1 Tempat Penelitian

Penelitian ini dilakukan di Kebun Raya Purwodadi LIPI Pasuruan, Laboratorium Biosciense Fakultas Kedokteran Gigi Universitas Jember, Laboratorium Farmasetika Fakultas Farmasi Universitas Jember, Laboratorium Fisiologi Fakultas Kedokteran Gigi Universitas Jember, dan Laboratorium Histologi Fakultas Kedokteran Gigi Universitas Jember.

3.3.2 Waktu Penelitian

Penelitian ini dilaksanakan pada bulan Januari-Maret 2018.

3.4 Variabel Penelitian

3.4.1 Variabel Bebas

Variabel bebas pada penelitian ini adalah salep ekstrak biji kakao (*Theobroma cacao L.*).

3.4.2 Variabel Terikat

Variabel terikat dalam penelitian ini adalah jumlah fibroblas dan ketebalan epitel mukosa bukal tikus wistar dengan model ulkus traumatikus.

3.4.3 Variabel Terkendali

Variabel terkendali pada penelitian ini antara lain:

1. Kriteria sampel hewan coba
2. Model tikus ulkus traumatikus
3. Aplikasi salep ekstrak biji kakao (*Theobroma cacao L.*) dan salep *triamcinolone*.
4. Makanan dan minuman tikus
5. Ukuran kandang 40 cm x 60 cm x 15 cm dengan ventilasi yang cukup, 1 kandang berisi 4 tikus dan dibersihkan setiap hari.

3.5 Definisi Operasional Penelitian

3.5.1 Salep ekstrak biji kakao (*Theobroma cacao L.*)

Salep ekstrak biji kakao adalah sediaan ekstrak biji kakao dalam bentuk semi padat dibuat dengan konsentrasi 16 %, yang digunakan sebagai bahan aplikasi topikal pada tikus dengan ulkus traumatikus.

3.5.2 Ketebalan epitel mukosa bukal

Ketebalan epitel mukosa bukal merupakan tebal jaringan epitel pada mukosa bukal tikus dengan ulkus traumatikus yang telah mengalami proses regenerasi epitel yang diukur dari stratum basalis hingga stratum korneum dengan

menggunakan mikroskop cahaya dengan bantuan optilab dan *software image raster*. Penghitungan preparat histologi dilakukan pada sediaan mukosa bukal dengan pewarnaan HE (*Hematoxylin Eosin*) menggunakan mikroskop cahaya pada perbesaran 400 x.

3.5.3 Jumlah fibroblas mukosa bukal

Jumlah fibroblas merupakan jumlah sel fibroblas berupa sel berbentuk gelendongan yang memanjang dengan inti sel berbentuk lonjong, dan sitoplasma berwarna sedikit acidofilik. Penghitungan preparat histologi dilakukan pada sediaan mukosa bukal dengan pewarnaan HE (*Hematoxylin Eosin*) menggunakan mikroskop cahaya pada perbesaran 400 x.

3.5.4 Model tikus dengan ulkus traumatikus

Model tikus dengan ulkus traumatikus merupakan model yang dilukai pada mukosa bukal sebelah kiri dengan menggunakan scalpel dengan kedalaman 2 mm dan diameter kurang lebih 10 mm dan terbentuk ulkus setelah 3 hari dilakukan perlukaan.

3.6 Populasi dan Sampel Penelitian

3.6.1 Populasi Penelitian

Populasi sampel penelitian adalah tikus Wistar (*Rattus norvegicus*) jantan.

3.6.2 Sampel Penelitian

Sampel yang digunakan dalam penelitian ini adalah tikus Wistar jantan (*Rattus norvegicus*) yang diambil secara random dari populasi tikus wistar dengan kriteria sebagai berikut : Tikus Wistar putih (*Rattus norvegicus*), jenis kelamin jantan, berat badan 225-275 gram, umur 3 bulan. Kriteria eksklusi adalah tikus yang mati selama penelitian. Tikus yang memiliki kriteria eksklusi saat penelitian berlangsung, akan digantikan sesuai dengan kriteria inklusi sehingga didapatkan jumlah sampel yang sesuai dengan besar sampel.

3.6.3 Besar Sampel Penelitian

Besar sampel yang digunakan dalam penelitian ini ditentukan berdasarkan rumus sebagai berikut (Daniel, 2005):

$$n = \frac{Z^2 \cdot \sigma}{d^2}$$

Keterangan:

n = jumlah sampel minimum

σ = standar deviasi sampel

d = kesalahan yang dapat ditoleransi, diasumsikan $d = \sigma$

Z = konstanta pada tingkat kesalahan tertentu, jika $\alpha = 0,05$, maka $Z = 1,96$

Cara Perhitungan:

$$n = \frac{Z^2 \cdot \sigma}{d^2}$$

$$n = \frac{1,96^2 \cdot 1}{1^2}$$

$$n = (1,96)^2$$

$$n = 3,84$$

$$= 4$$

Perhitungan menurut rumus di atas diperoleh besar sampel minimal sebanyak 4 ekor untuk masing-masing kelompok.

3.6.4 Pengelompokan sampel

Sampel sebanyak 12 ekor tikus wistar dibagi 3 kelompok yang masing-masing berjumlah 4 ekor, yaitu kelompok kontrol negatif (K1) hewan coba hanya dilukai, kelompok kontrol positif (K2) dilukai dan dilakukan pemberian salep *triamcinolone*, dan kelompok perlakuan (P1) dilukai dan dilakukan pemberian salep ekstrak biji kakao.

3.7 Alat dan Bahan

3.7.1 Alat Penelitian

Pada penelitian ini alat-alat yang digunakan adalah sebagai berikut : Kandang tikus, tempat makanan dan minuman tikus, *rats dental chair*, sarung tangan, masker, alat injeksi, kulkas, *filling cabinet*, kuas, *bottle reagent*, gunting bedah, papan bedah, optilab, timbangan digital, Neraca digital, lampu spiritus, blender, rak kayu obyek, arteri klem, *cover glass*, *object glass*, mikroskop cahaya (Olympus, Jepang), mikrotom, *water bath*, oven, *slide warmer*, blok parafin, *rotary evaporator*, pengaduk, gelas ukur, *probe periodontal WHO* (Osung) / sonde lurus, pinset, eskavator, jangka sorong / penggaris, kapas, spidol, blade dan scalpel.

3.7.2 Bahan Penelitian

Pada penelitian ini bahan yang digunakan adalah sebagai berikut : Tikus Wistar jantan, makanan tikus, minuman tikus, salep ekstrak biji kakao (*Theobroma cacao L.*), salep *triamcinolone* (Ketricin), aquades steril, alkohol, ketamin 10ml, etanol 96%, *Hematoxilin Eosin*, minyak emersi, formalin 10 %, *xylol*, alkohol 95 %, parafin, *meyer egg albumin*, tissue, sekam, dan eter chloroform.

3.8 Prosedur Penelitian

3.8.1 Etichal Clearance

Sebelum dilaksanakan penelitian, prosedur perlakuan terhadap hewan coba telah disetujui oleh Komisi Etik Penelitian Kesehatan, Fakultas Kedokteran Gigi Universitas Jember.

3.8.2 Persiapan Hewan Coba

Hewan coba yaitu tikus Wistar jantan diadaptasikan dengan lingkungan kandang Laboratorium Fisiologi Fakultas Kedokteran Gigi Universitas Jember selama 1 minggu. Proses adaptasi ini bertujuan agar hewan coba dapat beradaptasi

dengan lingkungan baru. Selama proses adaptasi, tikus diberi makanan standart dan air minum setiap hari.

3.8.3 Pembuatan Ekstrak Biji Kakao

Ekstrak biji kakao dibuat dengan metode maserasi dengan pelarut etanol sebagai berikut:

- a) 5 kg buah kakao yang sudah masak dikeringkan selama kurang lebih 7-9 hari.
- b) Biji kakao yang sudah kering selanjutnya dibersihkan dari pulpa biji, lalu dikeringkan dengan cara diangin-anginkan (Purnamasari *et al.*, 2010) selama 2 hari.
- c) Tahap selanjutnya, biji kakao ditumbuk dan dihaluskan dengan lumpang dan alu sampai didapatkan bentuk serbuk kasar.
- d) Biji kakao dalam bentuk serbuk kasar tersebut dioven selama 7 hari pada suhu 60 °C untuk pengurangan kadar air biji kakao (Diantika, 2014).
- e) Selanjutnya setelah serbuk kasar biji kakao tersebut kering, dihaluskan kembali menggunakan blender sampai mendapatkan serbuk halus dari biji kakao (Purnamasari *et al.*, 2010).
- f) Serbuk halus tersebut direndam menggunakan pelarut etanol 96 % selama 24 jam. Pelarut etanol ini bersifat polar dan relatif stabil pada larutan asam (Hafidhah *et al.*, 2017), sehingga kandungan pada biji kakao dapat mudah larut.
- g) Setelah 24 jam, larutan tersebut diaduk secara konstan dengan mesin maserasi kinetik selama 1 jam terlindungi dari cahaya (Purnamasari *et al.*, 2010).
- h) Hasil maserasi kemudian disaring menggunakan kertas saring, sampai diperoleh cairan berwarna coklat kemerahan yang bebas dari partikel kasar (Purnamasari *et al.*, 2010).
- i) Filtrat kemudian dipekatkan menggunakan *rotary evaporator* selama 2 jam. *Rotary evaporator* ini berfungsi untuk memisahkan solven dengan

ekstrak biji kakao, hingga didapatkan ekstrak pekat biji kakao (Purnamasari *et al.*, 2010).

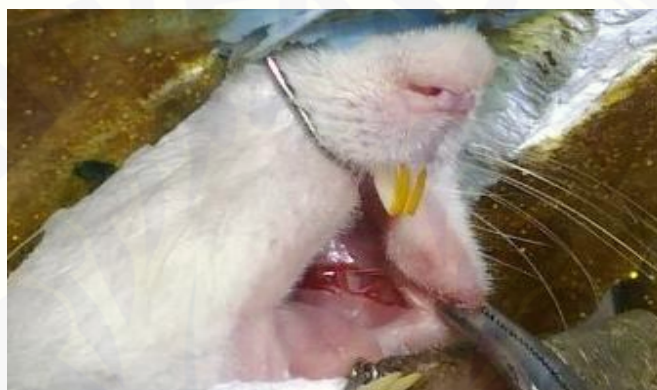3.8.4 Pembuatan Salep Ekstrak Biji Kakao

Pembuatan Salep Ekstrak Biji Kakao dilakukan dengan cara sebagai berikut:

- a) Menyiapkan bahan-bahan yang diperlukan antara lain : oleum cocos, paraffin solid, cera alba, vaselin dan ekstrak biji kakao (Febram *et al.*, 2010).
- b) Bahan-bahan tersebut ditimbang menggunakan neraca digital dengan perhitungan 33 % oleum cocos, 17 % paraffin solid, 17 % cera alba, 17 % vaselin dan 16 % ekstrak biji kakao konsentrasi.
- c) Masukkan oleum cocos, paraffin solid, cera alba, dan vaselin ke dalam cawan porselin. Letakkan cawan tersebut di atas penangas air sampai lumer, diaduk homogen, lalu diangkat dituangkan pada mortal dan diaduk kembali menggunakan alu sampai dingin dan terbentuk basis salep (Febram *et al.*, 2010).
- d) Masukkan ekstrak biji kakao konsentrasi 16 %, diaduk secara perlahan sampai homogen (Febram *et al.*, 2010).
- e) Terakhir masukkan sediaan salep ekstrak biji kakao dalam pot plastik (Febram *et al.*, 2010).

3.8.5 Pembuatan Model Tikus Ulkus Traumatikus

Pembuatan model tikus dengan ulkus traumatikus dilakukan dengan cara membuat luka pada mukosa bukal sebelah kiri menggunakan scalpel. Hewan coba diletakkan pada *rats dental chair*. Kemudian dilakukan anestesi menggunakan ketamin 10 ml dengan dosis masing-masing 0,2 ml/kg BB secara intraperitoneal. Perlukaan mukosa bukal model tikus dilakukan berdasarkan studi pendahuluan, menggunakan scalpel dengan diameter sebesar kurang lebih 10 mm dan kedalaman 2 mm (Gambar 3.1.)



Gambar 3.1 Pembuatan luka pada mukosa bukal tikus

3.8.6 Aplikasi salep ekstrak biji kakao (*Theobroma cacao L.*)

Sebelum aplikasi salep ekstrak biji kakao, terlebih dahulu membersihkan daerah ulkus traumatikus menggunakan cotton pellet. Salep ekstrak biji kakao, diberikan pada mukosa tikus secara topikal dengan menggunakan seujung eskavator dan diberikan 2 kali dalam sehari yaitu pada pagi pukul 07.00 WIB dan sore pukul 17.00 WIB. Salep ini diberikan sejak terbentuknya ulkus dan dilanjutkan selama 5 hari. Luas lesi diamati setiap hari dengan menggunakan *probe periodontal* (WHO).

3.8.7 Aplikasi salep *triamcinolone*

Sebelum aplikasi salep *triamcinolone*, terlebih dahulu membersihkan daerah ulkus traumatikus menggunakan cotton pellet. Salep diberikan pada mukosa tikus secara topikal dengan menggunakan seujung eskavator dan diberikan 2

kali dalam sehari yaitu pada pagi pukul 07.00 WIB dan sore pukul 17.00 WIB. Salep diberikan sejak terbentuknya ulkus dan dilanjutkan selama 5 hari. Luas lesi diamati setiap hari dengan menggunakan *probe* periodontal (WHO).

3.8.8 Eutanasia Hewan Coba

Berdasarkan studi pendahuluan pada hari ke-5, semua sampel dieutanasia dengan menggunakan eter, hal ini dilakukan dengan tujuan untuk mendapatkan sampel dari epitel mukosa bukal tikus. Selanjutnya sampel dimasukkan ke dalam formalin 10 % selama 1 jam agar jaringan yang akan diamati tidak rusak dan untuk proses fiksasi jaringan.

3.8.9 Tahap Pembuatan Sediaan Histologi

Tahap Pembuatan Sediaan histologi dilakukan dengan cara sebagai berikut:

- a. Melakukan proses dehidrasi, clearing, dan impregnasi dengan mencelupkan jaringan ke dalam larutan seperti pada Tabel 3.1 berikut ini sesuai dengan waktu yang telah ditentukan.

Tabel 3.1 Prosedur Dehidrasi, *Clearing*, dan Impregnasi Jaringan

Tahapan	Bahan	Waktu	Tujuan
Dehidrasi	Alkohol 70%	± 15 menit	Menarik air dari jaringan yang sudah difiksasi
	Alkohol 80%	1 jam	
	Alkohol 95%	2 jam	
	Alkohol Absolut	1 jam	
	Alkohol Absolut	1 jam	
Clearing	Xylol	1 jam	Menghilangkan alkohol sebelum jaringan ditanam di parafin
	Xylol	2 jam	
	Xylol	2 jam	
Impregnasi	Parafin cair (56°C-58°C)	2 jam	Sebagai penyanggasediaan agar dapat dilakukan penyimpanan
	Parafin cair (56°C-58°C)	2 jam	
	Parafin cair (56°C-58°C)	2 jam	
		2 jam	

(Tim Patologi Anatomi FKG UNEJ, 2007).

b. Pembuatan blok (*embedding*)

Pembuatan blok (*embedding*) dilakukan dengan cara sebagai berikut:

1. Menyiapkan alat cetak dari logam berbentuk siku-siku disusun di atas permukaan kaca. Alat dan alas kaca diolesi gliserin untuk mempermudah pemisahan alat cetak dengan blok parafin yang sudah kaku.
2. Parafin cair dibagi menjadi dua wadah, yaitu parafin untuk *embedding* dan parafin sebagai media penyesuaian temperatur yang akan ditanam.
3. Pada tempat pertama parafin cair dituangkan ke dalam alat cetak pertama hingga penuh pada permukaannya, lalu jaringan ditanam pada posisi yang sesuai dan bagian jaringan permukaan yang menempel pada kaca diusahakan diratakan.
4. Bila parafin sudah cukup keras, alat cetak dilepaskan dan blok parafin diberi label dan siap disayat.

c. Pemotongan jaringan dengan mikrotom

Langkah-langkah pemotongan jaringan dengan mikrotom adalah sebagai berikut:

1. Meletakkan blok parafin dalam mikrotom.
2. Memasang pisau mikrotom pada posisinya, sebelumnya bersihkan pisau mikrotom menggunakan kassa/kertas saring yang telah dibasahi xylol dengan arah tegak lurus.
3. Mengatur indikator yang menunjukkan ketebalan pemotongan kira-kira 4-6 mikron.
4. Hasil pemotongan berupa pita tipis yang nantinya dipindahkan secara hati-hati ke dalam *water bath* dengan temperatur tetap 56°C-58°C menggunakan pinset kecil agar sayatan jaringan dapat mengambang dengan baik.
5. Sayatan diseleksi kemudian dipindahkan di atas object glass yang telah diolesi polilisin dan diberi label sesuai dengan label yang berada pada blok.
6. Sediaan jaringan dibiarkan kering dengan hotplate suhu 30-35 °C selama minimal 12 jam, kemudian dilakukan tahap pengecatan jaringan (Tim Patologi Anatomi FKG UNEJ, 2007).

d. Tahap Pengecatan

Proses pengecatan sediaan jaringan menggunakan *Hematoxylin Eosin* dengan langkah-langkah sebagai berikut (Tabel 3.2).

Tabel 3.2 Proses Pengecatan Sediaan Histologis

Proses	Larutan	Waktu
Deparafinisasi	Xylol	2-3 menit
	Xylol	2-3 menit
Rehidrasi	Alkohol absolut	3 menit
	Alkohol absolut	3 menit
	Alkohol 95%	3 menit
	Alkohol 95%	3 menit
	Air mengalir	10 menit
Cat utama	<i>Mayer's Hematoylin</i>	15 menit
	Air mengalir	20 menit
Cat pembeding	Eosin	15 detik-2 menit
Dehidrasi	Alkohol 95%	2-3 menit
	Alkohol 95%	2-3 menit
	Alkohol absolut	2-3 menit
	Alkohol absolut	2-3 menit
Clearing	Xylol	3 menit
	Xylol	3 menit
	Xylol	3 menit
Mounting	Entelan	5 menit

(Tim Patologi Anatomi FKG UNEJ, 2007)

3.9 Tahap Pengamatan Jumlah Fibroblas

Data hasil penelitian diperoleh dari pengamatan sediaan histologis dari masing-masing kelompok hewan coba. Pengamatan sediaan histologis dilakukan menggunakan mikroskop cahaya dengan pembesaran 400x. Pengamatan jumlah fibroblas dilakukan dengan menghitung jumlah fibroblas yang tampak pada preparat dengan menggunakan mikroskop cahaya dengan bantuan optilab dan *software image raster*. Jumlah fibroblas diamati pada 4 potongan di 3 lapang pandang yang berbeda, kemudian hasilnya dijumlahkan dan dibandingkan dengan kelompok lain.

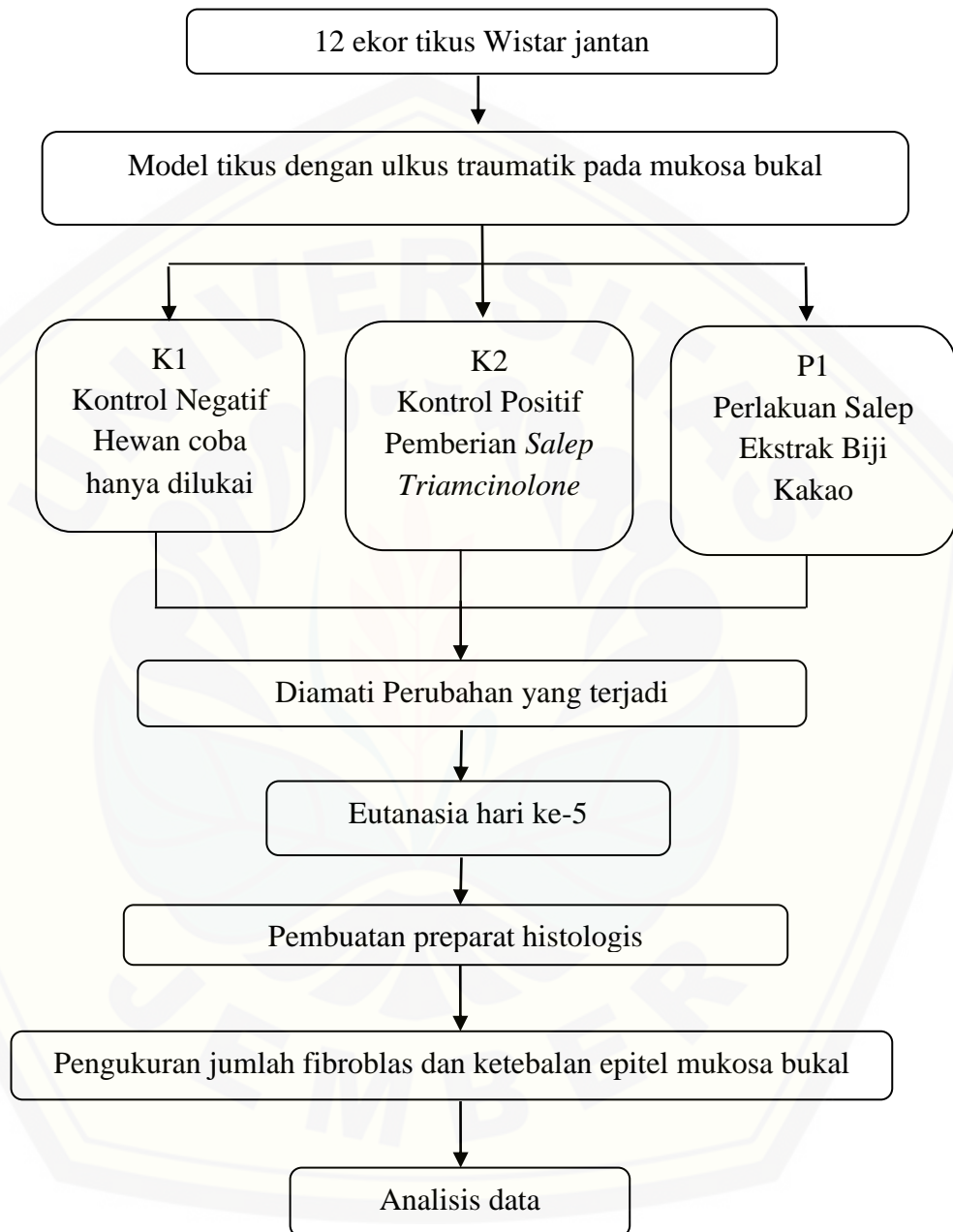
3.10 Tahap Pengukuran Ketebalan Epitel

Data hasil penelitian diperoleh dari pengamatan sediaan histologis dari masing-masing kelompok hewan coba. Pengamatan sediaan histologis dilakukan menggunakan mikroskop cahaya dengan pembesaran 400x. Pemeriksaan ketebalan epitel ini dilakukan dengan cara melakukan pengukuran tebal epitel dari stratum basalis hingga stratum korneum menggunakan mikroskop cahaya dengan bantuan optilab dan *software image raster*. Dilakukan pengukuran pada 4 potongan di 3 lapang pandang terpilih dan hasilnya di rata-rata.

3.11 Analisis Data

Data penelitian diuji normalitasnya menggunakan uji *Shapiro-Wilk* untuk mengetahui data berdistribusi normal, kemudian dilanjutkan dengan uji homogenitas varian menggunakan uji *Levene Test*. Jika hasil uji data didapatkan data berdistribusi normal dan homogen ($p > 0,05$), maka dilakukan uji statistik parametrik *One Way Anova* dengan tingkat kepercayaan 95% ($p < 0,05$) yang dilanjutkan dengan uji *LSD (Least Significant Difference)* untuk mengetahui perbedaan antar kelompok.

3.12 Alur Penelitian



Gambar 3.2 Alur penelitian efektivitas salep ekstrak biji kakao (*Theobroma cacao L.*) terhadap jumlah fibroblas dan ketebalan epitel pada mukosa bukal model tikus dengan ulkus traumatikus

BAB 5. KESIMPULAN DAN SARAN

5.1 Kesimpulan

Berdasarkan penelitian yang telah dilakukan, dapat disimpulkan bahwa salep ekstrak biji kakao dapat meningkatkan jumlah fibroblas dan ketebalan epitel mukosa bukal pada proses penyembuhan model tikus dengan ulkus traumatikus.

5.2 Saran

1. Perlu dilakukan penelitian lanjutan tentang kemungkinan penggunaan salep ekstrak biji kakao pada penyakit rongga mulut lainnya.
2. Perlu dilakukan uji lanjutan tentang penggunaan salep ekstrak kakao pada ulkus traumatikus dengan berbagai dosis.

DAFTAR PUSTAKA

- Ahmed, K.A., M. A. Abdulla, F. M. Mahmoud. 2012. Wound healing potential of *Phyllanthus niruri* leaf extract in experimental rats. *Mid-East J Sci Res.* 11(11): 1614-1618.
- Anil, G.G., dan A.G. Savita. 2014. Textbook of Oral Medicine Edition. 3rd ed. India: Jaypee Brothers Medical Publishers (P) Ltd.
- Anjani, L. 2012. Pigmentasi Rasial, Smoker's Melanosis dan Ulkus Traumatikus, Laporan Kasus Ilmu Penyakit Mulut.
- Ansel, H. C., L.V. Allen, dan N.G. Popovich. 2005. Ansel's Pharmaceutical Dosage Forms and Drug Delivery Systems. 8 Edition. Lippincott
- Anura, A. 2014. Traumatic oral mucosal lesions: a mini review and clinical update. *Jurnal OHDM.* 13(2):254-259.
- Amtha, R., M. Marcia, dan A.I Aninda. 2017. Plester sariawan efektif dalam mempercepat penyembuhan stomatitis aftosa rekuren dan ulkus traumatikus. *Majalah Kedokteran Gigi Indonesia.* 3(2): 69-75
- Arifin B., Afrizal, Hasnirwan, dan R.Rinaldo. 2017. Isolasi Flavonoid Dari Biji Kakao (*Theobroma cacao L.*) *Jurnal Zarah.* 5(2): 48-51
- Apriansari, M.L. 2012. The management of chronic traumatic ulcer in oral cavity. *Dental Journal Majalah Kedokteran Gigi.* 45(2): 68-72.
- Bisono. 2002, *Petunjuk Praktis Operasi Kecil.* Jakarta:EGC.
- Budiharto, Prof Dr, drg., SKM. 2008. *Metodologi Penelitian Kesehatan Dengan Contoh Bidang Ilmu Kesehatan Gigi.* Jakarta: EGC.

- Budi, D.T. 2017. Efek Salep Ekstrak Herba Meniran (*Phyllanthus niruri* L.) Dibandingkan Dengan Triamcinolone acetone topikal 0,1 % Terhadap Proses Penyembuhan Luka Sayat Mukosa Rongga Mulut Tikus Wistar Jantan Secara Histopatologi. *Skripsi*. Bandung: Fakultas Kedokteran Gigi Kristen Maranatha.
- Castellanos JL, Guzman LD, Guanajuato. Lesions of the oral mucosa: an epidemiological study of 23785 Mexican patients. *Mosby* [serial online] 2008 [cited 2013 May 20]; 78-85. Available from URL: <http://oralpathol.dlearn.kmu.edu.tw/case/Journal%20reading-intern-08-03/oral%20mucosa%20lesion-epidemiological%20study-OOOE-2008.pdf>.
- Cawson, R.A dan E.W. Odel. 2002. *Cawson's Essentials Of Oral Pathology And Oral Medicine*. Edisi 7. London: Elsevier Science Limited.
- Cebeci ARI., A. Gulsahi, K. Kamburoglu, B.K Orhan, B. Oztas. Prevalence and distribution of oral mucosal lesions in an adult turkish population. *Med Oral Patol Oral Cir Bucal* [serial online] 2009 [cited 2013 May 20]; 14(6): 272-7. Available from URL: <http://www.medicinaoral.com/medoralfree01/v14i6/medoralv14i6p272.pdf>.
- Cockbill, S., 2002. Wound : The healing process, *Hospital Pharmacist*, 9 (2012).
- Daniel, W.W. 2005. *Biostatistic a Foundation for Analysis in the Health Science* . 8th edition. Georgia :Wiley.
- Diantika, F., S. M. Sutan, R. Yulianingsih. 2014. Pengaruh lama ekstraksi konsentrasi pelarut etanol terhadap ekstraksi antioksidan biji kakao (*Theobroma cacao* L.). *Jurnal Teknologi Pertanian*. 15(3): 159-164.
- Etherthon, P. M. K., dan C. L. Keen. 2002. *Evidence that the antioxidant flavonoids in tea and cocoa are beneficial for cardiovascular health*. *Lipidology*. 13: 41-49.

- Fadlil, P. N. I., T. Ermawati, N. Hikmah. 2016. Pengaruh Pemberian Gel Ekstrak Biji Kopi Robusta (*Coffea robusta*) Terhadap Ketebalan Epitel Gingiva Model Tikus Periodontitis yang Diinduksi *Porphyromonas gingivalis*. *Prosiding The 3th Dentistry Scientific Meeting Of Jember. 18 Maret 2016. Jember University Press*: 102-110.
- Febram P.B., I. Wientarsih, dan B. Pontjo.P. 2010. Aktivitas sediaan salep ekstrak batang pohon pisang ambon (*Musa paradisiacal var sapientum*) dalam proses penyembuhan luka pada mencit (*Mus musculus albinus*). *Majalah Obat Tradisional*. 15(3):121-137.
- Field, A., L. Longman, dan W.R. Tyldesley. 2003. *Tyldesley's Oral Medicine 5th Edition*. London : Oxford University Press
- Fuadi, M I., U. Elfiah, dan Misnawi. 2015. Jumlah fibroblas pada luka bakar derajat II pada tikus dengan pemberian gel ekstrak etanol biji kakao dan silver sulfadiazine. *e-Jurnal Pustaka Kesehatan*. 3(2): 245-248.
- Gani, B.A., A.I. Nasution, Nazaruddin, L Sartika, dan R. K. Alam. 2015. Potential of *Jatropha multifida* sap against traumatic ulcer. *Dental Journal (Majalah Kedokteran Gigi)*. 48(3): 119–125.
- Greenberg, M. S., M. Glick, dan J. A. Ship. 2008. *Burket's Oral Medicine Edisi 11*. Hamilton: Bc Dekker Inc.
- Handayani, V., A. R. Ahmad, M. Sudir. 2014. Uji aktivitas antioksidan ekstrak metanol bunga dan daun patikala (*Etlingera elatior* (Jack)R.M.Sm) menggunakan metode DPPH. *Pharm Sci Res*. 1(2): 86-93.
- Hafidhah N., R.F. Hakim, dan Fakhurrazi.2017. Pengaruh Ekstrak Biji Kakao (*Theobroma cacao* L.) Terhadap Pertumbuhan *Enterococcus faecalis* Pada Berbagai Konsentrasi. *Journal Caninus Denstistry*. 2(2): 92 – 96.
- Herawati, E., dan D. Novani. 2017. Denture Stomatitis Terkait Trauma: Gambaran Klinis dan Tatalaksananya. *Jurnal Kedokteran Gigi*. 29 (4): 22–26.

- Hendradi E., U.Chasanah, T.Indriani, dan F. Fionnayuristy. 2013. Pengaruh Gliserin Dan Propilen Glikol Terhadap Karakteristik Fisik, Kimia Dan Spf Sediaan Krim TIPE O/W Ekstrak Biji Kakao (*Theobroma cacao L.*) (Kadar Ekstrak Kakao 10%, 15% dan 20%). *PharmaScientia*. 2(1):1-4
- Hidayati, F., P. Agusmawanti, dan M. D. Firdausy. 2015. Pengaruh pemberian ekstrak jahe merah (*Zinger officinale var. Rubrum*) terhadap jumlah sel makrofag ulkus traumatikus mukosa mulut akibat bahan kimia penelitian in vivo pada *Rattus Norvegicus*. *Jurnal Odonto Dental*. 2(1): 51-57.
- Ide, P. 2008. *Dark Chocolate Healing* . Jakarta: PT Elex Media Komputindo.
- Isrofah., Sagiran, dan M.Afandi.2015. Efektifitas Salep Ekstrak Daun Binahong(*Anredera Cordifolio*(Ten) Stennis Terhadap Proses Penyembuhan Luka Bakar Derajat II Termal Pada Tikus Putih (*Rattus Norvergicus*). *Muhammadiyah Journal of Nursing*: 27-39
- Izzuddin, A. F. A., dan Nurkesuma, A. 2015. The Potensial Of Cocoa (*Theobroma cacao L.*) Pods Extract InPeriodontal Dressing To Rabbit Gingival Wound Healing. *Scientific Cooperations Medical Workshop* 1-15.
- Karina, A., S. Revianti, dan I. Karsini S. 2014. Khasiat ekstrak *Sargassum sp.* terhadap kepadatan kolagen pada proses penyembuhan ulkus traumatik. *Jurnal Kedokteran Gigi Denta*. 8(1): 34 –42.
- Kayaputri, I. L., D. M. Sumanti, M. Djali, R. Indiarto, D. L. Dewi. 2014. Kajian fitokimia ekstrak kulit biji kakao (*Theobroma Cocoa L.*). *Chimica et Natura*. 2(1): 83-90.
- Kurniawan, B., dan W. F. Aryana. 2015. Binahong as inhibitor of *Escherichiacoli* Growth. *J. Majory*. 4(4): 100-104.
- Kuroki,S., S. Yokoo, H. Terashi, M. Hasegawa, dan T. Komori. 2009. Epithelization in oral mucous wound healing in ters of energy metabolism. *Kobe J.Med.Scu*. 55(2): 5-15.

Langkir A., D. H. C. Pangeman, dan C. N. Mintjelungan. 2015. Gambaran lesi traumatik mukosa mulut pada lansia pengguna gigi tiruan sebagian lepasan di panti werda kabupaten minahasa. *Jurnal e-GiGi (eG)*. 3(1) :1-8.

Langlais, R.P., C. S. Miller, dan J. S. N Gehrig. 2015. *Atlas Berwarna Lesi Mulut Yang Sering Ditemukan*. Edisi 4. Jakarta: EGC.

Laskaris, G. 2006. *Pocket Atlas of Oral Disease 2nd edition*. Newyork : Thieme

Lee dan Grossman. 2008. *Complications in Foot and Ankle Surgery: Management Strategies*. Switzerland: Springer International.

Lestari, C., Widjijono, dan K. Murdiastuti. 2009. Pengaruh ekstrak gambir terstandarisasi (*Uncaria Gambir (Hunter) Roxb*) sebagai *periodontal dressing* terhadap penyembuhan luka gingiva kelinci (*Oryctolagus cuniculus*). *Majalah Kedokteran Gigi*. 16 (1): 7-12.

Lingga, L. Ph.D. 2012. *The Healing Power of Anti-oxidant*. Jakarta: PT.Gramedia.

Lynch, M.A., J. B. Vernon, dan S. G.Martin. 2004. *Burket: Ilmu penyakit mulut* . Edisi 8. Jakarta: Binarupa Aksara.

Mahdiyah Ir,M.kes. 2003. *Rekreasi Masak Dengan Si Kecil*. Jakarta: Penerbit Republika.

Mathur, S., S. Devaraj, S. M. Grundy, dan I. Jialal. 2002. Cocoa roducts Decrease Low Density Lipoprotein Oxidative Susceptibility but Do Not Affect Biomarkers of Inflammation in Humans. *Jurnal Of Nutrition, American Society for Nutritional Sciences*. Hal : 3663 –3366.

Mendrofa AN., S, Isidora Karsini, dan Mulawarmanti, D. 2015. Ekstrak daun mangrove (*A.marina*) mempercepat kesembuhan ulkus traumatikus. *Jurnal Dentofasial*. 14(1): 11 –14.

Minifie, B. W. 1982. *Chocolate, Cocoa and Confectinary: Science and Technology*. 2nd Edition. Connecticut: AVI Publishing Co., Inc.

- Misnawi, S., I. Wahyudi, Riyanto, dan Zakaria. 2008. Aspek Kesehatan Biji Kakao dan Hasil-Hasil Penelitiannya (Health Aspects of Cocoa Beans and Recent Result of Research). Tidak Dipublikasikan. Makalah. Jember: Pusat Penelitian Kopi dan Kakao Indonesia.
- Multum, Cerner Inc. 2017. Triamcinolone topical .<https://www.drugs.com/mtm/triamcinolone-topical.html> .[Diakses pada 3 April 2018].
- Muralidhar, A., K. S. Babu, T. R. Sankar, P. Reddanna, dan J. Latha. 2013. Wound healing activity of flavonoid fraction isolated from the stem bark of *Butea monosperma* (Lam) in albino wistar rats. *Eur J Experimental Biol.* 3(6): 1-6.
- Nanci A. 2012. *Ten Cate's Oral Histology*. Edisi 8. St Louis, Missouri: Mosby Elsevier.
- Niedner R. 2010. Cytotoxicity and sensitization of povidone iodine and other frequently used anti infective agents. *Dermatology* (Serial on Internet) 1997 (cited 2010 Dec 27); 195 (2) : 89–92. Available from: <http://www.ncbi.nlm.nih.gov/pubmed/9403263>.
- Neukam, K., S.P.W Stahl, dan Sies. H. 2007. Consumption of flavanol-rich cocoa acutely increases microcirculation in human skin. *Eur J Nutr.* 46(1): 53-56.
- Paskalis S dan Irmagita A. 2012. Candidal Leukoplakia on Patient with Removable Denture. *Journal of Dentistry Indonesia.* 19(2): 47-50.
- Prasetyo, S., Wahyukundari A, dan Harmono H. 2012. Potensi Penambahan Ekstrak Kulit Buah Kakao (*Theobroma cacao L.*) pada Periodontal Dressing terhadap Jumlah Sel Makrofag pada Luka Gingiva Kelinci. *Unej Jurnal.* 1(1): 1-4
- Prasetyono, T.O.H. 2009. General Concept of Wound Healing, Revisited. *Med. J Indonesia.* 18(3): 206-214.

- Price, S.A., dan L.M. Wilson. 2005. *Patofisiologi Konsep Klinis Proses-proses Penyakit. Edisi 6*. Alih Bahasa Brahm U Pedit. Jakarta: EGC.
- Purnamasari.,A. Dewi, M. R. Ellie, dan M. Yogiarto. 2010. Konsentrasi ekstrak biji kakao sebagai material alam dalam menghambat pertumbuhan *Streptococcus mutans*. *Jurnal PDGI*.59(1):14.
- Pusat Penelitian Kopi dan Kakao Indonesia. 2010. *Buku Pintar Budi Daya Kakao*. Jakarta: Agro Media Pustaka.
- Pusat Data dan Sistem Informasi Pertanian Kementerian Pertanian. 2014. *Outlook Komoditi Kakao*.
- Regezi, J.A., J. J. Sciubba, dan R. C. K. Jordan. 2017. *Oral Pathology: Clinical Pathologic Correlations*. Edisi 7. St Louis, Missouri: Elsevier.
- Reynertson, K. A. 2007. Phytochemical Analysis of Bioactive Constituents from Edible Myrtaceae Fruit, Dissertation, The City University of New York, New York.
- Robinson T. 1991. Kandungan Organik Tumbuhan Tinggi. Terjemahan oleh Kosasih Padmawinata. Bandung; Institut Teknologi Bandung; 1995. hal. 192.
- Rukmana, H. R., dan H. H. Yudirachman. 2016. *Untung Selangit dari Agribisnis Kakao*. Yogyakarta: Lily Publisher.
- Sabir, A. 2003. Pemanfaatan Flavonoid di Bidang Kedokteran Gigi. *J. Dent Res*. Edisi Khusus Temu Ilmiah Nasional. 3: 81-87.
- Saroja M., R. Santhi, dan S. Annapoorani. 2012. Wound healing activity of flavonoid fraction of *Cynodon dactylon* in Swiss albino mice. *Int Res J Pharm*. 3(2): 230-231.
- Savage, N.W. dan M.J. McCullough, M. 2005. Topical Corticosteroids in Dental Practice. *Aust. Dent. J.*, 50(2): 40-4.

- Scully, C dan Felix. 2005. Oral medicine — Update for the dental practitioner Aphthous and other common ulcers. *British Dental Journal*, 2005; 199: 259–264.
- Scully C. 2008. Oral and Maxillofacial Medicine The Basic of Diagnostic and Treatment Ed. 2. Churchill, Livingstone, Elsevier. Limited.
- Setyowati, D. E., L.R. Dewi, dan A.M Prihanti. 2017. Insiden *Recurrent Aphthous Stomatitis* dengan Riwayat Keluarga di Klinik *Oral Medicine* Rumah Sakit Gigi dan Mulut Fakultas Kedokteran Gigi Universitas Jember. *Prosiding The 4th Dentistry Scientific Meeting Of Jember. 1 April 2017. Jember University Press: 75-83.*
- Sudrajat,I. 2005. Skor Histologi CD8+ Pada Proses Penyembuhan Luka Tikus wistar. *Tesis*. Semarang: Program Pasca Sarjana Magister Ilmu biomedik dan Program Pendidikan Dokter Spesialis Ilmu Anestesi Universitas Diponogoro.
- Sunarjo, L., Salikun, dan H. Rimbyastuti. 2015. Peranan pasta manggis terhadap kesembuhan ulkus akibat luka gores (Pemeriksaan Histo Patologi Anatomi). *Jurnal Riset Kesehatan*. 4(2): 779-785.
- Susanto, F.X, I.r. 2011. *Tanaman Kakao Budidaya dan Pengolahan Hasil*. Yogyakarta : Kanisius.
- Swezey, L. 2014. Phases of Wound Healing-Part 1. <http://woundeducators.com/phases-of-wound-healing/>. [Diakses pada 31 Oktober 2017].
- Tim Patologi Anatomi FKG UNEJ. 2007. *Petunjuk Praktikum Patologi Anatomi Degenerasi dan Radang*. Tim Patologi Anatomi Fakultas Kedokteran Gigi Universitas Jember.
- Towaha, J. 2014. Kandungan senyawa polifenol pada biji kakao. *Jurnal SIRINOV*. 2(1): 1 –16.

- Velnar, T., T. Bailey, dan V. Smrkolj. 2009. The wound healing process: an overview of the cellular and molecular mechanisms. *The Journal of International Medical Research*. 37: 1528 – 1542.
- Verez B. 2012. Anti inflammatory role of natural polyphenols and their degradation products, dalam severe sepsis and septic shock: understanding a serious killer. 18; 384.
- Winarno, F. G. 1993. *Pangan, Gizi, Teknologi dan Konsumsi*. Jakarta : PT. Gramedia Pustaka Utama.
- Wijonarko, B., Anies, dan Mardiono. 2016. Efektivitas Topikal Salep Ekstrak Binahong (*Anredera Cordifolia (Tenore) Steenis*) terhadap Proses Penyembuhan Luka Ulkus Diabetik pada Tikus Wistar (*Rattus Novergicus*). *Jurnal Ilmiah Kesehatan (JIK)*.9(2): 1-11
- Wirya, Made. 2016. Kakao dibanyuwangi dan Jember, Meningkatkan Intensifikasi dan Perluasan Lahan. Tabloid Sahabat Petani. <http://tabloidsahabatpetani.com/kakao-di-banyuwangi-dan-jember-meningkatkan-intensifikasi-dan-perluasan-lahan/> [Diakses pada 19 September 2017].
- Wood, G. A. R., dan R. A. Lass. 1985. *Cocoa Tropical Agriculture Series*. 4th edition. New York: Longman Scientific and Technical.
- Yogasedana, M.A., N.W. Mariati, dan M.A. Leman. 2015. Angka kejadian stomatitis aphosa rekuren (SAR) ditinjau dari faktor etiologi di RSGMP FK UNSRA tahun 2014. *Jurnal e-GiGi (eG)*. 3(2): 278-284.

LAMPIRAN

A. Surat Ethical Clearance



KOMISI ETIK PENELITIAN KESEHATAN (KEPK)
 FAKULTAS KEDOKTERAN GIGI UNIVERSITAS JEMBER
 (THE ETHICAL COMMITTEE OF MEDICAL RESEARCH
 FACULTY OF DENTISTRY UNIVERSITAS JEMBER)

ETHIC COMMITTEE APPROVAL

No. 002/UN25.8/KEPK/DL/2018

Title of research protocol : "Efektifitas Salep Ekstrak Biji Kakao (*Theobroma cacao L.*)
 Terhadap Jumlah Fibroblas Dan Ketebalan Epitel Pada
 Mukosa Bukal Model Tikus Dengan Ulkus Traumatik"

Document approved : Research Protocol

Principal investigator : Stefani Silvia Diany Asmara

Member of research : -

Responsible Physician : Stefani Silvia Diany Asmara

Date of approval : February 5th, 2018

Place of research : 1. Purwodadi Botanical Garden
 2. Bioscience Laboratory RSGM Universitas Jember
 3. Pharmaceutics Laboratory Faculty of Pharmacy
 Universitas Jember
 4. Physiology Laboratory Dental Faculty Universitas Jember
 5. Histology Laboratory Dental Faculty Universitas Jember

The Research Ethic Committee Faculty of Dentistry Universitas Jember states that the above protocol meets the ethical principle outlined and therefore can be carried out.

Jember, February 10th, 2018

Dean of Faculty of Dentistry Universitas
 Jember



(drg. R. Rahardyan P. M. Kes, Sp. Pros)

Chairperson of Research Ethics Committee Faculty
 of Dentistry Universitas Jember



(Prof. Dr. drg. I Dewa Ayu Ratna Dewanti, M, Si.)

B. Surat Keterangan Identifikasi Tanaman



LEMBAGA ILMU PENGETAHUAN INDONESIA
(INDONESIAN INSTITUTE OF SCIENCES)
BALAI KONSERVASI TUMBUHAN
KEBUN RAYA PURWODADI
 Jl. Raya Surabaya - Malang Km. 65 Purwodadi - Pasuruan 67163
 Telp. (+62 343) 615033, Faks. (+62 341) 426046
 website : <http://www.krpurwodadi.lipi.go.id>

**SURAT KETERANGAN IDENTIFIKASI TUMBUHAN**

No: 1780 /IPH.06/HM/XII/2017

Kepala Balai Konservasi Tumbuhan Kebun Raya Purwodadi LIPI dengan ini menerangkan bahwa material tumbuhan yang dibawa oleh:

No.	Nama	NIM :
1.	Zulfah Al-Faizah	141610101017
2.	Stefani Silvia Diany Asmara	141610101021
3.	Maqdisi Firdaus Ali	141610101071
4.	Nadia Farhatika	141610101014
5.	Nufsi Egi Pratama	141610101073

Intansi : Fakultas Kedokteran Gigi Universitas Jember

Tanggal material diterima : 4 Desember 20017

Telah diidentifikasi/determinasi berdasarkan koleksi herbarium dan koleksi kebun serta referensi ilmiah, dengan hasil sebagai berikut:

Kingdom : Plantae
 Division : Magnoliophyta
 Class : Magnoliopsida
 Subclass : Dilleniidae
 Ordo : Malvales
 Family : Sterculiaceae
 Genus : Theobroma
 Species : *Theobroma cacao* L.

Referensi:

1. Backer CA & Bakhuizen van den Brink RC. 1963. Flora of Java Vol.I. NVP No ordhoff, Groningen, The Netherlands. Hal. 408
2. Cronquist A. 1981. An Integrated System of Classification of Flowering Plants. Columbia University Press, New York, USA. Hal. XIV
3. H.A.M. van der Vossen dan M. Wessel, tahun 2000, PROSEA (Plants Resources of South-East Asia) No 16; Stimulants, Hal.113

Demikian surat keterangan ini dibuat untuk dapat dipergunakan sebagaimana mestinya.

Purwodadi, 12 Desember 2017

An. Kepala

Kepala Seksi Eksplorasi dan Koleksi tumbuhan



Eugeng Budiharta, M.Sc, P.hD

C. Surat Izin Penelitian



KEMENTERIAN RISET, TEKNOLOGI, DAN PENDIDIKAN TINGGI
UNIVERSITAS JEMBER
FAKULTAS KEDOKTERAN GIGI
Jl. Kalimantan No. 37 Jember ☎(0331) 333536, Fak. 331991

Nomor : 4165 /UN25.8.TL/2017
Perihal : Ijin Penelitian

31 OCT 2017

Kepada Yth
Direktur RSGM Universitas Jember
Di
Jember

Dalam rangka pengumpulan data penelitian guna penyusunan skripsi program kreatifitas mahasiswa maka, dengan hormat kami mohon bantuan dan kesediaannya untuk memberikan ijin penelitian bagi mahasiswa kami dibawah ini :

- | | | | |
|----|-----------------------|---|--------------|
| 1 | Nama | : 1. Maqdisi Firdaus Ali | 141610101071 |
| | | 2. Nadia Farhatika | 141610101014 |
| | | 3. Nufsi Egi P | 141610101073 |
| | | 4. Zulfah Al Faizah | 141610101017 |
| | | 5. Stefany S.D | 141610101021 |
| 2 | Semester/Tahun | : 2017/2018 | |
| 3 | Fakultas | : Fakultas Kedokteran Gigi Universitas Jember | |
| 4 | Alamat | : Jl. Mastrip I No. 61 Jember | |
| 5 | Judul Penelitian | : Uji Efek Analgesik Ekstrak Biji Kakao (Theobroma Cacao L.) Pada Mencit Jantan (Mus musculus) Yang Diinduksi Asam Asetal | |
| 6 | Lokasi Penelitian | : Laboratorium Bioscience RSGM Universitas Jember | |
| 7 | Bahan yang dibutuhkan | : - | |
| 8 | Waktu | : November 2017 s/d Selesai | |
| 9 | Tujuan Penelitian | : Pembuatan Ekstrak Biji Kakao | |
| 10 | Dosen Pembimbing | : 1. drg. Pudji Astuti, M.Kes
2. drg. Yani Corvianindya R, M.KG | |

Demikian atas perkenan dan kerja sama yang baik disampaikan terimakasih

an. Dekan
Wakil Dekan I,



Dr. drg. IDA Susilawati, M.Kes
NIP.196109031986022001



KEMENTERIAN RISET, TEKNOLOGI, DAN PENDIDIKAN TINGGI
UNIVERSITAS JEMBER
FAKULTAS KEDOKTERAN GIGI
Jl. Kalimantan No. 37 Jember ☎(0331) 333536, Fak. 331991

Nomor : 0091 /UN25.8.TL/2018
Perihal : Ijin Penelitian

12 MAR 2018


Kepada Yth
Kepala Bagian Laboratorium Farmasetika
Fakultas Farmasi Universitas Jember
Di
Jember

Dalam rangka pengumpulan data penelitian guna penyusunan skripsi maka, dengan hormat kami mohon bantuan dan kesediaannya untuk memberikan ijin penelitian bagi mahasiswa kami dibawah ini :

- | | | |
|----|-----------------------|---|
| 1 | Nama | : Stefani Silvia Diany Asmara |
| 2 | NIM | : 141610101021 |
| 3 | Semester/Tahun | : 2018/2018 |
| 4 | Fakultas | : Fakultas Kedokteran Gigi Universitas Jember |
| 5 | Alamat | : Perum. Taman Kampus Blok C4-28 Jember |
| 6 | Judul Penelitian | : Efektivitas Salep Ekstrak Biji Kakao Terhadap Jumlah Fibroblas Dan Ketebalan Epitel Pada Mukosa Lukal Model Tikus Dengan Ulkus Traumatik |
| 7 | Lokasi Penelitian | : Laboratorium Farmasetika Fakultas Farmasi Universitas Jember |
| 8 | Alat/Data yg dipinjam | : Mortar dan alu, timbangan digital, dll |
| 9 | Waktu | : Nopember 2017 s/d Selesai |
| 10 | Tujuan Penelitian | : Untuk Menganalisis Efektivitas Salep Ekstrak Biji Kakao Terhadap Jumlah Fibroblas Dan Ketebalan Epitel Pada Mukosa Lukal Model Tikus Dengan Ulkus Traumatik |
| 11 | Dosen Pembimbing | : 1. drg. Nuzulul Hikmah, M.Biomed
2. Dr. drg. Atik Kurniawati, M.Kes |

Demikian atas perkenan dan kerja sama yang baik disampaikan terimakasih

an Dekan
Wakil Dekan I,



Dr. drg. IDA Susilawati, M.Kes
NIP.196109031986022001



KEMENTERIAN RISET, TEKNOLOGI, DAN PENDIDIKAN TINGGI
UNIVERSITAS JEMBER

FAKULTAS KEDOKTERAN GIGI

Jl. Kalimantan No. 37 Jember ☎(0331) 333536, Fak. 331991

Nomor : 4649/UN25.8/TL/2017
Perihal : Ijin Penelitian

127 NOV 2017

Kepada Yth
Kepala Bagian Laboratorium Biomedik
Fakultas Kedokteran Gigi Universitas Jember
Di
Jember

Dalam rangka pengumpulan data penelitian guna penyusunan skripsi maka, dengan hormat kami mohon bantuan dan kesediaannya untuk memberikan Ijin Penelitian bagi mahasiswa kami dibawah ini :

- | | | |
|----|-------------------------|--|
| 1 | Nama | : Stefani Silvia Diany Asmara |
| 2 | NIM | : 141610101021 |
| 3 | Semester/Tahun | : 2017/2018 |
| 4 | Fakultas | : Fakultas Kedokteran Gigi Universitas Jember |
| 5 | Alamat | : Perumahan Taman Kampus Blok C4 - 28, Jember |
| 6 | Judul Penelitian | : Efektifitas Salep Ekstrak Biji Kakao (Theobroma Cacao) Terhadap Jumlah Fibroblas Dan Ketebalan Epitel Pada Mukosa Bukal Tikus (Rettus Horvegias) Dengan Ulkus Traumatik. |
| 7 | Lokasi Penelitian | : Laboratorium Fisiologi Fakultas Kedokteran Gigi Universitas Jember. |
| 8 | Data/alat yang dipinjam | : Neraca Ohaus, Rats Dental Chair, Scalpel,Dll |
| 9 | Waktu | : November - 2017 Sd Selesai |
| 10 | Tujuan Penelitian | : Untuk Mengetahui Efektifitas Salep Ekstrak Biji Kakao (Theobroma Cacao) Terhadap Jumlah Fibroblas Dan Ketebalan Epitel Pada Mukosa Bukal Tikus (Rettus Horvegias) Dengan Ulkus Traumatik |
| 11 | Dosen Pembimbing | : 1. Dr. drg. Atik Kurniawati, M.Kes
2. drg. Nuzulul Hikmah, M.Biomed |

Demikian atas perkenan dan kerja sama yang baik disampaikan terimakasih



an. Dekan
Wakil Dekan I
Dr. drg. IDA Susilawati, M.Kes
NIP.196109031986022001



KEMENTERIAN RISET, TEKNOLOGI, DAN PENDIDIKAN TINGGI
UNIVERSITAS JEMBER

FAKULTAS KEDOKTERAN GIGI

Jl. Kalimantan No. 37 Jember ☎(0331) 333536. Fak. 331991

58

Nomor : 4520/UN25.8.TL/2017
Perihal : Ijin Penelitian

12 1 NOV 2017

Kepada Yth
Kepala Bagian Laboratorium Biomedik
Fakultas Kedokteran Gigi Universitas Jember
Di
Jember

Dalam rangka pengumpulan data penelitian guna penyusunan skripsi maka, dengan hormat kami mohon bantuan dan kesediaannya untuk memberikan ijin penelitian bagi mahasiswa kami dibawah ini :

- | | | |
|----|-------------------------|--|
| 1 | Nama | : Stefani Silvia Diany Asmara |
| 2 | NIM | : 141610101021 |
| 3 | Semester/Tahun | : 2017/2018 |
| 4 | Fakultas | : Fakultas Kedokteran Gigi Universitas Jember |
| 5 | Alamat | : Perum Taman Kampus Blok C4 No 28 Jember |
| 6 | Judul Penelitian | : Efektivitas Salep Ekstrak Biji Kakao (Theobroma Cacao) Terhadap Jumlah Fibroblas Dan Ketebalan Epitel Pada Mukosa Bukal Model Tikus Dengan Ulkus Traumatik |
| 7 | Lokasi Penelitian | : Laboratorium Histologi Fakultas Kedokteran Gigi Universitas Jember |
| 8 | Data/Alat yang Dipinjam | : Mikrotom, Mikroskop cahaya, Cover Glass, Object Glass |
| 9 | Waktu | : November 2017 s/d Selesai |
| 1 | Tujuan Penelitian | : Mengetahui Efektivitas Salep ekstrak Biji Kakao Terhadap Jumlah Fibroblas Dan Ketebalan epitel Pada mukosa Bukai Tikus Dengan Ulkus Traumatik |
| 11 | Dosen Pembimbing | : 1. drg. Nuzulul Hikmah M. Bioned
2. Dr. drg. Atik Kurniawati , M.Kes |

Demikian atas perkenan dan kerja sama yang baik disampaikan terimakasih

an Dekan
Wakil Dekan I,

Dr. drg. IDA Susilawati, M.Kes
NIP.1964109031986022001



D. Formulasi Gel Ekstrak Biji Kakao

R/ Oleum cocos	: 33 %
Parafin Solid	: 17 %
Cera Alba	: 17 %
Vasellin Alba	: 17 %
<u>Ekstrak Biji Kakao</u>	: 16 % +
	100 %

E. Data Hasil Penelitian Ketebalan Epitel

Kelompok	Sampel	Hasil	Jumlah	Rata-Rata
Kontrol Positif	1	337,80	1383,38	345,84
	2	255,53		
	3	406,25		
	4	383,80		
Kontrol Negatif	1	231,50	981,89	245,47
	2	240,22		
	3	268,99		
	4	241,19		
Perlakuan	1	284,81	1281,64	320,41
	2	314,68		
	3	354,61		
	4	327,54		

Keterangan:

- K1 : Kelompok kontrol negatif, hewan coba hanya dilukai
 K2 : Kelompok kontrol positif, dilukai dan dilakukan pemberian salep *triamcinolone*
 P1 : Kelompok perlakuan, dilukai dan dilakukan pemberian salep ekstrak biji kakao.

F. Data Hasil Penelitian Fibroblas

Kelompok	Sampel	Hasil	Jumlah	Rata-Rata
Kontrol Positif	1	18,47	68,38	17,10
	2	16,03		
	3	18,69		
	4	15,19		
Kontrol Negatif	1	15,06	43,28	10,82
	2	7,39		
	3	9,64		
	4	11,19		
Perlakuan	1	19,03	64,45	16,11
	2	12,31		
	3	16,28		
	4	16,83		

Keterangan:

K1 : Kelompok kontrol negatif, hewan coba hanya dilukai

K2 : Kelompok kontrol positif, dilukai dan dilakukan pemberian salep triamcinolon

P1 : Kelompok perlakuan, dilukai dan dilakukan pemberian salep ekstrak biji kakao

G. Analisis Data Ketebalan Epitel

G.1 Uji Normalitas *Shapiro-Wilk*

Tests of Normality

	Kelompok	Kolmogorov-Smirnov ^a			Shapiro-Wilk		
		Statistic	df	Sig.	Statistic	df	Sig.
Hasil	Kontrol Positif	0.22	4	.	0.93	4	0.59
	Kontrol Negatif	0.35	4	.	0.85	4	0.22
	Perlakuan 1	0.17	4	.	1.00	4	0.99

a. Lilliefors Significance Correction

G.2 Uji Homogenitas *Levene's test*

Test of Homogeneity of Variances

Hasil

Levene Statistic	df1	df2	Sig.
2.93	2	9	0.10

G.3 Uji One-way *Annova*

ANOVA

Hasil	Sum of Squares	df	Mean Square	F	Sig.
Between Groups	21783	2	10891.5	5.90	0.02
Within Groups	16627.4	9	1847.49		
Total	38410.4	11			

G.4 Uji LSD (Least Significant Difference)**Multiple Comparisons**

Hasil LSD

(I) Kelompok	(J) Kelompok	Mean Difference (I-J)	Std. Error	Sig.	95% Confidence Interval	
					Lower Bound	Upper Bound
Kontrol Positif	Kontrol Negatif	100.37*	30.39	0.01	31.62	169.13
	Perlakuan 1	25.43	30.39	0.42	-43.32	94.19
Kontrol Negatif	Kontrol Positif	-100.37*	30.39	0.01	-169.13	-31.62
	Perlakuan 1	-74.94*	30.39	0.04	-143.69	-6.18
Perlakuan 1	Kontrol Positif	-25.43	30.39	0.42	-94.19	43.32
	Kontrol Negatif	74.94*	30.39	0.04	6.18	143.69

*. The mean difference is significant at the 0.05 level.

H. Analisis Data Fibroblas

H.1 Uji Normalitas *Shapiro-Wilk*

Tests of Normality

Kelompok		Kolmogorov-Smirnov ^a			Shapiro-Wilk		
		Statistic	df	Sig.	Statistic	df	Sig.
Hasil	Kontrol Positif	0.28	4	.	0.86	4	0.26
	Kontrol Negatif	0.20	4	.	0.98	4	0.89
	Perlakuan 1	0.27	4	.	0.94	4	0.68

H.2 Uji Homogenitas *Levene's test* Fibroblas

Test of Homogeneity of Variances

Hasil

Levene Statistic	df1	df2	Sig.
0.32	2	9	0.74

H.3 Uji One-way *Annova* Fibroblas

ANOVA

Hasil	Sum of Squares	df	Mean Square	F	Sig.
Between Groups	91.37	2	45.68	6.41	0.02
Within Groups	64.19	9	7.13		
Total	155.56	11			

H.4 Uji LSD (Least Significant Difference) Fibroblas**Multiple Comparisons**

Hasil LSD

(I) Kelompok	(J) Kelompok	Mean Difference (I-J)	Std. Error	Sig.	95% Confidence Interval	
					Lower Bound	Upper Bound
Kontrol Positif	Kontrol Negatif	6.28*	1.89	0.01	2.01	10.55
	Perlakuan 1	0.98	1.89	0.62	-3.29	5.25
Kontrol Negatif	Kontrol Positif	-6.28*	1.89	0.01	-10.55	-2.01
	Perlakuan 1	-5.30*	1.89	0.02	-9.57	-1.03
Perlakuan 1	Kontrol Positif	-0.98	1.89	0.62	-5.25	3.29
	Kontrol Negatif	5.30*	1.89	0.02	1.03	9.57

*. The mean difference is significant at the 0.05 level.

I. Alat Penelitian



Keterangan :

- | | | |
|-----------------------------|------------------------------|---------------------|
| 1. <i>Rats Dental Chair</i> | 9. Jangka sorong | 14. Eskavator |
| 2. Tabung Plastik | 10. Spidol | 15. Arteri Klem |
| 3. Timbangan digital | 11. <i>Syringe</i> | 16. Scalpel |
| 4. Kapas | 12. Pinset | 17. Blade |
| 5. Kain Lap | 13. <i>Probe Periodontal</i> | 18. Gunting Bedah |
| 6. Masker | (WHO)/ Sonde | 19. Tempat Jaringan |
| 7. <i>Handscoon</i> | Lurus | |
| 8. Papan Bedah | | |



20




21




22



23



24



25



26






27



28

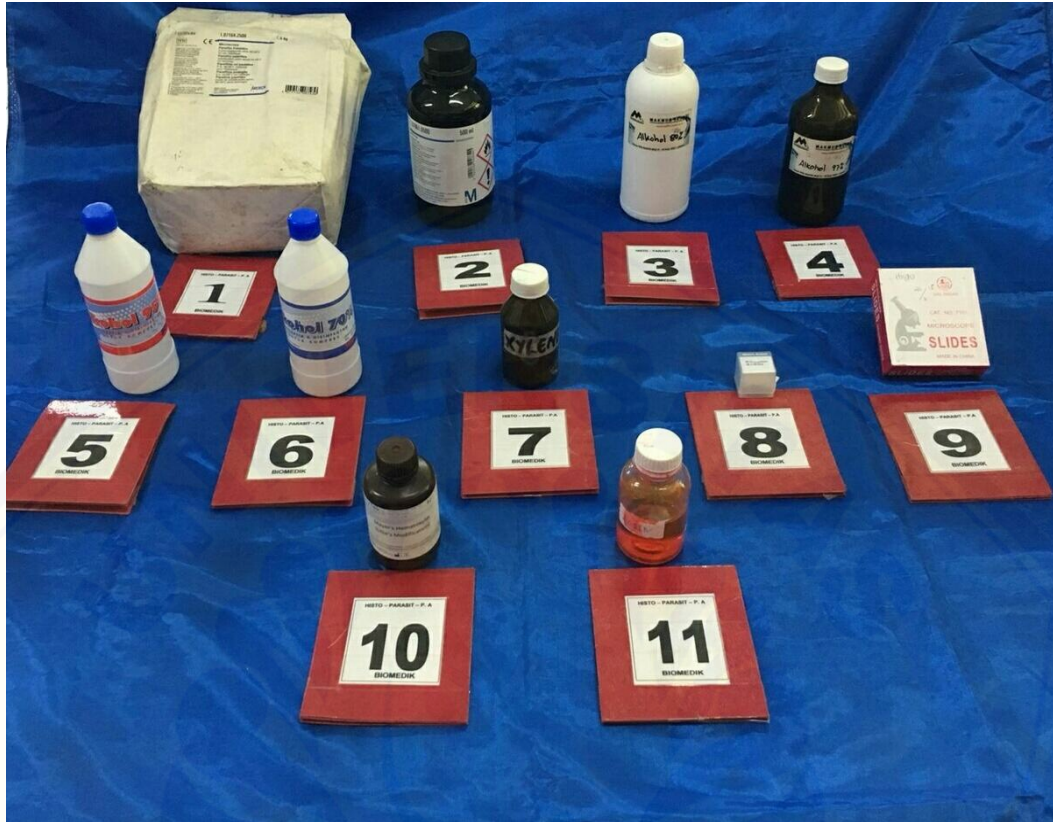



Keterangan :

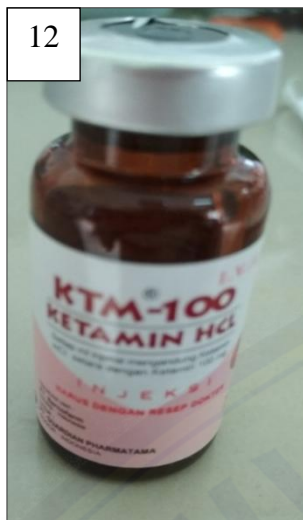



21. Kulkas
22. *Filling cabinet*
23. Lampu spirtus
24. Corong
25. Mikrotom
26. Kuas
27. Pensil
28. *Water bath*
29. Kertas Label
30. *Slide warmer*
31. Oven
32. Pemanas paraffin
33. Mikroskop Cahaya
34. Optilab
35. Tempat olleum coccus
36. Mortal dan alu
37. Pengaduk
38. Gelas ukur
39. Timbangan analitik
40. Histological basket
41. Toples
42. *Rotary evaporator*
43. Blender

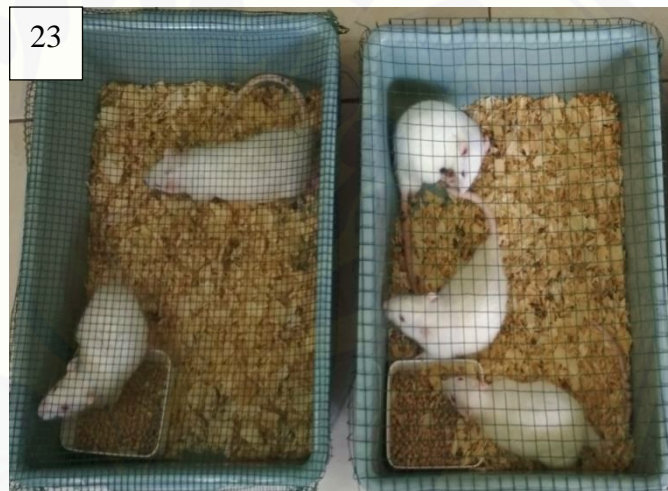J. Bahan Penelitian



Keterangan :

1. Parafin pastilies
2. Entelan
3. Alkohol 80 %
4. Alkohol 100%
5. Alkohol 95%
6. Alkohol 70 %
7. Xylol
8. Cover glass
9. Object glass
10. Mayer's Hematoxylin
11. Eosin

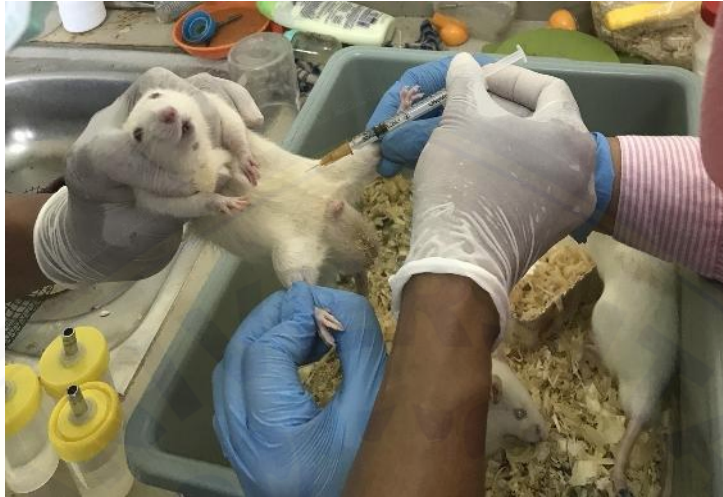



Keterangan :

- | | |
|-----------------------------------|-------------------------|
| 12. Ketamin 10 ml | 21. <i>Oleum cocos</i> |
| 13. Etanol | 22. Parafin solid |
| 14. <i>Eter Chloroform</i> | 23. Tikus Wistar Jantan |
| 15. Alumunium foil | |
| 16. Salep triamcinolon (Ketricin) | |
| 17. Ekstrak biji kakao | |
| 18. Vaseline kuning | |
| 19. <i>Cera alba</i> | |
| 20. Salep ekstrak biji kakao | |

K. Pembuatan Ulkus Traumatikus



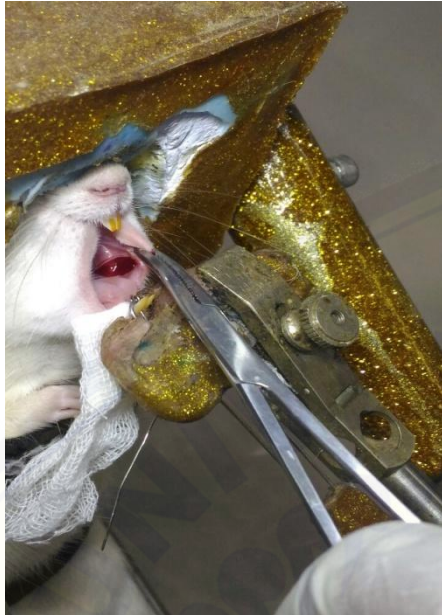
Hewan coba di anestesi dengan ketamin



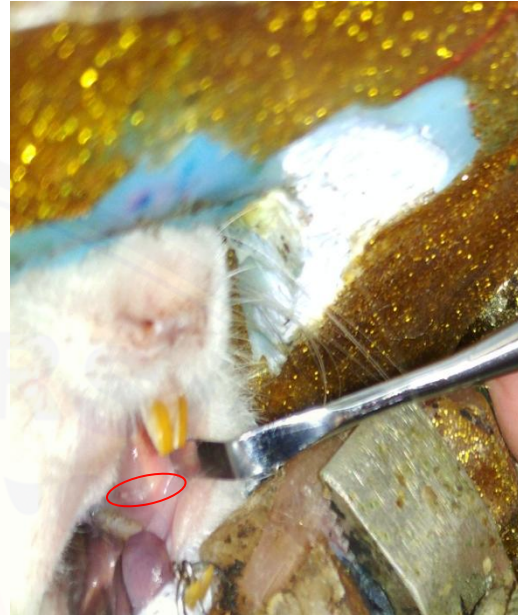Hewan coba sebelum perlakuan dan setelah anestesi



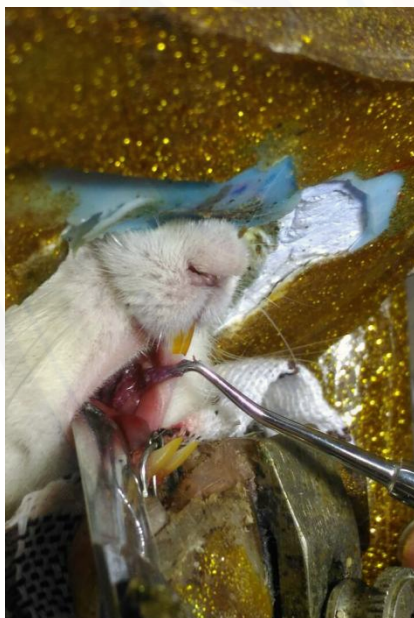
Hewan coba akan dilakukan pembuatan ulkus traumatikus



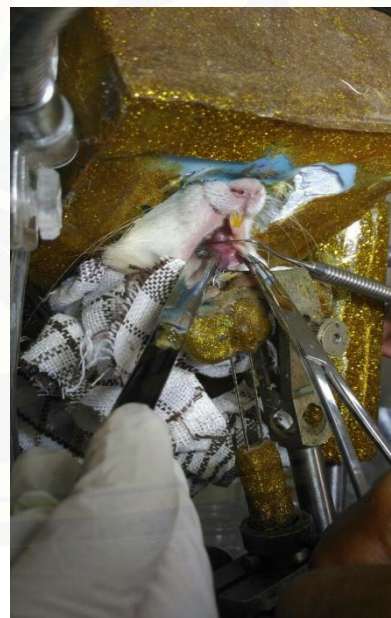Hewan coba setelah dilakukan pembuatan ulkus traumatikus



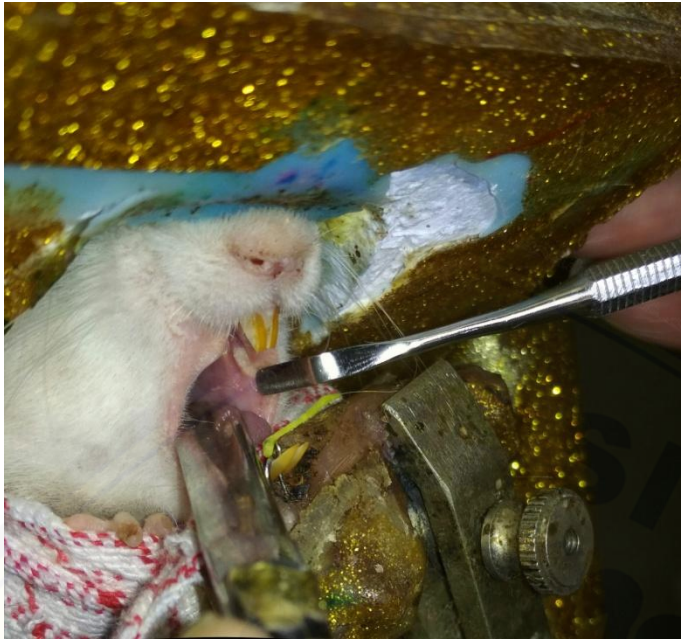Ulkus traumatik pada tikus terbentuk



Pengaplikasian obat menggunakan eskavator



Pengukuran lesi menggunakan probe periodontal (WHO)



Lesi setelah 5 hari

