



**EFEK EKSTRAK *THYMOQUINONE* JINTAN HITAM
TERHADAP PROSES PEMBENTUKAN TULANG
SOKET GIGI PASCA EKSTRAKSI PADA TIKUS
YANG DIINDUKSI DIABETES**

SKRIPSI

Oleh

Sabrina Maharani Pratama

NIM 121610101061

**FAKULTAS KEDOKTERAN GIGI
UNIVERSITAS JEMBER
2016**



**EFEK EKSTRAK *THYMOQUINONE* JINTAN HITAM
TERHADAP PROSES PEMBENTUKAN TULANG
SOKET GIGI PASCA EKSTRAKSI PADA TIKUS
YANG DIINDUKSI DIABETES**

SKRIPSI

diajukan guna melengkapi tugas akhir dan memenuhi salah satu syarat
untuk menyelesaikan Program Studi Kedokteran Gigi (S1)
dan mencapai gelar Sarjana Kedokteran Gigi

Oleh

Sabrina Maharani Pratama
NIM 121610101061

**FAKULTAS KEDOKTERAN GIGI
UNIVERSITAS JEMBER
2016**

PERSEMBAHAN

Skripsi ini saya persembahkan untuk:

1. Allaah Azza wa Jalla dan Rasulullah Shallahu'alaihi wa sallam;
2. Ibu Siti Hasanah Susilawati dan Bapak Hari Pratono, serta adik Salsabila Latifah Putri dan Ahmad Azhar Rizki Pramana yang tersayang;
3. Guru-guruku sejak taman kanak-kanak sampai dengan perguruan tinggi;
4. Almamater Fakultas Kedokteran Gigi Universitas Jember

MOTTO

Allaah tidak membebani seseorang melainkan sesuai dengan kesanggupannya.
(terjemahan Surat Al-Baqarah ayat 286)*

Maka sesungguhnya bersama kesulitan ada kemudahan, sesungguhnya bersama
kesulitan ada kemudahan
(terjemahan Surat Asy-Syarah ayat 5-6)*

*Narrated Abu Huraira: I heard Allah's Messenger (ﷺ) saying,
"There is healing in black cumin (jintan hitam) for all diseases except death."***

*)Departemen Agama Republik Indonesia. 2010. *Al Qur'an Terjemahan dan Tafsir Per Kata*. Bandung: Penerbit JABAL

**) Sahih al-Bukhari 5687

PERNYATAAN

Saya yang bertanda tangan di bawah ini:

nama : Sabrina Maharani Pratama

NIM : 121610101061

menyatakan dengan sesungguhnya bahwa karya ilmiah yang berjudul “Efek Ekstrak *Thymoquinone* Jintan Hitam Terhadap Proses Pembentukan Tulang Soket Gigi Pasca Ekstraksi pada Tikus yang Diinduksi Diabetes” adalah benar-benar hasil karya sendiri, kecuali kutipan yang sudah saya sebutkan sumbernya, belum pernah diajukan pada institusi manapun dan bukan karya jiplakan. Saya bertanggung jawab atas keabsahan dan kebenaran isinya sesuai dengan sikap ilmiah yang harus dijunjung tinggi.

Demikian pernyataan ini saya buat dengan sebenarnya, tanpa ada tekanan dan paksaan dari pihak mana pun serta bersedia mendapat sanksi akademik jika ternyata di kemudian hari pernyataan ini tidak benar.

Jember, 31 Agustus 2016

Yang menyatakan,

Sabrina Maharani Pratama

121610101061

SKRIPSI

**EFEK EKSTRAK *THYMOQUINONE* JINTAN HITAM TERHADAP PROSES
PEMBENTUKAN TULANG SOKET GIGI PASCA EKSTRAKSI PADA
TIKUS YANG DIINDUKSI DIABETES**

Oleh
Sabrina Maharani Pratama
NIM 121610101061

Pembimbing

Dosen Pembimbing Utama : Prof. drg. Mei Syafriadi, M.DSc, Ph.D
Dosen Pembimbing Pendamping : drg. Pudji Astuti, M.Kes

PENGESAHAN

Karya ilmiah Skripsi berjudul “Efek Ekstrak *Thymoquinone* Jintan Hitam Terhadap Proses Pembentukan Tulang Soket Gigi Pasca Ekstraksi pada Tikus yang Diinduksi Diabetes” telah diuji dan disahkan pada:

hari, tanggal : Rabu, 31 Agustus 2016

tempat : Ruang Sidang Fakultas Kedokteran Gigi Universitas Jember

Penguji Ketua,

Penguji Anggota,

Dr. drg. Banun Kusumawardani, M.Kes.
NIP 197005091999032001

drg. Zahara Meilawaty, M.Kes.
NIP 198005272008122002

Pembimbing Utama

Pembimbing Pendamping

Prof. drg. Mei Syafriadi, M.DSc., Ph.D.
NIP 196805291994031003

drg. Pudji Astuti, M.Kes.
NIP 196810201996012001

Mengesahkan
Dekan,

drg. R. Rahardyan Parnaadji, M.Kes., Sp. Pros.
NIP 196901121996011001

RINGKASAN

EFEK EKSTRAK *THYMOQUINONE* JINTAN HITAM TERHADAP PROSES PEMBENTUKAN TULANG SOKET GIGI PASCA EKSTRAKSI PADA TIKUS YANG DIINDUKSI DIABETES; Sabrina Maharani Pratama, 121610101061;2016:63 halaman; Fakultas Kedokteran Gigi Universitas Jember

Diabetes Mellitus (DM) ditandai dengan peningkatan kadar glukosa darah (KGD) atau hiperglikemia, dapat meningkatkan interaksi antara glukosa dengan molekul penyusun sel (protein, lemak). Interaksi ini menghasilkan produk modifikasi *advanced glycation end products* (AGEs) yang menyebabkan komplikasi pasca ekstraksi pada penderita DM. Terapi pencegahan dengan bahan sintetis memiliki efek samping sehingga terjadi peningkatan minat masyarakat terhadap terapi bahan alam. Jintan hitam (*Nigella sativa L.*) mengandung *thymoquinone* (Tq) yang bersifat antidiabetik serta dapat menginduksi aktivitas anabolik sel osteoblas secara in-vitro. Pemberian ekstrak Tq pada kondisi diabetes diduga efektif dalam proses pembentukan tulang soket gigi pasca ekstraksi.

Penelitian eksperimental laboratoris pada tikus Wistar jantan ini menggunakan rancangan *the post-test only control group*. Sampel berjumlah 27 ekor, berat 150-260 gram, nilai KGD acak normal (<135 mg/dL) dan sehat. Induksi diabetes menggunakan *streptozotocin* (STZ) dosis 50 mg/kg BB tikus yang diinjeksi secara intravena di ekor. Tikus dengan KGD acak ≥ 250 mg/dL dikategorikan positif DM, dan dibagi menjadi kelompok P1 (ekstrak Tq; 80 mg/kg BB tikus), P2 (metformin; 100 mg/kg BB tikus) dan K (akuades). Tiap kelompok dibagi menjadi 3 subkelompok berdasarkan hari pengamatan yaitu hari ke-3, ke-7 dan ke-10 pasca

ekstraksi (H-3, H-7 dan H-10); tiap subkelompok terdiri dari 3 sampel. Perlakuan diberikan secara intragastrik sejak hari ke-1 positif DM. Hari ke-7 pasca perlakuan, gigi molar kiri rahang bawah diekstraksi dan soket diperluas dengan *contra angle lowspeed round bur* no.1 (5000 rpm/2 s). Perlakuan dilanjutkan sampai tikus dieuthanasia dengan metode overinhalasi eter sesuai dengan pembagian harinya. Pengukuran KGD tikus dilakukan sebelum dan sesudah induksi DM, sebelum ekstraksi, dan sebelum dieuthanasia.

Pemrosesan jaringan dilakukan dengan metode *paraffin embedding*. Jaringan dipotong secara vertikal dengan ketebalan 5 μ m dan diwarnai dengan metode *Hematoxylin & Eosin* dan *Mallory's Trichrome*. Pengamatan dilakukan dengan pembesaran 40x dan 1000x pada 1/3 apikal soket untuk mengamati gambaran *blood clot* (BC), *provisional matrix* (PM), *woven bone* (WB), dan *lamellar bone* (LB). Data ditabulasi dalam bentuk persentase, kemudian dianalisis secara deskriptif kualitatif.

Hasil penelitian menunjukkan nilai rerata KGD subkelompok P1 H-10 mencapai nilai terendah meskipun masih di atas normal. Hasil pengamatan gambaran HPA menunjukkan proses pembentukan tulang yang baik dan berkelanjutan pada kelompok P1 yang dilihat dari bentukan PM (100%) di H-3, WB (33,3%) di H-7 dan LB (100%) di H-10. Pada kelompok P2 terjadi keterlambatan proses pembentukan tulang yang dilihat dari bentukan BC (33,3%) di H-3 dan H-7, dan LB (33,3%). Pada kelompok K juga terjadi keterlambatan proses pembentukan tulang yang dilihat dari bentukan BC (33,3%) di H-3, WB (66,7%) di H-7 dan WB (33,3%) di H-10. Hasil ini menunjukkan proses pembentukan tulang yang lebih baik pada kelompok P1.

Kesimpulan penelitian ini yaitu pemberian ekstrak *thymoquinone* jintan hitam efektif terhadap proses pembentukan tulang soket pasca ekstraksi gigi pada tikus yang diinduksi diabetes melalui mekanisme penurunan KGD yang diduga menurunkan produksi AGEs sehingga mengurangi interaksi AGEs-RAGEs, mencegah apoptosis sel osteoblas, serta menginduksi aktivitas anabolik sel osteoblas.

PRAKATA

Assalamu'alaykum warrahmatullah wabarakaatuh,

Alhamdulillah ya Rabb, segala puji syukur atas segala pertolongan, rahmat, kasih sayang, kesabaran, ilmu dan kekuatan yang telah Engkau berikan sehingga penulis dapat menyelesaikan skripsi yang berjudul “Efek Ekstrak *Thymoquinone* Jintan Hitam terhadap Proses Pembentukan Tulang Soket Gigi Pasca Ekstraksi pada Tikus yang Diinduksi Diabetes”. Skripsi ini disusun untuk memenuhi salah satu syarat menyelesaikan pendidikan strata satu (S1) pada Jurusan Fakultas Kedokteran Gigi Universitas Jember.

Penyusunan skripsi ini tidak lepas dari bantuan dan dukungan berbagai pihak. Oleh karena itu, penulis menyampaikan terima kasih yang setulusnya kepada:

1. drg. R. Rahardyan Parnaadji, M.Kes, Sp. Pros, selaku Dekan Fakultas Kedokteran Gigi Universitas Jember;
2. Prof. drg. Mei Syafriadi, M.DSc., Ph.D., selaku Dosen Pembimbing Utama dan drg. Pudji Astuti, M.Kes., selaku Dosen Pembimbing Pendamping dalam meluangkan waktu, pikiran, tenaga, ilmu dalam membimbing serta mendidik dengan ilmu dan kesabaran sehingga skripsi ini dapat terselesaikan, *barakallah* dokter;
3. Dr. drg. Banun Kusumawardani, M.Kes., selaku Dosen Penguji Ketua dan drg. Zahara Meilawaty, M.Kes, selaku Dosen Penguji Anggota, atas bimbingan, ilmu serta saran untuk kesempurnaan skripsi ini, *barakallah* dokter;

4. drg. Budi Yuwono, M.Kes., sebagai Dosen Pembimbing Akademik atas bimbingan, ilmu serta motivasi dalam perjalanan sebagai mahasiswa; *barakallah* dokter;
5. Dr. drg. Ristya Widi Endah yani, M.Si atas ilmu statistik dan waktu yang telah diberikan, *barakallah* dokter;
6. *My dearest*, Ibu Siti Hasanah Susilawati S.Pd., dan Bapak dr. Hari Pratono, M.Kes atas segala doa, dukungan, kesabaran, kekuatan, motivasi, ilmu, teladan yang baik. *I am nothing without your prayers.*
7. *My other dearest*, Salsabila Latifah Putri dan Ahmad Azhar Rizki Pramana, atas motivasi, kasih sayang, semangat dan doa kalian selama ini, *love you*;
8. Keluarga besar Trah Asmo dan keluarga Poniman;
9. *My dearest team*, Putri Rahmawati Yusuf, Fatimah Az-Zahrah, Retno Trisnawati atas segala kerja keras, waktu, kerja sama dan motivasi selama meneliti bersama, *barakallah team!*;
10. Staf Laboratorium Biomedik; mas Agusmurdjohadi Putradjaka, ibu Sri Wahyuni, ibu Nur, ibu Indri atas segala ilmu, waktu, semangat, doa dan tenaganya, *barakallaah*;
11. Staf Laboratorium Preklinik, pak Erwin dan pak Tomo;
12. Staf Kemahasiswaan dan Akademik, bu Probo, bu Heni, mbak Yuyuk, bu Weni;
13. Keluarga Majiders, Ilvana, Iqma, mbak Mala, Dara, Sarah, Laras, Sofi, Fitri, Safiya, Rini, Nanda, Nisa, atas segala dukungan, doa, kekeluargaan, dan motivasinya;
14. Keluarga Gemma, Liqo, Mentoring; bu Retno, mbak Fio, Nervi, mbak Ratna, mbak Nanik, mbak Ningrum, mbak Kiptiyah, Siti, Neneng, Ita, Arin, Resti, Kharishah, Tira, Nadia, Tia, Icha, Dea, Lala, Desy, Cahya, Usnida, Lilis, Rada atas segala doa, semangat, kekeluargaan dan motivasinya;

15. Keluarga KKN 145 Patemon, Tanggul; Ela, Ayu, Ilma, Jeni, Tyas, Yuri, mas Pisky, Fairus, mas Rere atas segala doa, dukungan, semangat dan motivasinya;
16. Keluarga FKG 2012 FKG 2010, 2011, 2013, 2014, 2015 atas segala doa, dukungan, motivasi dan semangatnya. Semoga Allaah memberkahi dan menolong kita menjadi dokter gigi yang amanah;
17. Semua pihak yang tidak dapat disebutkan.

Penulis juga menerima segala kritik dan saran dari semua pihak demi kesempurnaan skripsi ini. Akhirnya, penulis berharap semoga skripsi ini dapat bermanfaat.

Jember, 31 Agustus 2016

Penulis

DAFTAR ISI

	Halaman
HALAMAN JUDUL	i
HALAMAN PERSEMBAHAN	ii
HALAMAN MOTTO	iii
HALAMAN PERNYATAAN	iv
HALAMAN PEMBIMBINGAN	v
HALAMAN PENGESAHAN	vi
RINGKASAN	vii
PRAKATA	ix
DAFTAR ISI	xii
DAFTAR TABEL	xiv
DAFTAR GAMBAR	xv
DAFTAR SINGKATAN	xvi
DAFTAR LAMPIRAN	xvii
BAB 1. PENDAHULUAN	
1.1 Latar Belakang	1
1.2 Rumusan Masalah	3
1.3 Tujuan Penelitian	3
1.4 Manfaat Penelitian	3
BAB 2. TINJAUAN PUSTAKA	
2.1 Diabetes Mellitus (DM)	5
2.2 Penyembuhan Luka Pasca Ekstraksi Gigi	10
2.3 Komplikasi Pasca Ekstraksi Gigi pada Kondisi DM	16
2.4 Terapi Pencegahan Komplikasi	19
2.5 Jintan Hitam (<i>Nigella sativa</i> Linn)	22
2.6 Hipotesis Penelitian	24
2.7 Kerangka Konsep Penelitian	25
BAB 3. METODE PENELITIAN	
3.1 Jenis Penelitian	26
3.2 Tempat dan Waktu Penelitian	26
3.2.1 Tempat Penelitian.....	26
3.2.2 Waktu Penelitian.....	26
3.3 Populasi dan Sampel Penelitian	26
3.3.1 Populasi Penelitian.....	26
3.3.2 Sampel Penelitian.....	26

3.3.3	Besar Sampel Penelitian.....	27
3.4	Identifikasi Variabel Penelitian.....	28
3.4.1	Variabel Bebas.....	28
3.4.2	Variabel Terikat.....	28
3.4.3	Variabel Terkendali.....	28
3.5	Definisi Operasional Variabel Penelitian.....	29
3.5.1	Ekstrak <i>thymoquinone</i> (TQ)	29
3.5.2	Induksi DM.....	29
3.5.3	Ekstraksi gigi.....	29
3.5.4	Proses pembentukan tulang.....	30
3.6	Bahan dan Alat Penelitian.....	30
3.6.1	Bahan Penelitian.....	30
3.6.2	Alat Penelitian.....	31
3.7	Prosedur Penelitian.....	32
3.7.1	Persiapan hewan coba.....	32
3.7.2	Pembuatan larutan perlakuan.....	32
3.7.3	Induksi DM dengan STZ.....	33
3.7.4	Pengelompokkan hewan dan perlakuan.....	34
3.7.5	Euthanasia hewan coba.....	36
3.7.6	Pembuatan preparat jaringan	36
3.8	Prosedur Pengamatan Proses Pembentukan Tulang Baru	39
3.9	Analisis Data.....	40
3.10	Alur Penelitian.....	41
BAB 4. HASIL DAN PEMBAHASAN		
4.1	Hasil Penelitian	42
4.2	Pembahasan.....	47
BAB 5. KESIMPULAN DAN SARAN		
5.1	Kesimpulan.....	57
5.2	Saran.....	57
DAFTAR PUSTAKA.....		58
LAMPIRAN.....		64

DAFTAR TABEL

2.1	Kriteria diagnosa Diabetes Melitus (DM).....	6
2.2	Efek sitokin pro-inflamasi pada proses penyembuhan luka.....	12
2.3	Tahapan pembentukan jaringan tulang baru dalam proses <i>intramembranous ossification</i>	14
3.1	Pengelompokan subyek.....	28
3.2	Tahapan pengecatan jaringan metode HE.....	38
4.1	Hasil pengukuran kadar glukosa darah sebelum ekstraksi.....	42
4.2	Hasil pengukuran kadar glukosa darah hari ke-3, ke-7 dan ke-10 pasca ekstraksi.....	42
4.3	Hasil pengamatan gambaran HPA proses pembentukan tulang soket gigi pasca ekstraksi.....	43

DAFTAR GAMBAR

2.1	Reaksi Maillard.....	7
2.2	Struktur molekul AGEs.....	8
2.3	Struktur beberapa reseptor AGEs pada membran plasma sel.....	9
2.4	Fase-fase penyembuhan luka soket gigi.....	11
2.5	Gambaran soket pasca ekstraksi dengan pewarnaan <i>Hematoxylin & Eosin</i> (H&E).....	15
2.6	Gambaran jaringan tulang dengan pewarnaan <i>Mallory Trichrome</i>	16
2.7	Gambaran sel osteoblas permukaan (SOBL).....	16
2.8	Aktivasi NF- κ B yang dipicu <i>oxidative stress</i> akibat ikatan AGEs dan RAGE.....	18
2.9	Efek biologis akibat ikatan AGEs dan RAGE.....	19
2.10	Tanaman utuh, bunga, dan biji jintan hitam.....	22
2.11	Struktur kimia <i>thymoquinone</i>	23
2.12	Kerangka konsep penelitian.....	25
3.1	Prosedur induksi DM.....	34
3.2	Alur pemberian perlakuan pada kelompok K, P1 dan P2.....	35
3.3	Prosedur ekstraksi gigi.....	35
3.4	Prosedur euthanasia tikus.....	36
3.5	Alur penelitian.....	41
4.1	Grafik batang gambaran HPA masing-masing subkelompok.....	43
4.2	Gambaran soket pasca ekstraksi H-3, H-7, H-10 pasca ekstraksi Kelompok P1.....	45
4.3	Gambaran soket pasca ekstraksi H-3, H-7, H-10 pasca ekstraksi Kelompok P2.....	46
4.4	Gambaran soket pasca ekstraksi H-3, H-7, H-10 pasca ekstraksi Kelompok K.....	47

DAFTAR SINGKATAN

AGEs	: <i>Advanced glycation end products</i>
ALP	: <i>Alkaline phosphatase</i>
BC	: <i>Blood clot</i>
BMP-2	: <i>Bone morphogenetic protein-2</i>
CML-collagen	: <i>carboxymethyl-modified lysine collagen</i>
DM	: <i>Diabetes Mellitus</i>
IL-1	: <i>Interleukin-1</i>
KGD	: <i>Kadar glukosa darah</i>
LB	: <i>Lamellar bone</i>
MOBL	: <i>Mesenchymal osteoblasts</i>
NF- κ B	: <i>Nuclear factor kappa b</i>
OGTT	: <i>Oral Glucose Test Tolerance</i>
OCN	: <i>Osteocalcin</i>
OPN	: <i>Osteopontin</i>
PM	: <i>Provisional matrix</i>
PEPCK	: <i>Posphoenol pyruvatecarboxykinase</i>
RAGEs	: <i>Receptor for AGEs</i>
SOBL	: <i>Surface osteoblasts</i>
SOD	: <i>Superoxide dismutase</i>
Tq	: <i>Thymoquinone</i>
TNF- α	: <i>Tumor necrosis factor-α</i>
WB	: <i>Woven bone</i>

DAFTAR LAMPIRAN

Lampiran A. Surat Keterangan Layak Etik Penelitian.....	64
Lampiran B. Surat Perizinan Penelitian.....	65
Lampiran C Penghitungan Dosis Perlakuan.....	68
Lampiran D. Alat dan Bahan Penelitian.....	65
D.1 Alat Penelitian.....	70
D.2 Bahan Penelitian.....	74
Lampiran E. Prosedur Penelitian.....	77
Lampiran F. Data Penelitian.....	
F.1 Kadar Glukosa Darah.....	80
F.2 Berat Badan	81
Lampiran G. Gambaran HPA Proses Pembentukan Tulang Soket.....	82
Lampiran H. Data KGD dan Gambaran HPA.....	89

BAB 1. PENDAHULUAN

1.1 Latar Belakang

Diabetes Mellitus (DM) adalah penyakit akibat gangguan sekresi atau fungsi insulin sehingga proses metabolisme karbohidrat, protein, dan lemak terganggu. Pada DM tipe 1 (*insulin-dependent*), terjadi kerusakan sel β pankreas sehingga sekresi insulin terganggu, sedangkan pada DM tipe II (*non-insulin dependent*) sekresi insulin tetap berlangsung normal, tetapi terjadi resistensi insulin pada sel-sel targetnya (Guyton *et al.*, 2006; ADA, 2015). Gangguan ini meningkatkan kadar glukosa darah (KGD) melebihi normal atau hiperglikemia yang menjadi ciri khas penyakit DM (Guyton *et al.*, 2006).

Prevalensi tinggi penyakit DM diperkirakan akan meningkat setiap tahunnya. Secara global, prevalensi DM usia 20-79 tahun sebesar 6,4% atau 285 juta jiwa (2010) dan diperkirakan meningkat menjadi 7,7% atau 439 juta jiwa (2030) (Shaw *et al.*, 2010). Di Indonesia, prevalensi DM meningkat dari 1,1% menjadi 2,4% (2007-2013) dan diperkirakan meningkat lagi menjadi 6,0% (2030) (Shaw *et al.*, 2010; Balitbangkes, 2013).

Hiperglikemia akan meningkatkan interaksi antara glukosa dalam darah dengan molekul penyusun sel (protein, lemak). Interaksi ini menghasilkan produk modifikasi yang disebut *advanced glycation end products* (AGEs), yang dapat terakumulasi dalam jaringan terutama di mikrovaskular dan makrovaskular. Adanya peningkatan akumulasi AGEs menjadi salah satu penyebab terjadinya komplikasi lokal maupun sistemik pada penderita DM (Goldin *et al.*, 2006; Negre-Salvayre *et al.*, 2009).

Salah satu komplikasi yang sering terjadi pada penderita DM adalah gangguan proses penyembuhan luka. Gangguan ini salah satunya disebabkan oleh disfungsi neutrofil sehingga penderita DM rentan terhadap infeksi (Collison *et al.*, 2002;

Wilgus *et al.*, 2013). Kondisi ini merupakan faktor resiko tindakan yang menyebabkan perlukaan jaringan seperti ekstraksi gigi, karena dapat memicu infeksi pada soket sehingga merusak bekuan darah (*blood clot*) (Blum, 2002). Akibatnya terjadi komplikasi pasca ekstraksi gigi seperti *dry socket* atau alveolar ostitis (Torres-Lagares *et al.*, 2005). Kondisi ini dapat mengganggu tahapan fase penyembuhan luka dan mengganggu proses pembentukan jaringan baru (Orsted *et al.*, 2011).

Selain itu, produk AGEs dominan yang ditemukan pada penderita DM yaitu *carboxymethyl-lysine modified-collagen* (CML-collagen), dapat menyebabkan disfungsi serta meningkatkan regulasi kematian sel-sel yang terprogram (apoptosis) pada sel fibroblas dan osteoblas (Alikhani *et al.*, 2007). Kondisi ini dapat mengganggu aktivitas sekresi kolagen oleh osteoblas sehingga proses pembentukan matriks tulang dalam soket pasca ekstraksi terhambat dan memicu terjadinya gangguan penyembuhan tulang (Shapiro, 2008).

Salah satu terapi pencegahan komplikasi pasca ekstraksi gigi adalah kontrol glukosa darah, yang bertujuan menjaga nilai KGD penderita DM sebelum, selama dan sesudah tindakan ekstraksi gigi dalam batas aman (Vernillo, 2003). Pemberian obat antidiabetik oral (ADO) seperti metformin, yang relatif aman serta rendah biaya sering diberikan pada penderita DM untuk mengontrol KGD (Inzucchi *et al.*, 2015). Sayangnya, metformin menyebabkan efek samping berupa gangguan saluran pencernaan seperti mual, muntah, diare pada hampir 20% pasien yang mengonsumsinya (BP FKUI, 2011). Adanya efek samping dari obat sintesis ini meningkatkan minat masyarakat terhadap terapi bahan alam yang lebih efektif dengan efek samping yang rendah (WHO, 2004).

Banyak penelitian telah dilakukan untuk menemukan bahan alam dengan potensi antidiabetik, salah satunya yaitu jintan hitam (*Nigella sativa* L.) (Abdelmeguid *et al.*, 2010; Mathur *et al.*, 2011). Aktivitas antidiabetik jintan hitam disebabkan oleh *thymoquinone* (Tq), bahan aktif terbanyak yang terkandung dalam minyak esensialnya (\pm 30-48%) (Ahmad *et al.*, 2013). Potensi antidiabetik ini

dibuktikan dengan adanya penurunan kadar glukosa darah, regenerasi struktur sel-sel β pankreas, serta penekanan produksi enzim glukoneogenesis pada tikus diabetes yang diberi ekstrak Tq (Pari *et al.*, 2009; Abdelmeguid *et al.*, 2010).

Selain aktivitas antidiabetik, pemberian Tq juga dapat menginduksi aktivitas anabolik sel osteoblas, sel utama osteogenesis. Dalam suatu studi in-vitro, pemberian Tq meningkatkan ekspresi biomarker pembentukan tulang seperti *alkalin phosphatase*, *osteocalcin*, *osteopontin* serta *bone morphogenetic protein-2* (BMP-2) (Wirries *et al.*, 2013). Hingga saat ini, belum ada penelitian tentang efek Tq jintan hitam terhadap proses pembentukan tulang soket pasca ekstraksi gigi, terutama dalam kondisi diabetes sehingga peneliti tertarik untuk menelitinya.

1.2 Rumusan Masalah

Berdasarkan latar belakang yang telah diuraikan didapatkan permasalahan bagaimana efek ekstrak *thymoquinone* jintan hitam terhadap proses pembentukan tulang soket gigi pasca ekstraksi pada tikus yang diinduksi diabetes?

1.3 Tujuan Penelitian

Penelitian ini bertujuan mengkaji efek ekstrak *thymoquinone* jintan hitam terhadap proses pembentukan tulang soket gigi pasca ekstraksi pada tikus yang diinduksi diabetes.

1.4 Manfaat Penelitian

1. Bagi peneliti

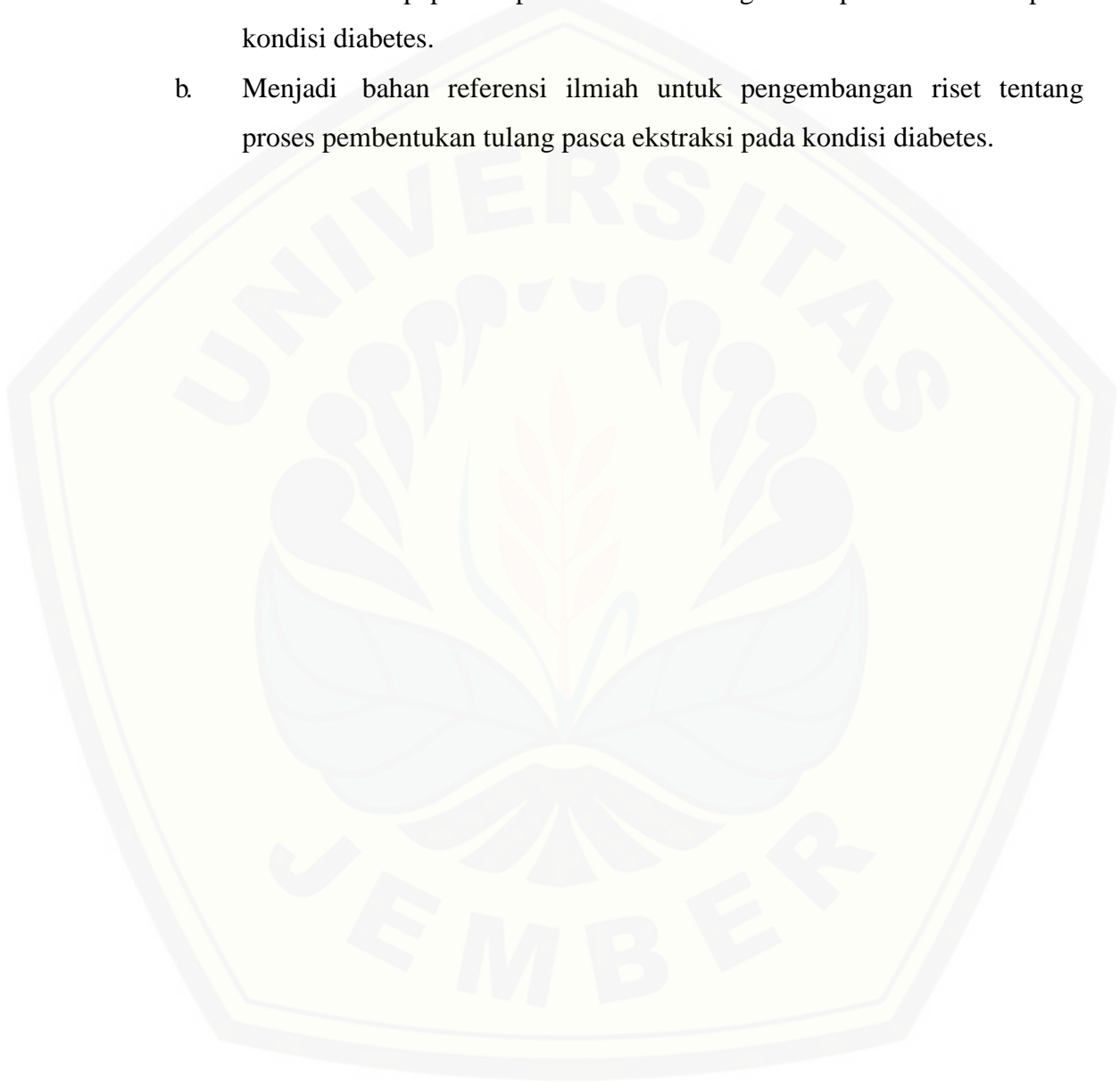
Mengkaji efek ekstrak *thymoquinone* jintan hitam terhadap proses pembentukan tulang soket gigi pasca ekstraksi pada tikus yang diinduksi diabetes.

2. Bagi Masyarakat

Memberi informasi ilmiah tentang terapi alternatif jintan hitam untuk penyakit DM dalam usaha pencegahan komplikasi pasca ekstraksi gigi.

3. Bagi Institusi

- a. Memberi informasi ilmiah mengenai efek ekstrak *thymoquinone* jintan hitam terhadap proses pembentukan tulang soket pasca ekstraksi pada kondisi diabetes.
- b. Menjadi bahan referensi ilmiah untuk pengembangan riset tentang proses pembentukan tulang pasca ekstraksi pada kondisi diabetes.



BAB 2. TINJAUAN PUSTAKA

2.1 Diabetes Mellitus

Diabetes Mellitus (DM) adalah penyakit akibat gangguan sekresi atau fungsi insulin sehingga proses metabolisme karbohidrat, protein, dan lemak terganggu. DM tipe I (*insulin-dependent*) disebabkan oleh kerusakan sel β pankreas akibat kelainan autoimun, infeksi virus atau akibat faktor herediter. Kondisi ini menyebabkan penurunan atau tidak disekresikannya insulin sama sekali (Guyton *et al.*, 2006). Sebaliknya, pada DM tipe II (*non-insulin dependent*) sekresi insulin tetap berlangsung normal tetapi sensitivitas sel targetnya menurun. Kondisi ini disebut resistensi insulin dan sering diawali oleh kondisi obesitas (Sherwood, 2001; Guyton *et al.*, 2006).

Gangguan pada insulin meningkatkan kadar glukosa darah (KGD) atau hiperglikemia, yang merupakan ciri khas penyakit DM. Disfungsi insulin menyebabkan gangguan regulasi pengambilan dan penyimpanan glukosa oleh sel sehingga terjadi defisiensi glukosa darah intraselular. Kondisi ini akan segera direspon oleh sel α pankreas dengan menyekresikan hormon glukagon yang meningkatkan glikogenolisis dan glukoneogenesis, untuk menyediakan glukosa untuk sel. Sayangnya, disfungsi insulin menyebabkan glukosa tidak dapat dimetabolisme oleh sel sehingga KGD ekstraselular semakin meningkat (Guyton *et al.*, 2006).

Hiperglikemia menyebabkan jumlah glukosa yang direabsorpsi oleh tubulus ginjal melebihi kadar maksimum sehingga menyebabkan glukosuria, yaitu ditemukannya kandungan glukosa dalam urin. Glukosuria memicu efek osmosis diuretik dengan menarik H_2O dalam darah, sehingga terjadi urinasi yang berlebihan (poliuri). Poliuri menyebabkan tubuh kehilangan banyak cairan (dehidrasi) sehingga

rasa haus serta konsumsi cairan juga akan meningkat (polidipsi) (Sherwood, 2001; Guyton *et al.*, 2006).

Penegakan diagnosa DM tidak dapat dilakukan hanya melalui satu jenis tes laboratorium. Ada tiga tes laboratorium yang sering digunakan untuk menentukan diagnose DM, yaitu dengan melihat 1) konsentrasi glukosa darah acak, 2) konsentrasi glukosa darah puasa, dan 3) konsentrasi glukosa darah 2 jam *post-prandial* setelah tes toleransi glukosa oral (OGTT) (lihat Tabel 2.1) (ADA, 2015). Beberapa gejala DM yang khas selain glukosuria, poliuri, dan polidipsi adalah polifagi, kehilangan berat badan yang progresif serta ketoasidosis (bau nafas aseton) (Guyton *et al.*, 2006; ADA, 2015).

Tabel 2.1 Kriteria diagnosis diabetes mellitus (DM)

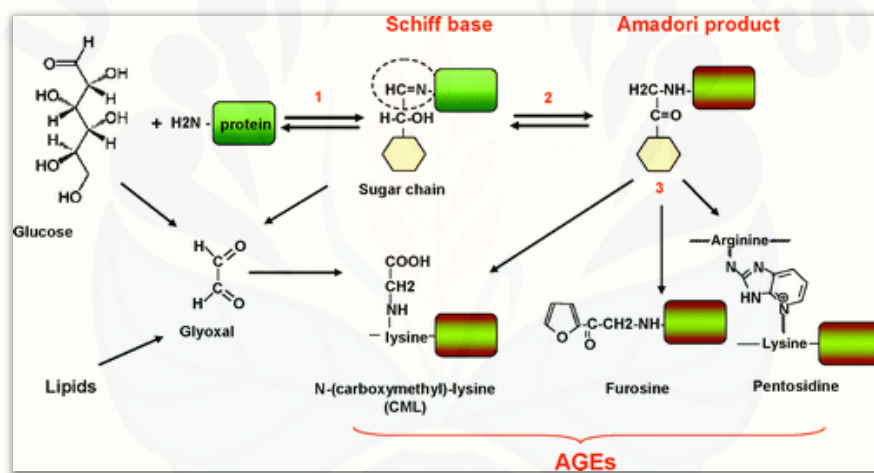
Hasil tes laboratorium	Normal	DM
Glukosa darah acak (mg/dl)	-	≥ 200 disertai gejala DM (≥ 11.1 mmol/l)
Glukosa darah puasa (mg/dl)	< 100	≥ 126 (≥ 7.0 mmol/l)
Glukosa darah 2 jam PP setelah OGTT (mg/dl)	< 140	≥ 200 (≥ 11.1 mmol/l)

Sumber : ADA, 2015

Hiperglikemia dapat meningkatkan interaksi antara glukosa dengan molekul penyusun sel, seperti protein dan lemak. Interaksi ini menghasilkan produk modifikasi yang disebut *advanced glycation end products* (AGEs). AGEs dapat berinteraksi dengan reseptornya atau bereaksi langsung dengan protein-protein penyusun sel tubuh. Interaksi ini dapat mengubah struktur dan sifat suatu molekul penyusun sel sehingga fungsi sel dan jaringan juga ikut mengalami perubahan. Interaksi ini sangat berperan dalam menyebabkan berbagai komplikasi pada penderita DM seperti neuropati, nefropati, dan gangguan penyembuhan luka (Negre-Salvayre *et al.*, 2009).

2.1.1 Advanced glycation end products (AGEs)

Interaksi antara molekul protein, asam amino, aminolipid, asam nukleat dengan gula pereduksi yaitu glukosa, fruktosa, galaktosa, dan ribosa akan menyebabkan reaksi glikasi. Glikasi adalah reaksi non-enzimatik spontan tergantung konsentrasi (*concentration-dependent*) yang diawali oleh adisi nukleofil antara gugus amino bebas pada protein dengan gugus karbonil pada gula pereduksi. Reaksi ini menghasilkan produk *Schiff base* yang masih bersifat sementara karena dapat mengalami perubahan susunan struktur. Produk ini akan menjadi produk tetap yang disebut produk *Amadori* (1-amino-1-deoxyketose). Proses ini secara keseluruhan disebut reaksi Maillard (Negre-Salvayre *et al.*, 2009) (lihat Gambar 2.1).

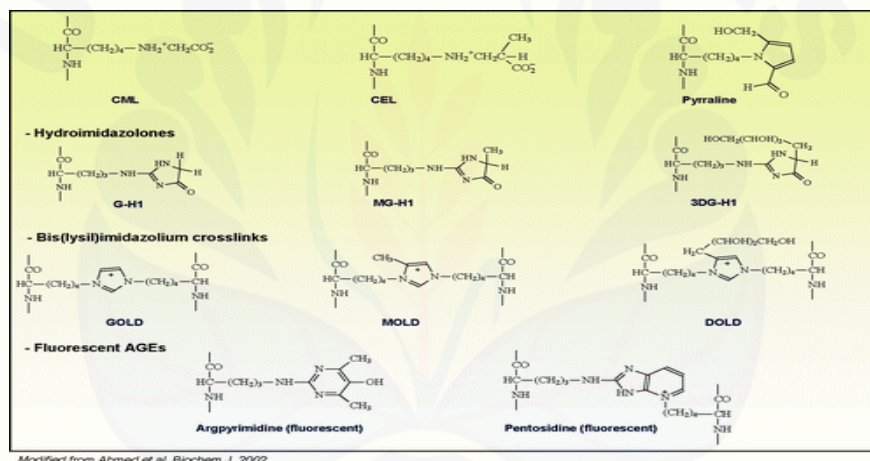


Gambar 2.1 Reaksi Maillard (Sumber: Negre-Salvayre *et al.*, 2009)

Produk *Amadori* akan mengalami reorganisasi dan menghasilkan gugus karbonil reaktif yang disebut α -dicarbonyls. Senyawa yang termasuk gugus α -dicarbonyls adalah 3-deoxyglucosone dan methylglyoxal (MGO) yang jika terakumulasi dalam jaringan dapat terjadi kondisi *carbonyl stress* (Goldin *et al.*, 2006). Kondisi ini meningkatkan reaksi antara gugus α -dicarbonyls dengan gugus fungsional protein (*lysine*, *arginine*, *histidine*, atau *cysteine*) sehingga menghasilkan senyawa AGEs seperti *N^ε-(carboxymethyl) lysine* (CML), *S-carboxymethyl-cysteine* (CMC), dan *S-carboxyethyl-cysteine* (CEC) (lihat Gambar 2.2). Reaksi kimia yang

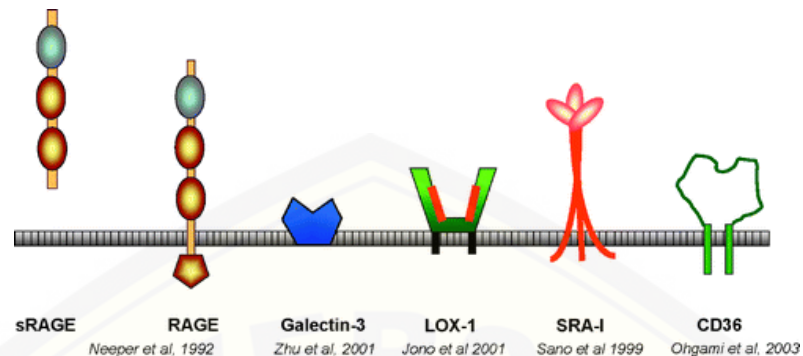
terjadi ini dapat menyebabkan denaturasi dan pembentukan ikatan silang pada protein sehingga merubah sifat maupun fungsinya (Goldin *et al.*, 2006; Negre-Salvayre *et al.*, 2009).

AGEs memiliki reseptor spesifik yang salah satunya disebut *receptor for AGEs* (RAGEs). Reseptor ini adalah anggota *immunoglobulin superfamily*, yaitu sekelompok protein yang terdapat pada permukaan membran plasma sel atau larut dalam plasma. Protein yang termasuk RAGEs contohnya sRAGEs (*soluble RAGEs*), RAGEs (*classic RAGES*), AGE-R3 (galectin-3), SR (*scavenger receptor class A* (SRA) tipe I dan II, SR *class B* (CD-36) dan *lectin-like oxidized low-density lipoprotein receptor-1* (LOX-1) (Negre-Salvayre *et al.*, 2009) (lihat Gambar 2.3).



Gambar 2.2 Struktur molekul AGEs (Sumber: Negre-Salvayre *et al.*, 2009)

Interaksi antara AGEs dengan RAGEs dapat menyebabkan perubahan fungsi seluler maupun biomolekuler. Beberapa efek yang dipicu interaksi ini yaitu peningkatan *oxidative stress*, penurunan kemotaksis sel radang, penurunan fagositosis, peningkatan produk sitokin pro-inflamasi (IL-1, IL-6, TNF- α), serta peningkatan sekresi *matrix metalloproteinase* (MMPs) (Basta *et al.*, 2004; Shetty *et al.*, 2008; Negre-Salvayre *et al.*, 2009). Kondisi ini berpengaruh pada banyak komplikasi pada penderita DM, seperti gangguan penyembuhan luka serta kerentanan terhadap infeksi (Negre-Salvayre *et al.*, 2009).



Gambar 2.3 Struktur beberapa reseptor AGEs pada membran plasma sel (Sumber: Negre-Salvayre *et al.*, 2009)

2.1.2 Mekanisme pertahanan tubuh terhadap AGEs

Oxidative stress merupakan salah satu efek patologis akibat interaksi AGEs-RAGEs yang dapat memicu peningkatan sintesis molekul pro-inflamasi, dan apoptosis sel. Kondisi ini berperan dalam banyak komplikasi pada penderita DM. Walaupun demikian, tubuh memiliki mekanisme adaptasi dan pertahanan sehingga efek patologis yang ditimbulkan interaksi ini dapat dihambat atau ditekan (Negre-Salvayre *et al.*, 2009).

Mitokondria sangat berperan terhadap respon adaptif terhadap *oxidative stress*. Respon adaptif ini salah satunya diperantarai oleh ekspresi gen *heat shock proteins* (HSPs) yang dapat meminimalisir kerusakan akibat *oxidative stress* dengan mencegah permeabilisasi membran luar mitokondria, mencegah berlanjutnya pelepasan sitokrom c dan aktivasi *caspase*, serta berkumpulnya *apoptosome* (Landriscina *et al.*, 2009).

Glutathione merupakan salah satu antioksidan endogen berfungsi sebagai *scavenger* yang dapat menetralkan radikal bebas dan gugus karbonil reaktif. *Glutathione* disintesis dalam sitoplasma sel dan sangat berperan dalam menjaga status redoks sel dan melindunginya dari *oxidative stress*. Enzim *superoxide dismutase* (SOD) adalah enzim antioksidan yang bekerja dengan menginaktivasi (*scavenge*) radikal bebas [*superoxide* (O_2^-), hidrogen peroksida (H_2O_2)] dengan cara

mengubahnya menjadi air (H₂O) dan molekul oksigen (O₂) (Alscher *et al.*, 2002). Selain itu, enzim *Amadoriase* juga dapat memicu metabolisme produk *Amadori*, sehingga tidak sempat mengalami reorganisasi menjadi AGEs (Landriscina *et al.*, 2009; Negre-Salvayre *et al.*, 2009).

2.2 Penyembuhan Luka Soket Gigi Pasca Ekstraksi Gigi

Ekstraksi gigi merupakan tindakan mengeluarkan gigi dari soket tulang alveolar (Pedlar *et al.*, 2007). Tindakan ini diindikasikan salah satunya pada gigi yang tidak dapat direstorasi serta pada gigi dengan penyakit periodontal yang sudah tidak dapat dipertahankan (Koerner, 2006). Gigi dengan penyakit periodontal adalah indikasi paling sering untuk tindakan ekstraksi. Dalam survei epidemiologi oleh Chrysanthakopoulos (2011), 34,4% dari 1231 gigi yang telah diekstraksi disebabkan oleh penyakit periodontal, 32,2% karena karies, dan 33,4% karena alasan lain.

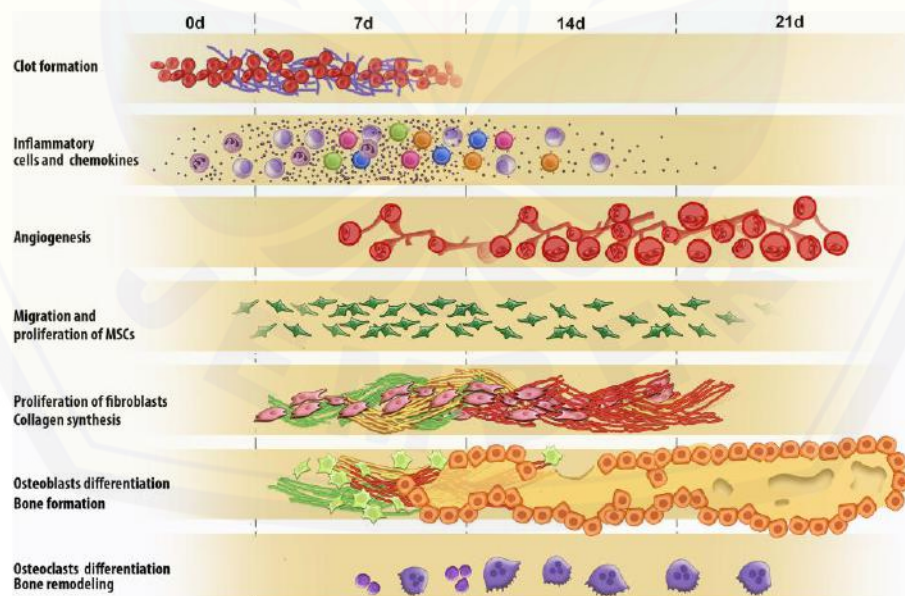
Tindakan ekstraksi gigi menyebabkan trauma jaringan lunak dan keras pada alveolus atau soket gigi. Trauma ini segera direspon oleh tubuh dengan respon hemostasis dan inflamasi (Kumar *et al.*, 2004; Vieira *et al.*, 2015). Respon ini adalah fase awal proses penyembuhan luka yang akan dilanjutkan oleh fase proliferasi dan fase *remodeling* untuk mengganti jaringan rusak dengan jaringan baru. Secara garis besar, proses penyembuhan luka merupakan serangkaian tahapan yang teratur dan dapat terjadi pada waktu yang bersamaan (Orsted *et al.*, 2011; Vieira *et al.*, 2015) (lihat Gambar 2.4).

2.2.1 Penyembuhan luka jaringan lunak soket gigi tikus pasca ekstraksi gigi

Proses penyembuhan luka pasca ekstraksi yang diamati pada tikus sehat menunjukkan proses yang sama secara umum pada manusia. Pada 24 jam pertama pasca ekstraksi gigi, respon tubuh yang segera terjadi adalah hemostasis, yang diawali oleh sekresi substansi vasokonstriktif dan glikoprotein adhesif oleh platelet. Hasilnya adalah agregasi platelet serta vasokonstriksi ujung pembuluh darah yang

rusak. Hal ini bertujuan untuk meminimalisir kehilangan darah dan membentuk bekuan darah (*blood clot*) (Orsted *et al.*, 2011). *Blood clot* (BC) adalah gabungan platelet, eritrosit, leukosit dalam jaringan fibrin (Larjava, 2012). Platelet menginisiasi produksi trombin yang akan mengubah fibrinogen menjadi fibrin, yang berfungsi memperkuat agregasi platelet sehingga terbentuk bekuan darah yang stabil atau yang disebut koagulum (Kumar *et al.*, 2004; Orsted *et al.*, 2011). Koagulum mengisi soket gigi sampai batas tepi jaringan lunak (mukosa oral) (Larjava, 2012).

Setelah koagulum terbentuk, platelet akan menyekresikan *platelet-derived growth factor* (PDGF) yang berperan sebagai zat kemotaktik pemicu kemotaksis sel radang akut seperti neutrofil dan monosit dari sirkulasi darah menuju daerah luka. Sel ini akan melakukan *marginasi*, *rolling*, dan ekstravasasi dan menginfiltrasi daerah luka. Selanjutnya sel tersebut akan memfagositosis bakteri dan debris jaringan sehingga area luka menjadi steril. Fungsi fagositosis ini sangat penting karena fase proliferasi tidak akan terjadi sampai daerah luka menjadi steril dari debris, bakteri, maupun sel radang (Orsted *et al.*, 2011).



Gambar 2.4 Fase-fase penyembuhan luka soket gigi yang terjadi dalam waktu bersamaan, diawali pembentukan *blood clot* dan diakhiri pembentukan tulang yang diikuti proses *remodeling* (Sumber: Vieira *et al.*, 2015)

Saat proses fagositosis berlangsung, sel radang juga akan menyekresikan sitokin-sitokin yang mengatur aktivitas selular yang penting dalam fase inflamasi (lihat Tabel 2.2) (Kumar *et al.*, 2004; Irinakis, 2007). Sel-sel tersebut juga menyekresikan faktor pertumbuhan (*growth factor* atau GF) seperti *fibroblast growth factor* (FGF), *epidermal growth factor* (EPGF), *transforming growth factor-beta* (TGF- β) yang akan mengarahkan fase inflamasi menuju fase proliferasi (Orsted *et al.*, 2011).

Tabel 2.2 Efek sitokin pro-inflamasi pada proses penyembuhan luka

Sitokin pro-inflamasi	Efek leukosit	Efek endotel	Efek fibroblas
	Agregasi dan aktivasi neutrofil	Induksi aktivasi endotel	Aktivasi fibroblas jaringan (peningkatan proliferasi dan sintesis kolagen)
IL-1 dan TNF- α	Peningkatan sekresi sitokin pro-inflamasi lain (IL-8, IL-6, PDGF)	Peningkatan proliferasi dan produksi matriks ekstraselular	Enzim kolagenase dan protease meningkat
	Peningkatan sintesis PGE ₂	Perlekatan leukosit meningkat	
	Neutrofilia	Aktivitas prokoagulan meningkat	

Sumber : Kumar *et al.*, 2004

Pada hari ke-2 sampai ke-4 pasca ekstraksi, eritrosit dan fibrin dalam koagulum mulai mengalami lisis dimulai dari daerah pusat (*center*) dan dilanjutkan di daerah tepi (*marginal*) soket (Larjava, 2012). Kondisi ini disertai proliferasi aktif sel-sel mesenkim yang memicu pembentukan jaringan granulasi (Irinakis, 2007). Jaringan granulasi kaya akan pembuluh darah baru, eritrosit, serta sel radang. Jaringan ini

akan digantikan oleh *provisional matrix* (PM), yang kaya sel mesenkim, serabut kolagen, serta pembuluh darah yang berfungsi sebagai *scaffold* (rangka awal) pada proses re-epitelisasi, angiogenesis, dan osteogenesis (Larjava, 2012; Vieira *et al.*, 2015).

2.2.2 Penyembuhan luka jaringan keras soket gigi tikus pasca ekstraksi gigi

Penyembuhan jaringan keras soket dimulai bersamaan dengan pergantian koagulum menjadi jaringan granulasi (Vieira *et al.*, 2015). Proses pembentukan tulang baru atau osteogenesis sangat dipengaruhi oleh peran sel osteoblas. Sel ini dapat berasal dari tiga sumber, yaitu periosteum, endosteum, dan sel mesenkim yang bersirkulasi (Hupp *et al.*, 2014). Faktor pertumbuhan yang dihasilkan pada fase inflamasi yaitu TGF- β dan *bone morphogenetic protein* (BMP), akan memicu proliferasi dan diferensiasi sel-sel tersebut menjadi osteoblas (Sykaras *et al.*, 2003).

Proses pembentukan tulang pada soket gigi diawali oleh pembentukan PM yang kaya akan sel mesenkim. Sel mesenkim akan berdiferensiasi menjadi sel osteoblas mesenkimal (*mesenchymal osteoblast* atau MOBL) yaitu sel yang mononuklear, sitoplasmanya basofil dan berbentuk kuboid atau oval (Gorustovich *et al.*, 2008). Proses pembentukan jaringan tulang yang diperantarai oleh sel mesenkim yang berdiferensiasi ini disebut proses *intramembranous ossification* (Shapiro *et al.*, 2008; Vieira *et al.*, 2015) (lihat Tabel 2.3).

Proses *intramembranous ossification* diawali oleh berdiferensiasinya sel mesenkim dalam PM menjadi sel MOBL pada hari ke-3 pasca ekstraksi (Dong-Ju *et al.*, 2012). Sel MOBL menyekresikan kolagen tipe 1 secara sirkumferensial (360°) pada matriks ekstraselular di sekelilingnya. Selanjutnya kolagen akan beragregasi secara acak dan membentuk jaringan tulang muda atau *immature bone* yang disebut *woven bone* (WB). Jaringan ini hiperselular dengan sel MOBL dan terbentuk dari anyaman serabut kolagen yang tersusun secara acak. Anyaman tulang ini berfungsi

sebagai *scaffold* (kerangka awal) untuk deposisi kolagen lanjutan untuk membentuk jaringan tulang yang lebih matur (Shapiro, 2008; Vieira *et al.*, 2015).

Tabel 2.3 Tahapan pembentukan jaringan tulang baru dalam proses *intramembranous ossification*

Hari ke- (pasca ekstraksi)	Tahapan proses <i>intramembranous ossification</i>
1-2	Fase inflamasi, pembentukan <i>blood clot</i> (BC)/koagulum
2-4	<ul style="list-style-type: none"> ➤ Perubahan koagulum menjadi jaringan granulasi ➤ Pembentukan <i>provisional matrix</i> (PM) ➤ Proliferasi sel mesenkim menjadi sel MOBL
7	<ul style="list-style-type: none"> ➤ Bentuk <i>woven bone</i> (anyaman tulang) (WB) terlihat di dinding perifer dan dasar soket ➤ Sel MOBL menuju permukaan <i>woven bone</i> dan menjadi sel SOBL
8-9	Sel SOBL mendeposisikan kolagen pada <i>woven bone</i> yang menghasilkan bentuk <i>lamellar bone</i> (LB) yang seperti pulau-pulau (<i>spicules</i>)
10	Bentuk <i>lamellar bone</i> di perifer dan dasar soket bertemu di pusat (<i>center</i>) soket

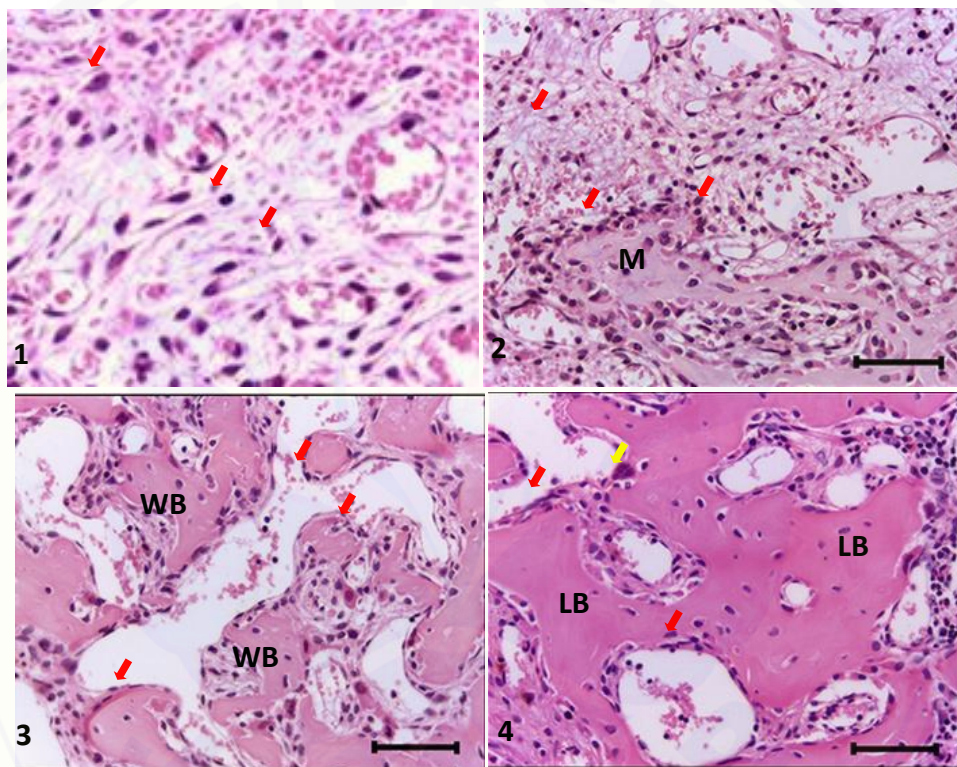
Sumber : Shapiro, 2008; Dong-Ju *et al.*, 2012; Vieira *et al.*, 2015

Pada hari ke-7 pasca ekstraksi, WB mulai terlihat di tepi dan dasar soket (Dong-Ju *et al.*, 2012) (lihat Gambar 2.5). Bentuk WB akan meluas dengan pola sentripetal, yang bermula dari tulang lama di tepi soket menuju pusat soket yang memicu pertemuan antar WB yang baru terbentuk dan membentuk pola trabekula (Larjava, 2012).

Ketika pembentukan WB sebagai *scaffold* telah mencukupi, sel MOBL mulai bergerak ke permukaan WB yang selanjutnya disebut osteoblas permukaan (*surface osteoblast* atau SOBL) (lihat Gambar 2.5 dan 2.6). Sel ini juga menyekresikan kolagen tipe 1 dan melanjutkan deposisi kolagen secara paralel hanya pada permukaan WB (Shapiro, 2008). Sel SOBL yang aktif menyekresikan kolagen berbentuk kuboid, sedangkan yang tidak aktif berbentuk pipih atau sering disebut *lining cells* (Gorustovich *et al.*, 2008) (lihat Gambar 2.7).

Deposisi kolagen secara paralel oleh SOBL ini akan menghasilkan jaringan tulang yang lebih matur yang disebut *lamellar bone* (LB) (lihat Gambar 2.5)

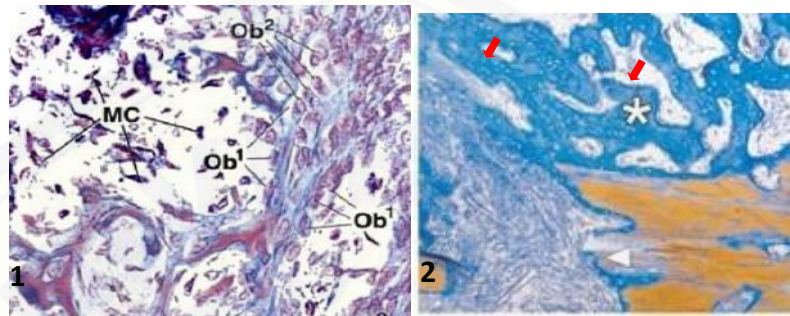
(Shapiro, 2008). LB adalah bentukan jaringan tulang sekunder (*mature bone*) yang sel MOBL-nya lebih sedikit, ada sel osteoblas permukaan (*surface osteoblast* atau SOBL) di sepanjang permukaannya, serta osteosit (osteoblas berbentuk pipih) di dalam matriksnya (Shapiro, 2008). *Remodeling* dari WB menjadi LB merupakan tahapan yang esensial untuk membentuk jaringan tulang baru yang kuat (Shapiro, 2008).



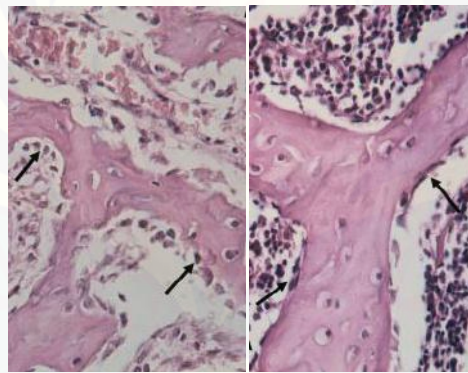
Gambar 2.5 Gambaran soket gigi pasca ekstraksi dengan pewarnaan *Hematoxylin & Eosin* (H&E).Terlihat (1) adanya osteoblas mesenkimal (MOBL)(panah merah). (2) Adanya sel MOBL (panah merah) dalam *provisional matrix* (PM). (3) Adanya sel osteoblas permukaan (SOBL) (panah merah) dan *woven bone* (WB) dan (4) adanya SOBL (panah merah), osteoklas (panah kuning) dan *lamellar bone* (LB) (Sumber: Vieira *et al.*, 2015)

Pada hari ke-10 pasca ekstraksi, bentukan LB seperti pulau-pulau atau *spicule* sudah terlihat, dan menunjukkan jaringan tulang baru semakin matur (Dong-Ju *et al.*, 2012). Pembentukan jaringan tulang dikatakan selesai ketika soket gigi terisi penuh

oleh bentukan LB yang membentuk jaringan tulang trabekula yang padat. Ketika jaringan tulang baru telah selesai dibentuk, tahapan selanjutnya adalah *remodeling* oleh osteoblas dan osteoklas (Vieira *et al.*, 2015).



Gambar 2.6 Gambaran jaringan tulang dengan pewarnaan *Mallory's Trichrome*. Terlihat (1) sel MOBL (Ob1). (2) Bentukan WB (panah merah) (Sumber: Ross *et al.*, 2006; Sverzut *et al.*, 2008).



Gambar 2.7 Gambaran sel osteoblas permukaan (SOBL) yang aktif dengan bentuk kuboid (kiri) sedangkan yang tidak aktif berbentuk pipih (kanan) (panah hitam)(Sumber: Gorustovich *et al.*, 2008)

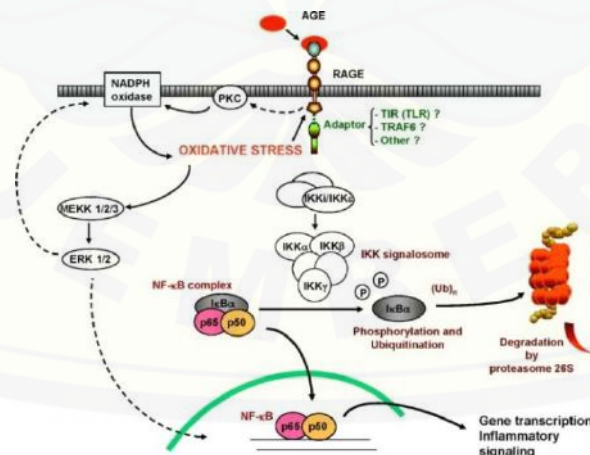
2.3 Komplikasi Pasca Ekstraksi Gigi pada Kondisi DM

2.3.1 Hubungan antara AGEs dan komplikasi DM

Tindakan ekstraksi gigi menyebabkan terbukanya soket gigi sehingga menjadi tempat yang ideal untuk kolonisasi bakteri. Adanya gangguan pada sistem pertahanan tubuh, contohnya pada penderita DM dapat meningkatkan resiko infeksi pada soket pasca ekstraksi (Vernillo, 2003; Negre-Salvayre *et al.*, 2009).

Dalam suatu studi oleh Shetty *et al.* (2008) ditemukan penurunan aktivitas kemotaksis dan fagositosis neutrofil, penurunan kapasitas eliminasi bakteri secara intraselular, dan peningkatan produksi *reactive oxygen species* (ROS) pada penderita DM. Kondisi tersebut diduga disebabkan akumulasi AGEs dalam mikrovaskular dan makrovaskular, yang akan meningkatkan interaksinya dengan RAGEs yang salah satunya ada di permukaan membran plasma neutrofil. Ikatan ini dapat mengubah *signaling-process* neutrofil sehingga aktivitas kemotaksisnya dalam fase inflamasi terganggu (Collison *et al.*, 2002; Negre-Salvayre *et al.*, 2009).

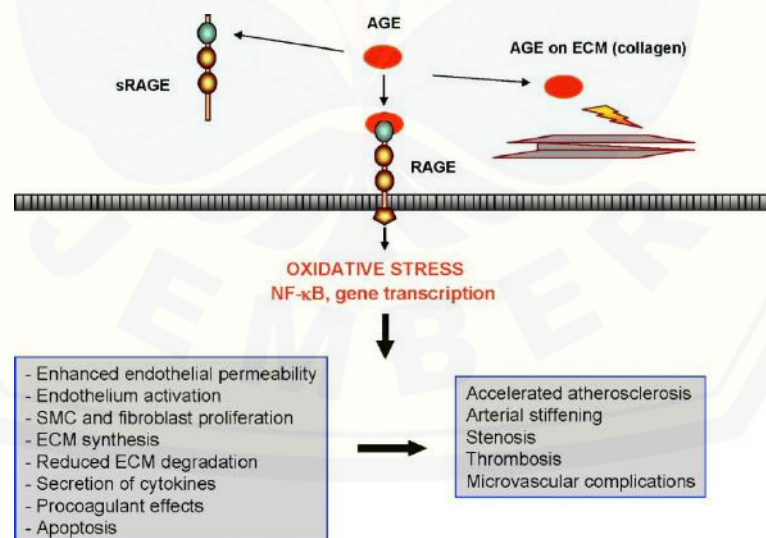
Ikatan antara AGEs dengan RAGEs di permukaan sel endotel juga dapat meningkatkan pembentukan ROS. Ikatan ini akan mengaktifkan enzim NADPH oxidase yang memicu pembentukan ROS intraselular dan menyebabkan *oxidative stress*. *Oxidative stress* akan mengaktifkan kaskade sinyal yang menyebabkan fosforilasi dan degradasi inhibitor sitosol NF- κ B, yaitu I- κ B. Degradasi I- κ B menyebabkan NF- κ B menjadi bebas dan bertranslokasi ke nukleus dan selanjutnya mengaktifkan proses transkripsi gen molekul pro-inflamasi seperti sitokin, kemokin, dan molekul adhesif (Basta *et al.*, 2004; Negre-Salvayre *et al.*, 2009) (lihat Gambar 2.8).



Gambar 2.8 Aktivasi NF- κ B yang dipicu *oxidative stress* akibat ikatan AGEs dan RAGEs yang memicu transkripsi gen molekul pro-inflamasi (Sumber: Negre-Salvayre *et al.*, 2009)

Aktivasi NF- κ B akan meningkatkan ekspresi sitokin pro-inflamasi yaitu IL-1 β dan TNF- α , faktor pertumbuhan (*growth factor* atau GF) seperti TGF- β 1, IGF-1, serta metaloprotease (MMP-1, MMP-2, MMP-3, MMP-13). Selain itu terjadi peningkatan ekspresi molekul adhesi seperti selectin, *vascular adhesion molecule-1* (VCAM-1), *intercellular adhesion molecule-1* (ICAM-1) pada sel endotel. Molekul ini normalnya diperlukan dalam proses *marginasi*, yaitu penarikan leukosit dari sirkulasi darah menuju permukaan endotel pembuluh darah (Sherwood, 2001). Ekspresi molekul yang berlebihan ini dapat mengganggu diapedesis serta kemotaksis sel radang seperti neutrofil (Basta *et al.*, 2004; Negre-Salvayre *et al.*, 2009).

AGEs juga dapat menginduksi ekspresi mRNA dan protein siklooksigenase-2 (COX-2) dan produksi prostaglandin E₂ (PGE₂) oleh makrofag, monosit dan kondrosit. Produk-produk tersebut dapat memperpanjang fase inflamasi sehingga menghambat fase penyembuhan luka selanjutnya. Interaksi antara AGEs dengan RAGEs yang larut atau yang ada di permukaan plasma, maupun interaksi langsung antara AGEs dengan protein dan lemak, dapat menyebabkan efek-efek biologis lain (Negre-Salvayre *et al.*, 2009) (lihat Gambar 2.9).



Gambar 2.9 Efek biologis akibat ikatan AGEs dan RAGEs (Sumber: Negre-Salvayre *et al.*, 2009)

Selain menyebabkan gangguan pada aktivitas biomolekuler proses penyembuhan luka, AGEs juga dapat memicu apoptosis sel. Salah satu AGEs yang dominan ditemukan dalam serum penderita DM yaitu *CML-collagen* dapat meningkatkan kematian sel terprogram atau apoptosis, pada sel fibroblas dan osteoblas. *CML-collagen* memicu stimulasi ekspresi gen p38 dan JNK yang terlibat dalam jalur apoptosis melalui aktivasi *caspase-3* di sitoplasma dan mitokondria sel. Kondisi ini menyebabkan banyak sel fibroblas dan osteoblas yang mengalami apoptosis. Peningkatan apoptosis sel-sel ini akan menghambat aktivitas sintesis matriks dan mengganggu proses pembentukan tulang (Alikhani *et al.*, 2007).

Gangguan aktivitas selular dan biomolekuler proses penyembuhan luka pada penderita DM yang telah disebutkan meningkatkan resiko terjadinya komplikasi pasca ekstraksi gigi. Salah satu komplikasi yang dapat terjadi pada penderita DM pasca ekstraksi gigi adalah *dry socket* atau alveolar ostitis. *Dry socket* disebabkan oleh kegagalan penyembuhan tulang sehingga terjadi peradangan pada soket gigi (Torres-Lagares *et al.*, 2005).

2.4 Terapi Pencegahan Komplikasi Pasca Ekstraksi Gigi

2.4.1 Obat Antidiabetik Oral (ADO)

Hiperglikemia merupakan faktor utama penyebab berbagai gangguan dan komplikasi pada penderita DM, sehingga fokus utama terapi pengobatan DM adalah melalui kontrol glukosa darah. Pada penderita DM tipe II yang mengalami resistensi insulin, pilihan terapi yang diberikan adalah kontrol diet, latihan fisik, pemberian obat antidiabetik oral (ADO), atau kombinasi dari ketiga terapi tersebut. Di Indonesia, salah satu ADO golongan biguanid yaitu metformin, adalah obat yang sering digunakan dalam monoterapi DM tipe II (BP FKUI, 2011; Inzucchi *et al.*, 2015).

Metformin sering menjadi pilihan terapi DM tipe II karena relatif aman, rendah biaya, tidak menimbulkan efek hipoglikemia dan penyakit kardiovaskular serta tetap

mempertahankan berat badan netral penderita DM (Inzucchi *et al.*, 2015). Metformin bekerja dengan menekan aktivitas enzim glukoneogenik, salah satunya *phosphoenolpyruvatecarboxykinase* (PEPCK) yang sangat berperan dalam glukoneogenesis. Cheng *et al.* (2006) menyatakan pemberian 100 mg/kg metformin setiap 8 jam selama tiga hari pada tikus diabetes terbukti menurunkan kadar protein PEPCK sehingga menyebabkan penurunan nilai KGD.

Efek samping yang disebabkan metformin contohnya adalah gangguan saluran pencernaan seperti mual, muntah, diare, dan kecap logam (*metallic taste*) pada hampir 20% pasien yang mengonsumsinya. Pada penderita DM dengan gangguan fungsi ginjal atau sistem kardiovaskular, pemberian metformin dapat meningkatkan kadar asam laktat dalam darah sehingga mengganggu keseimbangan elektrolit cairan tubuh. Kondisi tersebut dapat memperparah kondisi ginjal dan sistem kardiovaskular penderita DM sehingga dikhawatirkan dapat menyebabkan komplikasi yang lebih berat (BP FKUI, 2011).

2.4.2 Terapi Bahan Alternatif

Adanya efek samping dari obatan-obatan sintetis menyebabkan peningkatan minat masyarakat di seluruh dunia terhadap terapi yang lebih alami, efektif dengan efek samping rendah dalam menjaga kesehatan atau mengobati penyakitnya (WHO, 2004). Hal ini memicu banyaknya penelitian yang dilakukan untuk menemukan bahan alam berpotensi antidiabetik, salah satunya jintan hitam (*Nigella sativa* L.) (Abdelmeguid *et al.*, 2010; Mathur *et al.*, 2011).

Aktivitas antidiabetik jintan hitam disebabkan oleh kandungan *thymoquinone* (Tq) yang terdapat dalam minyak esensialnya. Pari *et al.* (2009) menyatakan pemberian Tq dengan dosis 80 mg/kg BB tikus diabetes menyebabkan penurunan nilai KGD yang signifikan melalui mekanisme penekanan aktivitas enzim pengatur glukoneogenesis. Pemberian Tq menurunkan kadar enzim *glucose 6-phosphatase*

dan PEPCCK yang merupakan enzim utama glukoneogenesis sehingga menurunkan produksi glukosa hepar dan memicu penurunan nilai KGD.

Pada penelitian lain, Abdelmeguid *et al.* (2010) menyatakan pemberian 3 mg/mL larutan Tq secara intraperitoneal pada tikus diabetes juga menurunkan nilai KGD dan meningkatkan kadar enzim SOD secara signifikan pada hari ke-10 pasca pemberian. Peningkatan enzim SOD ini diduga menekan *oxidative stress* yang menjadi salah satu penyebab kerusakan sel β pankreas, sehingga terjadi perbaikan ultrastruktural sel. Perbaikan dan regenerasi sel β pankreas akibat pemberian Tq ditunjukkan oleh gambaran struktur mitokondria dan retikulum endoplasma yang mendekati gambaran sel β pankreas tikus yang normal/tidak diabetes.

Pada kondisi DM, terjadi penurunan aktivitas enzim yang mengatur glikolisis (*hexokinase*) dan lipogenesis (*glucose-6-phosphate dehydrogenase*) akibat gangguan sekresi insulin. Adanya perbaikan struktur sel β pankreas dapat memperbaiki fungsi sekresi tersebut, sehingga kedua enzim ini dapat kembali berfungsi normal lagi. Kondisi ini dapat meningkatkan metabolisme glukosa oleh sel sehingga nilai KGD menurun (Pari *et al.*, 2009).

Pemberian Tq juga berpotensi menginduksi aktivitas anabolik sel osteoblas yang berperan penting dalam proses penyembuhan soket gigi. Wirries *et al.* (2013) menyatakan pemberian Tq pada kultur sel pre-osteoblas MC3T3-E1 meningkatkan proliferasi sel yang signifikan, yaitu 20% lebih tinggi dari kelompok lain. Selain itu, pemberian Tq juga memicu pembentukan nodul tulang pada media kultur sel yang diamati melalui deposisi kalsium menggunakan pewarnaan *Alizarin Red*. Pada hari ke-14 pasca pemberian Tq, pembentukan nodul tulang meningkat secara signifikan.

Selain itu, terjadi peningkatan ekspresi mRNA biomarker yang esensial dalam diferensiasi osteoblas yaitu *alkalin phosphatase* (ALP), *osteopontin* (OPN), dan *osteocalcin* (OCN). Selain biomarker, ekspresi faktor pertumbuhan osteogenik yaitu *bone morphogenetic proteins-2* (BMP-2) juga meningkat pasca pemberian Tq (Wirries *et al.*, 2013). Faktor pertumbuhan BMP adalah sekelompok protein dalam

keluarga besar TGF- β yang berperan sebagai pendukung dalam pengaturan induksi tulang, mempertahankan dan memperbaiki jaringan tulang, serta berperan dalam perkembangan embriologi pada mamalia. Salah satu jenis BMP, yaitu BMP-2, merupakan protein yang mengatur ekspresi gen sel osteoblas dan meningkatkan ekspresi fenotip spesifiknya (Sykaras *et al.*, 2003).

2.5 Jintan Hitam (*Nigella sativa* L.)

Jintan hitam (*Nigella sativa* L.) merupakan tanaman herbal yang banyak tumbuh di negara-negara Asia Tenggara, India, Pakistan, Afganistan dan telah banyak dikembangbiakkan di Eropa dan Afrika Selatan (Paarakh, 2010; Mathur *et al.*, 2011). Tanaman utuh dan biji jintan hitam yang memiliki rasa pahit dan bau yang khas dapat dilihat di Gambar 2.10.



Gambar 2.10 Tanaman utuh, bunga, dan biji jintan hitam (Sumber: Ahmad *et al.*, 2013)

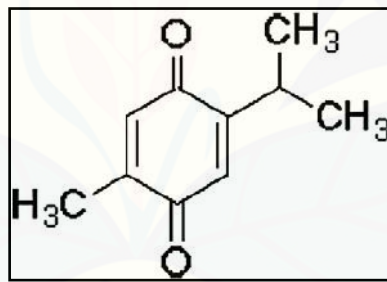
Kandungan minyak atsiri dari biji jintan hitam merupakan bagian yang paling sering dimanfaatkan sebagai bahan obat. Sejak berabad-abad lalu, biji jintan hitam telah dimanfaatkan sebagai obat tradisional dalam agama Islam (*Tibb-e Nabawi*) serta dalam sistem pengobatan tradisional India (Ayurveda) (Ibn Qayyim Al Jauziyah, 1999; Sharma *et al.*, 2005).

Klasifikasi ilmiah dari jintan hitam ini adalah sebagai berikut:

Kingdom : *Plantae*
Divisi : *Magnoliophyta*
Class : *Magnoliopsida*

Ordo : *Ranunculales*
Famili : *Tanunculaceae*
Genus : *Nigella*
Spesies : *Nigella sativa* L. (Rajsekhar *et al.*, 2011)

Menurut bahasa latin, jintan hitam disebut '*Panacea*' yang berarti penyembuh segala penyakit. Ibnu Sina atau Avicenna yang terkenal dengan karya *The Canon of Medicine* menyatakan jintan hitam sebagai biji yang dapat merangsang produksi energi tubuh sehingga membantu pemulihan tenaga tubuh (Paarakh, 2010). Selain itu, dalam Ayurveda, jintan hitam sering digunakan pada bermacam penyakit termasuk diabetes, asma, hipertensi, inflamasi, batuk, bronkitis, demam, dan flu (Sharma *et al.*, 2005). Potensi terapeutik jintan hitam tersebut disebabkan oleh bahan aktif yang terkandung dalam minyak esensialnya, yaitu Tq (lihat Gambar 2.11).



Gambar 2.11 Struktur kimia *thymoquinone* (Tq) (Sumber: Pari *et al.*, 2009)

Thymoquinone (*2-isopropyl-5-methyl-1,4-benzoquinone*) adalah senyawa dengan struktur kimia $C_{10}H_{12}O_2$ yang merupakan bahan aktif kimiawi terbanyak yang terkandung dalam minyak esensial jintan hitam, yaitu sebesar $\pm 30-48\%$ (Al-Ali *et al.*, 2008; Ahmad *et al.*, 2013). Kandungan ini yang menyebabkan jintan hitam memiliki aktivitas biologis dan potensi terapeutik yang luas. Hingga saat ini, jintan hitam diketahui memiliki aktivitas terapeutik dengan spektrum luas yaitu sebagai agen antidiabetik, antihipertensi, antikanker dan imunomodulator, analgesik

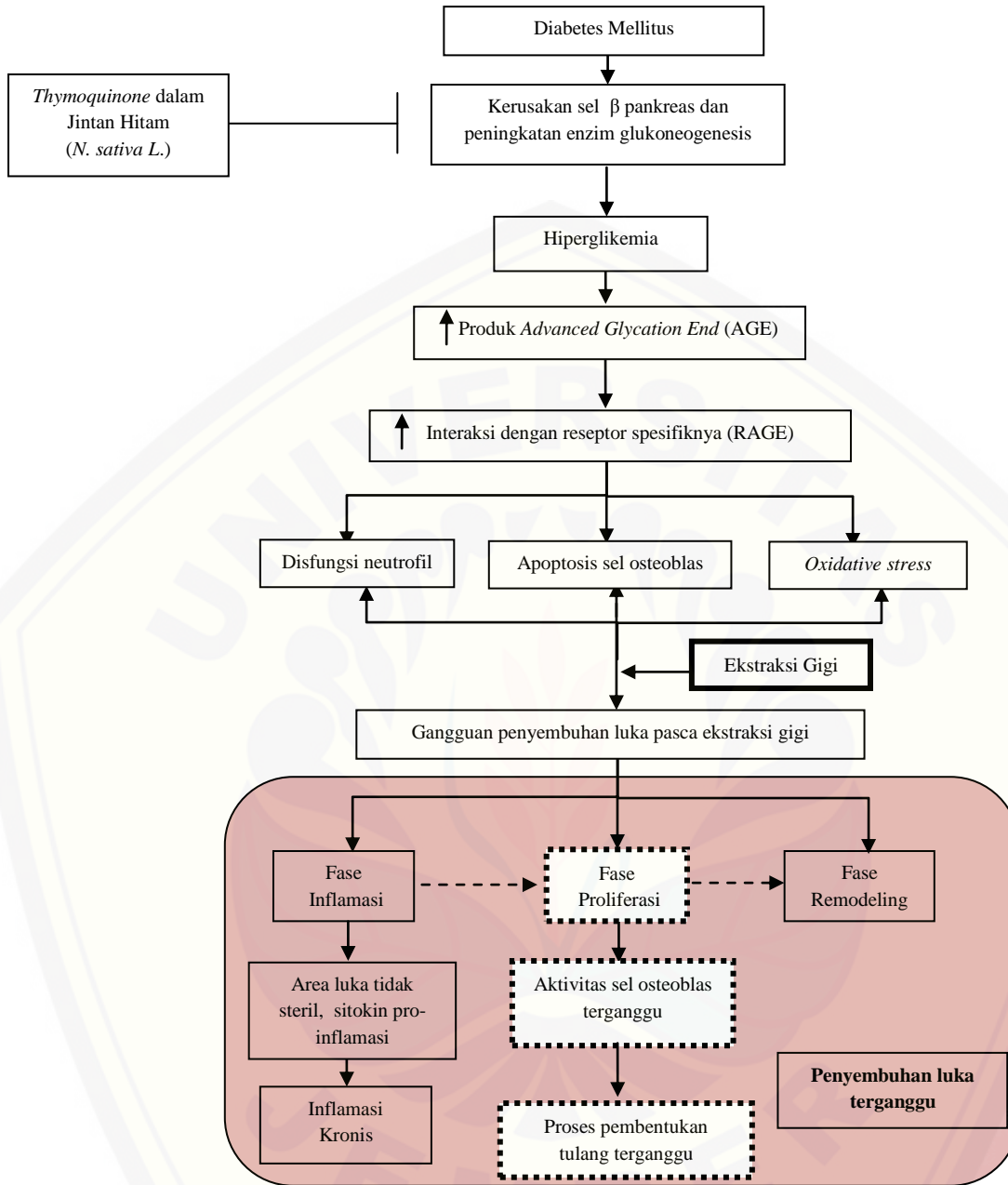
dan antiinflamasi, antibakteri, hepatoprotektif, dan renal protektif serta antioksidan (Paarakh, 2010; Abdelmeguid *et al.*, 2010; Ahmad *et al.*, 2013).

Dosis Tq yang digunakan untuk memicu efek terapeutik pada hewan coba merupakan dosis yang aman. Hal ini dibuktikan oleh penelitian Al-Ali *et al.* (2008), yang menunjukkan nilai LD₅₀ Tq adalah 57.5 mg/kg jika diberikan secara intraperitoneal dan 794.3 mg/kg jika diberikan secara intragastrik. Nilai ini lebih besar dibandingkan dosis Tq yang sering digunakan untuk memicu efek terapeutik antidiabetik (Fararh *et al.*, 2005; Pari *et al.*, 2009; Abdelmeguid *et al.*, 2010). Hal ini menunjukkan Tq aman diberikan secara oral pada hewan coba.

2.6 Hipotesis

Berdasarkan tinjauan pustaka, hipotesis penelitian ini adalah pemberian ekstrak *thymoquinone* jintan hitam efektif terhadap proses pembentukan tulang soket gigi pasca ekstraksi pada tikus yang diinduksi diabetes.

2.7 Kerangka Konseptual Penelitian



Gambar 2. 12 Kerangka Konsep Penelitian

Keterangan :

- : Menyebabkan efek
- > : Fase yang berkelanjutan
- | : Menghambat proses
- ⋯⋯⋯ : Proses yang diamati

BAB 3. METODE PENELITIAN

3.1 Jenis Penelitian

Jenis penelitian ini adalah eksperimental laboratoris dengan rancangan *the post-test only with control group* (Notoatmojo, 2002). Penelitian ini adalah bagian dari penelitian utama/fundamental tentang efek ekstrak *thymoquinone* jintan hitam terhadap proses penyembuhan luka soket gigi pasca ekstraksi pada tikus diabetes.

3.2 Tempat dan Waktu Penelitian

3.2.1 Tempat Penelitian

Penelitian ini dilaksanakan di Laboratorium Biomedik Fakultas Kedokteran Gigi Universitas Jember bagian Farmakologi dan Hewan untuk proses perlakuan hewan coba dan di bagian Patologi Anatomi untuk tahapan pemrosesan jaringan dan pengecatan jaringan.

3.2.2 Waktu Penelitian

Penelitian ini dilaksanakan pada bulan Desember 2015-Juli 2016.

3.3 Populasi dan Subyek Penelitian

3.3.1 Populasi Penelitian

Populasi penelitian adalah tikus putih galur wistar (*Rattus norvegicus*) jantan.

3.3.2 Subyek Penelitian

- a. Kriteria Inklusi : Tikus jenis Wistar (*Rattus norvegicus* strain) jantan, umur 2-3 bulan, berat badan 150-260 gram, KGD acak normal (135 ± 5 mg/dl)(Akbarzadeh *et al.*, 2007).

- b. Kriteria Inklusi DM : Tikus dengan KGD acak ≥ 250 mg/dL (Pari *et al.*, 2009).
- c. Kriteria Eksklusi : Tikus dengan KGD acak < 250 mg/dL dan tikus mati.

3.3.3 Besar Subyek Penelitian

Kelompok penelitian terdiri dari tiga kelompok, yaitu kelompok kontrol negatif (K), kelompok perlakuan (P1) dan kelompok kontrol positif (P2). Ketiga kelompok dibagi lagi menjadi 9 subkelompok berdasarkan hari pengamatan yaitu hari ke-3, hari ke-7, dan hari ke-10 pasca ekstraksi (subkelompok H-3, H-7 dan H-10). Jumlah subyek minimum dihitung dengan menggunakan rumus Federer = $[(t-1)(n-1)] \geq 15$ (Ridwan, 2013).

Keterangan:

n = besar subyek dalam kelompok

t = jumlah kelompok (9 sub kelompok)

Penghitungan:

$$[(9-1)(n-1)] \geq 15$$

$$8(n-1) \geq 15$$

$$8n-8 \geq 15$$

$$8n \geq 23$$

$$n \geq 2,875 \text{ dibulatkan menjadi } 3$$

Berdasarkan penghitungan rumus, masing-masing subkelompok terdiri dari 3 ekor tikus sehingga total subyek yang digunakan sebanyak 27 ekor tikus. Pengelompokan subyek penelitian pada masing-masing subkelompok dapat dilihat pada Tabel 3.1

Tabel 3.1 Pengelompokan subyek

Kelompok	Sub-kelompok	Keterangan	Jumlah subyek (ekor)
P1	H-3	Tikus DM diberi larutan <i>thymoquinone</i> , dieutanasia pada hari-3 pasca ekstraksi	3
	H-7	Tikus DM diberi larutan <i>thymoquinone</i> , dieutanasia pada hari-7 pasca ekstraksi	3
	H-10	Tikus DM diberi larutan <i>thymoquinone</i> , dieutanasia pada hari-10 pasca ekstraksi	3
P2	H-3	Tikus DM diberi larutan metformin, dieutanasia pada hari-3 pasca ekstraksi	3
	H-7	Tikus DM diberi larutan metformin, dieutanasia pada hari-7 pasca ekstraksi	3
	H-10	Tikus DM diberi larutan metformin, dieutanasia pada hari-10 pasca ekstraksi	3
K	H-3	Tikus DM diberi akuades, dieutanasia pada hari-3 pasca ekstraksi	3
	H-7	Tikus DM diberi akuades, dieutanasia pada hari-7 pasca ekstraksi	3
	H-10	Tikus DM diberi akuades, dieutanasia pada hari-10 pasca ekstraksi	3

DM : Diabetes Mellitus

3.4 Identifikasi Variabel Penelitian

3.4.1 Variabel Bebas

Variabel bebas dalam penelitian ini adalah ekstrak *thymoquinone* (Tq) jintan hitam.

3.4.2 Variabel Terikat

Variabel terikat dalam penelitian ini adalah pembentukan jaringan tulang soket gigi pasca ekstraksi.

3.4.3 Variabel Terkendali

Variabel terkendali dalam penelitian ini adalah:

- a. Kriteria hewan coba.

- b. Pemeliharaan dan perawatan tikus selama masa adaptasi dan perlakuan. Pakan yang diberikan adalah produk Turbo 521, pakan standar untuk tikus yang kandungan utamanya adalah protein dan bukan jenis pakan untuk penggemukan.
- c. Hari ekstraksi dan pengorbanan (eutanasia) hewan coba.
- d. Teknik induksi diabetes, pengukuran nilai KGD.
- e. Tahap perlakuan hewan coba

3.5 Definisi Operasional Variabel Penelitian

3.5.1 Ekstrak *thymoquinone* (Tq)

Ekstrak *thymoquinone* (Tq) yang digunakan adalah ekstrak murni (>98%) produk Sigma Aldrich (St. Louis, MO, USA) dalam sediaan bentuk kristal. Dosis yang diberikan adalah dosis terapeutik yang dapat menurunkan nilai KGD pada tikus diabetes yaitu 80 mg/kg BB tikus. Ekstrak Tq akan diberikan ke tikus dalam bentuk larutan dengan cara mencampurkan bubuk Tq dalam minyak zaitun.

3.5.2 Induksi diabetes pada hewan coba

Induksi diabetes pada tikus dilakukan menggunakan metode injeksi *streptozotocin* (STZ) dengan dosis 50 mg/kg BB tikus secara intravena pada ekor tikus. Injeksi STZ menyebabkan *oxidative stress* pada sel β pankreas yang memicu kerusakan sel tersebut dan meningkatkan nilai KGD. Tikus dikategorikan positif DM jika nilai KGD acak yang diukur menggunakan glukometer ≥ 250 mg/dL pada hari ke-1 pasca induksi.

3.5.3 Ekstraksi gigi

Ekstraksi gigi dilakukan pada molar satu kiri rahang bawah tikus menggunakan *excavator*, *arteri clamp*, dan sonde setengah lingkaran. Setelah gigi terambil, dasar soket dibur menggunakan *contra angle low speed* dan *diamond round bur* no. 1 dengan kecepatan 5000 rpm selama 2 detik. Tindakan ini dilakukan agar kondisi

soket gigi tikus pasca ekstraksi menyerupai kondisi soket gigi manusia pasca ekstraksi.

3.5.4 Proses pembentukan tulang

Proses ini diamati dari bentukan bekuan darah (*blood clot*), matriks tulang sementara (*provisional matrix*), jaringan tulang muda (*woven bone*) dan jaringan tulang matur (*lamellar bone*). Pengamatan gambaran tersebut dilakukan pada 1/3 apikal soket karena proses osteogenesis sangat aktif terjadi di daerah tersebut.

3.6 Bahan dan Alat Penelitian

3.6.1 Bahan Penelitian

- a. Pakan standar hewan (Turbo 521, Indonesia)
- b. *Streptozotocin* (Bioworld, USA)
- c. *Thymoquinone* 99% (Sigma Aldrich, USA)
- d. Minyak zaitun (Bertolli, Italia)
- e. Metformin 500 mg (Hexapharm, Indonesia)
- f. Larutan bufer asam sitrat 0,1 M dengan pH 4,5 (FMIPA Biologi UNEJ, Indonesia)
- g. Eter (Merck KgaA, Jerman)
- h. Ketamin 100 mg (KTM-100, Indonesia)
- i. Bahan sterilisasi (kapas, *cotton bud*)
- j. Povidine-Iodine (Indonesia)
- k. Larutan bufer formalin 10% (Makmur Jaya, Indonesia)
- l. Larutan asam formiat 10% (Merck KgaA, Jerman)
- m. Akuades steril (Onelab Waterone, Indonesia)
- n. Alkohol 70%, 80%, 90%, 96% (Novapharin, Indonesia)
- o. Ethanol Pro Analisa (Merck KgaA, Jerman)
- p. Xylol (Merck KgaA, Jerman)

- q. Paraffin (Merck KgaA, Jerman)
- r. Gliserin
- s. Harry's Hematoksilin (Gamma Scientific Biolab, Indonesia)
- t. Eosin (FK UGM, Indonesia)
- u. Larutan Mallory I (*acid fuchsin*)
- v. Larutan Mallory II (*Phosphomol Ybdic Acid Solution*)
- w. Larutan Mallory III (*aniline blue, orange G dan oxalic acid*)
- x. Entellan (Merck KgaA, Jerman)

3.6.2 Alat Penelitian

- a. Kandang tikus (Citra Plastics, Indonesia)
- b. Tempat makan dan minum
- c. Timbangan berat badan tikus (Camry EK 3650, China)
- d. Timbangan digital (Pioneer, Ohaus Corp., USA)
- e. Glukometer *Easy Touch* (GCU, Indonesia)
- f. *Test strip* glukosa (GCU, Indonesia)
- g. Sonde lambung (Fakultas Farmasi UNEJ, Indonesia)
- h. *Eppendorf* (Makmur Jaya, Indonesia)
- i. *Disposable syringe 27 G 1 ml* (Onemed, Indonesia)
- j. Excavator, sonde setengah lingkaran, *scalpel*, *arteri clamp*, pinset
- k. Mikromotor *contraangle low speed* (Saeshin Strong 90, Korea)
- l. *Diamond round bur no. 1* (Edents, Switzerland)
- m. Toples plastik
- n. Pot jaringan (Makmur Jaya, Indonesia)
- o. Kuas, kertas saring, label identitas
- p. Mesin *processing* jaringan (Tissue Tek VIP 5 Jr., Jepang)
- q. *Tissue cassette* (Jepang)
- r. *Block mould* (Thermo Shandon, Inggris)

- s. Pisau mikrotom MX35 (Thermo Scientific, Jepang)
- t. *Microtome Holder* (Feather, Jepang)
- u. *Waterbath* (Mettler, Schwabach)
- v. *Slide warmer* (Tissue Tek, Jepang)
- w. *Deck glass*/kaca penutup (Menzel Glaser, Jerman)
- x. *Object glass*/kaca obyek (Citoplus, China)
- y. Wadah baskom
- z. *Staining jar*
- aa. Mikroskop cahaya (Olympus CX21, Jepang)
- bb. Kamera mikroskop optilab (Olympus CX41RF, Olympus DP 20, Jepang)

3.7 Prosedur Penelitian

Pengajuan *ethical clearance* ke Komite Etik Fakultas Kedokteran Universitas Jember untuk mendapatkan perizinan pelaksanaan penelitian.

3.7.1 Persiapan dan Perawatan hewan coba

27 ekor tikus wistar jantan diadaptasikan dalam kandang selama 1 minggu, dan tiap 1 kandang diisi oleh 4-5 tikus. Selama proses adaptasi, tikus diberi pakan standar dan diberi minum secara *ad libitum*/bebas setiap hari. Hal ini dilakukan untuk mengurangi stres hewan coba dan memperoleh keseragaman (homogenitas) kondisi tikus sebelum dilakukan penelitian serta untuk memenuhi kriteria penelitian. Setelah tikus positif DM, sekam harus diganti satu kali setiap hari untuk mencegah kandang lembab dan basah akibat kondisi poliuri tikus DM.

3.7.2 Pembuatan larutan perlakuan

1. Larutan *streptozotocin* (STZ)

Larutan STZ diberikan dengan dosis 50 mg/kg BB tikus dengan melarutkan bubuk STZ dalam 50 mg/ml larutan bufer asam sitrat 0,1 M pH 4,5 (Abdelmeguid *et*

al., 2010). Larutan STZ dipersiapkan dalam *eppendorf* dan dipersiapkan <2 menit sebelum diinjeksikan karena sifat STZ yang tidak stabil (Info produk). Larutan yang diberikan berbeda karena disesuaikan dengan berat badan masing-masing tikus (Turner *et al.*, 2011)

2. Larutan *thymoquinone* (Tq)

Larutan Tq diberikan dengan dosis terapeutik yaitu 80 mg/kg BB tikus dengan melarutkan ekstrak Tq dalam 1,5 ml minyak zaitun (Al-Ali *et al.*, 2008). Larutan yang diberikan berbeda karena disesuaikan dengan berat badan masing-masing tikus (Turner *et al.*, 2011). Penghitungan dosis dari larutan yang diberikan dapat dilihat di Lampiran C.


3. Larutan metformin

Larutan metformin diberikan dengan dosis terapeutik yaitu 100 mg/kg BB tikus dengan melarutkan metformin yang sudah dihaluskan ke dalam 1,5 ml akuades (Cheng *et al.*, 2006). Larutan yang diberikan berbeda karena disesuaikan dengan berat badan masing-masing tikus (Turner *et al.*, 2011). Penghitungan dosis dari larutan yang diberikan dapat dilihat di Lampiran C.

3.7.3 Induksi Diabetes Mellitus (DM)

1. Sebelum diinjeksi larutan STZ, tikus dipuasakan selama selama ± 12 jam dan tetap diberi minum secara *ad-libitum*.
2. Berat badan awal tikus ditimbang untuk menentukan berat bubuk STZ yang akan disiapkan.
3. Sebelum diinduksi, KGD acak diukur menggunakan alat glukometer dengan cara melukai ujung ekor tikus dengan *scalpel*. Darah yang keluar disentuhkan pada *glucose test strip* yang telah dipasang pada glukometer (Carvalho *et al.*, 2003) (lihat Gambar 3.1a).

4. Ekor tikus dibersihkan dengan tisu basah agar pembuluh venanya terlihat.
5. Sebelum larutan STZ diinjeksikan, dilakukan aspirasi untuk mencegah kesalahan lokasi injeksi (lihat Gambar 3.1b). Setelah 30 menit, tikus kembali diberi makan secara *ad libitum* dan larutan glukosa selama 24 jam pasca injeksi. Tujuan pemberian larutan glukosa selama 24 jam adalah untuk mencegah syok hipoglikemia pasca pemberian STZ (Luo, 2004).

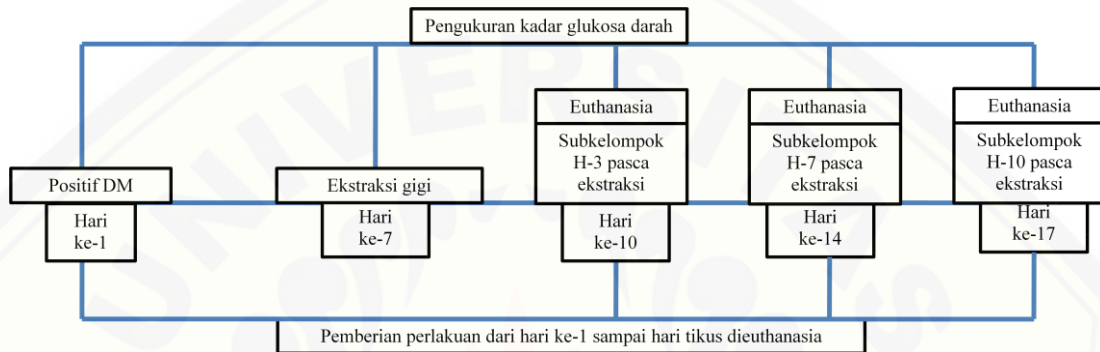

Gambar 3.1 Prosedur induksi DM. (a) Pengecekan KGD tikus sebelum dan sesudah injeksi STZ (b) Larutan STZ yang diinjeksi intravena pada ekor tikus setelah dilakukan aspirasi

3.7.4 Pengelompokan hewan dan perlakuan

1. Setelah 24 jam pasca induksi, KGD acak diukur menggunakan glukometer (Kanter *et al.*, 2003).
2. Tikus dengan KGD acak ≥ 250 mg/dL dikategorikan positif DM (Pari *et al.*, 2009). Selanjutnya tikus positif DM dibagi menjadi kelompok K, P1, dan P2; dan tiap kelompok dibagi lagi menjadi tiga subkelompok berdasarkan hari pengamatan (subkelompok H-3, H-7, H-10).
3. Perlakuan mulai diberikan di hari ke-1 tikus positif DM. Perlakuan yang diberikan yaitu:
 - a. Kelompok K diberi 1,5 ml akuades steril secara intragastrik selama 1x1/hari.
 - b. Kelompok P1 diberi 1,5 ml larutan Tq secara intragastrik dengan selama 1x1/hari.


- c. Kelompok P2 diberi 1,5 larutan metformin secara intragastrik selama 3x1/hari di waktu pagi, sore, dan malam.
- d. Larutan yang diberikan sudah menyesuaikan berat badan dan kapasitas volume lambung tikus (lihat Lampiran C).
- e. Alur waktu pemberian dan prosedur perlakuan dapat dilihat di Gambar 3.2.



Gambar 3.2 Alur pemberian perlakuan pada kelompok K, P1 dan P2

4. Pada hari ke-7, gigi molar satu kiri rahang bawah pada semua kelompok tikus diekstraksi. Sebelum ekstraksi, KGD acak tikus diukur menggunakan glukometer. Prosedur ekstraksi gigi yang dilakukan yaitu (lihat Gambar 3.3):
 - a. Tikus dianestesi menggunakan 0,1 ml ketamin yang diinjeksikan secara intramuskular pada kaki tikus (lihat Gambar 3.3a).
 - b. Setelah lemas, tikus diletakkan pada *rat dental chair*.
 - c. Gigi tikus dipisahkan dengan jaringan sekitarnya menggunakan sonde setengah lingkaran, kemudian setelah gigi terlepas dari perlekatan, gigi tikus diungkit dengan menggunakan *excavator* atau sonde setengah lingkaran (sebagai pengganti *bein*) dan diambil dari soket menggunakan *arteri clamp* (sebagai pengganti *forcep*) (lihat Gambar 3.3b). Gigi yang sudah terambil dapat dilihat di Gambar 3.3c.
 - d. Setelah gigi terambil, dasar soket dibur menggunakan *contraangle low speed* dengan mata bur *round end* no. 1 kecepatan 5000 rpm/2 detik.

Pengeburan dilakukan pada setiap tikus dengan cara sama yaitu menekan mata bur ke dasar soket (Pawestri *et al.*, 2014).

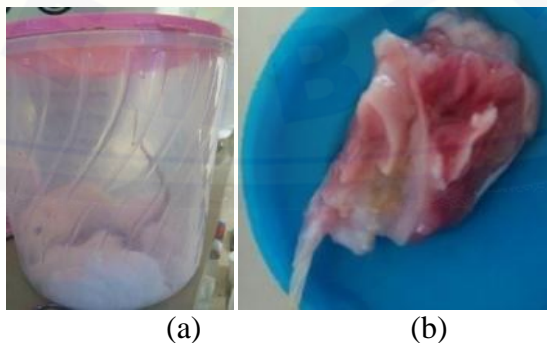


Gambar 3.3 Prosedur ekstraksi gigi (a) Anestesi ketamin secara intramuskular (b) Ekstraksi gigi molar kiri rahang bawah (c) Gigi molar yang telah diekstraksi

- e. Setelah gigi diekstraksi, pemberian perlakuan tetap dilanjutkan sampai waktu tikus dieutanasia sesuai dengan hari pembagian subkelompok yaitu pada hari ke-3, ke-7 dan ke-10 pasca ekstraksi.

3.7.5 Eutanasia hewan coba

1. Tikus dieutanasia dengan metode overdosis inhalasi eter. Tikus dimasukkan ke dalam toples yang di dalamnya terdapat kapas yang dibasahi larutan eter dan ditutup rapat untuk beberapa saat hingga tikus mati (lihat Gambar 3.4a).
2. Dilakukan pemotongan rahang bawah kiri dengan insisi mulai sudut mulut ke arah posterior sampai rahang bawah sebelah kiri terlepas dari tengkorak (lihat Gambar 3.4b).



Gambar 3. 4. (a) Eutanasia dengan metode inhalasi eter (b) Sampel rahang kiri bawah tikus

3.7.6 Pembuatan preparat jaringan

Menurut Muntiha (2001), tahapan pembuatan preparat jaringan adalah sebagai berikut:

1. Jaringan dimasukkan ke dalam pot yang diberi label dan difiksasi selama 24 jam dalam larutan bufer formalin 10% supaya jaringan tidak membusuk dan untuk melindungi struktur morfologi sel.
2. Jaringan diambil dan dicuci dengan akuades yang selanjutnya didekalsifikasi menggunakan larutan asam formiat 10% selama 10 hari dengan penggantian larutan jika larutan terlihat keruh. Dekalsifikasi berfungsi menghilangkan garam-garam kalsium dari jaringan tulang sehingga tulang menjadi lunak dan memudahkan pemotongan jaringan. Dekalsifikasi hanya bisa dilakukan apabila jaringan difiksasi dengan sempurna.
3. Mandibula kiri dipotong dari arah sagital dengan *cutting surface* bagian bukal. Jaringan diletakkan ke dalam *tissue cassette* sesuai dengan *cutting surface*-nya. Selanjutnya, jaringan dimasukkan ke dalam mesin *processing* jaringan yang di dalamnya terjadi tahapan:
 - a. Dehidrasi untuk menghilangkan kandungan air dalam jaringan dengan menggunakan alkohol konsentrasi bertingkat.
 - b. *Clearing* yaitu proses penjernihan jaringan dengan menggunakan xylol.
 - c. Impregnasi yaitu proses infiltrasi bahan *embedding* (parafin cair) ke dalam jaringan pada suhu 56-60°C.
4. Penanaman dalam parafin (*Embedding*)
Mould base (cetakan dari bahan *stainless steel*) diolesi gliserin agar blok parafin yang mengeras mudah dilepas. Cetakan diisi dengan parafin cair \pm setinggi $\frac{1}{4}$ cetakan, kemudian jaringan dari *tissue cassette* dimasukkan tanpa merubah letak *cutting surface* dengan sedikit ditekan. Parafin cair dengan suhu 60°C disiapkan dan dituangkan sampai seluruh jaringan terendam parafin. Parafin dibiarkan membeku, dilepas dari *mould base* dan disimpan dalam lemari pendingin.

5. Tahap penyayatan jaringan

Penyayatan secara vertikal dilakukan menggunakan pisau mikrotom dengan ketebalan 5 mikron dan menghasilkan potongan apiko-koronal dan mesial-distal. Selanjutnya, jaringan diletakkan hati-hati di atas permukaan air dan dirapikan dengan kuas sampai tidak ada permukaan yang menggulung. Sayatan jaringan diambil dengan *object glass* dan dikembangkan dalam *waterbath* bersuhu 37°C. *Object glass* selanjutnya diletakkan diatas *slide warmer* selama 24 jam dengan suhu 37°C. Setelah 24 jam preparat siap untuk diwarnai.

6. Pengecatan jaringan dengan teknik *Haematoxylin & Eosin* (H&E)

Pengecatan dilakukan dengan memasukkan *object glass* secara berurutan ke dalam *staining jar* yang telah disusun sesuai dengan urutan larutan yang dapat dilihat di Tabel 3.1.

Tabel 3.2 Tahap pengecatan jaringan

Proses	Larutan	Keterangan
Deparafinisasi	Xylol	2-3 menit
	Xylol	2-3 menit
	Alkohol absolut	3 menit
	Alkohol absolut	3 menit
	Alkohol 95%	3 menit
	Alkohol 95%	3 menit
	Air Mengalir	10-15 menit
Pengecatan I	Haematoksilin	15 menit
	Air Mengalir	20 menit
Pengecatan II	Eosin	2-3 menit
	Alkohol 95%	2-3 menit
	Alkohol 95%	2-3 menit
	Alkohol absolut	2-3 menit
	Alkohol absolut	2-3 menit
Clearing	Xylol	3 menit
	Xylol	3 menit
	Xylol	3 menit
Mounting	Entellan	5 menit

Sumber: Tim Patologi Anatomi FKG UNEJ, 2007

7. Pengecatan jaringan dengan teknik *Mallory's Trichrome*

Pewarnaan *Mallory's Trichrome* merupakan teknik yang digunakan untuk menggambarkan kolagen dalam jaringan. Pewarnaan ini menggunakan tiga jenis *stain* yaitu larutan Mallory I (*acid fuchsine*), larutan Mallory II (*phosphotungstic acid*) dan larutan Mallory III (*aniline/blue-orange G-solution*). Hasil akhir dari pewarnaan yaitu:

Jaringan tulang dan serabut kolagen	: biru atau hijau
Eritrosit	: kuning atau merah
Sitoplasma, fibrin, serabut otot	: merah (Kumar <i>et al.</i> , 2010)

Prosedur pewarnaan *Mallory's Trichrome* adalah sebagai berikut:

- Slide yang akan diwarnai dideparafinisasi menggunakan xylol dan alkohol bertingkat (97%, 80% dan 70%).
- Slide dimasukkan ke dalam *staining jar* berisi larutan Mallory I selama 3 menit (waktu inkubasi tergantung besar kecilnya jaringan). Slide dicuci dengan akuades 3x selama 30 detik kemudian aquadest dibuang. Slide hasil pewarnaan larutan Mallory I diamati di bawah mikroskop.
- Slide dimasukkan ke dalam *staining jar* yang berisi larutan Mallory II dan ditunggu minimal selama 5 menit. Slide hasil pewarnaan larutan Mallory II diamati di bawah mikroskop.
- Tanpa dicuci, slide tersebut segera dimasukkan ke *staining jar* berisi larutan Mallory III dan tunggu selama 2 menit. Slide dicuci dengan akuades 4x selama 30 detik. Slide hasil pewarnaan Mallory III diamati di bawah mikroskop.
- Slide didehidrasi dengan alkohol bertingkat 70%, 80% dan 97% masing-masing 3 menit. Proses *clearing* jaringan dilakukan dengan merendam slide dalam xylol (tiga kali dalam wadah yang berbeda-beda tiap 3 menit). Proses *mounting* menggunakan entellan dan ditutupi dengan gelas penutup.

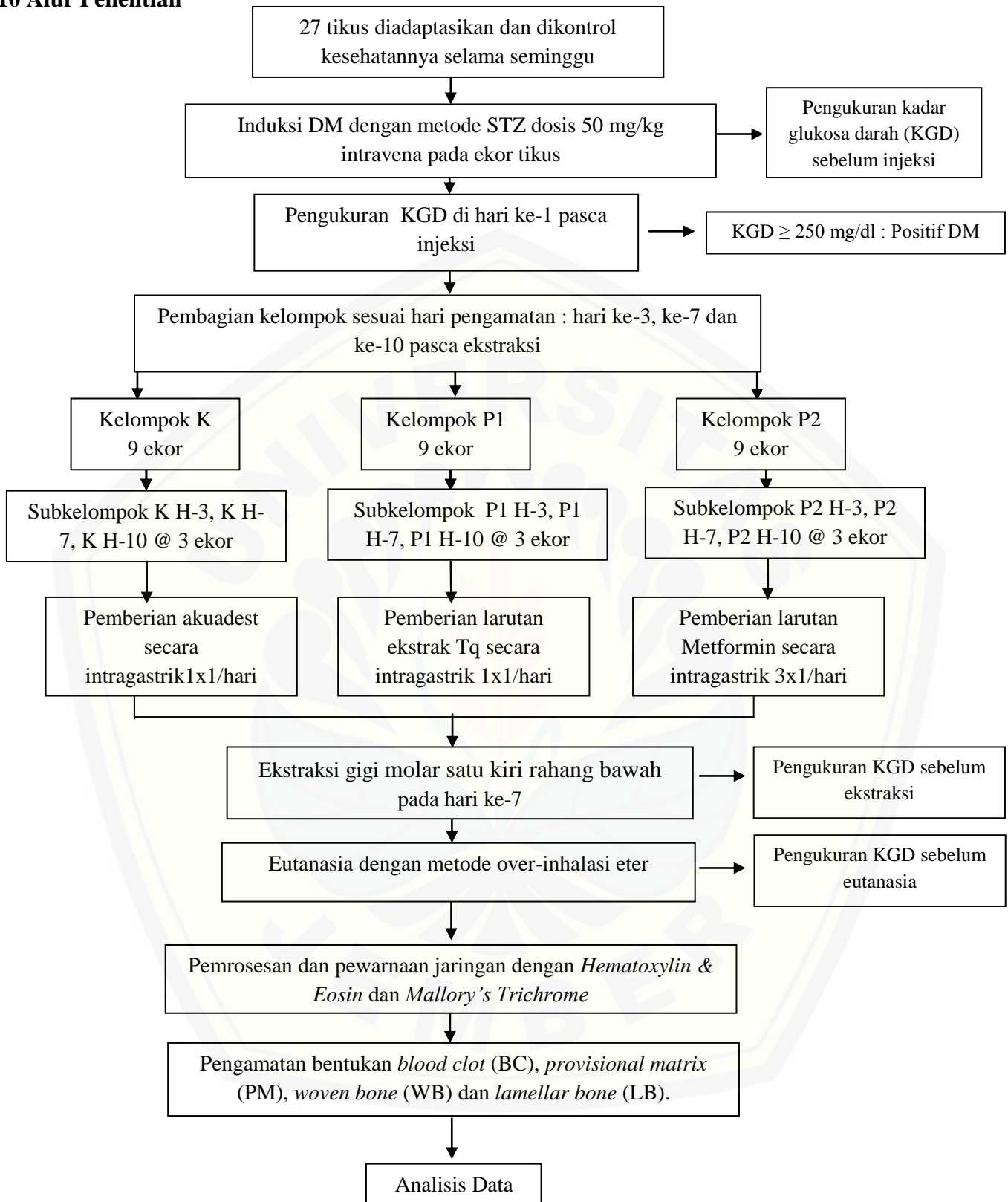
3.8 Prosedur Pengamatan Proses Pembentukan Tulang Baru

Preparat diamati dengan mikroskop optilab dengan perbesaran 40x (1 lapang pandang/keseluruhan soket) dan 1000x (daerah 1/3 apikal soket). Pengamatan dilakukan oleh dua orang pengamat secara *blinding*. Hasil pengamatan berupa BC, PM, WB dan LB selanjutnya ditabulasi dan disajikan dalam bentuk persentase dan disajikan dalam tabel.

3.9 Analisis Data

Penelitian ini menghasilkan data kualitatif dengan skala data nominal berupa persentase gambaran HPA proses pembentukan tulang. Data akan disajikan dalam bentuk tabel dan gambar. Analisis data yang digunakan adalah analisis deskriptif kualitatif pada gambaran HPA ketiga kelompok.

3.10 Alur Penelitian



Gambar 3.5 Alur Penelitian

BAB 5. KESIMPULAN DAN SARAN

5.1 Kesimpulan

Berdasarkan penelitian yang telah dilakukan, dapat diambil kesimpulan pemberian ekstrak *thymoquinone* jintan hitam efektif terhadap proses pembentukan tulang soket pasca ekstraksi gigi pada tikus yang diinduksi diabetes melalui mekanisme penurunan KGD yang diduga menurunkan produksi AGEs sehingga mengurangi interaksi AGEs-RAGEs, mencegah apoptosis sel osteoblas, serta menginduksi aktivitas anabolik sel osteoblas.

5.2 Saran

Berdasarkan hasil penelitian tersebut, penulis dapat memberikan saran sebagai berikut:

- a. Perlu dilakukan penelitian lebih lanjut dengan waktu yang lebih lama hingga proses pembentukan tulang selesai untuk menganalisis pengaruh pemberian Tq terhadap kecepatan pembentukan tulang pada kondisi diabetes.
- b. Perlu dilakukan pemberian metformin yang diberikan dalam kondisi puasa sehingga efek penurunan KGD-nya lebih optimal.
- c. Perlu dilakukan pengontrolan terhadap banyak pemberian pakan dan minum.
- d. Dapat dilakukan metode pewarnaan *immunohistochemical* sebagai alat untuk mengetahui tahapan proses pembentukan tulang yang lebih spesifik, seperti tahap proliferasi sel, maturasi matriks, mineralisasi matriks tulang, dan *remodeling* tulang.

DAFTAR PUSTAKA

- Abdelmeguid, Fakhoury, Kamal, dan Al Wafai. 2010. Original Article: Effects of Nigella Sativa and Thymoquinone on Biochemical and Subcellular Changes in Pancreatic B-Cells Of Streptozotocin-Induced Diabetic Rats. *J Diabetes* 2: 256–266
- Ahmad, Husain, Mejeeb, Khan, Najmi, Siddique, Damanhoury, dan Anwar. 2013. A review on therapeutic potential of Nigella sativa: A miracle herb. *Asian Pac J Trop Biomed* 3(5): 337-352
- Akbarzadeh, Norouzian, Mehrabi, Jamshidi, Farhangi, Verdi, Modifian, dan Rad. 2007. Induction of diabetes by streptozotocin in rats. *Indian J Clin Biochem* 22 (2): 60-64
- Al-Ali, Alkhawajah, Randhawa, dan Shaikh. 2008. Oral and intraperitoneal LD50 of thymoquinone, an active principle of Nigella sativa, in mice and rats. *J Ayub Med Coll Abbottabad* 20 (2): 25-27
- Alikhani, Boyd, Maclellan, Raptis, Liu, Pischon, Trackman, Gerstenfeld, dan Graves. 2007. Advanced Glycation Endproducts Stimulate Osteoblast Apoptosis Via the MAP Kinase and Cytosolic Apoptotic Pathways. *Bone* 40(2): 345-353
- Alscher, Erturk, dan Heath. 2002. Role of superoxide dismutases (SODs) in controlling oxidative stress in plants. *J Exp Bot* 53(372): 1331–1341
- American Diabetes Association (ADA). 2015. Classification and Diagnosis of Diabetes. *Diabetes Care* 38 (Suppl.1): S8–S16
- American Diabetes Association (ADA). 2016. Standards of Medical Care in Diabetes—2016. *Diabetes Care* 39(Suppl. 1): S1–S112
- Badan Penelitian dan Pengembangan Kesehatan. 2013. *Riset Kesehatan Dasar: Riskesdas 2013*. Jakarta: Kementerian Kesehatan RI
- Basta, Schmidt, dan Caterinaa. 2004. Review: Advanced glycation end products and vascular inflammation: implications for accelerated atherosclerosis in diabetes. *Cardio Res* 63: 582–592

- Bedard, K dan Krause, KH. 2007. The NOX Family of ROS-Generating NADPH Oxidases: Physiology and Pathophysiology. *Physiol Rev* 87: 245–313
- Blum, IR. 2002. Contemporary views on dry socket (alveolar osteitis): a clinical appraisal of standardization, aetiopathogenesis and management: a critical review. *Int J Oral Maxillofac Surg* 31: 309–317
- Carvalho, Carvalho NAS, dan Ferreira. 2003. Experimental model of induction of diabetes mellitus in rats. *Acta Cir Bras* 18 Special Edition [serial online].
- Chase, HP. 2006. *Understanding Diabetes*. 11th Edition. Colorado: University of Colorado[<http://www.ucdenver.edu/academics/colleges/medicalschool/centers/BarbaraDavis/Documents/book-understanding-diabetes/ud07.pdf>]
- Cheng, Huang, Liu, Tzeng, dan Chang. 2006. Original Article Novel Mechanism for Plasma Glucose–Lowering Action of Metformin in Streptozotocin- Induced Diabetic Rats. *DIABETES* 55: 819-825
- Chrysanthakopoulos, NA. 2011. Original Article: Periodontal Reasons for Tooth Extraction in a Group of Greek Army Personnel. *JODDD* 5 (2); 55-60
- Collison, Parhar, Saleh, Meyer, Kwaasi, Hammami, Schmidt, Stern, dan Mohanna. 2002. RAGE-mediated neutrophil dysfunction is evoked by advanced glycation end products (AGEs). *J Leukoc Biol* 71: 433-444
- Departemen Farmakologi dan Terapeutik FK UI. 2011. *Farmakologi dan Terapi. Edisi 5*. Jakarta: Badan Penerbit FK UI
- Dong-Ju, Jae-Kook, Cheryl, Ahran, Jung-Seok, Ui-Won, Chang-Sung, Seung- Jong, dan Seong-Ho. 2012. Changes in periodontium after extraction of a periodontally-involved tooth in rats. *J Periodontal Implant Sci* 42(5):158- 165.
- Edgerton, Jamranan, Grueter, Johnson, Lautz, Neal, Williams, dan Cherrington. 2009. Effects of Insulin on the Metabolic Control of Hepatic Gluconeogenesis In Vivo. *DIABETES* 58 :2766-2775
- Elnar, Ailey, dan Mrkolj. 2009. The Wound Healing Process: an Overview of the Cellular and Molecular Mechanisms. *J Int Med Res* 37: 1528 – 1542
- Fararh, Shimizu, Shiina, Nikami, Ghanem, dan Takewaki. 2005. Thymoquinone reduces hepatic glucose production in diabetic hamsters. *Res Vet Sci* 79: 219–223

- Food and Drug Administration (FDA). *Metformin hydrochloride tablets*. [serial online] <http://www.fda.gov/ohrms/dockets/dailys/02/May02/053102/800471e6.pdf>. [27 Juli 2016]
- Goldin, Beckman, Schimdt, dan Creager. 2006. Basic Science for Clinicians Advanced Glycation End Products: Sparking the Development of Diabetic Vascular Injury. *Circulation* 114: 597-605
- Gorustovich, Steimetz, dan Nielsen. 2008. Histomorphometric Study of Alveolar Bone Healing in Rats Fed a Boron-Deficient Diet. *Anat Rec* 291:441–447
- Guo, Sun, Chen, dan Zhang. 2013. Oxidative stress, mitochondrial damage and neurodegenerative diseases. *Neural Regen Res* 8(21): 2003-2014)
- Guyton, AC dan Hall, JE. 2006. *Buku Ajar Fisiologi Kedokteran*. Edisi 11. Jakarta: EGC
- Hanson, RW dan Patel, YM. 1994. Phosphoenolpyruvate carboxykinase (GTP): The Gene and The Enzyme. *Adv Enzymol Relat Areas Mol Biol* 69: 203-281
- Hupp, Ellis, dan Tucker. 2014. *Contemporary Oral and Maxillofacial Surgery*. Sixth Edition. Missouri: Elsevier
- Ibn Qayyim Al-Jauziyah. 1999. *Tibb-e-Nabawi: Healing with the Medicine of the Prophet SAW*. Texas: Darus Salam Publications
- Inzucchi, Bergenstal, Buse, Diamant, Ferrannini, Nauck, Peters, Tsapas, Wender, dan Matthews. 2015. Management of Hyperglycemia in Type 2 Diabetes, 2015: A Patient-Centered Approach. *Diabetes Care* 38:140–149
- Irinakis, T. 2006. Clinical Practice: Rationale for Socket Preservation after Extraction of a Single-Rooted Tooth when Planning for Future Implant Placement. *J Can Dent Assoc* 72(10): 917–22
- Kanter, Meral, Yener, Ozbek, dan Demir. 2003. Partial Regeneration/Proliferation of the Beta Cells in the Isletss of Langerhans by Nigella sativa L. in Streptozotocin-Induced Diabetic Rats. *Tohoku J. Exp. Med.* 201 : 213-219
- Koerner, KL. 2006. *Manual of Minor Oral Surgery for The General Dentist*. Iowa: Blackwell Munksgaard
- Kumar, GL dan Kiernan, JA. 2010. *Connections: Special Stains and H&E*. Volume 14. Dako: Denmark

- Kumar, Cotran, dan Robbins. 2004. *Robbins: Buku Ajar Patologi*. Edisi 7. Volume 1. Terjemahan oleh Awal Prasetyo dkk. Jakarta: EGC
- Landriscina, Maddalena, Laudiero, dan Esposito. 2009. Adaptation to Oxidative Stress, Chemoresistance, dan Cell Survival. *Antioxid Redox Signal* 11 (11): 2701-2716
- Larjava, H. 2012. *Oral Wound Healing: Cell Biology and Clinical Management*. UK: Wiley-Blackwell
- Luo, DZ. 2004. *Pain Research: Method and Protocols*. New Jersey: Humana Press Inc.
- Mathur, Gaura, Sharmaa, dan Haldiyaa. 2011. Review: Antidiabetic Properties of a Spice Plant *Nigella sativa*. *J Endocrinol Metab* 1(1):1-8
- McCabe, LR. 2012. The Diabetes-Bone Relationship. *J Diabetes Metab S*:1:1-2
- Muntiha, M. 2001. Teknik Pembuatan Preparat Histopatologi dari Jaringan Hewan dengan Pewarnaan Hematoksilin and Eosin (HandE). Makalah yang Dipresentasikan pada Temu Teknis Fungsional Non Peneliti
- Notoatmodjo, S. 2002. *Metodologi Penelitian Kesehatan*. Jakarta: Rineka Cipta
- Negre-Salvayre, Salvayre, Augé, Pamplona, dan Portero-Otín. 2009. Hyperglycemia and Glycation in Diabetic Complications. *Antioxid Redox Signal* 11(12): 3071-3109
- Orsted, Keast, Forest-Lalande, dan Francoise Megie. 2011. Basic Principles of Wound Healing. *Wound Care Canada* 9(2): 4-12
- Paarakh, PM. 2010. *Nigella sativa* Linn: A comprehensive review. *Indian J Nat Prod Resour* 1(4): 409-429
- Pari, L dan Sankaranarayanan, C. 2009. Beneficial effects of thymoquinone on hepatic key enzymes in streptozotocin-nicotinamide induced diabetic rats. *Life Sci* 85:830-834
- Pawestri, Syafriadi, dan Rochim. 2015. Pengaruh Ekstrak Thymoquinone Jintan Hitam (*Nigella Sativa*) terhadap Jumlah Neutrofil pada Soket Tikus Pasca Pencabutan Gigi Disertai Trauma Jaringan. E-Jurnal Pustaka Kesehatan
- Pedlar, J., dan Frame, J. 2007. *Extraction of Teeth in Oral and Maxillofacial*

Surgery-An objective based textbook. Second edition. London: Churchill Livingstone

Rajsekhar, S dan Kuldeep, B. 2011. Pharmacognosy and Pharmacology of Nigella Sativa. *IRJP* 2 (11): 36-39

Ridwan, E. 2013. Etika Pemanfaatan Hewan Percobaan dalam Penelitian Kesehatan. *J Indon Med Assoc* 63:112-6

Ross, M dan Pawlina W. 2006. Histology: A Text and Atlas with Correlated cell and molecular biology. Fifth Edition. United States of America: Lippincott Williams and Willkins

Shapiro, F. 2008. Bone development and its relation to fracture repair. The role of mesenchymal osteoblasts and surface osteoblasts. *Eur Cell Mater* 15: 53-76

Sharma, Yelne, dan Dennis. 2005. *Database on medicinal plants used in Ayurveda*. New Delhi: Central Council for Research in Ayurveda & Siddha

Shaw, Sicree, dan Zimmet. 2010. Global Estimates of The Prevalence of Diabetes for 2010 and 2030. *Diabetes Res Clin Pract* 87: 4-14

Sherwood, L. 2001. *Human Physiology: From Cells to System*. Fourth Edition. United States of America: Brooks/Cole

Shetty, Thomas, dan Ramesh. 2008. Comparison of neutrophil functions in diabetic and healthy subjects with chronic generalized periodontitis. *J Indian Soc Periodontol* 12(2): 41-44

Sykaras, N dan Opperman, LA. 2003. Review: Bone morphogenetic proteins (BMPs): how do they function and what can they offer the clinician?. *J Oral Sci* 45(2): 57-73

Sverzut, Lucas, Sverzut, dan Elias. 2008. Bone repair in mandibular body osteotomy after using 2.0 miniplate system – histological and histometric analysis in dogs. *Int J Exp Path* (2008), 89, 91–97

Szkudelski, T. 2001. The Mechanism of Alloxan and Streptozotocin Action in B Cells of the Rat Pancreas. *Physiol Res* 50: 536-546

Thorens, B. Review: GLUT2, glucose sensing and glucose homeostasis. *Diabetologia* 58:221-232

- Torres-Lagares, Serrera-Figallo, Romero-Ru'iz, Infante-Coss'io Garc'ia- Calder'on, dan Guti'errez-P'erez. 2005. Update on dry socket: a review of the literature. *Med Oral Patol Oral Cir Bucal* 10(1): 77–85
- Tour'e, Zahm, Granotel, Lambert, Bonnet, Schimdt, Vitry, Chanard, Gillery, dan Rieu. 2008. Receptor for advanced glycation end-products (RAGE) modulates neutrophil adhesion and migration on glycooxidated extracellular matrix. *Biochem J* 416: 255–261
- Toyama, BH dan Hetzer, MW. 2013. Protein homeostasis: live long, won't prosper. *Nat Rev Mol Cell Biol* 14(1): 55–61
- Triplitt, C. 2006. Pharmacy Update: Drug Interaction of Medication Commonly Used in Diabetes. *Diabetes Spectr* 19(4): 202-211
- Turner, Brabb, Pekow, dan Vasbinder. 2011. Administration of Substances to Laboratory Animals: Routes of Administration and Factors to Consider. *J Am Assoc Lab Anim Sci* 50(5):600-613
- Vernillo, AT. 2003. Dental consideration for the treatment of patients with diabetes mellitus. *Am Dent Assoc* 134: 24-33
- Vieira, Repeke, Ferreira Jr., Colavite, Biguetti, Oliveira, Assis, Taga, Trombone, dan Garlet. 2015. Intramembranous Bone Healing Process Subsequent to Tooth Extraction in Mice: Micro-Computed Tomography, Histomorphometric and Molecular Characterization. *PLOS ONE* 10(5): 1-22
- Wilgus, Roy, dan McDaniel. 2013. Neutrophils and Wound Repair: Positive Actions and Negative Reactions. *WOUND CARE* 2(7): 379-388
- Wirries, Schubert, Zimmermann, Jabari, Ruccholtz, dan El Najjar. 2013. Thymoquinone accelerates osteoblast differentiation and activates bone morphogenetic protein-2 and ERK pathway. *Int Immunopharmacol* 15: 381–386
- World Health Organization (WHO). 2004. *Guidelines of Developing Consumer Information of Proper Use Traditional, Complementary, dan Alternative Medicine*
- Yang, Kalhan, dan Hanson. 2009. What Is the Metabolic Role of Phosphoenolpyruvate Carboxykinase?. *JBC* 284(40):27025-27029

Lampiran A. Surat Keterangan Layak Etik Penelitian



KEMENTERIAN RISET, TEKNOLOGI, DAN PENDIDIKAN TINGGI
UNIVERSITAS JEMBER
FAKULTAS KEDOKTERAN
Jalan Kalimantan 37 - Kampus Bumi Tegal Boto Jember 68121
Telepon (0331) 337877, 324446 *Faksimile (0331) 337877, 324446
E-mail : fk@unej.ac.id

KETERANGAN PERSETUJUAN ETIK

ETHICAL APPROVA

Nomor : 777 /H25.1.11/KE/2016

Komisi Etik, Fakultas Kedokteran Universitas Jember dalam upaya melindungi hak asasi dan kesejahteraan subyek penelitian kedokteran, telah mengkaji dengan teliti protokol berjudul :

The Ethics Committee of the Faculty of Medicine, Jember University, With regards of the protection of human rights and welfare in medical research, has carefully reviewed the proposal entitled :

EFEKTIVITAS EKSTRAK THYMOQUINONE JINTAN HITAM TERHADAP PROSES PEMBENTUKAN TULANG SOKET GIGI PASCA EKSTRAKSI PADA TIKUS YANG DIINDUKSI DIABETES

Nama Peneliti Utama : Sabrina Maharani P. (Nim: 121610101061)
Name of the principal investigator

Nama Institusi : Fakultas Kedokteran Gigi Universitas Jember
Name of institution

Dan telah menyetujui protokol tersebut diatas.
And approved the above mentioned proposal.

Jember, 19 Februari 2016

dr. Rini Riyanti, Sp.PK

Lampiran B. Surat Perizinan Penelitian



KEMENTERIAN RISET, TEKNOLOGI, DAN PENDIDIKAN TINGGI
UNIVERSITAS JEMBER
FAKULTAS KEDOKTERAN GIGI
Jl. Kalimantan No. 37 Jember ☎(0331) 333536, Fak. 331991

Nomor : 457 /UN25.8.TL/2016
Perihal : Ijin Penelitian

Kepada Yth.
Ka. Bag. BIOMEDIK FKG Universitas Jember
di
Jember

Dalam rangka pengumpulan data penelitian guna penyusunan Skripsi maka, dengan hormat kami mohon bantuan dan kesediaannya untuk memberikan ijin penelitian bagi mahasiswa di bawah ini :

1. Nama : Sabrina Maharani Pratama
2. NIM : 121610101061
3. Tahun Akademik : 2015/2016
4. Fakultas : Kedokteran Gigi Universitas Jember
5. Alamat : Jl. Baturaden No. 14 Jember
6. Judul Penelitian : Efektivitas Ekstrak Thymoquinone Jintan Hitam Terhadap Proses Pembentukan Tulang Soket Pasca Ekstraksi Gigi Pada Tikus Yang Diinduksi Diabetes
7. Lokasi Penelitian : Lab. Farmakologi FKG Universitas Jember
8. Data/alat yang dipinjam : Mikroskop, timbangan tikus, dental chair rat
9. Waktu : Desember 2015 s/d Mei 2016
10. Tujuan Penelitian : Untuk Mengetahui Efektivitas Ekstrak Thymoquinone Jintan Hitam Terhadap Proses Pembentukan Tulang Soket Pasca Ekstraksi Gigi Pada Tikus Yang Diinduksi Diabetes
11. Dosen Pembimbing : 1. Prof. drg. Mei Syafriadi, MDSc, Ph.D
2. drg. Pudji Astuti, M.Kes

Demikian atas perkenan dan kerjasama yang baik disampaikan terima kasih.

Jember, 13 MAY 2016
an. Dekan
Pembantu Dekan I



Dr. drg. IDA Susilawati, M.Kes
NIP. 196109031986022001



KEMENTERIAN RISET, TEKNOLOGI, DAN PENDIDIKAN TINGGI
UNIVERSITAS JEMBER
FAKULTAS KEDOKTERAN GIGI
Jl. Kalimantan No. 37 Jember ☎(0331) 333536, Fak. 331991

Nomor : 1581/UN25.8.TL/2016
Perihal : Ijin Penelitian

Kepada Yth.
Ka. Bag. BIOMEDIK FKG Universitas Jember
di
Jember

Dalam rangka pengumpulan data penelitian guna penyusunan Skripsi maka, dengan hormat kami mohon bantuan dan kesediaannya untuk memberikan ijin penelitian bagi mahasiswa di bawah ini :

1. Nama : Sabrina Maharani Pratama
2. NIM : 121610101061
3. Tahun Akademik : 2015/2016
4. Fakultas : Kedokteran Gigi Universitas Jember
5. Alamat : Jl. Baturaden No. 14 Jember
6. Judul Penelitian : Efektivitas Ekstrak Thymoquinone Jintan Hitam Terhadap Proses Pembentukan Tulang Soket Pasca Ekstraksi Gigi Pada Tikus Yang Diinduksi Diabetes
7. Lokasi Penelitian : Lab. Patologi Anatomi FKG Universitas Jember
8. Data/alat yang dipinjam : Timbangan, kandang tikus
9. Waktu : Desember 2015 s/d Mei 2016
10. Tujuan Penelitian : Untuk Mengetahui Efektivitas Ekstrak Thymoquinone Jintan Hitam Terhadap Proses Pembentukan Tulang Soket Pasca Ekstraksi Gigi Pada Tikus Yang Diinduksi Diabetes
11. Dosen Pembimbing : 1. Prof. drg. Mei Syafriadi, MDSc, Ph.D
2. drg. Pudji Astuti, M.Kes

Demikian atas perkenan dan kerjasama yang baik disampaikan terima kasih.

Jember, 16 MAY 2016
an. Dekan
Pembantu Dekan I



Dr. drg. IDA Susilawati, M.Kes
NIP. 196109031986022001

Jember, 29 Desember 2015

Perihal : Permohonan Peminjaman Alat

Yth. Staf Lab. Preklinik Konservasi Gigi
Fakultas Kedokteran Gigi Universitas Jember
Jember
Di-Tempat

Assalamu'alaykum wr wb.

Dengan hormat, saya yang bertanda tangan di bawah ini:

Nama : Sabrina Maharani Pratama
NIM : 121610101061
Semester : 7

Memohon izin untuk meminjam satu (1) buah alat *Contra Angle Low Speed* dan Mikromotor yang akan digunakan dalam penelitian dengan judul EFEKTIVITAS EKSTRAK THYMOQUINONE JINTAN HITAM TERHADAP PROSES PEMBENTUKAN TULANG SOKET GIGI PASCA EKSTRAKSI PADA TIKUS YANG DIINDUKSI DIABETES. Atas izin dan perhatiannya, kami ucapkan terima kasih banyak. Wassalamu'alaykum wr wb.

Pemohon



(Sabrina Maharani Pratama)

Mengetahui,

Kabag Lab. Preklinik Konservasi Gigi



(drg. Ekiyantini W.)

Lampiran C. Penghitungan Dosis Perlakuan

Dalam memberikan perlakuan, volume maksimal larutan yang dapat diberikan pada hewan coba harus ditentukan. Hal ini untuk menghindari efek samping yang tidak diinginkan, seperti stres, gangguan pernapasan, syok, bahkan kematian hewan coba. Volume maksimal yang dapat diberikan pada hewan coba jenis tikus yaitu:

1. Pemberian secara intragastrik : 5 mL/kg – 20 mL/kg BB tikus
2. Pemberian secara intravena : 5 mL/kg BB tikus (Turner *et al.*, 2011)

Jika berat badan rata-rata tikus = 200 gr/ekor, maka volume maksimal yang dapat diberikan kepada tikus adalah:

- Intragastrik

$$\frac{5-20 \text{ mL}}{1000 \text{ gr}} = \frac{X \text{ ml}}{200 \text{ gr}} = 1 - 4 \text{ ml}$$

- Intravena

$$\frac{5 \text{ ml}}{1000 \text{ gr}} = \frac{X \text{ ml}}{200 \text{ gr}} = 1 \text{ ml}$$

1. Larutan streptozotocin (STZ)

Dosis : 50mg/kg BB tikus bubuk STZ (Akbarzadeh *et al.*, 2008)

Pelarut : 50 mg/ml larutan buffer asam sitrat 0,1 M pH 4,5 (Info produk)

Dosis yang diberikan :

- Berat bubuk STZ

$$\frac{50 \text{ mg}}{1000 \text{ gr}} = \frac{X \text{ mg}}{200 \text{ gr}} = 10 \text{ mg}$$

- Volume larutan buffer asam sitrat 0,1 M pH 4,5

$$\frac{50 \text{ mg}}{\text{ml}} = \frac{10 \text{ mg}}{X \text{ ml}} = 0,20 \text{ ml}$$

Untuk tikus dengan BB 200 gr, larutan STZ dibuat dengan mencampur 10 mg STZ dalam 0,20 ml larutan buffer asam sitrat 0,1 M pH 4,5 menggunakan *ependorf* 1,5 ml.

2. Larutan *thymoquinone* (Tq)

Dosis : 80mg/kg BB tikus bubuk Tq (Pari *et al.*, 2009)

Pelarut : Minyak zaitun

Dosis yang diberikan :

- Berat bubuk Tq

$$\frac{80 \text{ mg}}{1000 \text{ gr}} = \frac{X \text{ mg}}{200 \text{ gr}} = 16 \text{ mg}$$

Untuk tikus dengan BB 200 gr, larutan Tq dibuat dengan mencampur 16 mg Tq dan 1,5 ml minyak zaitun ke dalam *ependorf* 1,5 ml.

3. Larutan metformin

Dosis : 100 mg/kg BB tikus bubuk metformin (Cheng *et al.*, 2006)

Pelarut : Akuades

- Berat bubuk metformin

$$\frac{100 \text{ mg}}{1000 \text{ gr}} = \frac{X \text{ mg}}{200 \text{ gr}} = 20 \text{ mg}$$

Untuk tikus dengan BB 200 gr, larutan metformin dibuat dengan mencampur 20 mg bubuk metformin yang sudah dihaluskan ke dalam 1,5 ml akuades. Pemberian larutan metformin dilakukan sebanyak 3 kali dengan besar dosis yang sama.

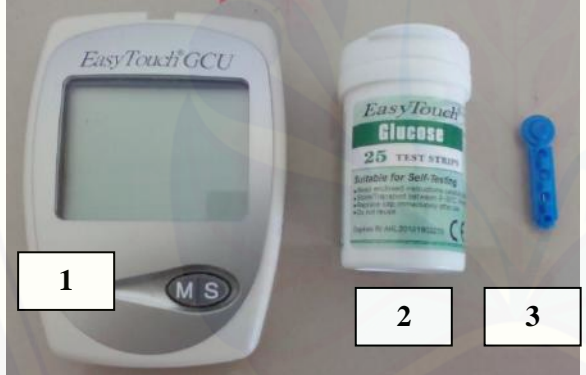
LAMPIRAN D. Alat dan Bahan Penelitian

D.1 Alat Penelitian

a. Alat Pemeliharaan Hewan Coba




Gambar	Keterangan
	<p>1. Kandang 2. Tempat Pakan 3. Tempat Minum</p>

b. Alat Pengukuran Kadar Glukosa Darah


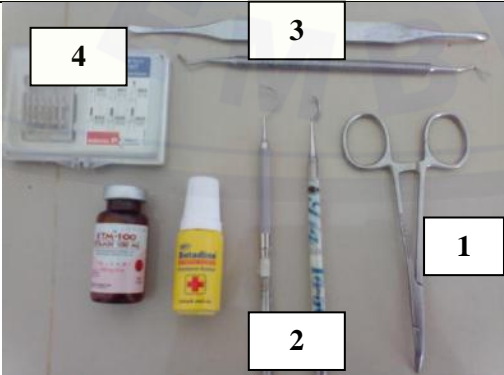
Gambar	Keterangan
	<p>1. Glucometer 2. <i>Glucose test strip</i> 3. <i>Needle</i></p>

c. Alat Perlakuan Hewan Coba

Gambar	
 <p>Timbangan berat badan tikus</p>	 <p><i>Eppendorf</i></p>





 <p>Timbangan Digital</p>	 <p>Sonde Lambung</p>
 <p>Syringe 27 G 1 ml</p>	

d. Alat Ekstraksi Gigi dan Eutanasia

Gambar	Keterangan
 <p>1</p> <p>2</p>	<p>1. <i>Contra angle low speed</i> 2. Mikromotor</p>
 <p>3</p> <p>4</p> <p>1</p> <p>2</p>	<p>1. <i>Arteri clamp</i> 2. <i>Sonde setengah lingkaran</i> 3. <i>Ekskavator</i> 4. <i>Round bur no.1</i></p>

	 <p><i>Rat dental chair</i></p>		 <p>Toples eter</p>
	 <p><i>Scalpel, Pinset, Arteri clamp</i></p>		 <p>Pot jaringan</p>

e. Alat Pewarnaan HE dan Mallory's Trichrome

Gambar	Keterangan
 <p><i>Tissue cassette</i></p>	 <p>Mesin processing jaringan</p>
 <p><i>Mould base</i></p>	 <p><i>Microtome Holder</i></p>



Pisau mikrotom



Wadah baskom dan kuas



Waterbath



Slide warmer



Staining jar



Object glass







Deck Glass



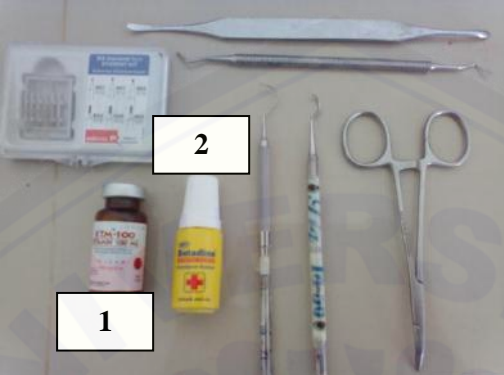

Mikroskop Cahaya Olympus CX21 dan Optilab Olympus CX41RF, Olympus DP 20

D.2 Bahan Penelitian

a. Bahan Perlakuan Hewan Coba


Gambar	Keterangan
 <p>1</p> <p>2</p>	<p>1. <i>Streptozotocin</i> 2. Larutan bufer asam sitrat 0,1M pH 4.5</p>
 <p>1</p> <p>2</p>	<p>1. Ekstrak murni <i>thymoquinone</i> 2. Minyak zaitun</p>
 <p>1</p> <p>2</p>	<p>1. Metformin 500 mg 2. Metformin yang sudah dihaluskan</p>
 <p>Akuades</p>	

b. Bahan Ekstraksi Gigi dan Eutanasia


Gambar	Keterangan
	<p>1. Ketamin 100 mg 2. Povidine Iodine</p>
 <p>Chloroform atau eter</p>	

e. Bahan Pewarnaan HE dan Mallory's Trichrome

Gambar	Keterangan
 <p>Larutan bufer formalin 10%</p>	 <p>Larutan asam formiat 10%</p>
 <p>Parafin</p>	 <p>Gliserin</p>



Cat *Hematoxylin* (ungu) dan *Eosin* (merah)



Entelan




1

2

3

1. Etanol absolut
2. Alkohol 90%
3. Xylol



1

2

3

1. Cat Mallory 1 (*acid fuchsin*)
2. Cat Mallory 2 (*phosphotungstic acid*)
3. Cat Mallory 3 (*aniline blue, orange G*)

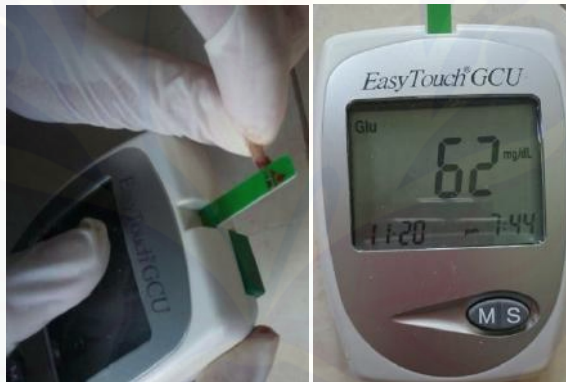LAMPIRAN E. Prosedur Penelitian

E.1 Persiapan hewan coba



Gambar E.1 Adaptasi hewan coba dengan lingkungan kandang

E.2 Pengecekan kadar glukosa darah (KGD) sebelum diinduksi diabetes

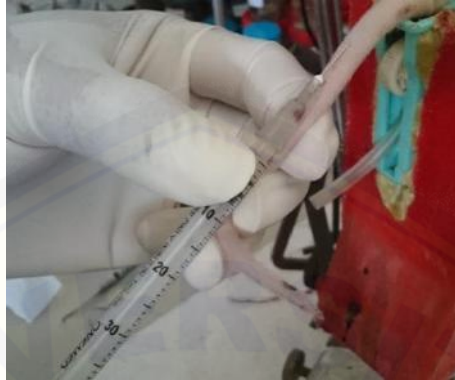Gambar E.2 Pengecekan KGD menggunakan Glucometer dan *glucose test strip*

E.3 Penimbangan bahan perlakuan



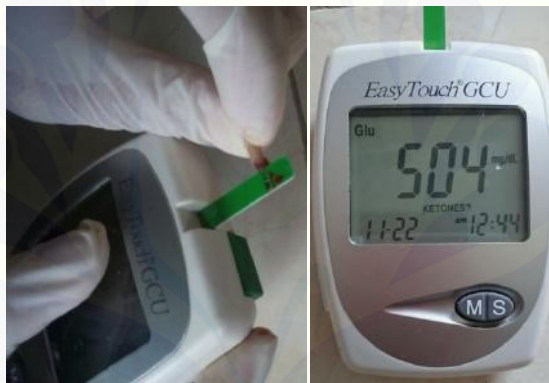Gambar E.3 Penimbangan dengan timbangan digital

E.4 Induksi diabetes pada tikus menggunakan *streptozotocin*



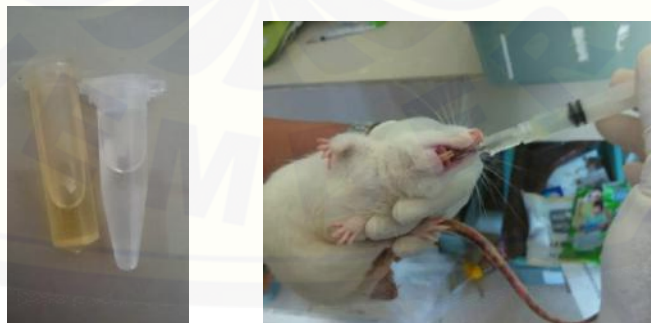Gambar E.4 Injeksi STZ secara intravena pada vena ekor tikus

E.5 Pengecekan KGD hari ke-1 setelah diinduksi diabetes



Gambar E.5 Pengecekan KGD menggunakan Glucometer dan *glucose test strip*

E.6 Pemberian perlakuan



Gambar E.6 Pemberian larutan *thymoquinone*, metformin yang disiapkan dalam *ependorf* dan akuades secara intragastrik

E.7 Anastesi umum sebelum ekstraksi bawah tikus



Gambar E.7 Injeksi 0,1 ml ketamin secara intramuskular pada kaki tikus

E.8 Ekstraksi gigi molar kiri rahang



Gambar E.8 Tikus diletakkan pada *rat dental chair* untuk memudahkan prosedur ekstraksi

E.9 Euthanasia tikus



Gambar E.9 Metode overinhalasi eter

E.10 Pengambilan rahang bawah kiri tikus



Gambar E.10 Pengambilan rahang kiri tikus

E.11 Pewarnaan HE dan *Mallory's Trichrome*



Gambar E.10 Pewarnaan menggunakan *staining jar* sesuai urutan tahapan. Preparat yang siap diamati.

LAMPIRAN F. Data Kadar Glukosa Darah dan Berat Badan**F.1 Kadar Glukosa Darah (KGD)**1. KGD Kelompok P1 (Ekstrak *Thymoquinone*)

No. Tikus/KGD	H-1	H-7	H-10	H-14	H-17
2	340	511	458		
6	290	490	552		
8	386	572	525		
1	395	413		543	
5	356	544		434	
7	600	492		587	
3	448	600			361
4	402	594			296
9	532	537			346

2. KGD Kelompok K(Akuades)

No. Tikus/KGD	H-1	H-7	H-10	H-14	H-17
1	471	468	424		
3	372	362	600		
4	457	600	374		
2	402	487		437	
6	600	442		452	
7	556	305		386	
5	482	600			600
8	561	536			495
9	564	600			519

3. KGD Kelompok P2 (Metformin)

No. Tikus/KGD	H-1	H-7	H-10	H-14	H-17
6	265	469	519		
8	475	435	521		
9	504	531	600		
3	532	558		394	
4	479	572		402	
5	587	600		600	
1	600	600			600
2	495	377			525
7	468	600			600

Keterangan

- H-1 : Hari ke-1 positif DM (perlakuan dimulai)
H-7 : Ekstraksi gigi
H-10 : H+3 pasca ekstraksi gigi (dekaputasi)
H-14 : H+7 pasca ekstraksi gigi (dekaputasi)
H-17 : H+10 pasca ekstraksi gigi (dekaputasi)

F.2 Berat Badan

1. Pengukuran Berat Badan Tikus (Kelompok P1)

Hari perlakuan/ No. Sampel	0	1	2	3	4	5	6	7	8	9	10	11	12	13	14	15	16	17
2	197	199	189	183	179	168	168	173	174	169	170							
6	198	187	187	185	182	177	179	183	190	180	184							
8	190	177	170	163	163	158	156	161	153	157	152							
1	199	197	194	186	191	179	177	182	179	179	180	175	165	179	179			
5	202	196	183	178	179	169	163	167	170	164	164	164	162	161	162			
7	182	184	179	181	187	194	187	176	181	187	180	184	180	174	173			
3	176	168	166	158	161	153	152	159	157	155	158	154	149	157	159	163	158	149
4	212	203	201	189	193	185	180	188	189	187	189	186	184	193	204	205	200	191
9	183	177	173	168	168	161	159	165	163	160	160	157	149	149	157	160	157	155

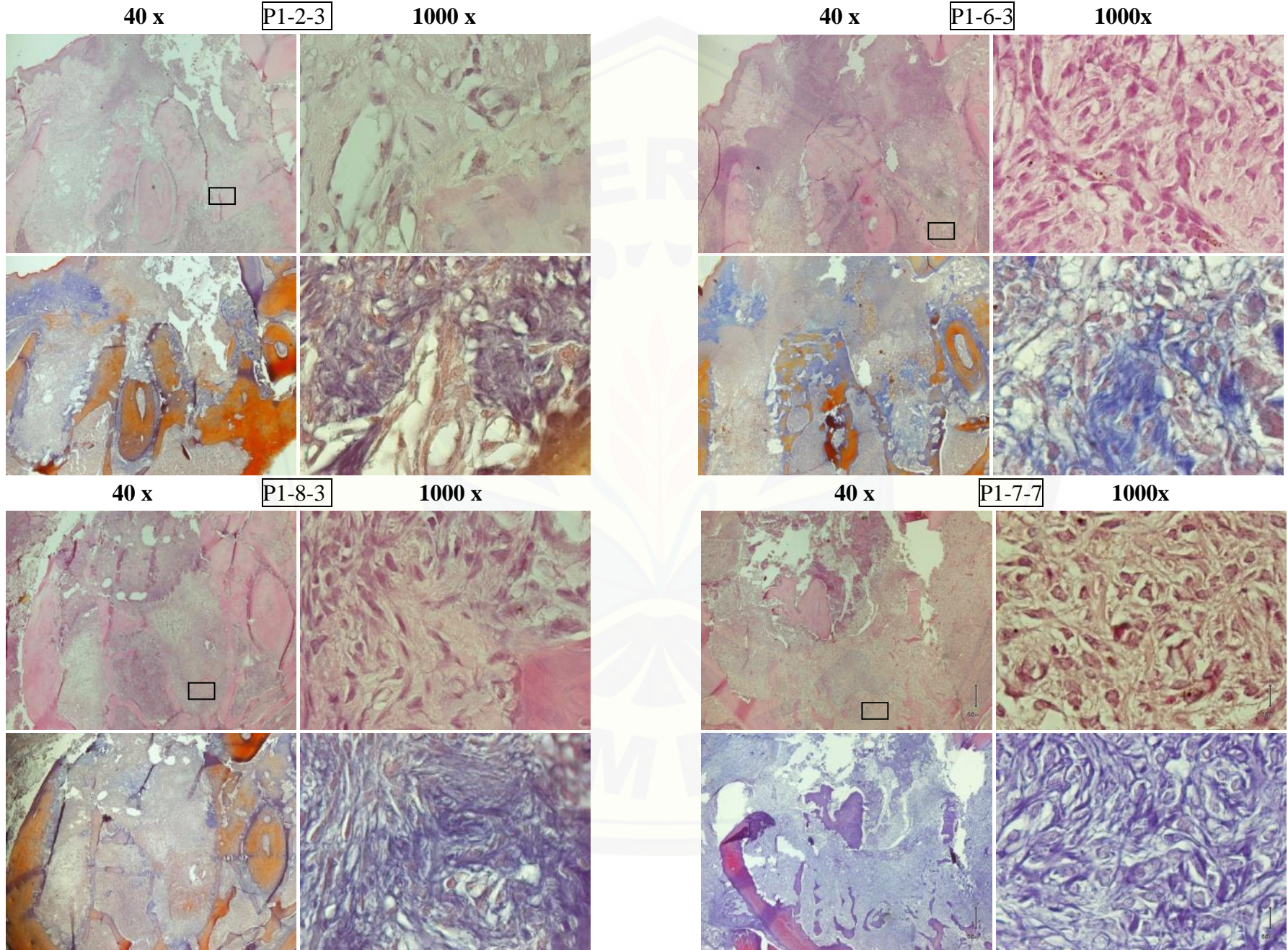
2. Pengukuran Berat Badan Tikus (Kelompok P2)

Hari perlakuan/ No. Tikus	0	1	2	3	4	5	6	7	8	9	10	11	12	13	14	15	16	17
6	171	150	161	146	153	144	150	139	152	152	155							
8	163	162	150	154	155	152	155	150	151	147	147							
9	203	200	194	188	191	185	189	174	178	180	180							
3	188	189	188	182	192	185	190	184	191	199	200	200	203	199	203			
4	228	227	197	201	199	189	186	197	189	200	180	186	185	178	172			
5	164	161	155	151	157	149	146	140	154	151	154	148	156	159	157			
1	257	242	236	236	219	221	205	230	214	232	225	207	203	212	192	205	219	199
2	207	206	190	192	188	190	188	198	185	183	182	186	181	179	178	182	182	176
7	217	208	197	197	184	183	174	184	176	180	184	173	169	178	167	170	180	177

3. Pengukuran Berat Badan Tikus (Kelompok K)

Hari perlakuan/ No. Tikus	0	1	2	3	4	5	6	7	8	9	10	11	12	13	14	15	16	17
1	194	186	185	184	183	183	186	174	171	175	182							
3	176	170	166	158	153	177	150	136	132	138	146							
4	169	164	162	164	172	165	176	165	171	176	166							
2	222	224	220	217	216	215	207	204	213	215	213	213	202	202	208			
6	156	154	153	151	149	149	141	133	132	137	143	142	131	129	131			
7	208	207	204	202	202	202	204	191	186	201	207	204	200	207	205			
5	152	151	143	138	133	134	135	134	142	131	132	128	136	130	137	132	135	126
8	165	168	171	175	166	163	160	166	165	161	160	158	158	154	153	155	153	156
9	162	156	155	145	141	133	138	141	144	135	135	127	141	138	137	134	135	124

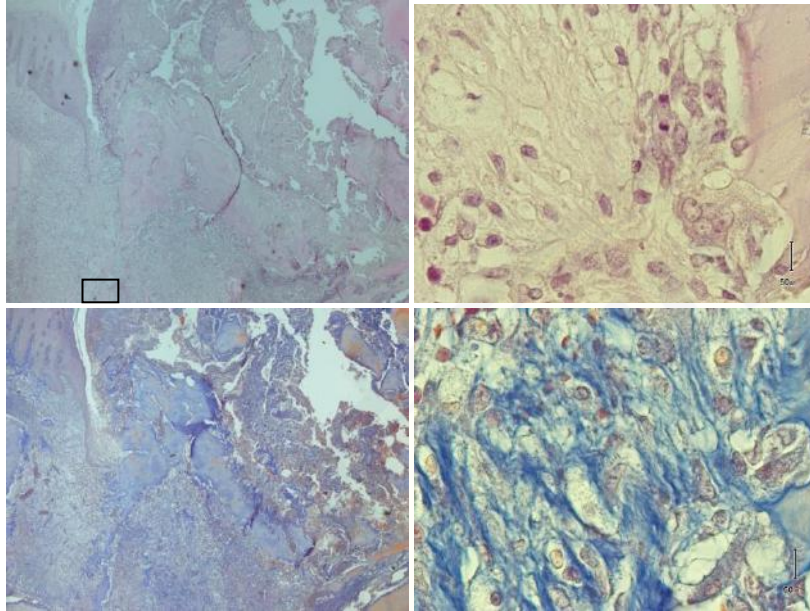
LAMPIRAN G. Gambaran HPA pembentukan tulang soket dengan pewaranaan HE dan Mallory's Trichrome



40 x

P1-5-7

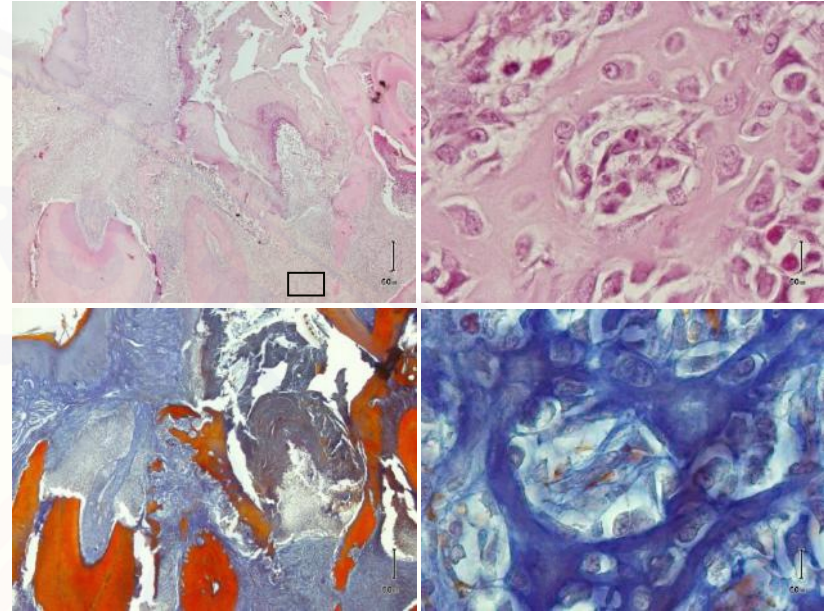
1000 x



40 x

P1-1-7

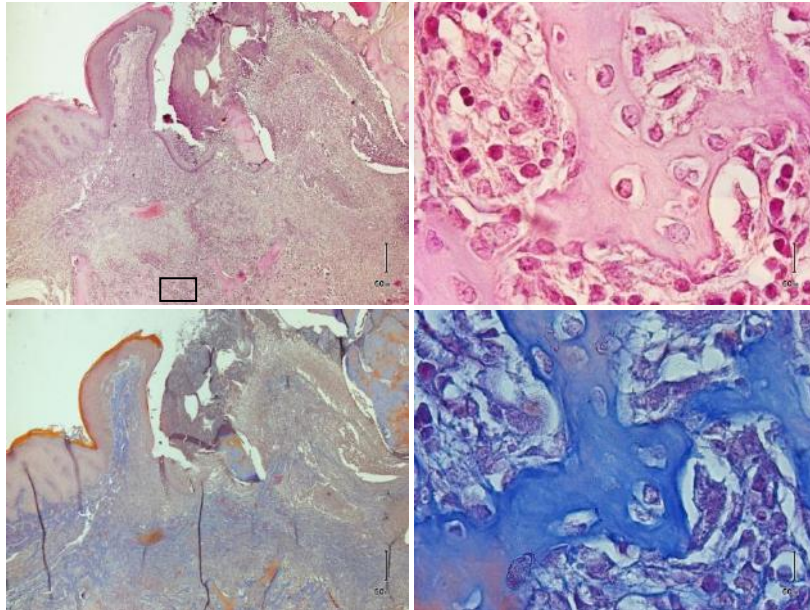
1000 x



40 x

P1-3-10

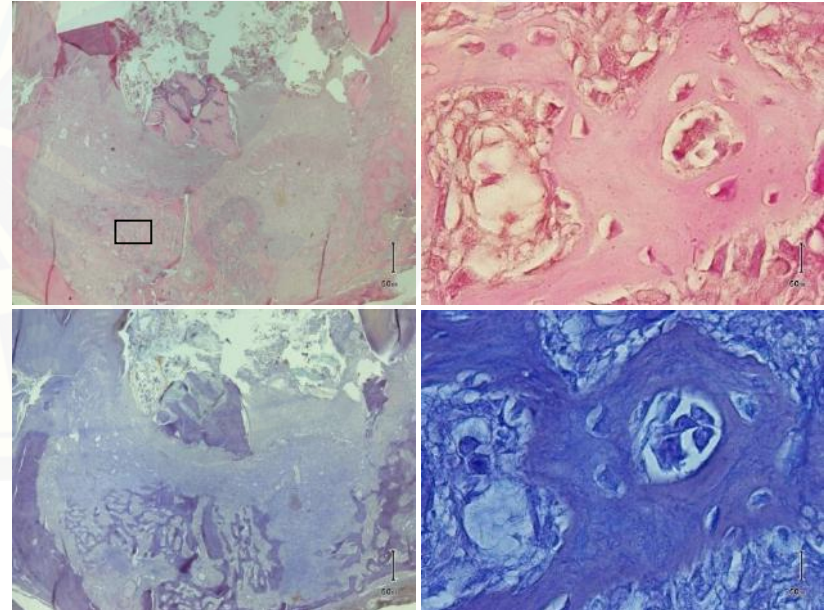
1000 x



40 x

P1-4-10

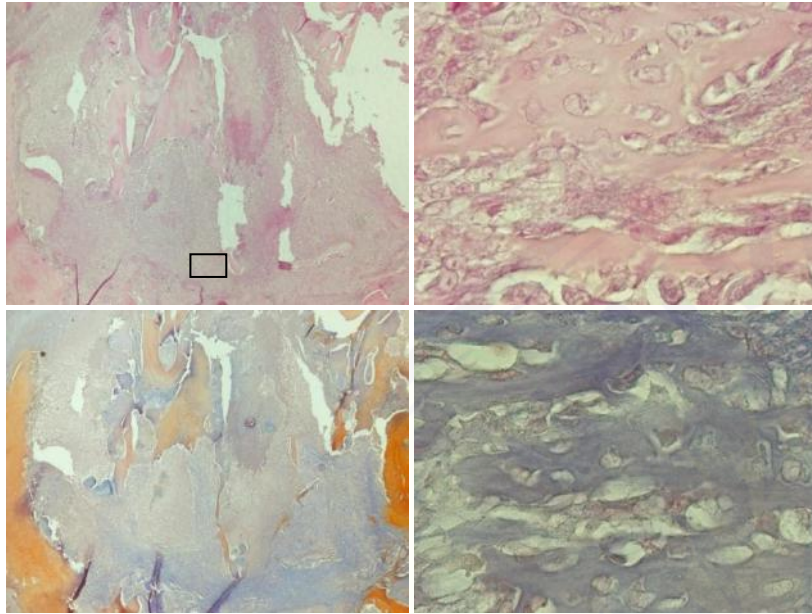
1000 x



40 x

P1-9-10

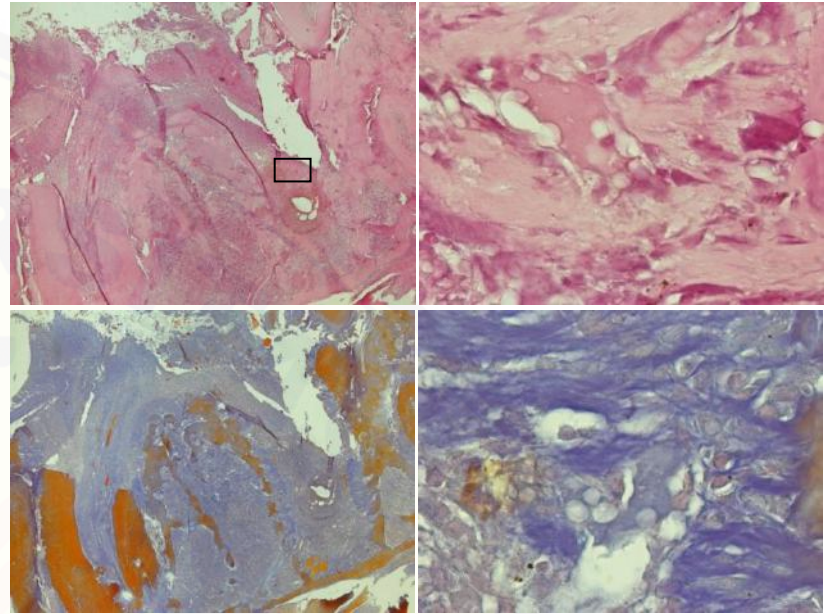
1000 x



40 x

P2-8-3

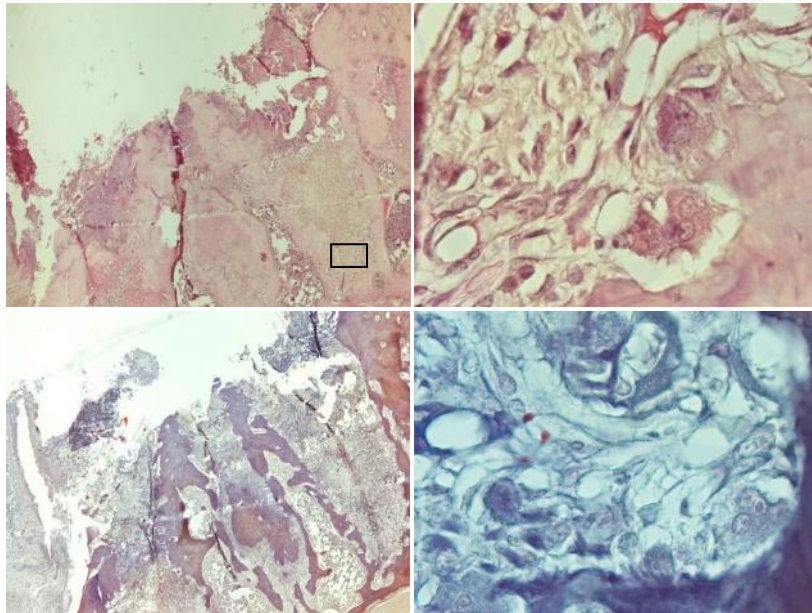
1000 x



40 x

P2-6-3

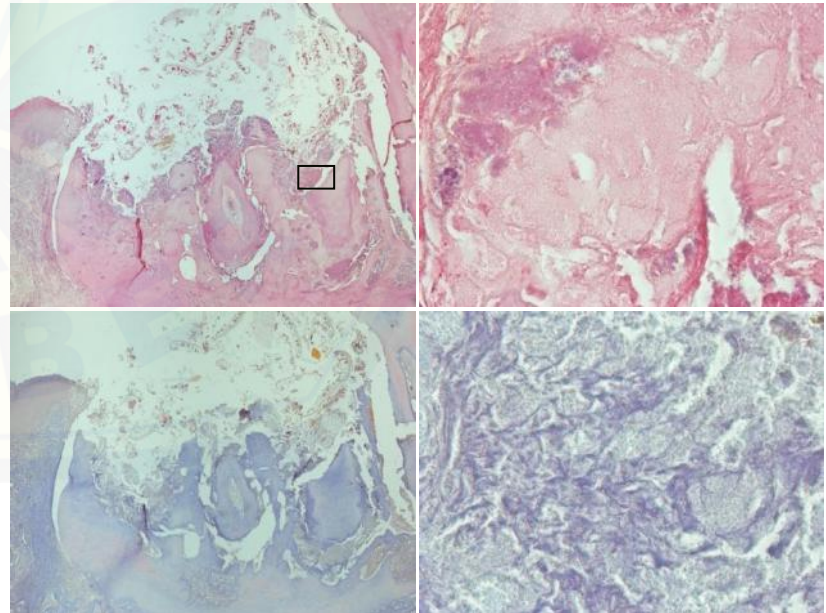
1000 x

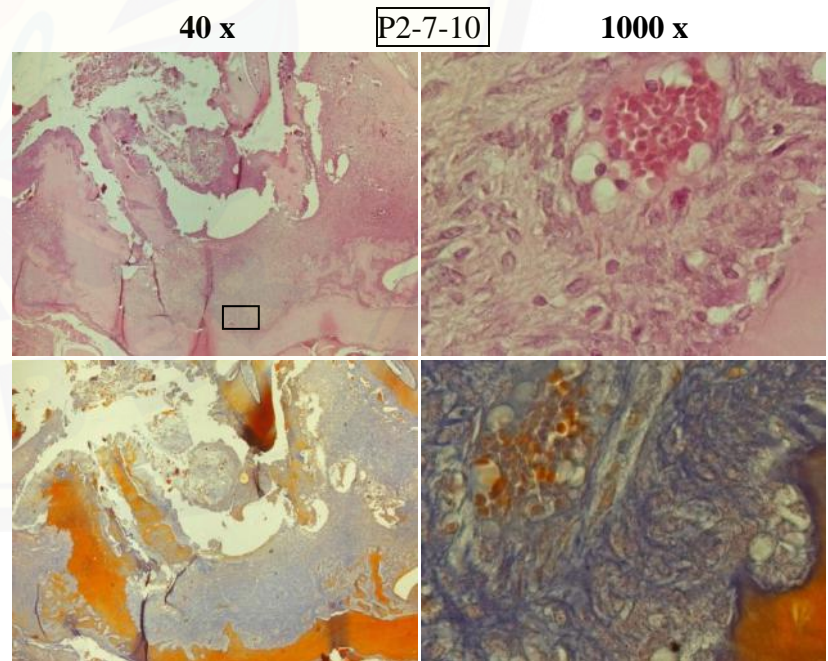
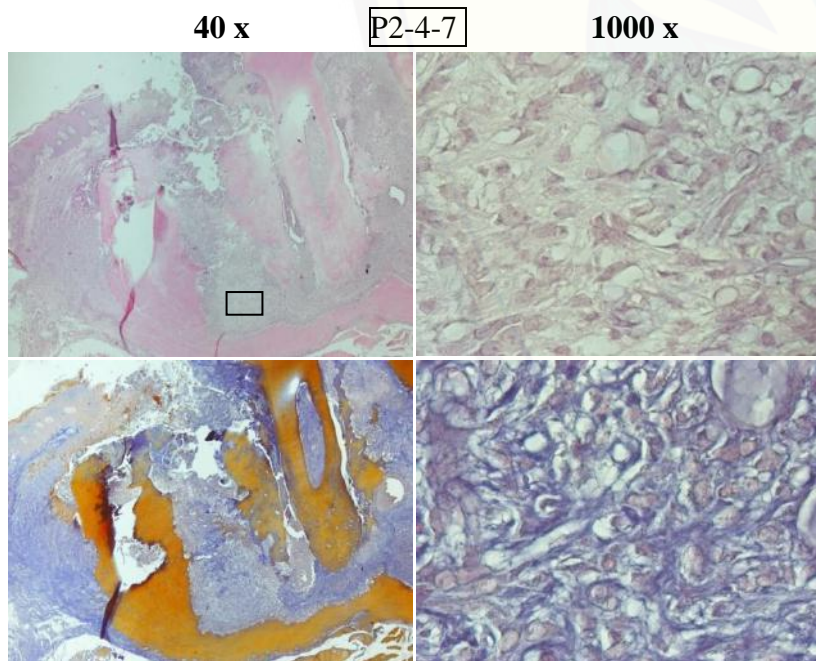
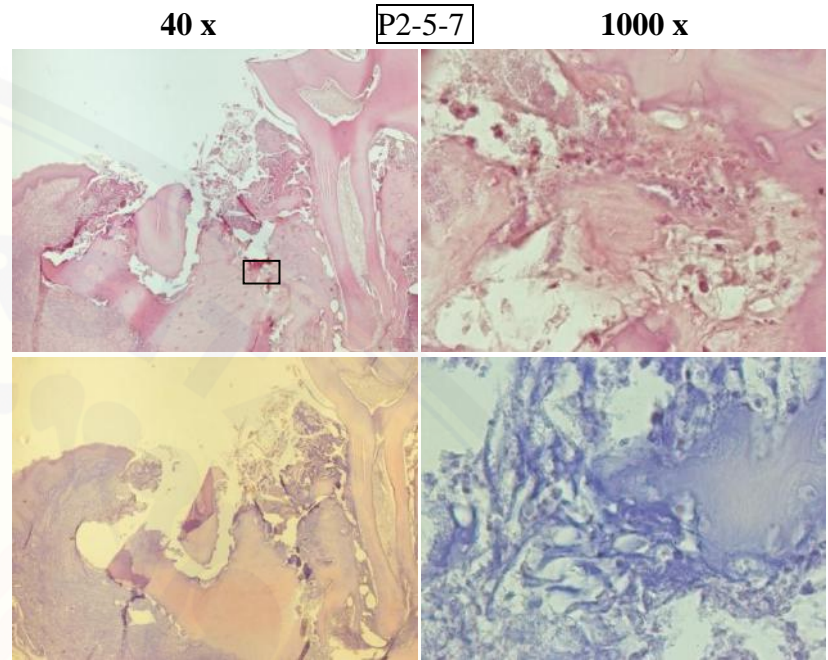
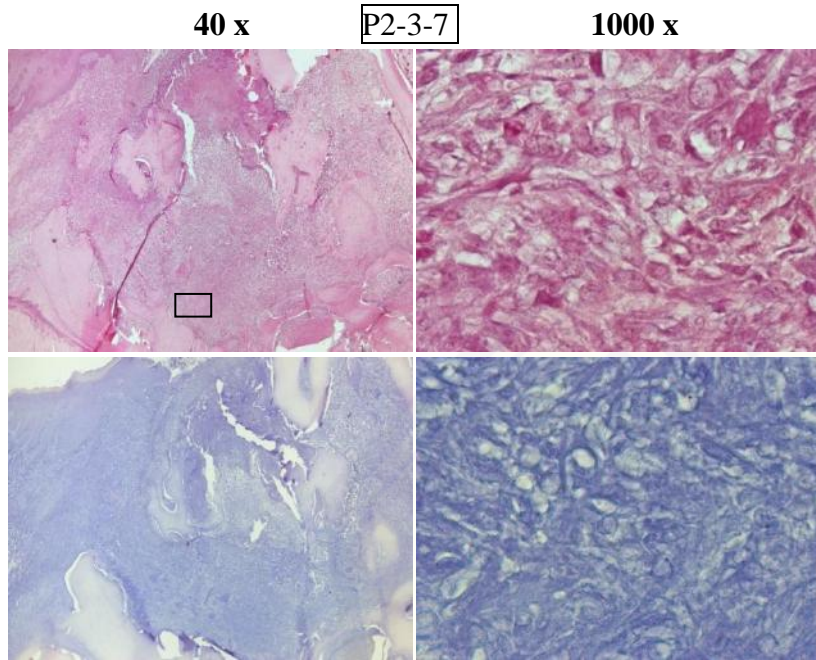


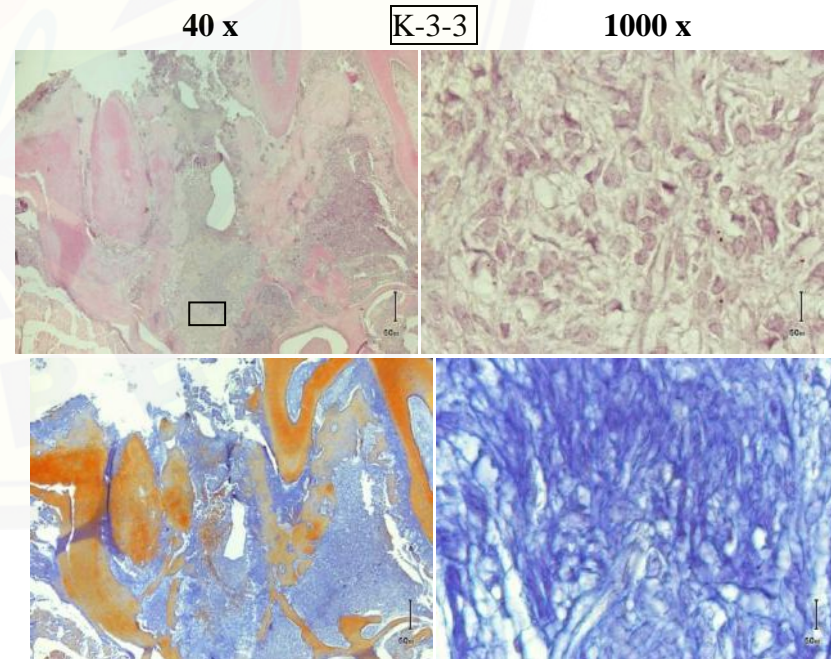
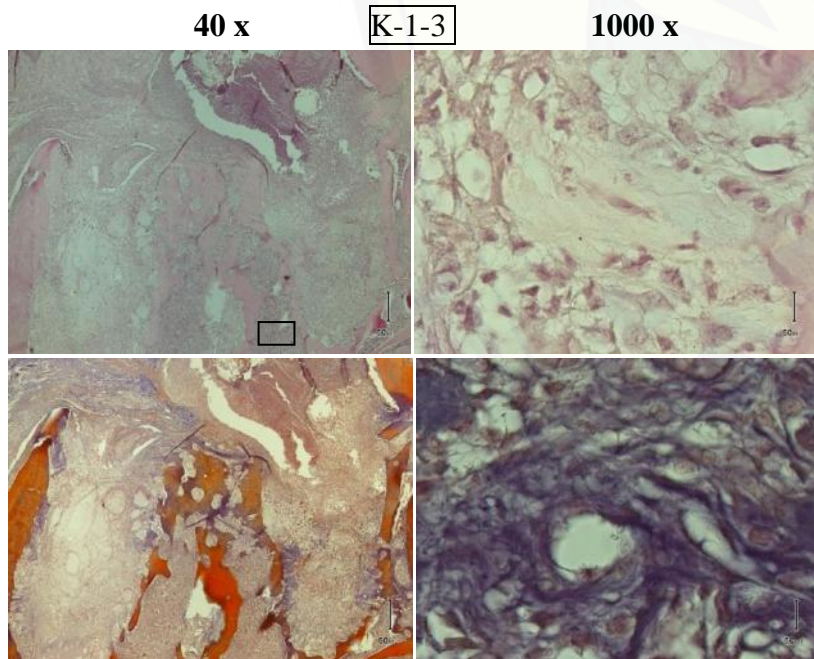
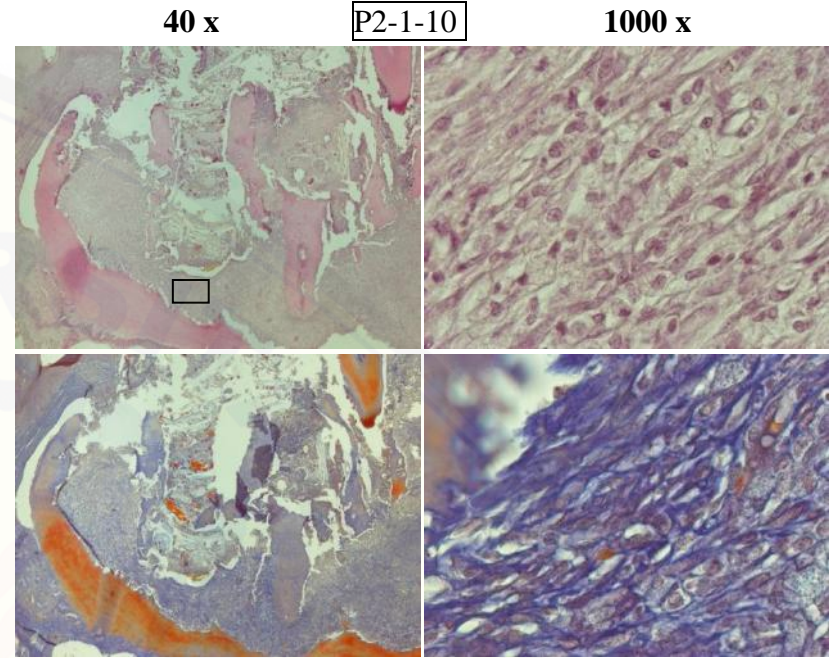
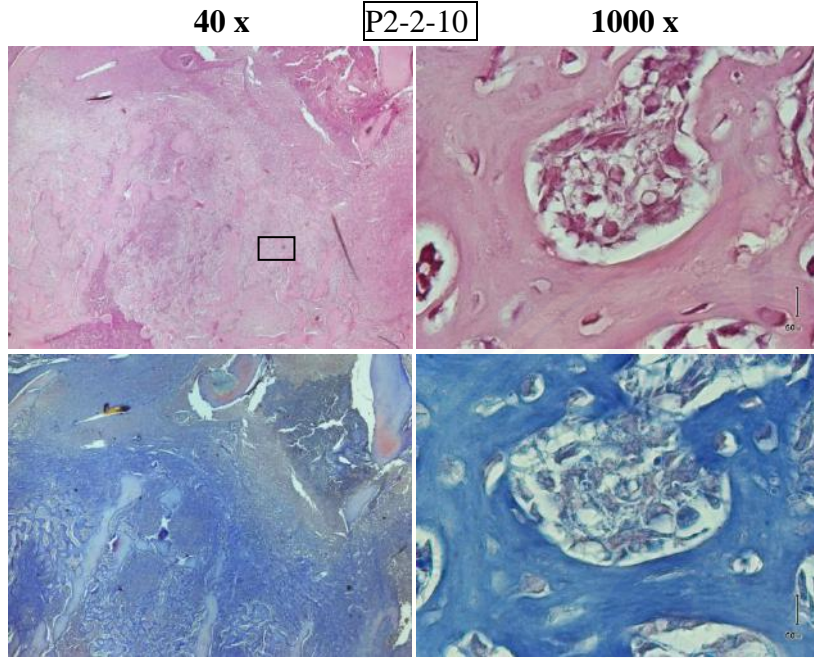
40 x

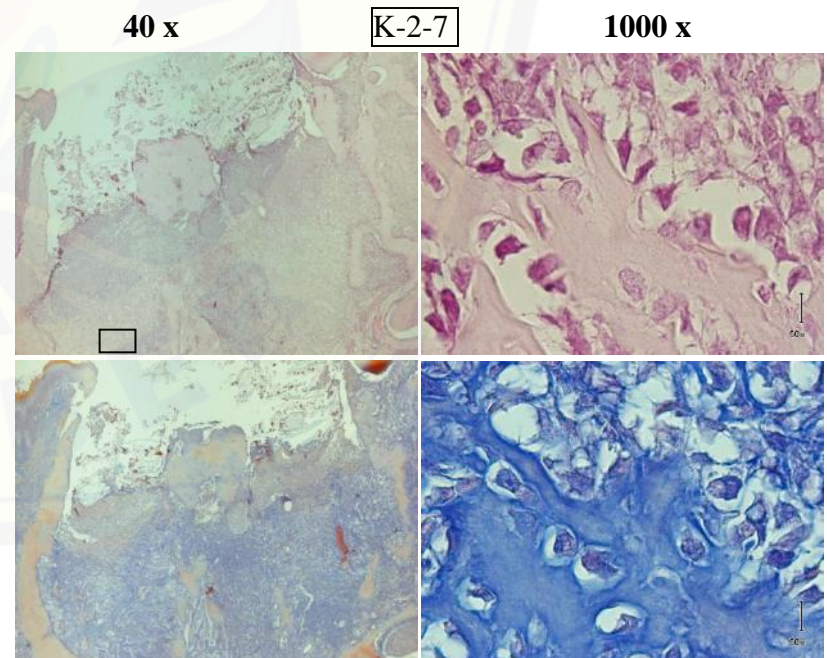
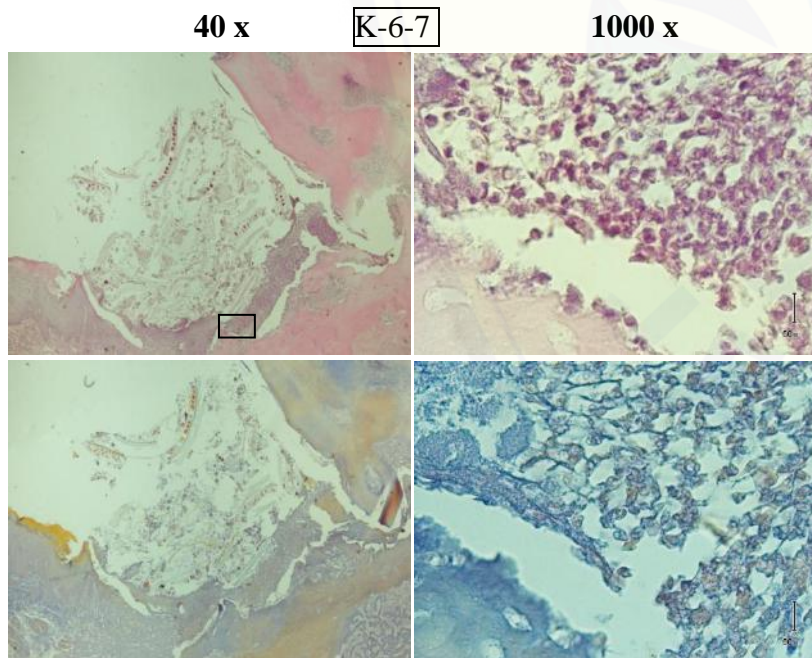
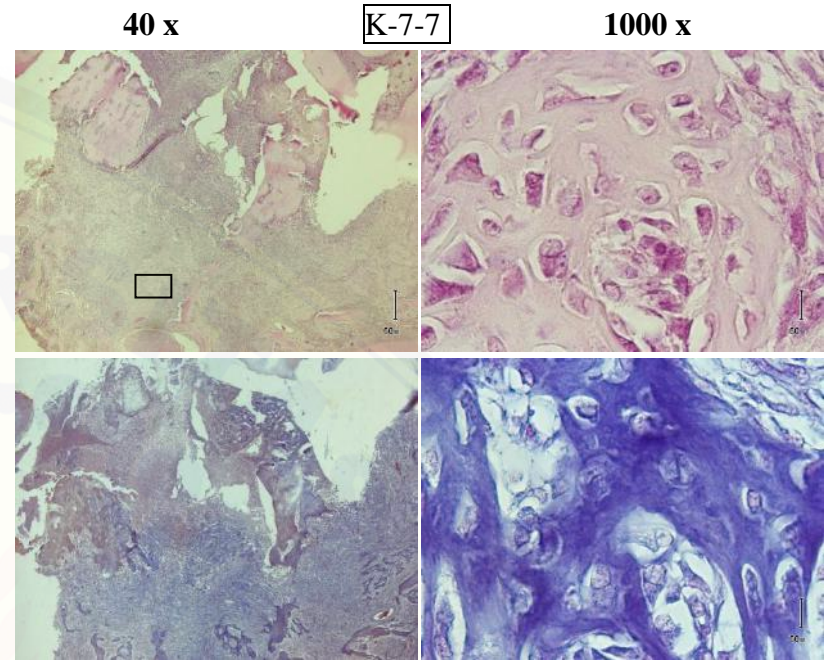
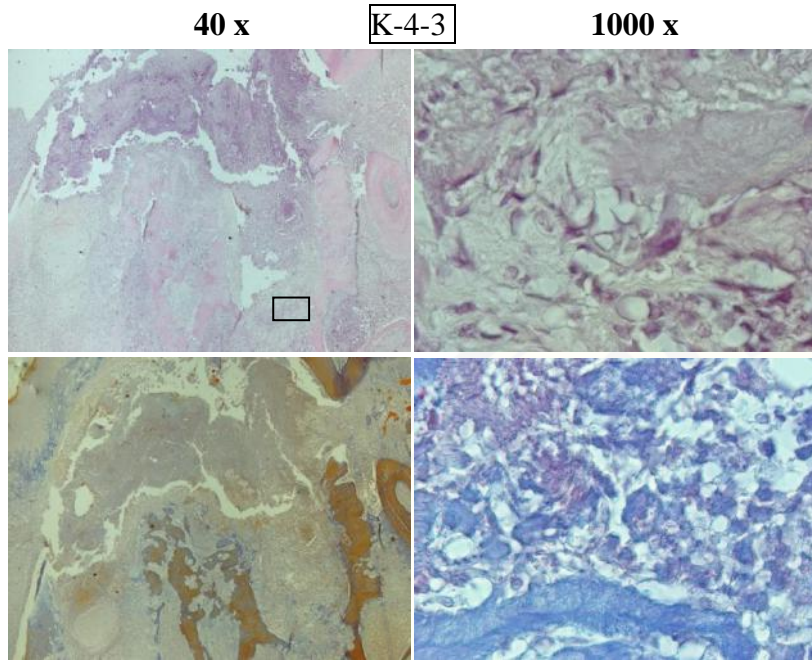
P2-9-3

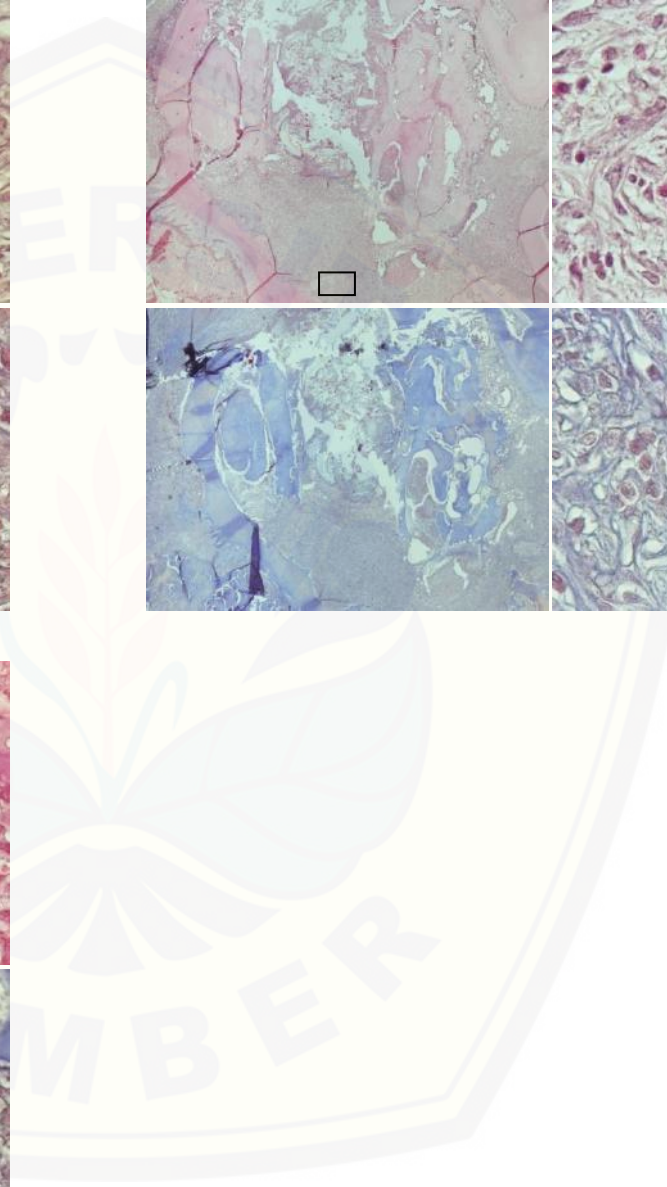
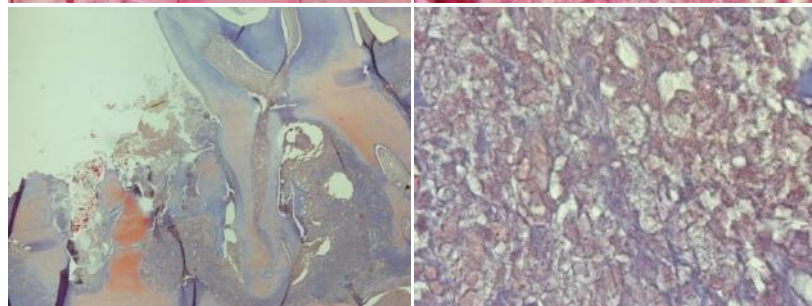
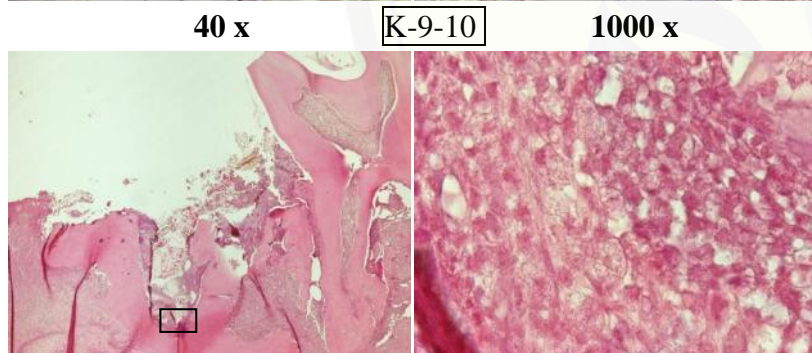
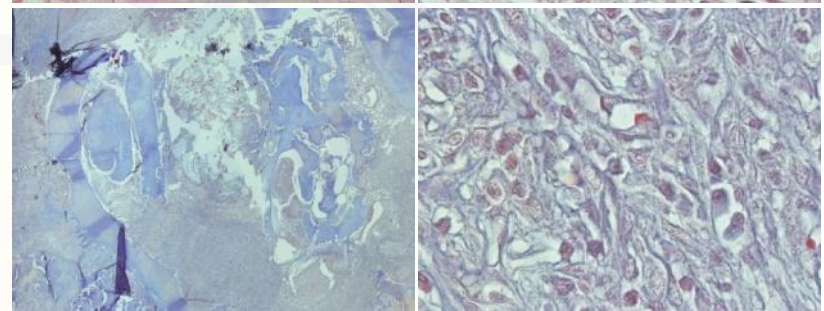
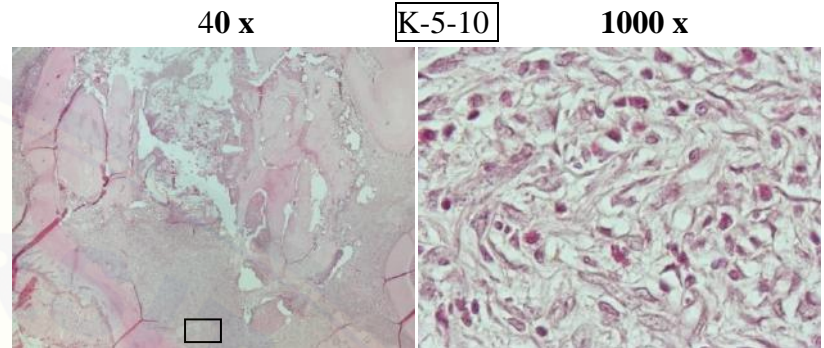
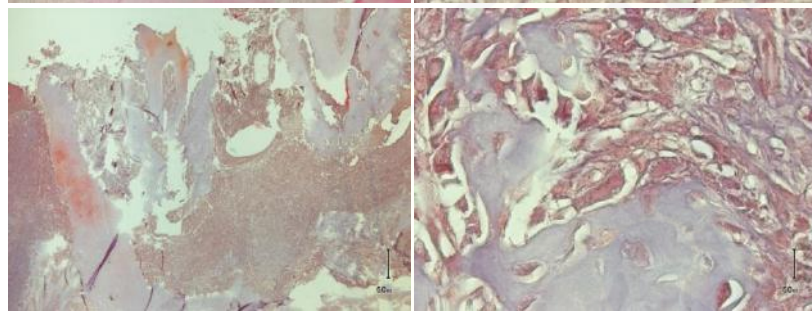
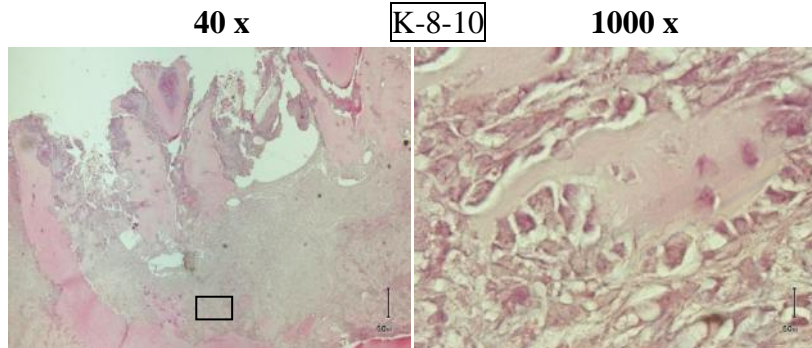
1000 x











LAMPIRAN H. Hasil pengamatan gambaran HPA dan nilai KGD acak

1. H-3 Pasca Ekstraksi

Kelompok	No. Sampel	H-1	H-7	H-10	Gambaran HPA
P1-3	2	340	511	458	PM
P1-3	6	290	490	552	PM
P1-3	8	386	572	525	PM
K-3	3	372	362	600	PM
K-3	1	471	468	424	PM
K-3	4	457	600	374	BC
P2-3	8	475	435	521	PM
P2-3	6	265	469	519	PM
P2-3	9	504	531	600	BC

2. H-7 Pasca Ekstraksi

Kelompok	No. Sampel	H-1	H-7	H-14	Gambaran HPA
P1-7	7	600	492	587	PM
P1-7	5	356	544	434	PM
P1-7	1	395	413	543	WB
K-7	7	556	305	386	WB
K-7	2	402	487	437	WB
K-7	6	600	442	452	BC
P2-7	4	479	572	402	PM
P2-7	5	587	600	600	BC
P2-7	3	532	558	394	PM

3. H-10 Pasca Ekstraksi

Kelompok	No. Sampel	H-1	H-7	H-17	Gambaran HPA
P1-10	4	402	594	296	LB
P1-10	3	448	600	361	LB
P1-10	9	532	537	346	LB
K-10	8	561	536	495	WB
K-10	5	482	600	600	PM
K-10	9	564	600	519	PM
P2-10	2	495	377	525	LB
P2-10	1	600	600	600	PM
P2-10	7	468	600	600	PM

