

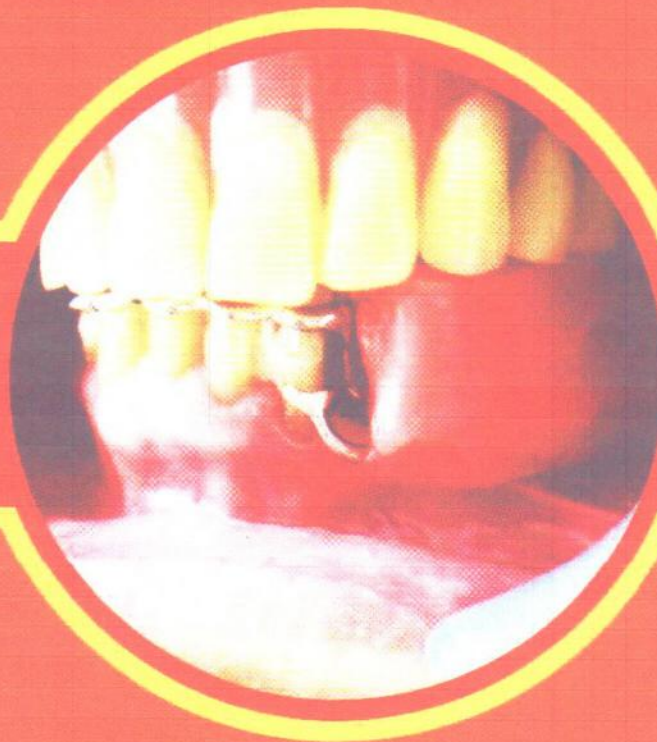Vol. 10 No. 2 Juni 2011

ISSN 1412-8926

Dentofasial

JURNAL KEDOKTERAN GIGI

Terbit setiap Februari, Juni dan Oktober



Dentofas.

Vol. 10

No. 2

Hlm.
65 - 134

Makassar
Juni 2011

ISSN:
1412-8926

Dentofasial

JURNAL KEDOKTERAN GIGI

Terbit setiap Februari, Juni, dan Oktober

PENGELOLA JURNAL DENTOFASIAL

SK Dekan FKG Unhas No.168/H4.15/KP.23/2010 (3 Februari 2010)

Penasehat:

Dekan Fakultas Kedokteran Gigi Universitas Hasanuddin

Ketua Penyunting:

Eri H. Jubhari, drg., M.Kes.
(Prostodonsia-Universitas Hasanuddin)

Wakil Ketua Penyunting:

Juni Jekti Nugroho, drg., Sp.K.G.
(Konservasi-Universitas Hasanuddin)

Penyunting Ahli:

Prof. Dr. Ekky Soeriasoemantri, drg, Sp.Ort(K). (Ortodonsia-Universitas Padjajaran); Dr. R. Darmawan Setijanto, drg, M.Kes. (Kesehatan Gigi Masyarakat-Universitas Airlangga); Prof.Dr. Marthin Luther Manda, M.A.,M.Phil. (Sastra-Universitas Hasanuddin); Prof. Ismet Danial Nasution, drg.,Ph.D.,Sp.Pros(K). (Prostodonsia-Universitas Sumatera Utara); Prof. Dr. M. Rubianto, drg, M.S.,Sp.Perio(K) (Periodontologi-Universitas Airlangga); Prof. Bambang Irawan, drg., Ph.D. (Dental Material-Universitas Indonesia); Tis Karasutisna, drg, Sp.BM(K) (Bedah Mulut-Universitas Padjajaran); Gus Permana, drg, Ph.D., Sp.PM (Penyakit Mulut-Universitas Indonesia); Prof. Dr. Siti Mardewi Soerono Akbar, drg, Sp.KG(K) (Konservasi-Universitas Indonesia); Prof. Dr. H. Suhardjo, drg, M.S.,Sp.RKG (Radiologi Dental-Universitas Padjajaran); Prof. Dr. Iwa Sutardjo Rus Sudarso, S.U, Sp.KGA(K) (Kedokteran Gigi Anak-Universitas Gajah Mada-Yogyakarta); Freddy G. Kuhuwael, dr, Sp.THT-KL(K) (Fak. Kedokteran-Universitas Hasanuddin); Prof. Dr. Rasmidar Samad, drg, M.S, (Kesehatan Gigi Masyarakat-Universitas Hasanuddin); Prof. Moh. Dharma Utama, drg, Ph.D., Sp.Pros(K). (Prostodonsia-Universitas Hasanuddin)

Penyunting Pelaksana:

Prof. Dr. Burhanuddin Dg. Pasiga, drg, M.Kes. (Kesehatan Gigi Masyarakat-Universitas Hasanuddin); Dr. Indrya K. Mattulada, drg, M.S. (Konservasi-Universitas Hasanuddin); Maria Tanumiharja, drg, M.D.Sc. (Konservasi-Universitas Hasanuddin); Prof. Dr. Sherly Horax, drg, M.S. (Kedokteran Gigi Anak-Universitas Hasanuddin); Dr. Hj. Barunawaty Yunus, drg, M.Kes., Sp.RKG(K). (Radiologi Dental-Universitas Hasanuddin); Iman Sudjarwo, drg, M.Kes. (Teknologi Material-Universitas Hasanuddin); Dr. Susilowati, drg, SU. (Ortodonsia-Universitas Hasanuddin); Prof. Dr. M. Hendra Chandha, drg, M.S. (Bedah Mulut-Universitas Hasanuddin); Prof. Dr. Harlina, drg, M.Kes. (Penyakit Mulut-Universitas Hasanuddin); Prof. Dr. Hasanuddin, drg, M.S. (Periodontologi-Universitas Hasanuddin); Eri H. Jubhari, drg, M.Kes. (Prostodonsia-Universitas Hasanuddin); Dr. Edy Machmud, drg, Sp.Pros(K) (Prostodonsia-Universitas Hasanuddin); Dr. Nurlinda Hamrun, drg, M.Kes. (Oral Biologi-Universitas Hasanuddin)

Pelaksana Administratif:

Acing Habibi, drg., Talle
(Fakultas Kedokteran Gigi Universitas Hasanuddin)

Ucapan terima kasih kepada penyunting yang bertugas pada Jurnal Dentofasial Vol.10 No.2 Juni 2011:

Prof. Dr. Rasmidar Samad, drg, M.S., Dr. Nurlinda Hamrun, drg, M.Kes., Prof. Dr. Harlina, drg, M.Kes., Prof. Dr. Marthin Luther Manda, M.A.,M.Phil., Maria Tanumiharja, drg, M.D.Sc., Prof. Moh. Dharma Utama, drg, Ph.D., Sp.Pros(K), Dr. Edy Machmud, drg, Sp.Pros(K), Prof. Dr. Ekky Soeriasoemantri, drg, Sp.Ort(K), Eri H. Jubhari, drg, M.Kes., Prof. Dr. M. Hendra Chandha, drg, M.S., Dr. Susilowati, drg, SU., Tis Karasutisna, drg, Sp.BM(K), Prof. Dr. Siti Mardewi Soerono Akbar, drg, Sp.KG(K), Dr. Indrya K. Mattulada, drg, M.S., Prof. Dr. Sherly Horax, drg, M.S., Freddy G. Kuhuwael, dr, Sp.THT-KL(K), Prof. Dr. M. Rubianto, drg, M.S.,Sp.Perio(K), Prof. Dr. Hasanuddin, drg, M.S.

Alamat Pengelola:

Lembaga Penelitian dan Pengabdian Masyarakat
Fakultas Kedokteran Gigi Universitas Hasanuddin
Jln. Perintis Kemerdekaan Km 10 Tamalanrea, Makassar 90245 Indonesia
Phone: (062-411) 586012, 587444; Fax: (062-411) 584641, 587444
E-mail: jdentofas@yahoo.com

Dentofasial

JURNAL KEDOKTERAN GIGI

Terbit setiap Februari, Juni, dan Oktober

DAFTAR ISI

	Halaman
1. Daya hambat ekstrak <i>Aloe vera</i> terhadap pertumbuhan <i>Staphylococcus aureus</i> <i>Irene Edith Rieuwpassa, Rahmat, Karlina</i>	65- 70
2. Adanya korelasi kadar TNF- α antara pemeriksaan hapusan lesi dengan pemeriksaan darah perifer pasien stomatitis aftosa rekuren <i>Ali Yusran, Erni Marlina, Sumintarti</i>	71- 75
3. The harbor of microorganism on used toothbrushes <i>Asmawati</i>	76- 78
4. Rendahnya persepsi masyarakat terhadap pemakaian gigitiruan di Desa Ujung Rambung, Kecamatan Pantai Cermin, Kabupaten Serdang Bedagai <i>Dwi Tjahyaning Putranti, Helly Chandra</i>	79- 85
5. Optimalisasi penanganan kasus prostetik dengan perawatan ortodontik <i>Eddy Heriyanto Habar</i>	86- 88
6. Penatalaksanaan impaksi gigi kaninus dengan cara kombinasi pembedahan dan ortodontik <i>Franky Oscar</i>	89- 92
7. Odontoma kompleks pada impaksi gigi molar ketiga rahang bawah <i>Rahardjo</i>	93- 96
8. Penggunaan gigitiruan sebagian lepasan kerangka logam pascaperawatan periodontal <i>Krisnadi Setiawan, Aprillia Adenan</i>	97-100
9. <i>Bleaching</i> internal untuk merawat perubahan warna gigi insisivus sentralis kanan atas <i>Firsta Dianty, Endang Sukartini, Milly Armilia</i>	101-104
10. Pemutihan kembali gigi yang berubah warna pada anak <i>Roedy Budirahardjo</i>	105-110
11. <i>Sinus lifting</i> dengan teknik <i>lateral window</i> dan <i>transalveolar osteotomy</i> <i>Muhammad Ruslin</i>	111-115
12. Komunikasi oroantral: etiologi dan penatalaksanaannya <i>Wiwiek Poedjiastoeti</i>	116-119
13. Pertimbangan laboratoris arah pemasangan rotasi gigitiruan sebagian lepasan rangka logam <i>FX Ady Soesetijo</i>	120-123
14. <i>Splint</i> untuk mengurangi kegoyangan gigi sebagai perawatan penunjang penyakit periodontal <i>Arni Irawaty Djais</i>	124-127
15. Retraksi gingiva sebelum pencetakan untuk mendapatkan gigitiruan cekat yang ideal <i>Hanoem Eka Hidajati, Ratri Maya Sitalaksmi</i>	128-134

Pertimbangan laboratoris arah pemasangan rotasi gigitiruan sebagian lepasan rangka logam

Laboratory considerations in rotational path of insertion of metal frame removable partial denture

FX Ady Soesetijo

Bagian Prostodonsia

Fakultas Kedokteran Gigi Universitas Jember
Jember, Indonesia

ABSTRACT

Clinical indications and contraindications for insertion path of removable partial denture (RPD) have been well discussed in the literature. However, specific discussion of proper laboratory technique and procedure for dental technician is scarce and limited. This article describes two problems that dental technicians occasionally encounter which make the fabrication of rotational insertion path of RPD difficult or impossible. Design modifications by the clinician can eliminate problems faced by technicians in determining the proper path of insertion. Lack of clinical experience and/or guidance from the literature related to the insertion path of RPD design may cause laboratory and clinical problems. The recognition of these potential problems will minimize the laboratory and clinical problems

Key words: insertion path, metal frame, removable partial denture

ABSTRAK

Indikasi dan kontraindikasi klinis tentang arah pemasangan rotasi gigitiruan sebagian lepasan (GTSL) telah dibahas secara jelas di dalam literatur. Akan tetapi, pembahasan secara khusus mengenai teknik dan prosedur laboratoris yang benar oleh tekniker gigi masih sedikit dan terbatas. Artikel ini membahas dua masalah yang sering dihadapi oleh tekniker gigi pada saat proses pembuatan GTSL, terutama menyangkut arah pemasangan yang sulit atau tidak mungkin. Modifikasi disain oleh dokter gigi sangat diperlukan, dan diharapkan dapat mengurangi masalah yang dihadapi oleh tekniker dalam menentukan arah pemasangan yang benar. Kurangnya pengalaman klinis dan/atau panduan dari literatur mengenai disain arah pemasangan GTSL dapat mengakibatkan masalah laboratoris dan klinis. Pengakuan dan pemahaman secara seksama pada masalah potensial tersebut di atas akan dapat meminimalkan masalah-masalah laboratoris dan klinis.

Kata kunci: arah pemasangan, rangka logam, gigitiruan sebagian lepasan

Koresponden: FX Ady Soesetijo, Bagian Prostodonsia, Fakultas Kedokteran Gigi Universitas Jember, Jl. Kalimantan 37, Jember 68121, Indonesia. E-mail: fx.adys_drg@yahoo.com

PENDAHULUAN

Keberhasilan pembuatan gigitiruan sebagian lepasan (GTSL) tidak hanya ditentukan oleh penguasaan teori dan keterampilan dokter gigi, tetapi juga sangat ditentukan oleh keterampilan tekniker gigi. Instruksi atau petunjuk yang jelas dari dokter gigi kepada tekniker gigi pada saat penyerahan rancangan disain (*design order*) merupakan hal yang penting.¹

Banyak dokter gigi belum memahami teknik pemasangan gigitiruan yang menguntungkan. Hal tersebut terutama disebabkan oleh kurangnya pemahaman tentang mekanisme arah pemasangan rotasi, khususnya GTSL. Apabila penerapan disain benar maka arah rotasi akan memberikan nilai estetis, retensi dan stabilisasi yang lebih baik.^{2,3}

Arah rotasi GTSL sering diabaikan dokter gigi, karena melibatkan konsep yang kompleks

dan teknik laboratorium yang rumit serta membutuhkan ketelitian yang lebih. Hal tersebut dapat diketahui di laboratoris dengan bantuan model gigi. Rotasi tersebut didasarkan pada garis fulkrum/garis khayal yang merupakan petunjuk arah pergerakan dan pergeseran gigitiruan, atau dapat juga didasarkan pada letak cengkeram.^{4,5}

Pada kasus-kasus tertentu, sangat sulit untuk mendisain GTSL secara sempurna. Untuk itu, pada makalah ini akan ditelaah dua macam rotasi spesifik [kategori pertama (I) dan kategori kedua (II)] yang sering dijumpai pada disain GTSL, dan sangat sulit atau tidak mungkin dibuat secara sempurna tanpa dilakukan modifikasi.

TINJAUAN PUSTAKA

Kategori pertama (I), yaitu arah pemasangan rotasi GTSL yang disebabkan oleh karena disain

rangka logam dengan cengkeram di daerah posterior terletak pada daerah gerong di bagian distal gigi penyangga. Sedangkan cengkeram yang terletak lebih anterior terletak pada daerah gerong gigi penyangga dengan hambatan minimal. Arah pemasangan GTSL tersebut dilakukan dengan menempatkan cengkeram posterior terlebih dahulu, kemudian daerah anterior. Hal tersebut menyebabkan rotasi yang sumbu terletak pada daerah ujung lengan cengkeram posterior dan busur rotasi menjadi lebih panjang (Gambar 1).^{3,5,6}

Kategori kedua (II), yaitu arah pemasangan GTSL yang tergantung pada kekuatan retensi cengkeram yang terletak di daerah anterior, sebelah mesial anterior gigi penyangga, kemudian rangka logam berotasi ke arah posterior sampai mencapaiudukannya pada posisi akhir (Gambar 2). Arah rotasi GTSL kategori II ini sering terjadi pada kasus-kasus dengan modifikasi daerah anterior, yaitu pada daerah tak bergigi selain daerah yang menentukan kelas.^{3,5,6}

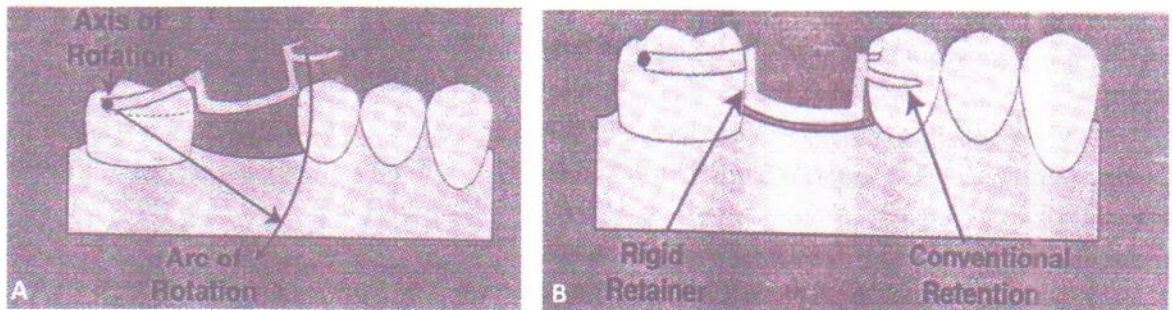
Arah pemasangan gigitiruan sangat ditentukan kecermatan dalam pemanfaatan gerong pada model gigi. Terdapat 2 macam gerong, yaitu

gerong yang diharapkan (*desirable undercut*) dan gerong yang tidak diharapkan (*undesirable undercut*). Gerong yang diinginkan tidak di-*block out*, sehingga sangat membantu retensi dan stabilisasi gigitiruan, sedangkan gerong yang tidak diharapkan di-*block out* karena dapat dan menyulitkan arah pemasangan gigitiruan.^{1,7} Jones⁸ menyatakan bahwa pemanfaatan daerah gerong yang kurang cermat akan mengakibatkan hasil rangka logam yang tidak sesuai dengan yang diharapkan, karena hal tersebut akan menyulitkan penempatannya di dalam mulut penderita.

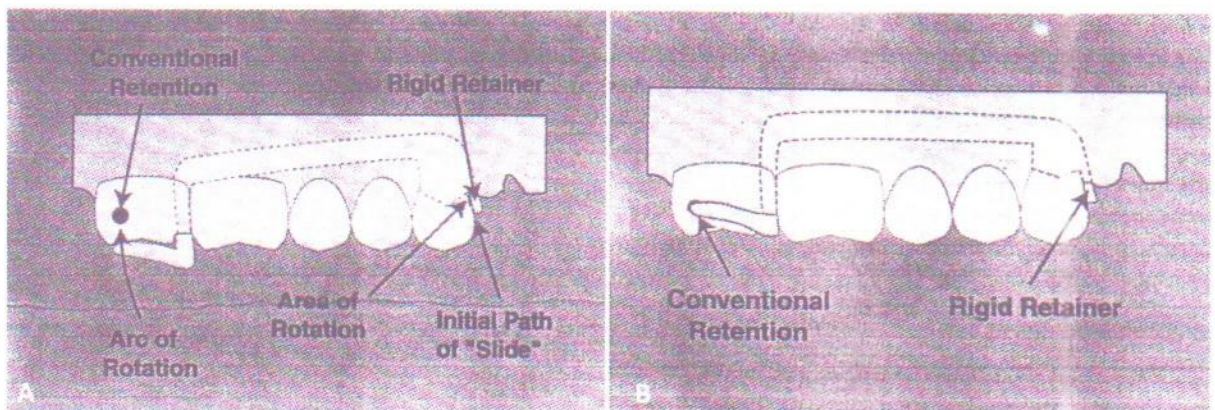
Lengan cengkeram tuang sebaiknya ditempatkan pada daerah gerong dengan kedalaman 0,01 inci agar tidak menyulitkan arah pemasangan dan diharapkan dapat memberikan retensi yang memadai.⁹

PEMBAHASAN

Hal yang paling sulit dalam mendisain GTSL rangka logam adalah permintaan disain dengan retensi *infrabulge* (daerah yang terletak di bawah kontur terbesar/daerah gerong), karena seringkali bar utama berada di atas gigi penyangga anterior



Gambar 1. A. Arah rotasi GTSL kategori I. Terjadinya kontak awal dengan sumbu rotasi pada molar RB. Kemudian rotasi selanjutnya mengarah ke posisi kedudukan akhir sesuai busur rotasi. B. Retensi diperoleh dari retainer rigid dan retensi konvensional (Sumber: Ivanhoe JR. Laboratory considerations in rotational path removable partial denture. J Prosthet Dent 2000; 84: 470-2).⁵



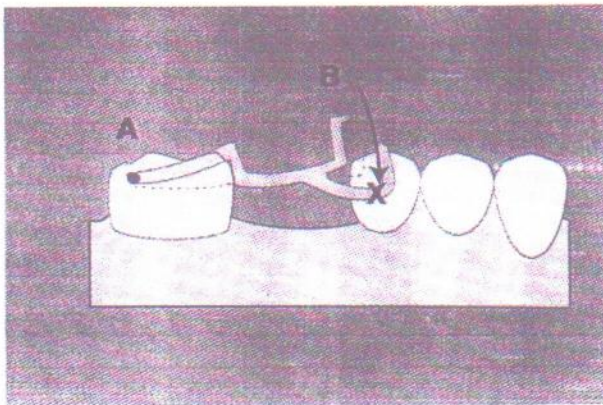
Gambar 2. A. Penempatan awal pada arah rotasi GTSL kategori II. B. Daerah rotasi dan busur rotasi diperlukan untuk menempatkan kombinasi retensi konvensional dan retainer rigid padaudukannya (Sumber: Ivanhoe JR. Laboratory considerations in rotational path removable partial denture. J Prosthet Dent 2000; 84: 470-2).⁵

arah pemasangan GTSL kategori I. Disain ini dibuat oleh karena kurangnya gerong retentif pada bagian mesiobukal gigi penyangga anterior yang penting untuk cengkeram sirkumferensial. Masalah teknis timbul ketika upaya mencompactkan rangka logam hingga mencapai posisi akhir. Lengan cengkeram berkontak dengan sisi bukal penyangga anterior, tetapi dapat menghalangi kedudukan yang sempurna dari rangka logam (Gambar 3 dan 4). Masalah ini dapat ditangani dengan membuat *block out* pada model dan dibuat sejauh mungkin dari gigi penyangga (Gambar 5). Pada beberapa kasus, *block out* dapat memberi kesan sayap GTSL menjadi tebal.^{5,7,9}

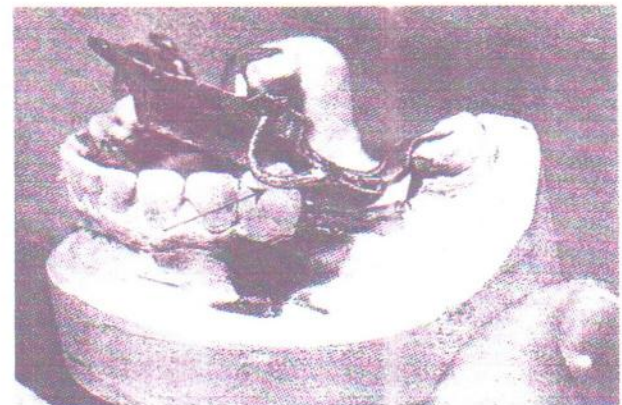
Permintaan disain yang menyulitkan teknis adalah kasus GTSL kategori II, karena adanya daerah tak bergigi pada daerah anterior yang cukup luas (Gambar 6). Pada kasus tersebut karena retensi utama terletak pada cengkeram

yang ditempatkan pada mesial gigi anterior penyangga, maka gigitiruan mudah berotasi sepanjang garis fulkrum. Masalah tersebut dapat diatasi dengan cara menempatkan retainer *indirect* pada gigi penyangga yang terletak sejauh dan seposterior mungkin dari garis fulkrum.^{4,5,9}

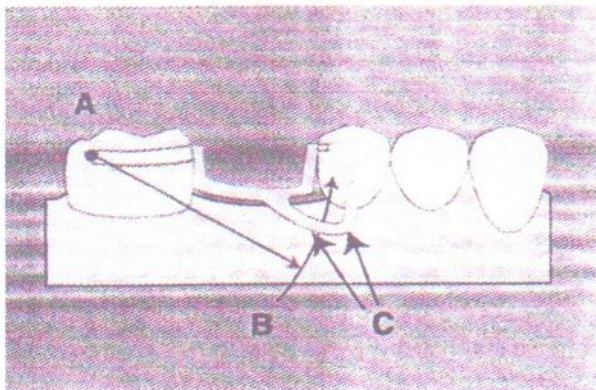
Pada kebanyakan kasus, tepi insisal dari gigi antagonis menutupi serta menghalangi perluasan anterior rangka logam yang menempati lingir sisa, dan memiliki jarak interoklusal yang sempit. Dokter gigi mungkin membutuhkan sedikit retensi tambahan yang dianjurkan apabila rangka logam dibuat berkontak langsung atau ada sedikit celah pada daerah edentulus. Kesulitan yang dihadapi tekniker adalah pada saat menempatkan rangka logam pada model. Plat logam untuk retensi tambahan berkontak dengan lingir edentulus mencegah retainer bergeser dari jangkauan daerah rotasi (Gambar 7).^{3,6,7}



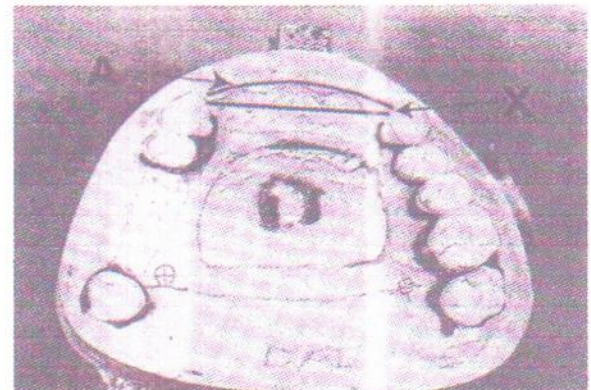Gambar 3. Sebagian *channel rest* ditempatkan pada *rest preparation* (A), dan rotasi GTSL pada busur rotasi (B). Ada hambatan penempatan cengkeram di *infrabulge* bukal premolar ketika insersi GTSL arah rotasi kategori I (Sumber: Ivanhoe JR. Laboratory considerations in rotational path RPD. J Prosthet Dent 2000;84:470-2).⁵



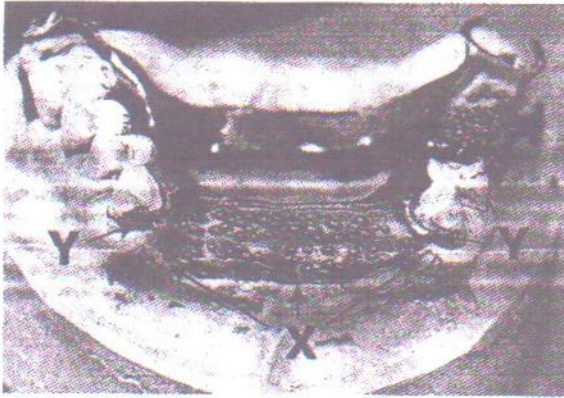
Gambar 4. Hambatan terjadi saat menempatkan cengkeram pada daerah *infrabulge*, karena terhalang oleh permukaan cembung gigi (Sumber: Jacobsen TE. Rotational path partial denture design: A 10 years clinical follow up - Part I. J Prosthet Dent 2005; 71 (3): 271-7).⁶



Gambar 5. Sumbu rotasi (A, B). Daerah model yang akan ditempati logam tuang (C) harus di-*block out* untuk mengurangi hambatan arah pasang (Sumber: Ivanhoe JR. Laboratory considerations in rotational path removable partial denture. J Prosthet Dent 2000; 84: 470-2).⁵



Gambar 6. Daerah yang tidak bergigi (A) terletak lebih anterior dari sumbu rotasi (X) pada kasus arah pasang GTSL kategori II (Sumber: Jacobsen TE. Rotational path partial denture design: A 10 years clinical follow up - Part I. J Prosthet Dent 2005; 71 (3): 271-7).⁶



Gambar 7. Karena pelat logam tidak dapat di-block out, maka logam yang berkontak dengan lingir (X) dapat menghalangi penempatan GTSL pada model terutama penempatan *retainer rigid* pada gerong retentif (Y) (Sumber: Jacobsen TE. Rotational path partial denture design: A 10 years clinical follow up- Part I. J Prosthet Dent 2005; 71 (3): 271-7).⁶

Hambatan ini menyebabkan pergeseran ke arah anterior lingir sisa seperti terlihat pada gambar 6. Seringkali tekniker memperkecil hambatan dengan cara mengasah permukaan rangka logam sampai diperoleh kedudukan yang sempurna.^{3,6,7}

SIMPULAN

Masalah yang terkait dengan arah pemasangan rotasi gigitiruan rangka logam dapat

diatasi dengan membuat survei model yang tepat dan disertai dengan rancangan desain yang jelas dari dokter gigi ke tekniker gigi.

DAFTAR PUSTAKA

1. Loney RW. Removable partial denture manual. Dalhous: John Wright & Sons Ltd.; 2010. hal. 63-4.
2. Moon HK, Seong JH. Full mouth rehabilitation of destroyed dentition with rotational removable partial denture: a case report. J Prosthet Dent 2010; 94: 46-9.
3. Jennifer SS, Edward JB. Rotational path removable partial denture (RPDs): Conservative esthetic treatment option for the edentulous mandibular anterior region: A case report. 2008; 20 (2): 98-105.
4. McGivney GP, Carr AB. McCracken's removable partial prosthodontics. 10th ed. St. Louis: The CV Mosby Co.; 2000. hal. 164-8.
5. Ivanhoe JR. Laboratory considerations in rotational path removable partial denture. J Prosthet Dent 2000; 84: 470-2.
6. Jacobsen TE. Rotational path partial denture design: A 10 years clinical follow up - Part I. J Prosthet Dent 2005; 71 (3): 271-7.
7. Jepson NJA. Removable partial dentures. London: Quintessence Publishing Co. Ltd.; 2004. Hal. 70-2.
8. Jones JD, Garcia LT. Removable partial dentures: A clinical guide. Iowa: John Willy & Sons Ltd.; 2009. hal. 39-41.
9. Krol AJ. Clasp design for extension base removable partial denture. J Prosthet Dent 2003; 29: 408-15.



KEMENTERIAN PENDIDIKAN DAN KEBUDAYAAN
UNIVERSITAS JEMBER
UPT PERPUSTAKAAN

Jalan Kalimantan No. 37 - Kampus Bumi Tegal Boto Kotak Pos 198
Telp. (0331) 338261, 330224 pes. 308 Fax. (0331) 338261- Jember 68121

SURAT KETERANGAN KARYA DEPOSIT

No. 578/UN25.5.1/TU.3/2012

Jenis Karya : Jurnal Ilmiah

Memperhatikan Surat Pengantar Pembantu Dekan I Fakultas Kedokteran Gigi Universitas Jember tanggal 28 Agustus 2012 Nomor: 2166/UN.25.1.8/LT/2012 dengan ini Kepala UPT Perpustakaan Universitas Jember menerangkan bahwa :

No.	N a m a	Fakultas	Telah Menulis pada halaman
1.	Dr. drg. FX. Ady Soesetyo, Sp.Prost	Kedokteran Gigi	120 – 123

yang dimuat dalam *Dentofasial (Jurnal Kedokteran Gigi)* Volume 10 Nomor 2 Juni 2011 dengan judul : “ Pertimbangan Laboratoris Arah Pemasangan Rotasi Gigi Tiruan Sebagian Lepasan Rangka Logam ”.

ISSN : 1412 – 8926

Karya Ilmiah tersebut telah didaftar dan didokumentasikan di UPT Perpustakaan Universitas Jember dengan nomor inventaris : KK. 462/3.12/2012.

Jember, 28 Agustus 2012
Universitas Jember
Rektor
u.b. Kepala UPT Perpustakaan

Dra. Tri Lestari Mg., SIP., M.Si
NIP. 19560414 198203 2 001

TEMBUSAN :

1. Yth. Pembantu Dekan I FKG
Universitas Jember
2. Arsip