

Dental Journal

Published quarterly per year

Majalah Kedokteran Gigi

SRJA

- *Prevotella intermedia* and *Porphyromonas gingivalis* in dental caries with periapical granuloma
- Dental pulp inflammatory response of Sprague Dawley rats after etching application of 19% ethylene diamine tetraacetic acid and 37% phosphoric acid
- Antifungal effect of *Sticophus hermanii* and *Holothuria atra* extract and its cytotoxicity on gingiva-derived mesenchymal stem cell

Dental Journal

Majalah Kedokteran Gigi

CONTENTS

	<i>Page</i>
1. Ekspresi COX-2 setelah pemberian ekstrak etanolik kulit manggis (<i>Garcinia mangostana</i> Linn) pada tikus wistar (<i>COX-2 expression after mangosteen rind (<i>Garcinia mangostana</i> Linn) ethanol extract administration in wistar rats</i>) Rendra Christedy Prasetya, Tetiana Haniastuti, dan Nunuk Purwanti	173-178
2. Profil jaringan lunak wajah kasus borderline maloklusi klas I pada perawatan ortodonti dengan dan tanpa pencabutan gigi (<i>Facial soft tissue profile on borderline class I malocclusion in orthodontic treatment with or without teeth extraction</i>) Pinandi Sri Pudyan dan Yenni Hanimastuti	179-184
3. Minyak ikan Lemuru (<i>Sardinella longiceps</i>) menurunkan apoptosis osteoblas pada tulang alveolaris tikus wistar (<i>Fish oil of Lemuru (<i>Sardinella longiceps</i>) reduced the osteoblast apoptosis in wistar rat alveolar bone</i>) Didin Erma Indahyani	185-189
4. Respon inflamasi pulpa gigi tikus Sprague Dawley setelah aplikasi bahan etsa ethylene diamine tetraacetic acid 19% dan asam fosfat 37% (<i>Dental pulp inflammatory response of Sprague Dawley rats after etching application of 19% ethylene diamine tetraacetic acid and 37% phosphoric acid</i>) Nadie Fatimatuzzahro, Tetiana Haniastuti dan Juni Handajani	190-195
5. Efek ekstrak daun singkong (<i>Manihot utilissima</i>) terhadap ekspresi COX-2 pada monosit yang dipapar LPS <i>E.coli</i> (<i>The effect of Manihot utilissima extracts on COX 2 expression of monocytes induced by LPS E. coli</i>) Zahara Meilawaty	196-201
6. The effect of CPP-ACP containing fluoride on <i>Streptococcus mutans</i> adhesion and enamel roughness Yulita Kristanti, Widya Asmara, Siti Sunarintyas, and Juni Handajani	202-206
7. Sifat fisik hidroksiapatit sintesis kalsit sebagai bahan pengisi pada scaler saluran akar resin epoxy (<i>Physical properties of calcite synthesized hydroxyapatite as the filler of epoxy-resin-based root canal sealer</i>) Ema Mulyawati, Marsetyawan HINES, Siti Sunarintyas, dan Juni Handajani	207-212
8. <i>Prevotella intermedia</i> and <i>Porphyromonas gingivalis</i> in dental caries with periapical granuloma Risya Cilmiaty, Afiono Agung Prasetyo, Khilyat Ulin Nur Zaini, Mandojo Rukmo, Suhartono Taat Putra and Widya Asmara	213-217

Research Report

Respon inflamasi pulpa gigi tikus Sprague Dawley setelah aplikasi bahan etsa ethylene diamine tetraacetic acid 19% dan asam fosfat 37%

(Dental pulp inflammatory response of Sprague Dawley rats after etching application of 19% ethylene diamine tetraacetic acid and 37% phosphoric acid)

Nadie Fatimatuzzahro,¹ Tetiana Hanastoti² dan Juni Handajani²

¹ Bagian Biomedik, Fakultas Kedokteran Gigi, Universitas Jember, Jember-Indonesia

² Bagian Biologi Mulut, Fakultas Kedokteran Gigi, Universitas Gadjad Mada, Yogyakarta - Indonesia

ABSTRACT

Background: Etching agents such as ethylene diamine tetraacetic acid (EDTA) and phosphoric acid which are widely used in adhesive restoration system, are aimed to increase retention of restorative materials; however, these agents may induce inflammation of dental pulp. The major function of the inflammatory response is to remove invading pathogens or damaged tissue/ cells and therefore, initiate repair. Neutrophils and macrophages are motile phagocytes that constitute the body's first line of defense. **Purpose:** The purpose of the present research was to study the effect of 19% EDTA and 37% phosphoric acid for etching application agents on the inflammatory response of the dental pulp. **Methods:** Forty five male Sprague Dawley rats were divided into 3 groups. Cavity preparation was made on the occlusal surface of maxillary first molar using a round diamond bur. Nineteen percent of EDTA, 37% phosphoric acid, and distilled water were applied on the surface of the cavity of the teeth in group I, II and III respectively. The rats were sacrificed at 1, 3, 5, 7, and 14 days after the application (n=3 for each day). The specimens were then processed histologically and stained with hematoxylin eosin. **Results:** ANOVA showed a significant difference ($p < 0.05$) among treatment groups, indicating that etching agents application induced neutrophils, macrophages and lymphocytes infiltration in the dental pulp. Tuckey HSD test showed that application of 37% phosphoric acid increased higher number of neutrophils, macrophages and lymphocytes significantly than 19% EDTA ($p < 0.05$). **Conclusion:** The study suggested that 37% phosphoric acid induced higher number of the inflammatory cells than 19% EDTA.

Key words: 19% EDTA, 37% phosphoric acid, inflammation, dental pulp, Sprague Dawley rats

ABSTRAK

Latar belakang: Penggunaan bahan etsa seperti ethylene diamine tetraacetic acid (EDTA) dan asam fosfat pada sistem restorasi adhesif bertujuan untuk meningkatkan retensi bagi bahan restorasi, namun penggunaan bahan-bahan tersebut dapat menginduksi inflamasi pada pulpa. Respon inflamasi berfungsi untuk menghilangkan patogen, sel-sel atau jaringan yang rusak dan menginisiasi perbaikan. Neutrofil dan makrofag adalah sel fagosit yang merupakan garis pertama pertahanan tubuh. **Tujuan:** Penelitian ini bertujuan untuk meneliti efek EDTA 19% dan asam fosfat 37% sebagai bahan etsa terhadap respon inflamasi pada pulpa gigi. **Metode:** Empat puluh lima ekor tikus Sprague Dawley jantan dibagi menjadi 3 kelompok. Permukaan oklusal gigi molar satu rahang atas dipreparasi menggunakan diamond round bur. Pada kelompok I kavitas diaplikasikan EDTA 19%, kelompok II diaplikasikan asam fosfat 37% dan kelompok III diaplikasikan akuades. Hewan coba dikorbankan pada hari ke 1, 3, 5, 7 dan 14 setelah aplikasi bahan etsa (n=3). Spesimen diproses secara histologis dan dicat dengan hematoxilin eosin. **Hasil:** Hasil ANOVA menunjukkan perbedaan yang bermakna

($p < 0,05$) antar kelompok perlakuan, mengindikasikan bahwa aplikasi bahan etsa menyebabkan infiltrasi sel inflamasi pada pulpa baik netrofil, makrofag dan limfosit. Hasil uji Tukey HSD menunjukkan bahwa asam fosfat 37% menstimulasi infiltrasi sel netrofil, makrofag dan limfosit signifikan ($p < 0,05$) lebih banyak dibanding EDTA 19%. **Simpulan:** Penelitian ini menunjukkan bahwa asam fosfat 37% menyebabkan infiltrasi sel inflamasi yang lebih banyak dibanding EDTA 19%.

Kata kunci: EDTA 19%, asam fosfat 37%, inflamasi, pulpa gigi, tikus Sprague Dawley

Korespondensi (correspondence): Nadie Fatimatuzzahro, Bagian Konservasi Gigi, Fakultas Kedokteran Gigi Universitas Jember, Jl. Kalimantan 37 Jember 68121, Indonesia. E-mail: nadiefatima@gmail.com

PENDAHULUAN

Karies adalah penyakit infeksi mikroba pada gigi yang menyebabkan terurai dan rusaknya jaringan keras gigi. Destruksi gigi oleh karena karies atau faktor lain, membutuhkan restorasi untuk menggantikan substansi gigi yang hilang sehingga akan mengembalikan bentuk, fungsi dan estetika.¹ Restorasi adhesif menggunakan resin komposit digunakan oleh para dokter gigi karena memiliki estetika yang baik. Desain preparasi kavitas untuk bahan restorasi adhesif tidak memerlukan pembuatan retensi seperti *undercut*, sehingga meminimalkan pembuangan jaringan dan mengurangi terbukanya tubulus dentin.²

Penggunaan asam sebagai dentin kondisioner atau bahan etsa pada sistem restorasi adhesif bertujuan untuk menghilangkan *smear layer* dan mempersiapkan permukaan dentin untuk menerima bahan adhesif. Prosedur etsa menyebabkan demineralisasi komponen anorganik gigi sehingga terbentuk retensi berupa mikroporositas yang akan terisi oleh bahan adhesif.³

Bahan etsa asam fosfat konsentrasi 32-37% paling banyak digunakan pada sistem restorasi adhesif. Bahan ini merupakan asam kuat yang aktif pada pH rendah. Asam fosfat tidak hanya mampu menghilangkan *smear layer*, tetapi juga dapat menyebabkan demineralisasi dan membuka tubulus dentin.³ Penelitian terdahulu menunjukkan larutnya sebagian besar hidroksi apatit dan terbukanya kolagen setelah aplikasi asam fosfat pada dentin.³

Ethylene diamine tetraacetic acid (EDTA) merupakan agen khelasi yang bekerja pada pH netral dan efektif menghilangkan *smear layer* sebanding dengan bahan etsa lain yang mempunyai pH rendah.⁴ Penggunaan EDTA untuk menghilangkan *smear layer* tidak mempengaruhi kekerasan dentin sehingga tidak menyebabkan dentin menjadi rapuh.⁵ Aplikasi 0,5 M EDTA (setara dengan EDTA konsentrasi 19%) selama 30 detik terbukti meningkatkan kekuatan pelekatan bahan adhesif dengan dentin dibandingkan asam fosfat 37%⁶ dan dapat meminimalkan kebocoran mikro pada tepi pelekatan antara komposit dan dentin.⁷

Kompleks dentin-pulpa bereaksi terhadap semua rangsangan yang mengenai gigi. Rangsangan dapat berupa karies, trauma, maupun semua tindakan dalam prosedur penempatan, mulai dari preparasi, pembersihan dan pengeringan kavitas, serta penempatan dan pemolesannya.⁸

Berbagai zat yang digunakan untuk sterilisasi seperti fenol dan cugenol, pembersih dentin seperti larutan asam, pelapis kavitas serta zat yang terdapat pada bahan tambal, merupakan rangsangan kimiawi yang dapat menyebabkan inflamasi pada pulpa.⁹

Inflamasi merupakan respon perlindungan inang yang bertujuan untuk menghilangkan penyebab jejas serta sel-sel dan jaringan nekrotik, sehingga terjadi proses penyembuhan dan perbaikan jaringan. Pada awal terjadinya inflamasi, netrofil merupakan sel pertahanan tubuh pertama terhadap jejas atau infeksi, kemudian makrofag akan membantu proses eliminasi infeksi dan jaringan yang rusak melalui proses fagositosis. Selanjutnya sel limfosit T berperan pada respon inflamasi kronis.¹⁰ Penelitian ini bertujuan untuk meneliti efek EDTA 19% dan asam fosfat 37% sebagai bahan etsa terhadap jumlah infiltrasi sel inflamasi (netrofil, makrofag dan limfosit) pada pulpa gigi tikus sprague Dawley.

BAHAN DAN METODE

Jenis penelitian ini merupakan penelitian eksperimental laboratoris, yang dilakukan di Laboratorium Farmakologi dan Laboratorium Histologi Fakultas Kedokteran Universitas Gadjah Mada Yogyakarta. Seluruh prosedur penelitian ini telah mendapat persetujuan dari Komisi Etik Fakultas Kedokteran Gigi Universitas Gadjah Mada Yogyakarta. *Ethylene diamine tetraacetic acid* 19% dibuat dengan melarutkan 19 gram serbuk EDTA (berat molekul 372,24 gram/mol) dalam 100 cc akuades. Larutan kemudian disaring dengan kertas saring dan pH disesuaikan hingga 7,4.


Penelitian ini menggunakan tikus *Sprague Dawley* jantan sebanyak 45 ekor. Tikus dianestesi secara intramuskular dengan ketamine HCl 0,2 ml/200 gram berat badan sebelum dilakukan preparasi kavitas. Gigi molar satu rahang atas dipreparasi pada permukaan oklusal menggunakan *diamond round bur* 0,9 (Edenta, Switzerland) dengan kedalaman 0,5 mm. Tikus dibagi menjadi 3 kelompok perlakuan secara acak. Pada kelompok I, EDTA 19% diaplikasikan pada kavitas selama 30 detik menggunakan *microbrush*, selanjutnya bilas dengan akuades selama 30 detik.¹¹ Kelompok II, gel asam fosfat 37% (Dentamerica, USA)

diaplikasikan pada kavitas selama 20 detik, selanjutnya bilas dengan akuades selama 30 detik. Kelompok III. kavitas hanya dibilas akuades selama 30 detik. Kavitas dikeringkan dengan *cotton pellet* kemudian ditumpat dengan semen ionomer kaca Fuji IX-GC.

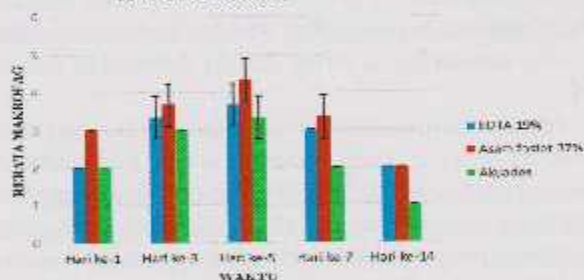
Pada hari ke-1, 3, 5, 7 dan 14 setelah perlakuan (n=3), tikus dikorbankan dengan cara dekapitasi. Rahang atas pada bagian gigi molar yang telah diberi perlakuan difiksasi dengan *buffered formalin* 10% selama 24 jam. Spesimen kemudian didekalsifikasi menggunakan EDTA 10% pH 7,4 selama 4 minggu pada suhu 4°C. Setelah lunak, spesimen ditanam dalam parafin, dan dipotong dengan ketebalan 5 µm untuk dilakukan pengecatan hematoksilin eosin (HE). Sel inflamasi yaitu netrofil, makrofag dan limfosit diamati menggunakan mikroskop dengan pembesaran 400x pada area di bawah preparasi kavitas. Jumlah infiltrasi sel inflamasi dihitung dari 3 lapang pandang yang berbeda. Data selanjutnya dianalisis dengan menggunakan ANOVA dan *Tuckey HSD*.

HASIL

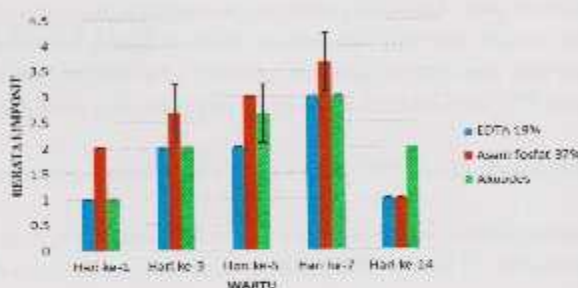
Pada semua kelompok, jumlah netrofil paling banyak ditemukan pada hari ke-1 setelah perlakuan dan jumlahnya semakin berkurang seiring dengan bertambahnya hari pengamatan (Gambar 1).



Gambar 1. Rerata dan simpangan baku jumlah netrofil. Infiltrasi sel netrofil lebih banyak pada kelompok yang diaplikasikan asam fosfat 37% dibandingkan EDTA 19% dan akuades.



Gambar 2. Rerata dan simpangan baku jumlah makrofag. Jumlah infiltrasi sel makrofag lebih sedikit pada kelompok setelah aplikasi EDTA 19% dan akuades dibanding asam fosfat 37%.



Gambar 3. Rerata dan simpangan baku jumlah limfosit. Infiltrasi sel Limfosit pada kelompok setelah aplikasi EDTA 19% dan akuades lebih sedikit dibanding asam fosfat 37%.

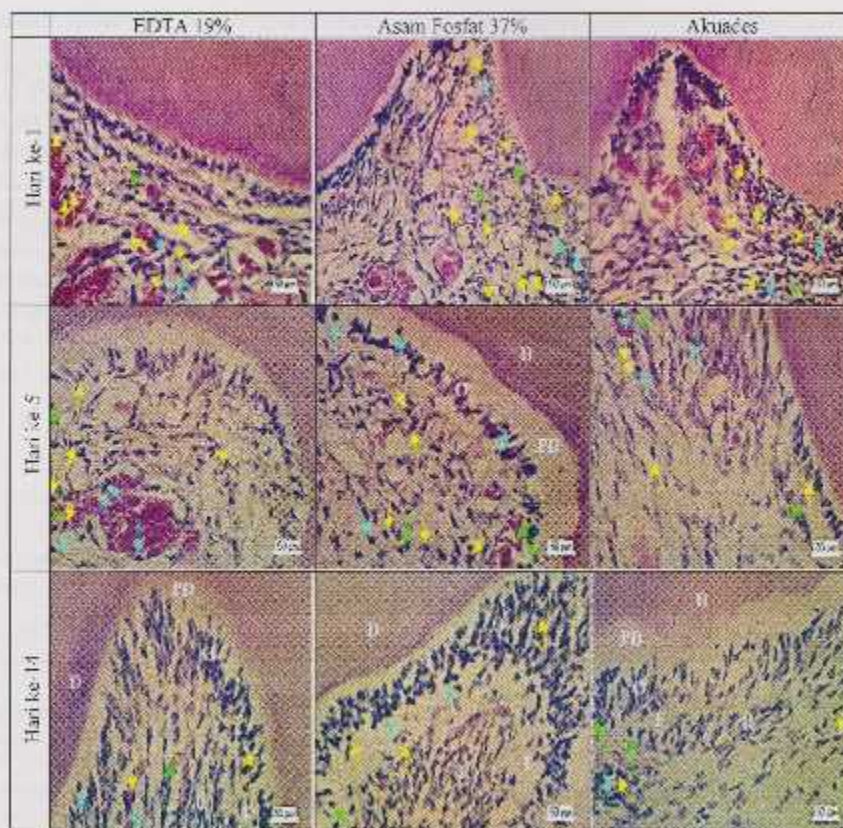
Makrofag sudah dapat diamati pada hari ke-1 setelah perlakuan. Jumlah makrofag semakin meningkat, mencapai puncaknya pada hari ke-5 setelah perlakuan, dan menurun sesudahnya. Rerata jumlah infiltrasi makrofag pada pulpa gigi tikus setelah aplikasi EDTA 19%, asam fosfat 37% dan akuades ditunjukkan pada Gambar 2.

Limfosit juga dapat diamati mulai hari ke 1 setelah perlakuan. Jumlah limfosit semakin meningkat dan paling banyak ditemukan pada hari ke-7 setelah perlakuan. Rerata jumlah infiltrasi limfosit pada pulpa gigi tikus setelah aplikasi EDTA 19%, asam fosfat 37% dan akuades ditunjukkan pada Gambar 3.

Hasil ANOVA menunjukkan bahwa jumlah netrofil, makrofag dan limfosit berbeda bermakna ($p < 0,05$) antar kelompok. Hal ini menunjukkan bahwa aplikasi bahan ctsa berpengaruh bermakna terhadap infiltrasi sel inflamasi. Hasil uji *Tuckey HSD* menunjukkan bahwa terdapat perbedaan yang bermakna jumlah infiltrasi sel netrofil, makrofag dan limfosit antara kelompok dengan aplikasi EDTA 19% maupun akuades bila dibandingkan dengan asam fosfat 37% ($p < 0,05$). Tidak terdapat perbedaan yang bermakna antara kelompok dengan aplikasi EDTA 19% dibandingkan akuades ($p > 0,05$). Hal ini mengindikasikan bahwa asam fosfat 37% menyebabkan infiltrasi sel netrofil, makrofag dan limfosit yang lebih banyak dibandingkan EDTA 19% maupun akuades. Hasil pengamatan histologis pulpa gigi setelah aplikasi EDTA 19%, asam fosfat 37% dan akuades ditunjukkan pada Gambar 4.

PEMBAHASAN

Hasil penelitian ini menunjukkan bahwa aplikasi asam fosfat 37% menyebabkan infiltrasi sel inflamasi lebih banyak dibandingkan EDTA 19%. Hal ini kemungkinan karena pH asam fosfat 37% sangat rendah yaitu 0,26, sedangkan EDTA 19% yang digunakan memiliki pH 7,4. Aplikasi asam fosfat pada kavitas akan menyebabkan demineralisasi yang berlebihan sehingga akan meningkatkan permeabilitas dentin. Akibatnya, terjadi penetrasi lebih banyak dari bahan



Gambar 4. Pada hari ke-1 setelah perlakuan, tampak infiltrasi sel inflamasi terutama netrofil. Infiltrasi sel inflamasi pada kelompok dengan aplikasi EDTA 19% tampak lebih sedikit dibandingkan asam fosfat 37%. Jumlah makrofag paling banyak ditemukan pada hari ke-5 setelah perlakuan. Pada hari ke-14 semua kelompok perlakuan tampak memberikan gambaran pulpa normal. Sel netrofil (●), makrofag (◆), limfosit (▲). D= dentin, PD=predentin, O=odontoblas, F=zona bebas sel, R=zona kaya sel.

etsa melalui tubulus dentin ke dalam pulpa.¹² Bahan etsa asam dengan pH rendah menyebabkan lingkungan di luar sel bersifat hipertonik, sehingga cairan di dalam sitoplasma akan tertarik ke luar dan sel akan mengkerut. Hal ini dapat memicu kerusakan permanen pada sel odontoblas dan menyebabkan reaksi inflamasi. Pada inflamasi akan terjadi infiltrasi sel-sel inflamasi ke daerah jejas untuk mengeliminasi iritan dan debris seluler.¹³

Pada kondisi normal, terdapat sel makrofag dan sel dendritik sebagai *antigen presenting cell* (APC) pada pulpa yang akan mengenali iritan dan debris seluler.¹⁴ Iritan dan kerusakan sel/jaringan merupakan sinyal bagi makrofag sehingga teraktivasi dan akan mensekresi sitokin antara lain IL-1 dan TNF- α . Interleukin-1 dan TNF- α akan menginduksi sel endotel untuk menghasilkan E-selektin dan *intercellular adhesion molecule-1* (ICAM-1). Kedua molekul adhesi tersebut akan berikatan dengan ligan pada netrofil sehingga menyebabkan netrofil teraktivasi dan melekat pada dinding endotelium. Langkah berikutnya dalam proses ini adalah migrasi netrofil melalui endotelium menuju lokasi jejas.¹⁰

Pada hari ke-1 setelah perlakuan, pada semua kelompok terjadi infiltrasi sel inflamasi terutama netrofil, dan

jumlahnya semakin menurun dengan bertambahnya hari pengamatan. Netrofil adalah sel fagosit yang merupakan pertahanan tubuh pertama terhadap infeksi atau benda asing, berperan pada respon inflamasi akut dan hanya berumur pendek (24-36 jam). Netrofil akan mati setelah menghancurkan iritan serta jaringan yang rusak melalui proses fagositosis.¹⁴

Penetrasi bahan etsa merupakan iritan kimia bagi sel-sel pada pulpa, dan sinyal bagi makrofag sehingga teraktivasi dan mensekresi sitokin antara lain IL-1 dan TNF- α . *Tumor necrosis factor- α* dapat menginduksi sel endotel dan sel dendritik untuk menghasilkan *monocyte chemoattractant protein-1* (MCP-1) yang akan menyebabkan monosit keluar dari pembuluh darah menuju ke daerah inflamasi. Di jaringan, monosit akan berdiferensiasi menjadi makrofag. Infiltrasi makrofag paling banyak ditemukan pada hari ke-5 setelah perlakuan. Hal ini disebabkan setelah monosit bermigrasi ke jaringan, dibutuhkan waktu 48-72 jam untuk berdiferensiasi menjadi makrofag pada area jejas.¹⁴ Makrofag berperan penting dalam sistem imun untuk mengeliminasi antigen dengan aktivitas fagositosis.¹⁵

Sel dendritik merupakan APC utama yang terlibat pada respon imun pulpa. Sel dendritik akan bergerak memasuki

jaringan limfoid setelah menangkap dan memproses antigen untuk selanjutnya dipresentasikan pada limfosit T melalui molekul *major histocompatibility complex* (MHC) kelas II. Hal ini merupakan sinyal bagi aktivasi limfosit untuk berproliferasi dan berdiferensiasi.^{16,17} Molekul MHC kelas II juga diekspresikan pada permukaan sel makrofag yang akan mempresentasikan antigen pada limfosit T. Makrofag akan mensekresi IL-1 dan IL-12 setelah memproses antigen. Interleukin-1 akan memberi sinyal kepada limfosit T *helper* untuk berikatan dengan molekul MHC kelas II pada makrofag dan IL-12 berperan pada aktivasi limfosit.¹⁸ Infiltrasi sel limfosit paling tinggi ditemukan pada hari ke-7 dan menurun pada hari ke-14 setelah perlakuan. Waktu yang dibutuhkan oleh limfosit untuk produksi dan diferensiasi menjadi sel efektor sekitar 3 sampai 5 hari, dan selanjutnya limfosit akan keluar dari vaskularisasi menuju ke jaringan.¹⁴

Mekanisme lain yang dapat menjelaskan terjadinya infiltrasi sel inflamasi setelah aplikasi bahan etsa, yaitu bahwa penggunaan asam fosfat dan EDTA dapat menyebabkan terlepasnya TGF- β 1 yang terdapat pada dentin. Selama dentinogenesis, odontoblas mensekresi *growth factor* tersebut kemudian termineralisasi dalam matriks dentin. Demineralisasi jaringan gigi akibat penggunaan bahan etsa dapat menyebabkan terlepasnya TGF- β 1.¹⁴ Setelah dilepaskan, TGF- β 1 akan berpenetrasi melalui tubulus dentinalis menuju pulpa, berperan pada respon pulpa terhadap jejas.¹⁹ Hasil penelitian *in vitro* menunjukkan bahwa TGF- β 1 menyebabkan peningkatan ekspresi IL-1 dan IL-8 pada kultur sel odontoblas dan jaringan pulpa.²⁰ Interleukin-8 merupakan kemotaktan dan berperan pada aktivasi netrofil. *Transforming growth factor*- β 1 juga mampu menstimulasi ekspresi IL-1 dan TNF- α oleh makrofag yang berperan penting pada respon inflamasi pulpa.²¹

Hasil penelitian ini juga menunjukkan terjadinya infiltrasi sel inflamasi pada tikus yang diaplikasi akuades. Hal ini kemungkinan disebabkan oleh preparasi kavitas yang dilakukan. Sesuai dengan penelitian yang dilakukan oleh Feng Mei dkk. bahwa gesekan dan panas yang dihasilkan akibat penggunaan *rotary instrument* menyebabkan peningkatan ekspresi *nitric oxide* (NO) pada sel odontoblas.²² *Nitric oxide* merupakan radikal bebas yang dihasilkan dari enzim *nitric oxide synthase* (NOS). Radikal bebas tersebut berperan pada proses inflamasi dan kerusakan jaringan serta dapat menyebabkan vasodilatasi pembuluh darah sehingga sel inflamasi bermigrasi dari pembuluh darah menuju ke jaringan.¹⁵

Pada hari ke-14 setelah perlakuan, jumlah infiltrasi sel inflamasi semakin sedikit dibandingkan hari-hari sebelumnya dan memberikan gambaran pulpa normal. Hal ini mengindikasikan bahwa sel imun berhasil menghilangkan iritan dan debris seluler sehingga inflamasi tidak berlanjut. Selain itu kompleks dentin pulpa memiliki mekanisme perlindungan diri dalam membatasi penetrasi bahan-bahan yang membahayakan pulpa. Ion kalsium, fosfat dan cairan yang terdapat dalam tubulus dentin

mempunyai kapasitas buffer untuk menetralkan asam dari bahan etsa.¹⁴

Penggunaan glass ionomer sebagai bahan tumpatan dalam penelitian ini bertujuan untuk meminimalkan iritasi pada pulpa bila dibandingkan dengan resin komposit.²³ Pada penelitian ini tidak digunakan bahan tumpatan sementara oleh karena daya tahan yang rendah dalam rongga mulut. Apabila tumpatan sementara lepas akan terjadi deposit debris dan sisa makanan yang dapat menyebabkan inflamasi pulpa sehingga mempengaruhi hasil penelitian.²⁴ Penelitian menunjukkan bahwa asam fosfat 37% menyebabkan infiltrasi sel netrofil, makrofag dan limfosit yang lebih banyak dibanding EDTA 19%.

DAFTAR PUSTAKA

- Roberson TM, Harald OH, Edward JS. *Smrdevant's art and science of operative dentistry*. 5th ed. St. Louis: Mosby Elsevier; 2006. p. 68-9, 283-5.
- Walmsley AD, Walsh TF, Lumley PJ, Burke FJT, Shortall AC, Llyses-Jall R, Pretty IA. *Restorative dentistry*. 2nd ed. Philadelphia, Elsevier; 2007. p. 76-8.
- Summit JB, Robbins JW, Hilton T, Schwartz R. *Fundamentals of operative dentistry. A contemporary approach*. 3rd ed. Illinois: Quintessence Publishing Co., Inc.; 2006. p. 188-92.
- Codechand A, Jonsson B, Blomlöf J. Shear strength after ethylenediaminetetraacetic acid conditioning of dentin. *Acta Odontol Scand* 2001; 59(6): 418-22.
- Swift EJ Jr, Penligto J, Wilder AD Jr, Heymann HO, Sturdevant JR, Bayne SC. Clinical evaluation of two one-bottle dentin adhesives at three years. *J Am Dent Ass* 2001; 132(8): 11-7.
- Jacques P, Hebling J. Effect of dentin conditioners on microtensile bond strength of a conventional and a self-etching primer adhesive system. *Dent Mater* 2005; 21: 103-9.
- Shafiei F, Memarpour M. Effect of EDTA conditioning on microleakage of four adhesive system in composite restorations. *J Dent* 2008; 36(3): 150-5.
- Sundoro EH. *Serba-serbi ilmu konservasi gigi*. Jakarta: Universitas Indonesia Press; 2005. h. 115-29.
- Walton R, Torabinejad M. 2001. Principles and practice of endodontics. Sumawinata N, editor. *Prinsip dan praktek ilmu endodontasi*. Edisi 3. Jakarta: HGC; 2008. h. 10-20, 30-5.
- Kumar V, Abbas A, Fausto N, Robbins SL, Cotran R. *Pathologic basis of disease*, 8th ed. Philadelphia: Saunders; 2006. p. 48-85.
- Stape TH, Menezes MS, Barreto BC, Aguiar FH, Martins LR, Quagliatto PS. Influence of matrix metalloproteinase synthetic inhibitors on dentin microtensile bond strength of resin cements. *Op Dent* 2012; 37(4): 386-96.
- Amari KF, Rogero MM, Fock RA, Borelli P, Gavini G. Cytotoxicity analysis of EDTA and citric acid applied on murine resident macrophages culture. *Int Endod J* 2007; 40(5): 338-43.
- Nemeth I, Ermai A, Sriblar-Martincic D. Early odontoblastic layer response to cavity preparation and acid etching in rats. *Oral Biol* (Krakow) 2006; 34(1-2): 23-30.
- Hargreaves MK, Grodus HE. *Seltzer and Bender's dental pulp*. Carlos Stream: Quintessence Publishing Co., Inc; 2002. p. 13, 42, 54, 65, 69, 95, 6, 137-9.
- Roitt IM. 1996. *Imunologi-essential immunology*. Edisi 8. Harshap A, dkk, editor. Jakarta: Widya Medika; 2002. h. 233.
- Lo Hahn C, Liewehr FR. Innate immune responses of the dental pulp to caries. *J Endod* 2007; 33(6): 643-51.
- Lo Hahn C, Liewehr FR. Update on the adaptive immune responses of the dental pulp. *J Endod* 2007; 33(b):773-81.
- Raven, Johnson, Mason, Singer. *Biology*, 9th ed. New York: Mosby Elsevier; 2007. p. 1156-8.

19. Murray PE, Windsor LJ, Smyth TW, Hafez AA, Cox CF. Analysis of pulpal reactions to restorative procedures, materials, pulp capping, and future therapies. *Crit Rev Oral Biol Med* 2002; 13(6): 509-20.
20. Pääkkönen V, Vuoristo J, Salo T, Tjäderhane L. Effects of TGF- β 1 on interleukin profile of human dental pulp and odontoblasts. *Cytokine* 2007; 40(1): 44-51.
21. Cooper PR, Takahashi Y, Graham LW, Simon S, Imazato S, Smith AJ. Inflammation-regeneration interplay in the dentin-pulp complex. *J Dent* 2010; 38(9): 687-97.
22. Feng Mei Y, Yamaza T, Aisuta I, Darjo A, Yamashita Y, Kido MA, Goto M, Akamine A, Tanaka T. Sequential expression of endothelial nitric oxide synthase, inducible nitric oxide synthase, and nitrotyrosine in odontoblasts and pulp cells during dentin repair after tooth preparation in rat molars. *Cell Tissue Res* 2007; 328: 117-27.
23. Rendjova V, Gjorgoski I, Ristoski T, Apostolska S. In vivo study of pulp reaction to glass ionomer cements and dentin adhesives. *Prilozi* 2012; 33(1): 265-77.
24. Schmalz G, Arenholz-Bindslev D. Biocompatibility of dental materials. Berlin: Springer; 2009. p. 151.