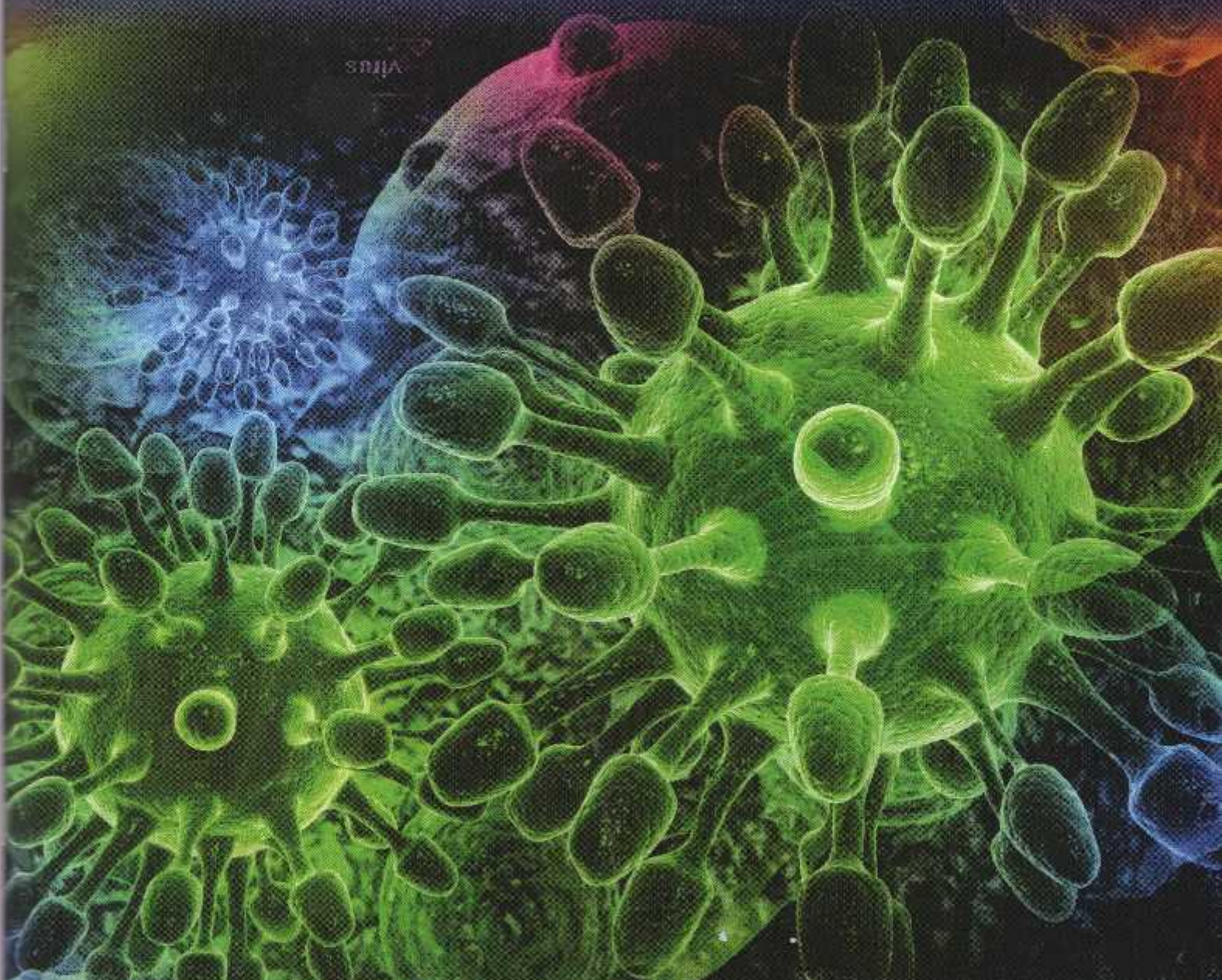


Dental Journal

Published quarterly per year

Majalah Kedokteran Gigi



- *Prevotella intermedia* and *Porphyromonas gingivalis* in dental caries with periapical granuloma
- Dental pulp inflammatory response of Sprague Dawley rats after etching application of 19% ethylene diamine tetraacetic acid and 37% phosphoric acid
- Antifungal effect of *Sticophus hermanii* and *Holothuria atra* extract and its cytotoxicity on gingiva-derived mesenchymal stem cell

Dental Journal

Majalah Kedokteran Gigi

CONTENTS

	<i>Page</i>
1. Ekspresi COX-2 setelah pemberian ekstrak etanolik kulit manggis (<i>Garcinia mangostana</i> Linn) pada tikus wistar (<i>COX-2 expression after mangosteen rind (Garcinia mangostana Linn) ethanol extract administration in wistar rats</i>) Rendra Christedy Prasetya, Tetiana Haniastuti, dan Nunuk Purwanti	173-178
2. Profil jaringan lunak wajah kasus borderline maloklusi klas I pada perawatan ortodonti dengan dan tanpa pencabutan gigi (<i>Facial soft tissue profile on borderline class I malocclusion in orthodontic treatment with or without teeth extraction</i>) Pinandi Sri Pudyan dan Yenni Hanimastuti	179-184
3. Minyak ikan Lemuru (<i>Sardinella longiceps</i>) menurunkan apoptosis osteoblas pada tulang alveolaris tikus wistar (<i>Fish oil of Lemuru (Sardinella longiceps) reduced the osteoblast apoptosis in wistar rat alveolar bone</i>) Didin Erma Indahyani	185-189
4. Respon inflamasi pulpa gigi tikus Sprague Dawley setelah aplikasi bahan etsa ethylene diamine tetraacetic acid 19% dan asam fosfat 37% (<i>Dental pulp inflammatory response of Sprague Dawley rats after etching application of 19% ethylene diamine tetraacetic acid and 37% phosphoric acid</i>) Nadie Fatimatuzzahro, Tetiana Haniastuti dan Juni Handajani	190-195
5. Efek ekstrak daun singkong (<i>Manihot utilissima</i>) terhadap ekspresi COX-2 pada monosit yang dipapar LPS <i>E.coli</i> (<i>The effect of Manihot utilissima extracts on COX 2 expression of monocytes induced by LPS E. coli</i>) Zahara Meilawaty	196-201
6. The effect of CPP-ACP containing fluoride on <i>Streptococcus mutans</i> adhesion and enamel roughness Yulita Kristanti, Widya Asmara, Siti Sunarintyas, and Juni Handajani	202-206
7. Sifat fisik hidroksiapatit sintesis kalsit sebagai bahan pengisi pada scaler saluran akar resin epoxy (<i>Physical properties of calcite synthesized hydroxyapatite as the filler of epoxy-resin-based root canal sealer</i>) Ema Mulyawati, Marsetyawan HINES, Siti Sunarintyas, dan Juni Handajani	207-212
8. <i>Prevotella intermedia</i> and <i>Porphyromonas gingivalis</i> in dental caries with periapical granuloma Risya Cilmiaty, Afiono Agung Prasetyo, Khilyat Ulin Nur Zaini, Mandojo Rukmo, Suhartono Taat Putra and Widya Asmara	213-217

Research Report

Eksresi COX-2 setelah pemberian ekstrak etanolik kulit manggis (*Garcinia mangostana* Linn) pada tikus wistar

(COX-2 expression after mangosteen rind (*Garcinia mangostana* Linn) etanolic extract administration in wistar rats)

Rendra Christedy Prasetya,¹ Tetiana Haniastuti,² dan Nunuk Purwanti³

¹ Bagian Biomedik, Fakultas Kedokteran Gigi Universitas Jember-Indonesia

² Bagian Biologi Mulut, Fakultas Kedokteran Gigi Universitas Gadjah Mada, Jogjakarta-Indonesia

³ Bagian Biomedik, Fakultas Kedokteran Gigi Universitas Gadjah Mada, Jogjakarta-Indonesia

ABSTRACT

Background: Cyclooxygenase is an enzyme for prostaglandins (PGs) synthesis from arachidonic acid. Cyclooxygenase have been characterized and named as COX-1 and COX-2. COX-1 is responsible for constitutive PGs production under physiological condition and maintains normal function. On the other hand, while COX-2 expression is inducible by cytokines and endotoxin. Periodontitis is a chronic inflammatory disease caused by anaerobic bacteria especially gram negative bacteria. The periodontitis occurrence is followed by increased of COX-2 expression. Mangosteen rind (*Garcinia mangostana* Linn) contains gamma mangostin which inhibits the synthesis of PGE2 through inhibition of COX-2 expression. **Purpose:** This research was aimed to study COX-2 expression in experimental-induced periodontitis in wistar rats after mangosteen rind etanolic extract administration. **Methods:** Forty eight male wistar rats were induced periodontitis by putting silk ligature subgingivally around the cervical of the anterior lower teeth for 7 days. After the ligation was taken out, the rats were divided into 4 groups, and treated orally with mangosteen rind extract 60 mg/kg BB, 30 mg/kg BB, ibuprofen and saline respectively. The rats were sacrificed on the 1st, 3rd, 4th, 7th day after the treatment. The rats' anterior lower jaws were processed for paraffin embedded tissue, cut serially and stained with immunohistochemistry. COX-2 expression were observed and counted under the microscope (400x). The data were analyzed using kruskal wallis test. **Results:** Kruskal wallis test showed a significant difference COX-2 expression among group indicating that mangosteen rind etanolic extract affected COX-2 expression. **Conclusion:** Mangosteen rind etanolic extract reduced COX-2 expression in periodontitis rats.

Key words: Periodontitis, *Garcinia mangostana* Linn, mangosteen rind etanolic extract, cyclooxygenase-2, wistar rats

ABSTRAK

Latar belakang: Siklooksigenase adalah enzim yang mensintesis prostaglandin (PG) dari asam arakhidonat. Siklooksigenase dibagi menjadi 2 yaitu COX-1 dan COX-2. COX-1 bertanggung jawab pada sintesis PG dalam kondisi fisiologis dan mempertahankan fungsi normal, sedangkan ekspresi COX-2 dapat terinduksi oleh sitokin dan endotoksin. Periodontitis adalah penyakit peradangan kronis yang disebabkan oleh bakteri anaerob terutama bakteri gram negatif. Terjadinya periodontitis diikuti oleh peningkatan ekspresi COX-2. Kulit buah manggis (*Garcinia mangostana* Linn) mengandung mangostin gamma yang menghambat sintesis PGE2 melalui penghambatan COX-2. **Tujuan:** Penelitian ini bertujuan untuk meneliti ekspresi COX-2 pada tikus wistar jantan yang diinduksi periodontitis setelah pemberian ekstrak etanolik kulit manggis. **Metode:** Empat puluh delapan ekor tikus wistar jantan diinduksi periodontitis dengan meletakkan ligatur sutra pada subgingiva sevikal gigi anterior rahang bawah selama 7 hari. Setelah ligatur dilepas, tikus dibagi dalam 4 kelompok yaitu ekstrak kulit manggis dosis 60 mg/kg BB, 30 mg/kg BB, ibuprofen dan saline dengan pemberian secara peroral. Tikus didekapitasi pada hari ke-1, 3, 5 dan 7 setelah perlakuan. Rahang bawah gigi depan dilakukan pemrosesan menjadi blok paraffin, dipotong serial dan dilakukan pewarnaan imunohistokimia. Ekspresi COX-2 diamati di bawah mikroskop dengan perbesaran 400x.

Data pengamatan dianalisa dengan uji kruskal wallis. **Hasil:** Uji kruskal wallis menunjukkan terdapat perbedaan bermakna ekspresi COX-2 diantara kelompok perlakuan yang mengindikasikan bahwa ekstrak kulit manggis mempengaruhi ekspresi COX-2. **Simpulan:** Ekstrak etanolik kulit manggis menurunkan ekspresi COX-2 pada tikus dengan periodontitis.

Kata kunci: Periodontitis, *Garcinia mangostana* Linn, ekstrak etanolik kulit manggis, tikus wistar

Korespondensi (correspondence): Rendra Christedy Prasetya, Bagian Biomedik, Fakultas Kedokteran Gigi Universitas Jember, Jl. Kalimantan no. 37 Jember 68121, Indonesia. E-mail: rendrachriestedy@gmail.com

PENDAHULUAN

Siklooksigenase dikenal juga prostaglandin H synthase merupakan enzim kunci dalam sintesa prostaglandin.¹ Siklooksigenase disintesis dari membran fosfolipid yang didegradasi oleh enzim fosfolipase A2 (PLA2). Asam arakidonat diubah menjadi prostaglandin H2 (PG-H2) oleh enzim siklooksigenase dan sintesis PGE2 oleh enzim prostaglandin sintase (PGES).² Siklooksigenase terdiri dari 2 isoform yaitu COX-1 dan COX-2.

Siklooksigenase-1 merupakan enzim utama yang ditemukan di banyak jaringan dan bertanggung jawab dalam menjaga fungsi normal tubuh termasuk keutuhan mukosa lambung dan pengaturan aliran darah ginjal.³ Siklooksigenase 2 merupakan enzim yang diekspresikan sebagai respon terhadap agen proinflamasi seperti sitokin dan endotoksin. Enzim ini berperan dalam pembentukan prostaglandin yang diikuti oleh proses patofisiologis seperti edema, hiperalgnesia, dan demam.⁴

Periodontitis merupakan inflamasi kronis yang mengenai jaringan periodontal gigi. Penyebab utama terjadinya periodontitis adalah invasi bakteri dan produknya terutama bakteri gram negatif anaerob.⁵ Gambaran klinis periodontitis adalah kemerahan, terjadi perubahan kontur tekstur halus mengkilat, kedalaman probing yang dalam diikuti dengan hilangnya attachment dan kerusakan tulang alveolar. Apabila kerusakan tulang alveolar semakin parah akan menyebabkan kehilangan gigi (tooth loss).⁶ Salah satu gambaran histologis periodontitis adalah meningkatnya infiltrasi sel inflamasi terutama makrofag dan limfosit. Bakteri dan produknya akan menginduksi sel untuk mensintesis Interleukin-1 dan Tumor necrosis factor- α (TNF- α). Interleukin-1 dan TNF- α akan mempengaruhi kepada membran sel untuk mensintesis siklooksigenase-2 melalui metabolisme asam arakidonat.⁷

Saat ini perawatan periodontitis adalah perawatan mekanis yang ditunjang dengan penggunaan antibiotik dan anti inflamasi. Perawatan mekanis meliputi skaling dan rootplaning serta perawatan bedah yang bertujuan untuk mengurangi akumulasi plak dan kalkulus. Pemberian antibiotik dan anti inflamasi sebagai terapi tambahan dalam perawatan periodontitis bertujuan untuk menghambat pertumbuhan bakteri, mengurangi bertambah parahnya periodontitis serta menurunkan infiltrasi sel inflamasi.⁸

Manggis merupakan tumbuhan yang berasal dari Asia tenggara meliputi Indonesia, Malaysia, Thailand. Manggis

merupakan buah yang fungsional, buahnya dipakai untuk buah kaleng, sirup atau sari buah. Secara tradisional buah manggis digunakan sebagai obat sariawan, wasir dan luka. Kulit buah dimanfaatkan sebagai pewarna termasuk untuk tekstil dan air rebusannya dimanfaatkan sebagai obat tradisional. Batang pohon dipakai sebagai bahan bangunan, kayu bakar atau kerajinan.⁹ Kulit buah manggis (*Garcinia mangostana* Linn) telah dimanfaatkan oleh masyarakat sebagai obat antiinflamasi. Khasiat anti inflamasi kulit buah manggis diduga berasal dari senyawa golongan xanton yang termasuk di dalamnya α -mangostin dan γ -mangostin.¹⁰

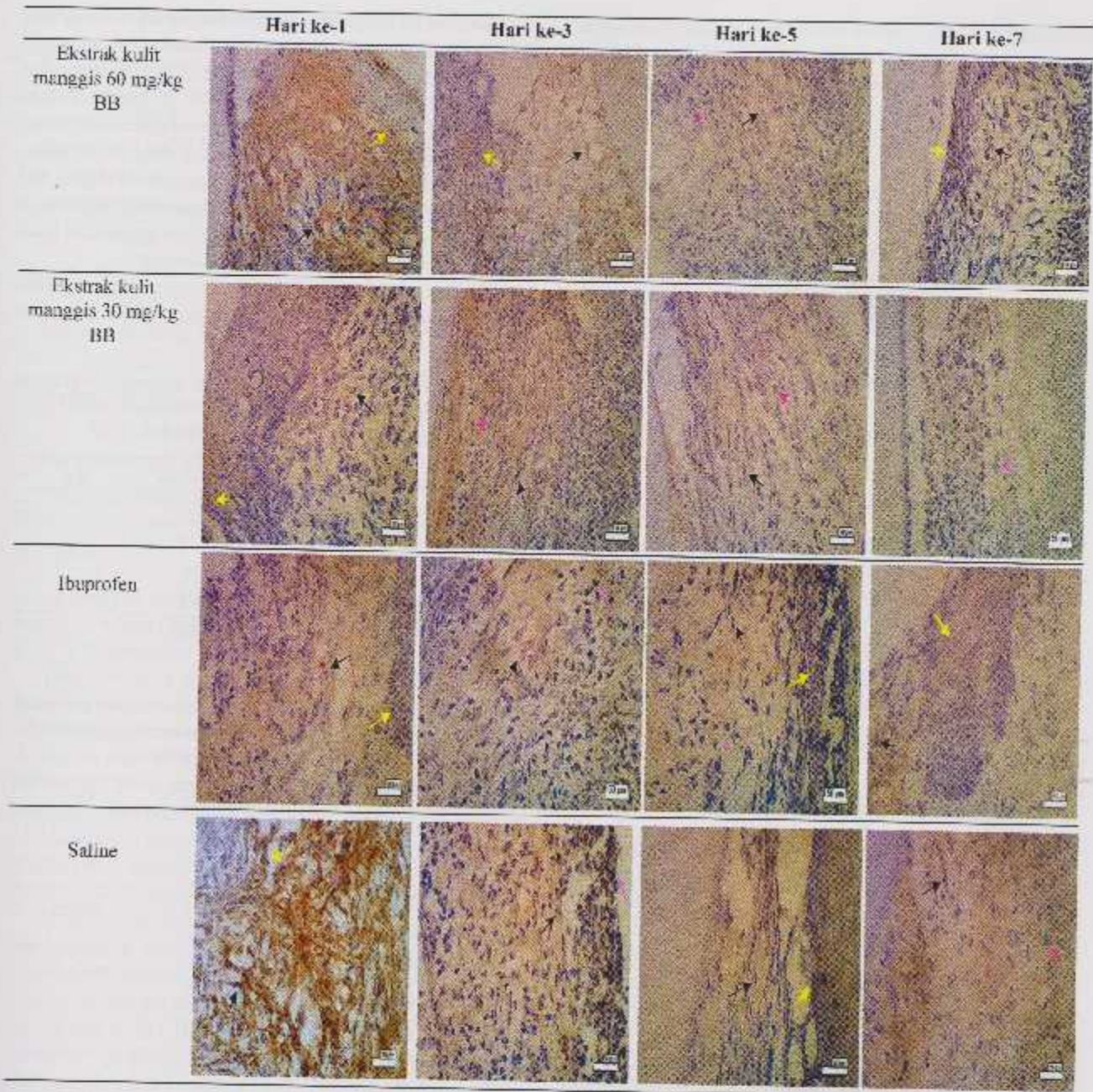
Hasil penelitian Chen et al¹¹ menunjukkan bahwa alfa mangostin secara signifikan menghambat produksi nitrit oksida (NO), Prostaglandin E2 (PGE2), tumor necrosis factor(TNF)- α dan inducible NOS (iNOS) pada sel RAW 264.7 yang diinduksi lipopolisakarida.¹¹ Selain itu hasil penelitian Nakatani et al¹² menunjukkan bahwa gamma mangostin mampu menghambat pelepasan PGE2 dengan menghambat ekspresi COX-2 dan mRNA pada sel glioma tikus C6 yang diinduksi Ca²⁺ ionophore A23187 (in vitro).




Penelitian ini bertujuan meneliti pengaruh ekstrak kulit manggis terhadap ekspresi siklooksigenase-2 pada gingiva tikus wistar yang diinduksi periodontitis.

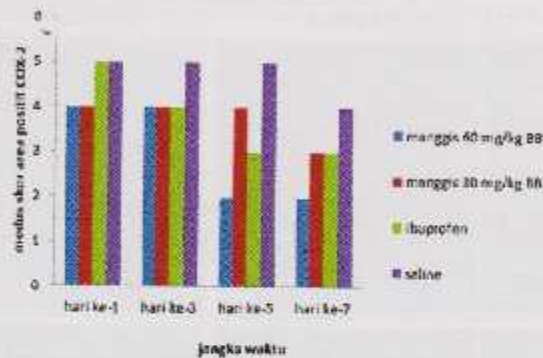
BAHAN DAN METODE

Penelitian ini menggunakan 48 ekor tikus wistar jantan usia 2 bulan dengan berat badan 175-200 gram. Tikus dianestesi dengan diinjeksi ketamine HCl secara intramuskular pada otot paha belakang dengan dosis 0.2 ml/200 gram berat BB. Kulit manggis diidentifikasi di Laboratorium Biologi Farmasi Fakultas Farmasi Universitas Gadjah Mada. Pembuatan ekstrak kulit manggis dilakukan di I.PPT unit UGM Yogyakarta dengan metode ekstraksi yang digunakan adalah metode perkolasi dengan pelarut etanol.

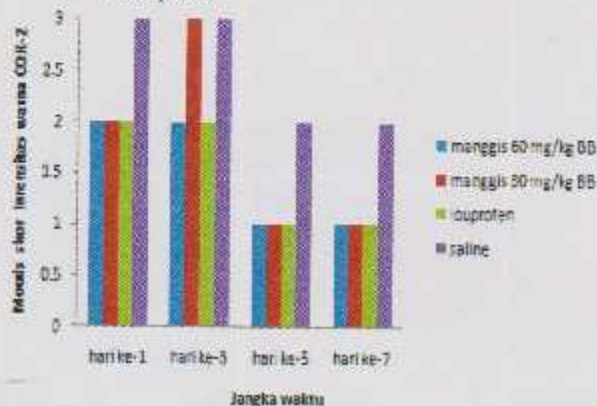
Induksi periodontitis dilakukan dengan mengikat benang sutra (silk ligature) ukuran 3.0 pada daerah subgingiva di servikal gigi incisivus rahang bawah. Pada hari ke-7 ligasi dilepas kemudian tikus dibagi menjadi 4 kelompok perlakuan yaitu kelompok yang diberi ekstrak kulit manggis dosis 60 mg/kg BB, kelompok yang diberi ekstrak kulit manggis dosis 30 mg/kg BB, kelompok kontrol positif yang diberi ibuprofen 9 mg/kg BB dan kelompok kontrol negatif yang diberi saline 0.5 ml. Pemberian



Gambar 1. Ekspresi COX 2 pada gingiva tikus periodontitis hari ke-1,3,5 dan 7 setelah pemberian ekstrak kulit manggis 60 mg/kg BB, ekstrak kulit manggis 30 mg/kg BB, ibuprofen dan saline. Ekspresi COX-2 tampak di daerah sulkus gingiva meluas di jaringan ikat di bawah epitel *junctional* dan sulkuler. Tampak Ekspresi COX-2 dengan intensitas kuat pada kelompok ekstrak kulit manggis 60 mg/kg BB pada hari ke-1 dan terus menurun dengan intensitas lemah pada hari ke-7. Ekspresi COX-2 dengan intensitas kuat pada kelompok saline hari ke-1 dan ke-7. Sel yang mengekspresikan sel epitel basal (), fibroblast () dan makrofag ().



Gambar 2. Modus skor persentase area positif COX-2 berdasarkan kelompok perlakuan dan waktu dekapitasi



Gambar 3. Modus skor intensitas warna COX-2 berdasarkan kelompok perlakuan dan waktu dekapitasi

perlakuan secara per oral sehari 3 kali dengan menggunakan *oral gavage* pada masing-masing kelompok tikus.

Pada hari ke-1, 3, 5, dan 7 setelah perlakuan, hewan didekapitasi. Rahang bawah pada bagian gigi anterior yang telah diberi perlakuan diambil dan difiksasi dengan *buffered formalin* 10% selama 24 jam. Spesimen kemudian didekalsifikasi menggunakan EDTA 10% pH 7,4 selama 6 minggu pada suhu 4°C. Setelah lunak, spesimen ditanam dalam parafin, dan dipotong serial dengan ketebalan 3 µm untuk dilakukan pengecatan imunohistokimia menggunakan antibodi COX-2 (Lab vision RB 9012-PO).

Eksresi COX-2 diamati dengan menggunakan skor persentase sel positif dan intensitas warna COX-2 yang diamati pada tiga lapangan pandang berbeda pada daerah sulkus gingiva dan jaringan ikat di bawah epitel *junctional* dan epitel *sulcular*. Pengolahan data statistik menggunakan *Kruskal Wallis test* dilanjutkan dengan uji *Mann whitney test* dengan tingkat signifikansi $p < 0,05$.

HASIL

Pada penelitian ini diperoleh data hasil untuk masing-masing kelompok perlakuan, yang terbagi dalam 4 kelompok perlakuan yaitu kelompok ekstrak kulit manggis 60 mg/kg BB, kelompok ekstrak kulit manggis 30 mg/kg BB, kelompok kontrol (+), kelompok kontrol (-).

Eksresi COX-2 pada gingiva tikus periodontitis hari ke-1,3,5 dan 7 setelah pemberian ekstrak kulit manggis 60 mg/kg BB, ekstrak kulit manggis 30 mg/kg BB, ibuprofen dan saline. Eksresi COX-2 tampak di daerah sulkus gingiva meluas di jaringan ikat di bawah epitel *junctional* dan sulkuler. Tampak Eksresi COX-2 dengan intensitas kuat pada kelompok ekstrak kulit manggis 60 mg/kg BB pada hari ke-1 dan terus menurun dengan intensitas lemah pada hari ke-7. Eksresi COX-2 dengan intensitas kuat pada kelompok saline hari ke-1 dan ke-7 (Gambar 1).

Eksresi COX-2 pada tikus dengan periodontitis setelah pemberian ekstrak kulit manggis dihitung dengan

Tabel 1. Hasil uji *Kruskal-Wallis* antar kelompok perlakuan terhadap perubahan skor persentase area positif COX-2 berdasarkan kelompok perlakuan

Kelompok	Mean Rank	Sig.
Manggis 60mg/kg BB	17,33	0,00*
Manggis 30 mg/kg BB	24,33	
Ibuprofen	25,50	
Saline	35,83	

Keterangan: * = berbeda bermakna ($p < 0,05$)

Tabel 2. Hasil uji *Mann-Whitney* antar kelompok perlakuan terhadap perubahan skor persentase area positif COX-2 berdasarkan kelompok perlakuan

Kelompok	Mean Rank	Sig.
Manggis 60 mg/kg BB	7,29	0,00*
Saline	17,71	
Manggis 30 mg/kg BB	9,38	0,02*
Saline	15,62	
Ibuprofen	9,50	0,02*
Saline	15,50	
Manggis 60 mg/kg BB	8,88	0,01*
Ibuprofen	16,12	
Manggis 30 mg/kg BB	12,12	0,78
Ibuprofen	12,88	
Manggis 60 mg/kg BB	9,17	0,02*
Manggis 30 mg/kg BB	15,83	

Keterangan: * = berbeda bermakna ($p < 0,05$)

Tabel 3. Hasil uji *Kruskal-Wallis* antar kelompok perlakuan terhadap perubahan skor intensitas warna COX-2 berdasarkan kelompok perlakuan

Kelompok	Mean Rank	Sig.
Manggis 60 mg/kg BB	22,17	0,04*
Manggis 30 mg/kg BB	19,25	
Ibuprofen	23,92	
Saline	32,67	

Keterangan: * = berbeda bermakna ($p < 0,05$)

Tabel 4. Hasil uji *Mann-Whitney* antar kelompok perlakuan terhadap perubahan skor intensitas warna COX-2 berdasarkan kelompok perlakuan

Kelompok	Mean Rank	Sig.
Manggis 60 mg/kg BB	13,21	0,048*
Saline	15,08	
Manggis 30 mg/kg BB	9,17	0,01*
Saline	15,83	
Ibuprofen	10,25	0,09
Saline	14,75	
Manggis 60 mg/kg BB	12,04	0,07
Ibuprofen	12,96	
Manggis 30 mg/kg BB	11,29	0,34
Ibuprofen	13,71	
Manggis 60 mg/kg BB	13,21	0,58
Manggis 30 mg/kg BB	11,79	

Keterangan: * = berbeda bermakna ($p < 0,05$)

menggunakan modus skor persentase area positif dan intensitas warna COX-2. Modus skor persentase area positif COX-2 ditunjukkan dalam grafik pada Gambar 2.

Dari Gambar 2 tampak bahwa terjadi penurunan modus skor persentase area positif COX-2 pada kelompok yang diberi ekstrak kulit manggis 60 mg/kg BB, 30 mg/kg BB, ibuprofen serta saline dengan bertambahnya waktu. Skor persentase area positif COX-2 terendah tampak pada kelompok yang diberi ekstrak kulit manggis 60 mg/kg BB. Data hasil pengamatan dianalisis dengan uji *Kruskall Wallis* untuk mengetahui perbedaan skor persentase area positif COX-2 antar kelompok tikus perlakuan (Tabel 1).

Hasil uji *Kruskall Wallis* dengan nilai sig. 0,00 menunjukkan bahwa pemberian ekstrak kulit manggis berpengaruh terhadap penurunan skor persentase area COX-2 antara kelompok yang diberi ekstrak kulit manggis 60 mg/kg BB, 30 mg/kg BB, ibuprofen dan saline. Selanjutnya dilakukan uji *Mann-Whitney* untuk mengetahui perbedaan skor persentase area positif COX-2 antara masing-masing kelompok (Tabel 2). Hasil uji *Mann-Whitney* menunjukkan adanya perbedaan skor persentase area positif COX-2 yang bermakna ($p < 0,05$) antara semua kelompok perlakuan.

Intensitas warna sel yang mengekspresikan COX-2 diukur dengan kriteria ekspresi dengan intensitas lemah (skor 1), sedang (skor 2) dan kuat (skor 3). Gambar 3 menunjukkan modus skor intensitas warna COX-2 tampak mengalami penurunan pada seluruh kelompok perlakuan pada hari ke-5 dan hari ke-7. Data hasil pengamatan dianalisis dengan uji *Kruskall Wallis* untuk mengetahui perbedaan skor intensitas warna COX-2 antar kelompok tikus perlakuan.

Hasil uji *Kruskall Wallis* menunjukkan adanya perbedaan intensitas warna COX-2 yang bermakna ($p < 0,05$) antar kelompok yang diberi ekstrak kulit manggis 60 mg/kg BB, 30 mg/kg BB, ibuprofen dan saline. Hal ini berarti pemberian ekstrak kulit manggis berpengaruh

terhadap penurunan intensitas warna COX-2. Selanjutnya dilakukan uji *Mann-Whitney* untuk mengetahui perbedaan intensitas warna COX-2 antara masing-masing kelompok (Tabel 3).

Hasil uji *Mann-Whitney* menunjukkan adanya perbedaan intensitas warna COX-2 yang bermakna ($p < 0,05$) antara kelompok yang diberi ekstrak kulit manggis 30 mg/kg BB dan manggis 60 mg/kg BB dibandingkan dengan kelompok saline. Tidak terdapat perbedaan intensitas warna COX-2 yang bermakna ($p > 0,05$) antara kelompok yang diberi ekstrak kulit manggis 60 mg/kg BB dan 30 mg/kg BB dibandingkan dengan ibuprofen, serta kelompok yang diberi ekstrak kulit manggis 60 mg/kg BB dibandingkan yang diberi ekstrak kulit manggis 30 mg/kg BB (Tabel 4).

PEMBAHASAN

Pada penelitian ini ekspresi COX-2 diukur melalui skor persentase area positif dan intensitas warna. Induksi periodontitis dilakukan dengan cara mengikatkan benang sutra (*silk ligature*) ukuran 3,0 pada daerah subgingiva di sekeliling gigi *incisivus* anterior rahang bawah.¹³ Ligasi bertujuan agar terjadi akumulasi dental plak yang akan menginduksi terjadinya periodontitis. Setelah ligasi akan terbentuk dental plak yang tersusun antara lain oleh bakteri *Veillonella Parvula*, *Parvimonas Micra*, *Streptococcus Mittis*.¹⁴

Hasil pewarnaan dengan teknik imunohistokimia menggunakan antibodi anti COX-2 tampak warna coklat pada sitoplasma sel fibroblas, makrofag, neutrofil serta lapisan basal epitel dengan intensitas yang bervariasi mengindikasikan ekspresi positif COX-2. Semakin kuat intensitas warna semakin kuat ekspresi COX-2. Hal ini sesuai dengan hasil penelitian¹⁵ bahwa protein COX-2 terekspresi pada sel inflamasi, sel endotel, fibroblas gingiva dan sel epitel pada gingiva yang terinflamasi.

Ekspresi COX-2 pada kelompok ekstrak kulit manggis 60 dan 30 mg/kg BB lebih rendah dibandingkan kelompok ibuprofen (kontrol positif) maupun kelompok saline (kontrol negatif). Sedangkan ekspresi COX-2 diantara ekstrak kulit manggis 60 dan 30 mg/kg BB menunjukkan penurunan pada hari ke-3, 5 dan 7 dibandingkan hari ke-1 baik pada skor persentase area positif dan intensitas warna. Peningkatan intensitas warna hari ke-3 hanya pada kelompok ekstrak kulit manggis 30 mg/kg BB dibandingkan hari ke-1.

Lipopolisakarida (LPS) akan menginduksi terjadinya inflamasi pada jaringan periodontal gigi. Lipopolisakarida akan berikatan dengan makrofag melalui *toll like receptor*. Ikatan tersebut akan memicu NF- κ B di dalam makrofag yang selanjutnya menginduksi sekresi sitokin proinflamasi antara lain IL-1 dan TNF- α .⁸ Interleukin-1 dan TNF- α yang dihasilkan oleh makrofag juga akan menyebabkan lepasnya fosfolipid dari membran sel epitel gingiva, fibroblas, sel mast, neutrofil, makrofag, limfosit sehingga terjadi metabolisme asam arakhidonat oleh kerja enzim

fosfolipase A2. Siklooksigenase (COX) merupakan enzim yang disintesis dari metabolisme asam arakhidonat. Siklooksigenase berperan pertama kali mengkatalisis 2 tahap biosintesis prostaglandin dan terdapat dalam 2 bentuk yaitu COX-1 dan COX-2. Siklooksigenase 1 berperan dalam proses homeostasis sedangkan COX-2 jumlahnya meningkat saat terjadi inflamasi dan berperan dalam sintesis prostaglandin terutama PGE₂.¹⁶ Peningkatan ekspresi COX-2 akan meningkatkan sintesis PGE₂. Peningkatan sintesis PGE₂ akan menyebabkan peningkatan vasodilatasi dan permeabilitas endotelium yang berakibat meningkatkan infiltrasi sel inflamasi.⁵

Penurunan ekspresi COX-2 pada kelompok yang diberi ekstrak kulit manggis lebih baik dibandingkan kelompok ibuprofen (kontrol positif) maupun kelompok saline (kontrol negatif), hal ini diduga disebabkan oleh kandungan kulit manggis sebagai bahan antiinflamasi. Kandungan kulit buah manggis adalah golongan xanton yang termasuk di dalamnya alfa mangostin dan gamma mangostin.¹⁰ Gamma mangostin dari kulit buah manggis mampu menghambat ekspresi MAPK, NF- κ B dan AP-1 dalam makrofag.¹⁷ Hasil penelitian Liu et al¹⁸ secara *in vitro* alfa mangostin kulit manggis terbukti mampu menurunkan induksi *lipopolisakarida* (LPS) terhadap sintesis sitokin pro inflamasi TNF- α dan IL-6 melalui penghambatan ekspresi gen *oncostatin M* pada jalur MAPK pada kultur sel U937.

Penurunan sekresi IL-1 dan TNF- α akan menurunkan ekspresi COX-2 karena hambatan sinyal dari IL-1 dan TNF- α untuk lepasnya fosfolipid dari membran sel, sedangkan ekspresi COX-2 pada kelompok kontrol negatif lebih tinggi. Jumlah mRNA dan protein COX-2 gingiva pada subyek dengan periodontitis kronis lebih tinggi dibandingkan yang sehat.¹⁹ Hal ini diperkuat hasil penelitian Mesa et al²⁰ bahwa ekspresi COX-2 pada pasien gingivitis ataupun periodontitis lebih tinggi dibandingkan dengan gingiva yang sehat.

Hasil penelitian ini juga menunjukkan ekspresi COX-2 pada kelompok ekstrak kulit manggis 60 mg/kg BB lebih rendah dibandingkan kelompok ekstrak kulit manggis 30 mg/kg BB. Hal ini kemungkinan disebabkan oleh komponen senyawa yang terkandung dalam kulit manggis terdiri dari gabungan beberapa senyawa kimia yang saling bersinergi.²¹ Komponen yang terkandung dalam kulit manggis antara lain triterpenoid, xanton, vitamin B1, kalsium dan zat besi. Senyawa paling utama adalah golongan xanton yaitu alfa mangostin, beta mangostin, gamma mangostin, mangostanol, *garcinon* dan *E gartanin*.¹⁰ Semakin besar dosis yang diberikan semakin banyak komponen-komponen yang bekerja sinergis satu sama lainnya juga semakin kuat bekerja sebagai antiinflamasi sehingga infiltrasi sel inflamasi dan ekspresi COX-2 yang terhambat juga besar.²² Penelitian ini menunjukkan bahwa ekstrak kulit manggis mampu menurunkan ekspresi COX-2 pada tikus wistar yang diinduksi periodontitis.

DAFTAR PUSTAKA

- Khan A, Ladaroda M, Yang HT, Dionne RA. Expression of COX-1 and COX-2 in a clinical model of acute inflammation. *J Pain* 2007; 8(4): 349-54.
- Inada Y, Ikeda K, Tojo K, Sakamoto M, Takada Y, Tajima N. Possible involvement of corticotropin release factor receptor of signalling in vascular inflammation. *Peptides* 2006; 5: 142-47.
- Zhang WY, Yang X, Jin D, Zhu X. Expression and enzyme activity determination of human COX-1 and 2 in baculovirus-insect cell system. *Acta Pharmacologica* 2004; 25(8): 1000-6.
- Fracon NR, Teofilo MJ, Satin BR, Lamano L. Prostaglandin and bone: potential risk and benefit related to the use of nonsteroidal anti-inflammatory drugs in clinical dentistry. *J Oral Sci* 2008; 50: 247-52.
- Carranza F, Henry H, Newman, Michael, G. *Clinical periodontology* 10th edition. New York: WB Saunders; 2006. p. 65-70.
- Reddy DS. The role of neurosteroid in the pathophysiology and treatment of catamenial epilepsy. *Epilepsy Res* 2009; 3: 127-29.
- Rose FL, McAuley LB, Geaco JB, Rose WD. *Periodontics medicine and surgery*. Missouri: Mosby; 2004. p. 38-43.
- Kumar V, Abbas A, Fausto N. *Pathologic basis of disease*. 8th ed. New York: Elsevier; 2006. p. 45-9.
- Nugroho AE. Manggis (*Garcinia mangostana* L.): Dari Kulit Buah yang Terbuang Hingga Menjadi Kandidat Suatu Obat. *Majalah Ohar Tradisional* 2011; 16(2): 64-9.
- Chin YW, Jung HA, Cha H, Keller WJ, Kinghorn AD. Xanthones with quinine reductase-inducing activity from the fruits of *Garcinia mangostana* (Mangosteen). *Phytochem* 2008; 69: 754-58.
- Chen LG, Yang LL, Wang CC. Anti-inflammatory activity of mangostins from *Garcinia mangostana*. *J Food Chem Toxicol* 2006; 10: 1016.
- Nakatani K, Yamakuni T, Kundo N, Arakawa I, Oosawa K, Shimura S, Inoue H, Ohizumi Y. Gamma mangostin inhibitor κ B kinase activity and decreases lipopolysaccharide induced cyclooxygenase-2 gene expression in C6 rat glioma cells. *J Mol Pharmacol* 2004; 662-67.
- Tsagarelis W. Ultrastructural aspect of gingival soft tissue cells population under experimental gingivitis. *Georgia Med News* 2005; 120: 71-4.
- Duarte MP, Tezolim RK, Figueiredo C1, Feres M, Bastos PM. Microbial profile of ligature-induced periodontitis in rats. *Arch Oral Biol* 2010; 55: 1142-47.
- Giffin MJ, Leflin DC. Cyclooxygenase-2 inhibition increases lipopolysaccharide-induced atherosclerosis in mice. *Cardiovascular Research* 2009; 81: 400-7.
- Porth MC, Matfin G. *Pathophysiology concept of altered health science*. 8th ed. New York: Mosby; 2009. p. 66-71.
- Bangrumpert A, Kalpravidh R, Chuang C, Overman A, Martinez K, Kennedy A, McIntosh C. Xanthones from mangosteen inhibit inflammation in human macrophages and in human adipocytes exposed to macrophage condition media. *J Nutr* 2010; 16: 342-47.
- Liu SH, Lee LT, Hsu NY, Huang KK, Shih YC, Mukenazu I, Li JM, Chou TY, Wang WH, Chen IS. Effect of alpha mangostin on the expression of anti-inflammatory genes in u937 cells. *Chinese Med* 2012; 7-9.
- Zhang F, Engbreton SP, Morton RS, Cavanaugh PF, Subbaranaiah K, Dannenberg AJ. The overexpression of cyclo-oxygenase-2 in chronic periodontitis. *JADA* 2013; 134: 61-7.
- Mesa F, Aguilar M, Galindo-Moreno P, Bravo M, Valle OF. COX-2 expression in gingival biopsies from periodontal patient is correlated with connective tissue loss. *J Periodontol* 2012; 11: 561.
- Pasarihu F, Siroos P, Bahri S. The test of ethanol extract of mangosteen (*Garcinia mangostana* L.) to decrease blood glucose level. *J Pharm Pharmacol* 2012; 1: 1-8.
- Wijaya A, Santoningsih I, Setyawati S. Pengaruh ekstrak kulit buah manggis (*Garcinia mangostana* Linn) terhadap penurunan jumlah foam cell pada aorta tikus (*Rattus norvegicus*) model aterosklerotik. Tesis. Malang: Universitas Brawijaya 2011.