

## Efek Pemberian Ekstrak Daun Singkong (*Manihot esculenta*) Terhadap Proses Penyembuhan Luka Gingiva Tikus (*Rattus norvegicus*)

### (*The Effect of Cassava Leaves Extract (Manihot esculenta) on Gingival Wound Healing Rats (Rattus norvegicus)*)

Vina M. Nisa', Zahara Meilawaty, Pudji Astuti  
Fakultas Kedokteran Gigi, Universitas Jember (UNEJ)  
Jln. Kalimantan 37, Jember 68121  
E-mail: zahara.fkg@unej.ac.id

#### Abstrak

Luka adalah hilang atau rusaknya sebagian jaringan pada tubuh. Salah satu tindakan yang menimbulkan perlukaan adalah pada terapi biopsi. Aspirin adalah obat kimia yang digunakan sebagai standar obat antiinflamasi. Obat kimia selalu memiliki efek samping terhadap organ tubuh, sehingga selalu ada usaha mencari obat herbal. Salah satunya adalah daun Singkong (*Manihot esculenta*) yang memiliki kandungan protein, vitamin C, flavonoid, saponin, tannin dan triterpenoid. Kandungan tersebut diduga dapat mempercepat proses penyembuhan luka dengan melihat gambaran klinis dan histologis. Tujuan penelitian ini untuk mengetahui efek pemberian ekstrak daun Singkong (*Manihot esculenta*) dalam mempercepat proses penyembuhan luka gingiva tikus. Subyek penelitian ini adalah tikus Wistar jantan dengan total 27 ekor yang dibagi menjadi 3 kelompok perlakuan dan masing-masing dibagi menjadi 3 subkelompok hari ke-1, ke-3 dan ke-7. Luka dibuat pada gingiva anterior rahang bawah dengan *punch biopsy* berdiameter 2,5 mm. Dosis ekstrak yang digunakan untuk kelompok perlakuan (P) sebesar 179,2 mg/KgBB tikus dan dosis Aspirin yang digunakan untuk kelompok kontrol positif (K(+)) sebesar 360 mg/KgBB tikus, sedangkan untuk kelompok kontrol negatif (K(-)) diberikan CMC Na 0,5%. Tikus didekaputasi pada hari ke-1, ke-3 dan ke-7 pada setiap kelompok dan dibuat preparat histologi. Pengamatan dilakukan dengan melihat proses penyembuhan luka secara klinis dan histologis antar kelompok. Pengamatan histologis dengan menggunakan mikroskop cahaya binokuler dengan perbesaran 400x. Kesimpulan penelitian ini adalah ekstrak daun Singkong (*Manihot esculenta*) memiliki efek antiinflamasi yang mirip dengan obat kimia Aspirin, namun tidak mempercepat proses penyembuhan luka. Kandungan nutrisi yang terdapat pada daun Singkong berperan pada perbaikan kualitas jaringan ikat yang mendukung epitel di atasnya sehingga luka tidak meninggalkan defek.

**Kata Kunci:** antiinflamasi, Aspirin, biopsi eksisi, ekstrak daun Singkong, penyembuhan luka

#### Abstract

*Injury is a loss or a damage of body tissue. One of treatment that causes injury is biopsy. Aspirin is a standard antiinflammatory chemical medicine. A chemical medicine always has a side effect, so the herbal medicine is now becoming a better choice. One of the plants is cassava leaves (Manihot esculenta) who has protein, vitamin C, flavonoid, saponin, tannin and triterpenoid. Those contents are expected accelerating the wound healing process in clinical and histological appearance. The aim of this research is to find out the effect of cassava leaves extract (Manihot esculenta) to enhance wound healing process in male rats. The subject of this research is 27 male rats (Rattus norvegicus) which are divided into 3 groups, and 3 subgroups day 1, day 3 and day 7 in each groups. The injury is made on anterior mandible gingival by punch biopsy in 2,5 mm diameter. The extract dose for treatment group is 179,2 mg/kg WB and the aspirin dose for positive control group is 360 mg/kg WB. CMC Na 0,5% is given to negative control group. Three rats are sacrificed on day 1, day 3 and day 7 in each groups for histological process. The observation was performed by analyzing clinical and histological wound healing process between groups. The histological observation was used a binocular microscope in 400x magnification. The conclusion was cassava leaves (Manihot esculenta) extract had a similar antiinflammatory effect as aspirin, but not in accelerating wound healing process. The nutrition in cassava leaves had a role to improve connective tissue quality which was supporting epithelial tissue above it, so there would be no defects.*

**Keywords:** antiinflammatory, Aspirin, cassava leave's extract, excisional biopsy, wound healing

#### Pendahuluan

Negara Indonesia dikenal sebagai negara agraris karena Indonesia memiliki tanah subur serta segala jenis tanaman yang tumbuh di atasnya, termasuk berbagai macam

tanaman obat. Banyak tanaman pokok yang dapat digunakan sebagai tanaman obat dan telah lama dimanfaatkan masyarakat. Salah satunya adalah ubi kayu atau Singkong yang memiliki manfaat yang sangat besar bagi manusia. Daun Singkong mengandung banyak protein, beberapa

mineral, vitamin B1, vitamin B2, vitamin C dan karoten [1]. Pada penelitian yang pernah dilakukan, vitamin C dapat mempercepat proses penyembuhan luka [2]. Daun Singkong juga mengandung banyak karbohidrat, lemak, zat besi, fosfor, kalsium dan air, flavonoid, saponin dan triterpenoid [3]-[4]-[5]. Flavonoid dan saponin diketahui memiliki aktivitas antimikroba dan antivirus. Demikian juga triterpenoid yang diketahui memiliki aktivitas antivirus dan antibakteri, serta dapat mengobati kerusakan pada kulit [6].

Pemanfaatan daun Singkong untuk mengobati kerusakan kulit dapat dilihat melalui proses penyembuhan luka. Luka adalah hilang atau rusaknya sebagian jaringan pada tubuh. Tindakan preventif kedokteran gigi sering menimbulkan luka di sekitar jaringan rongga mulut sebagai proses perbaikan jaringan. Salah satu tindakan yang menimbulkan perlukaan adalah pada terapi biopsi. Biopsi adalah pengambilan dan atau pemeriksaan jaringan hidup untuk penegakan diagnosa maupun untuk mengangkat jaringan patologis [7].

Pada proses penyembuhan luka jaringan lunak, terjadi fase-fase penyembuhan luka secara fisiologis. Fase tersebut dimulai dari respon inflamasi akut, fase destruktif, fase proliferasi, dan fase maturasi. Keempat fase tersebut saling berhubungan dan terjadi dalam durasi waktu tertentu [8].

Luka sebenarnya dapat sembuh secara fisiologis. Namun luka pada rongga mulut sering mengganggu serta menimbulkan rasa tidak nyaman. Luka tersebut seringkali terbuka karena sulitnya penanganan di daerah rongga mulut. Luka yang terbuka rentan terkena kontaminasi bakteri yang dapat menaikkan respon sel radang sehingga inflamasi menjadi semakin lama dan penyembuhan luka terhambat. Oleh karena itu, dicari upaya untuk menekan fase inflamasi agar luka segera mengalami proses penyembuhan. Selama ini obat antiinflamasi yang digunakan sebagai prototipe atau standar dalam menilai efek obat sejenis antiinflamasi adalah Aspirin [9].

Pada penelitian sebelumnya didapatkan hasil bahwa ekstrak daun Singkong memiliki efek analgesik yang hampir sama dengan parasetamol [10]. Efek analgesik tersebut sangat baik pada dosis 25,6 mg/KgBB mencit. Berdasarkan hasil tersebut maka pada penelitian ini digunakan pula dosis yang sama setelah dikonversikan pada dosis tikus, yaitu menjadi 179,2 mg/KgBB tikus. Tujuan dalam penelitian ini untuk mengetahui efek pemberian ekstrak daun Singkong (*Manihot esculenta*) dalam mempercepat proses penyembuhan luka gingiva tikus.

### Metode Penelitian

Jenis penelitian ini adalah eksperimental laboratoris dengan rancangan penelitian *the posttest only control group design*. Penelitian dilakukan di Laboratorium *Bio Science* RSGM FKG Universitas Jember untuk pembuatan ekstrak, perlakuan terhadap hewan coba dilakukan di Laboratorium Biomedik bagian Farmakologi dan Histologi FKG Universitas Jember.

### Pembuatan Ekstrak Daun Singkong

Pembuatan ekstrak daun singkong dari daun singkong yang dipetik langsung kemudian dicuci bersih, dipotong-potong dan dijemur tidak dibawah sinar matahari langsung selama 6-7 hari. Daun yang telah kering dioven untuk menghilangkan sisa kadar air dalam suhu 45<sup>0</sup> selama 3 jam. Daun kering kemudian dibuat serbuk dengan diblender dan diayak menggunakan ayakan (50 *maze*). Serbuk sebanyak 600 gram dimaserasi dengan etanol 70% sebanyak 7,5 kali berat serbuk dan didiamkan selama 3-4 hari dengan pengadukan setiap harinya. Larutan yang didapatkan kemudian disaring dengan kertas saring dan dievaporasi dalam suhu 50<sup>0</sup> putaran 90 rpm sampai tidak ada etanol yang menetes. Hasil yang didapat adalah ekstrak 100% semi solid. Dosis yang diberikan adalah 179,2 mg/kg BB tikus. Sediaan didapatkan dari pelarutan 8,96 mg ekstrak dalam 1 ml CMC Na 0,5%.

### Pembuatan Sediaan CMC Na 0,5%

Sediaan dibuat dengan melarutkan CMC Na dalam aquades steril. Sebanyak 0,5 gram CMC Na dimasukkan ke dalam labu takar kemudian ditambahkan aquades steril panas sedikit demi sedikit. Kemudian volumenya diukur dengan aquades steril hingga 100 ml.

### Pembuatan Sediaan Aspirin

Dosis Aspirin yang digunakan sebagai kontrol positif adalah 360 mg/kg BB tikus, sesuai konversi dosis aspirin sebagai antiinflamasi pada manusia, yaitu 4 gram per hari [9]. Sediaan larutan Aspirin dibuat dengan cara melarutkan Aspirin sebesar 18 mg ke dalam 1 ml CMC-Na 0,5% dengan bantuan *mortal-pastel*.

### Pembuatan Sediaan Daun Singkong

Sediaan dibuat dengan melarutkan 8,96 mg ekstrak daun Singkong (*Manihot esculenta*) 100% pada 1 ml CMC-Na 0,5% sesuai penghitungan pada lampiran 2. Setelah sediaan jadi, langsung diberikan pada hewan coba dengan sonde lambung secara *peroral*.

### Persiapan Hewan Coba

Jumlah sampel keseluruhan adalah 27 ekor tikus Wistar jantan dengan berat  $\pm$  200 gram, usia 3-4 bulan, dalam keadaan sehat dan belum pernah digunakan untuk penelitian. Hewan coba diadaptasikan selama 1 minggu dengan lingkungan yang baru. Sampel dibagi menjadi 3 kelompok yaitu kelompok kontrol negatif (CMC Na 0,5%), kelompok kontrol positif (Aspirin) dan kelompok perlakuan (ekstrak daun Singkong). Dekaputasi dilakukan pada hari ke-1, ke-3 dan ke-7 masing-masing 3 ekor.

### Pembuatan Luka

Pembuatan luka dilakukan pada hari ke-0 pada semua kelompok. Hewan coba dianestesi ketalar kemudian perlukaan dilakukan dengan menggunakan *punch biopsy* diameter 2,5 mm pada bagian gingiva anterior rahang bawah dengan kedalaman mencapai tulang alveolar. Alat biopsi diganti setelah digunakan sebanyak 3 kali untuk menjaga

ketajaman alat.

### Pelaksanaan Penelitian

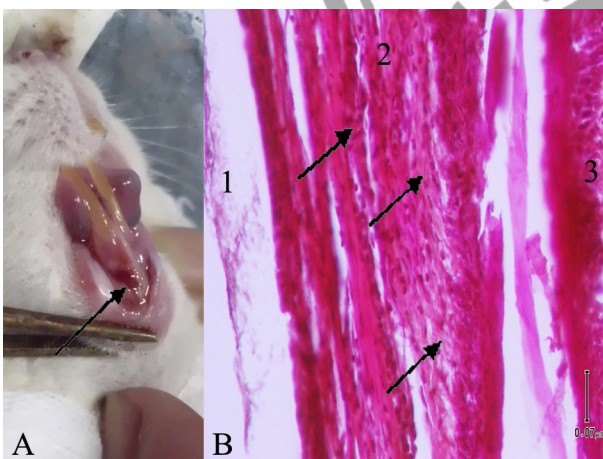
Kelompok perlakuan terdiri dari kelompok kontrol negatif yang diberi plasebo berupa CMC-Na 0,5%, kelompok perlakuan dengan ekstrak daun Singkong, kelompok kontrol positif diberi Aspirin. Ekstrak daun singkong dan aspirin diberikan pada hari ke-0 sampai hari ke-6 sesuai berat badan masing-masing tikus. Masing-masing kelompok terdiri dari 3 subkelompok, yaitu subkelompok hari ke-1, hari ke-3 dan hari ke-7.

Pada hari ke-1, ke-3 dan ke-7 pasca perlakuan, 3 ekor sampel dari masing-masing kelompok didekaputasi dengan teknik dislokasi *cervical* dan diambil jaringan lukanya beserta gigi dan tulang alveolarnya untuk proses histologi. Setelah dilakukan proses fiksasi, dekalsifikasi dan dehidrasi, jaringan luka diproses dengan pewarnaan *Haematoxylin Eosin*. Pengamatan dilakukan melalui foto klinis dan histologis. Pengamatan histologis dilakukan menggunakan mikroskop cahaya binokuler dengan perbesaran 400x.

### Hasil Penelitian

Berdasarkan penelitian yang telah dilakukan, didapatkan gambaran klinis dan histologis gingiva tikus Wistar jantan yang telah diberikan perlakuan selama satu hari, 3 hari, dan 7 hari.

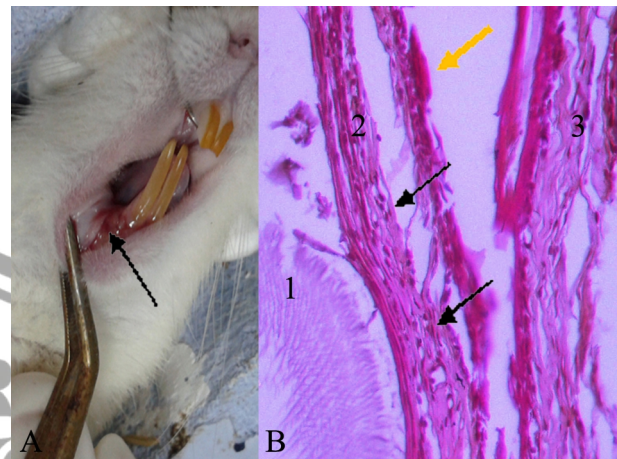
Secara klinis pada pengamatan hari ke-1 kelompok kontrol negatif memperlihatkan luka masih terlihat merah segar dan bentuk luka terlihat sangat jelas. Kerusakan jaringan lunak masih nampak jelas (Gambar 1 A). Secara histologis terlihat sebaran sel-sel radang yang menempati sebagian besar *lamina propria* (*subepithelial*) yang mulai terbentuk. Sel-sel epitel masih belum terlihat aktivitasnya (Gambar 1 B).



Gambar 1. (A) Gambaran klinis luka hari ke-1 kelompok kontrol negatif dengan pemberian CMC Na 0,5%.

(B) Gambaran histologis luka hari ke-1 kelompok kontrol negatif (perbesaran 400x). (1) Gigi. (2) Mukosa gingiva. (3) Mukosa labial. Pengamatan dilakukan pada daerah yang ditunjuk dengan panah.

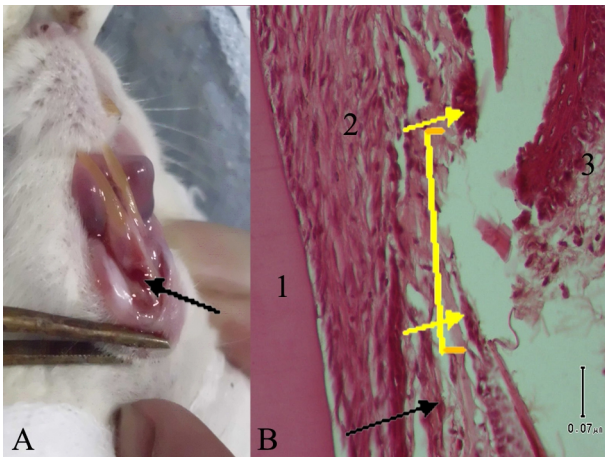
Pada kelompok kontrol positif hari ke-1 secara klinis terlihat tepi luka kemerahan dan dasar luka berwarna merah muda pucat, bentuk luka dan kerusakan jaringan masih terlihat jelas (Gambar 2 A) Pada pengamatan histologis terlihat pula sebaran sel-sel radang akut namun tidak sepadat kelompok kontrol negatif. Pada *lamina propria* terlihat proliferasi pembentukan serabut fibrous. Pembentukan reepitelisasi belum ada (Gambar 2 B).



Gambar 2. (A) Gambaran klinis luka hari ke-1 kelompok kontrol positif dengan pemberian Aspirin.

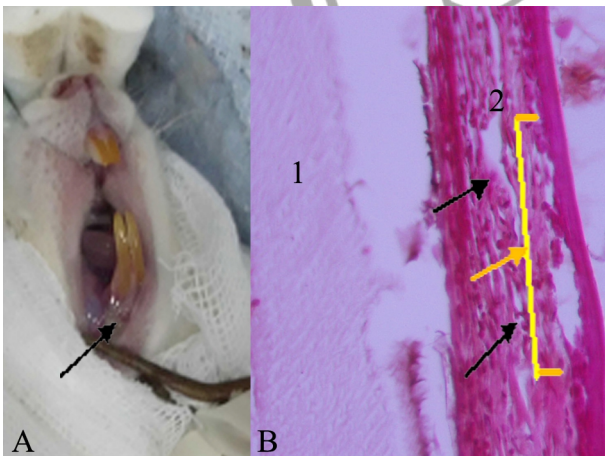
(B) Gambaran histologis luka hari ke-1 kelompok kontrol positif (perbesaran 400x). (1) Gigi. (2) Mukosa gingiva. (3) Mukosa labial. Terlihat pembentukan serabut fibrous pada *lamina propria* (ditunjuk dengan panah hitam), dan penebalan *epithelium* pada tepi luka awal reepitelisasi mulai terlihat (panah berwarna kuning).

Pada kelompok dengan pemberian ekstrak daun Singkong (*Manihot esculenta*) secara klinis terlihat dasar luka berwarna kemerahan, namun tepi luka berwarna normal. Kerusakan jaringan dan bentuk luka masih jelas (Gambar 3 A). Secara histologis terlihat sebaran sel-sel radang yang *sporadis*. Pada *lamina propria* juga terlihat pembentukan jaringan ikat fibrous yang belum tertutup epitel tetapi terlihat mulai adanya penebalan lapisan basal *epithelium* pada tepi luka terlihat (Gambar 3 B).



Gambar 3. (A) Gambaran klinis luka hari ke-1 kelompok ekstrak daun Singkong (*Manihot esculenta*). (B) Gambaran histologis luka hari ke-1 kelompok ekstrak daun Singkong (*Manihot esculenta*) (perbesaran 400x). (1) Tulang alveolar. (2) Mukosa gingiva. (3) Mukosa labial. Terlihat luka masih terbuka (garis kuning), namun awal reepitelisasi mulai terlihat dari tepi luka yang terlihat berupa penebalan *epithelium* (tanda panah berwarna kuning).

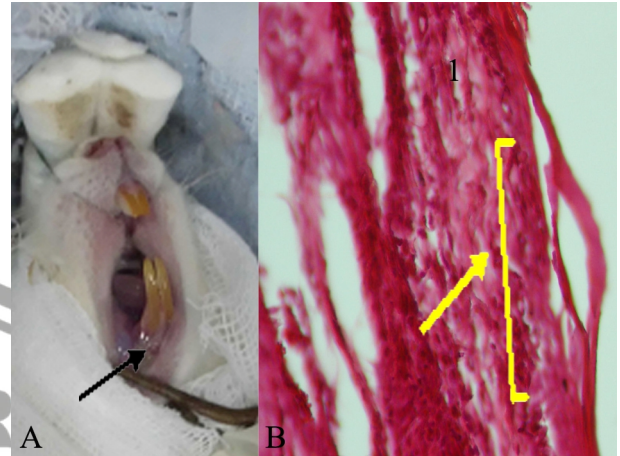
Pada hari ke-3 kelompok kontrol negatif secara klinis memperlihatkan bentukan luka yang masih tampak jelas dengan dasar luka mulai berwarna merah muda pucat dan tepi luka sedikit kemerahan. Jaringan keras sudah tertutup selapis tipis jaringan lunak (Gambar 4 A). Secara histologis masih terdapat sel-sel radang namun sudah berkurang dibanding pada hari ke-1. Selapis tipis sel epitel sudah menutupi *lamina propria* (Gambar 4 B).



Gambar 4. (A) Gambaran klinis luka hari ke-3 kelompok kontrol negatif dengan pemberian CMC Na 0,5%. (B) Gambaran histologis luka hari ke-3 kelompok kontrol negatif (perbesaran 400x). (1) Mukosa gingiva. Luka mulai tertutup *epithelium* tipis (tanda panah berwarna kuning).

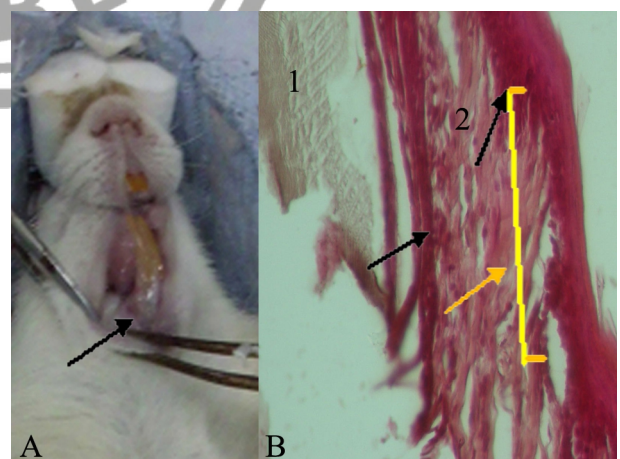
Pada hari ke-3 kelompok kontrol positif dengan pemberian Aspirin secara klinis terlihat dasar luka berwarna

merah terang, tepi luka berwarna normal di sekitarnya dan luka sudah menutup namun bekas luka tampak jelas (Gambar 5 A). Pengamatan histologis tampak pada *lamina propria* masih terlihat adanya beberapa sel radang kronis (limfosit) pada daerah luka. Jaringan ikat sudah terbentuk dengan baik, dan aktivitas reepitelisasi sudah mulai terlihat walaupun belum sempurna menutupi *lamina propria*. (Gambar 5B).



Gambar 5. (A) Gambaran klinis luka hari ke-3 kelompok kontrol positif dengan pemberian Aspirin. (B) Gambaran histologis luka hari ke-3 kelompok kontrol positif (perbesaran 400x). (1) Gigi. (2) Mukosa gingiva. Pengamatan histologis menunjukkan sel radang kronis limfosit (panah berwarna hitam) dan reepitelisasi penutupan luka telah terbentuk (panah berwarna kuning).

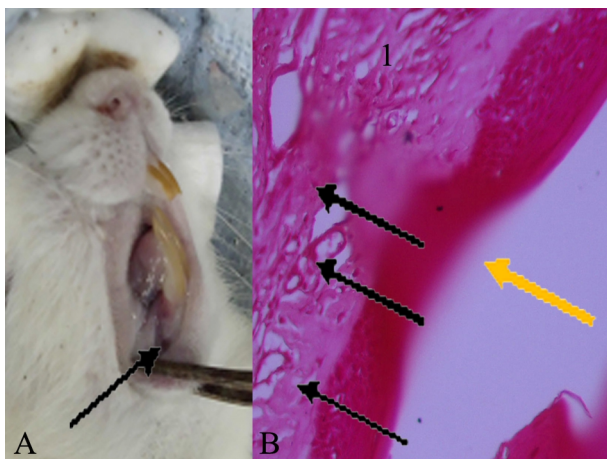
Pada hari ke-3 kelompok dengan pemberian ekstrak daun Singkong (*Manihot esculenta*) secara klinis terlihat bekas luka dan warna gingivanya hampir sama dengan warna gingiva normal di sekitarnya (Gambar 6 A). Secara histologis sel radang sudah jarang terlihat, jaringan ikat lamina propria masih longgar. Reepitelisasi sudah membentuk lapisan epitel yang menutupi jaringan luka tetapi *rate peg epithelium* masih belum teratur (Gambar 6 B).



Gambar 6. (A) Gambaran klinis luka hari ke-3 kelompok ekstrak daun Singkong (*Manihot esculenta*). (B) Gambaran histologis luka hari ke-3 kelompok ekstrak daun Singkong (*Manihot esculenta*) (perbesaran 400x). (1) Gigi. (2) Mukosa gingiva.

Gambaran histologis terlihat reepitelisasi yang sudah sempurna pada luka namun *rate peg* epitelium masih terlihat belum teratur (panah berwarna kuning).

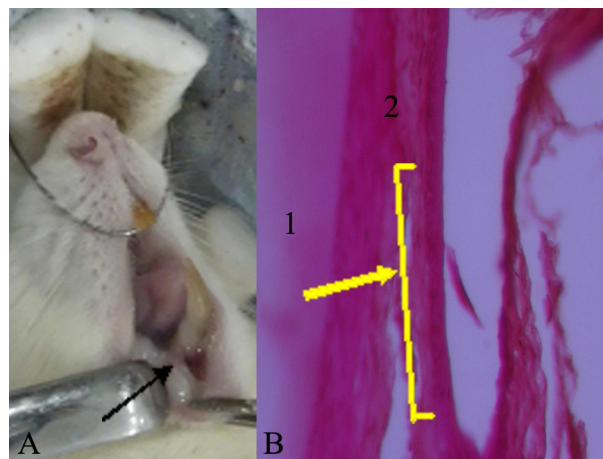
Pada hari ke-7 kelompok kontrol negatif secara klinis terlihat jaringan epitel yang menutupi luka masih tampak sedikit kemerahan. Luka sudah tertutup epitelium namun masih terlihat adanya defek (cekungan) pada bekas luka (Gambar 7 A). Secara histologis terlihat 1-2 buah sel limfosit dan beberapa pembuluh darah kapiler di *lamina propria*. Sel-sel epitel berjajar rapi dengan ketebalan yang belum sama. Terdapat bagian yang epitelnya lebih tipis daripada bagian yang lain pada daerah cekungan bekas luka



(Gambar 7 B).

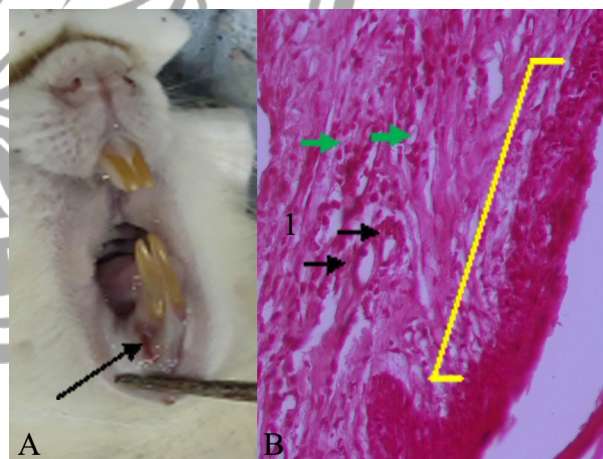
Gambar 7. (A) Gambaran klinis luka hari ke-7 kelompok kontrol negatif dengan pemberian CMC Na 0,5%. (B) Gambaran histologis luka hari ke-7 kelompok kontrol negatif (perbesaran 400x). (1) Mukosa gingiva. Pengamatan histologis pada daerah luka terlihat pembuluh-pembuluh darah kapiler yang masih banyak pada lapisan lamina propria (panah hitam). Penutupan luka (reepitelisasi) telah sempurna namun bekas defek luka masih terlihat cekung (panah kuning).

Pada hari ke-7 kelompok kontrol positif secara klinis terlihat luka sudah tertutup jaringan lunak, bekas luka tidak terlalu jelas. Warna gingiva sama dengan gingiva normal di sekitarnya (Gambar 8 A). Secara histologis tampak 1-2 buah sel radang limfosit. Terlihat bentukan epitel yang merata menutupi *lamina propria* (Gambar 8 B).



Gambar 8. (A) Gambaran klinis luka hari ke-7 kelompok kontrol positif dengan pemberian Aspirin. (B) Gambaran histologis luka hari ke-7 kelompok kontrol positif (perbesaran 400x). (1) Tulang alveolar. (2) Mukosa gingiva. Pengamatan histologis pada daerah luka terlihat *lamina propria* tersusun teratur dengan ketebalan lapisan *epithelium* yang sama (panah berwarna kuning).

Pada hari ke-7 kelompok dengan pemberian ekstrak daun Singkong (*Manihot esculenta*) secara klinis terlihat luka sudah tertutup namun bagian tengah luka masih ada kemerahan (Gambar 9 A). Secara histologis tampak sel radang masih ditemukan dan banyak terdapat pembuluh darah. Sel-sel epitel sudah tersusun rapi dan ketebalan hampir sama (Gambar 9 B).



Gambar 9. (A) Gambaran klinis luka hari ke-7 kelompok ekstrak daun Singkong (*Manihot esculenta*). (B) Gambaran histologis luka hari ke-7 kelompok ekstrak daun Singkong (*Manihot esculenta*) (perbesaran 400x). (1) Mukosa Gingiva. Pengamatan histologis pada daerah luka terlihat jaringan fibrous pada *lamina propria* yang teratur dengan beberapa pembuluh darah kapiler dan sel sel radang kronis limfosit masih tampak (panah hijau). *Epithelium* terbentuk sempurna namun *rate peg* belum teratur (panah kuning).

## Pembahasan

Luka di dalam rongga mulut sulit untuk ditangani karena mukosa rongga terdapat banyak mikroorganisme dan tidak dapat disterilkan, sehingga kemungkinan kontaminasi bakteri pada luka-luka di rongga mulut sangat besar. Oleh karena itu, diperlukan pemberian obat-obatan seperti antibiotika, antiinflamasi dan analgetika untuk dapat membantu percepatan proses penyembuhan luka tersebut. Luka di rongga mulut yang diaplikasikan pada penelitian ini adalah luka biopsi eksisional dengan menggunakan *punch biopsy* 2,5 mm. Pengamatan dilakukan secara klinis dan histologis (HPA) pada hari ke-1, ke-3 dan ke-7 setelah perlakuan dan pemberian obat.

Luka yang disebabkan biopsi eksisional melibatkan kerusakan epitel dan jaringan ikat dibawahnya kemudian luka tersebut diamati sampai terjadi penyembuhan luka dari awal berupa inflamasi hingga terjadi pembentukan reepitelisasi. Proses penyembuhan luka merupakan suatu proses yang saling berkaitan dan terbagi dalam beberapa fase. Fase paling awal adalah fase inflamasi, dimana seluruh sel radang keluar untuk memfagosit bakteri dan membersihkan jaringan yang mati pada daerah luka [8]. Keluarnya sel radang tersebut juga merangsang keluarnya fibroblas untuk mensintesis matriks fibrous kolagen guna perbaikan jaringan luka. Sel-sel epitel pun mulai bermitosis dan migrasi dari tepi luka ke arah atas jaringan ikat (*lamina propria*) yang terbentuk terdahulu dari reorganisasi *blood clot* luka tersebut [11].

Pengamatan dilakukan pada hari ke-1, ke-3 dan ke-7 setelah aplikasi bahan pengamatan (CMC 0,5% pada kelompok kontrol negatif, Aspirin pada kelompok kontrol positif dan ekstrak daun Singkong pada kelompok perlakuan), pengamatan mulai dilakukan setelah 24 jam (hari ke-1). Selapis tipis sel epitel dapat terbentuk dari mitosis sel-sel basal pada kedua tepi luka dan bermigrasi untuk menutup permukaan luka [11]. Migrasi epitel yang terjadi seiring dengan sintesis kolagen yang terus-menerus yang bertujuan untuk memperbaiki kembali struktur jaringan ikat selama fase proliferasi. Fase tersebut terjadi pada hari ke-3 sampai hari ke-5 diikuti terbentuknya jaringan granulasi yang berwarna merah muda pucat [12]. Pada hari ke-7, terjadi pengerutan permukaan luka, epitel terus melakukan proliferasi dan mitosis, menandakan luka sudah tertutup dan jaringan baru siap bermaturasi [12].

Pada hari ke-1, terlihat secara histologis bahwa sel radang pada kelompok CMC Na 0,5% lebih banyak daripada sel radang kelompok Aspirin dan ekstrak daun Singkong. Gambaran histologis ini menunjukkan bahwa inflamasi dapat dikendalikan pada kelompok Aspirin dan ekstrak daun Singkong, sehingga dapat diduga bahwa daun Singkong memiliki efek antiinflamasi.

Aspirin adalah obat antiinflamasi yang umum digunakan sebagai standar ukuran bagi semua obat sejenis antiinflamasi [13]. Kerja Aspirin sebagai antiinflamasi adalah dengan menghambat jalur siklooksigenase. Hambatan pada jalur siklooksigenase kemudian juga menghambat konversi asam arakhidonat menjadi prostaglandin, tromboksan dan protasiklin [13]. Jadi dapat disimpulkan

bahwa aksi ini menekan keluarnya mediator radang yang berarti dapat mempercepat fase selanjutnya untuk melakukan perbaikan jaringan dalam proses penyembuhan luka. Hal yang sama juga diduga bahwa penghambatan inflamasi dari efek daun Singkong sama seperti Aspirin adalah kandungan flavonoid dan saponin yang terdapat pada daun Singkong yang dapat menghambat siklus siklooksigenase [6].

Pada hari ke-3 dan ke-7 terlihat secara histologis bahwa pembentukan epitel kelompok daun Singkong lebih baik daripada kelompok kontrol negatif dilihat dari kepadatan jaringan ikat dan ketebalan sel epitel yang lebih merata. Pada kelompok kontrol negatif hari ke-7 *lamina propria* yang terbentuk belum padat dan epitel belum rata dilihat dari masih adanya defek berupa cekungan. Kandungan nutrisi yang terdapat pada daun Singkong diduga dapat mendukung pembentukan *lamina propria* yang baik dan reepitelisasi yang lebih rapi. Hal ini karena daun Singkong memiliki kandungan flavonoid, triterpenoid, tannin, saponin, protein dan vitamin C dalam ekstrak tersebut yang diduga dapat mendukung regenerasi sel-sel epitel dan jaringan ikat [4]-[3]-[1]. Flavonoid diketahui memiliki antiskorbut yang berperan melindungi asam askorbat dari oksidasi sehingga proses sintesis kolagen dapat berjalan dengan baik. Flavonoid juga dapat bertindak melindungi lipid membran terhadap agen yang merusak [6]. Diduga aksi ini yang menjaga membran sel tidak mudah dirusak bakteri dan tetap berfungsi dengan baik untuk melakukan perbaikan selama proses penyembuhan luka.

Daun Singkong memiliki kandungan vitamin C yang tinggi [14]. Vitamin C diduga sangat membantu pada fase proliferasi, yaitu saat sintesis kolagen. Pembentukan kolagen melalui proses hidroksilasi lisin menjadi hidroksilisin dan prolin menjadi hidroksiprolin [12]. Proses hidroksilasi ini memerlukan enzim *prolyl- $\alpha$ -hidroksilase* dan enzim *lisil-hidroksilase* dalam bentuk aktif. Pengaktifan enzim *prolyl- $\alpha$ -hidroksilase* memerlukan katalisator berupa ion  $Fe^{2+}$ . Peran vitamin C adalah mengubah ion  $Fe^{3+}$  menjadi ion  $Fe^{2+}$  sehingga enzim *prolyl- $\alpha$ -hidroksilase* menjadi aktif. Sedangkan pengaktifan enzim *lisil-hidroksilase* dibutuhkan katalisator ion  $Cu^{+}$ . Vitamin C berperan mengubah ion  $Cu^{2+}$  di dalam tubuh menjadi ion  $Cu^{+}$  [14]. Peran vitamin C dalam mempercepat penyembuhan luka telah dibuktikan pada penelitian sebelumnya [2].

Daun singkong mengandung protein sebesar 6,8 gram/100 gram daun basah [3] atau sekitar 14-40% pada daun kering [1]. Jenis protein dalam daun singkong adalah *methionin*. Protein ini dapat menginduksi *cystein* yang akan mengaktifkan ko-faktor (enzim *prolyl- $\alpha$ -hidroksilase*) sintesis kolagen dalam proses penyembuhan luka [15]. Hal ini sejalan dengan penelitian yang pernah dilakukan, bahwa pemberian protein dapat mempercepat penyembuhan luka [16].

Saponin selama ini diketahui dapat bekerja sebagai antibakteri. Ketika berinteraksi dengan sel bakteri, saponin dapat meningkatkan permeabilitas membran sel bakteri sehingga terjadi hemolisis sel bakteri [6]. Adanya saponin dalam ekstrak daun singkong diduga dapat mendukung proses penyembuhan luka lebih cepat dengan meminimalisir

kontaminasi bakteri sehingga epitel dapat bermitosis dan berproliferasi dengan baik.

Tannin dan triterpenoid diketahui memiliki aktivitas antioksidan pada beberapa tanaman obat [6]. Antioksidan berperan menangkap radikal bebas yang dapat menyebabkan kerusakan membran sel. Cedera pada membran sel tersebut kemudian mengaktifkan histamin yang nantinya menjadi mediator sel radang [17]. Antioksidan di dalam tannin dan triterpenoid diduga dapat mengurangi adanya radikal bebas yang dapat merusak membran sel dan mengurangi pelepasan mediator sel radang.

Berdasarkan penjelasan di atas maka diketahui bahwa ekstrak daun Singkong (*Manihot esculenta*) memiliki efek antiinflamasi yang mirip dengan Aspirin dilihat dari sebaran sel radang pada hari ke-1. Kandungan daun Singkong berupa flavonoid, triterpenoid, tannin, vitamin C dan saponin dapat membantu memperbaiki kualitas jaringan ikat dan epitel pada proses penyembuhan luka dilihat dari gambaran histologis hari ke-7.

### Kesimpulan dan Saran

Berdasarkan penelitian yang telah dilakukan, dapat disimpulkan bahwa pemberian ekstrak daun Singkong (*Manihot esculenta*) memiliki efek antiinflamasi yang mirip dengan obat kimia Aspirin, namun tidak mempercepat penyembuhan luka dilihat dari gambaran klinis dan histologis yang hampir sama dengan kelompok kontrol negatif. Kandungan nutrisi yang terdapat pada daun Singkong berperan pada perbaikan kualitas jaringan ikat yang mendukung epitel di atasnya, dilihat pada gambaran histologis hari ke-7 sehingga luka tidak meninggalkan defek berupa cekungan.

Saran yang dapat diberikan berdasarkan penelitian ini adalah perlu dilakukan penelitian tentang potensi daun singkong (*Manihot esculenta*) dengan dosis setara dengan obat kimia yang lain dan penelitian tentang potensi daun singkong selain sebagai analgesik dan antiinflamasi.

### Ucapan Terima Kasih

Penulis mengucapkan terimakasih kepada Prof.drg. Mei Syafridi, MD. Sc. Ph. D. dan drg. Dwi Merry C.H., M. Kes. Selaku dosen penguji atas bimbingan dan masukan yang banyak untuk penulis selama penelitian dan penyusunan karya tulis.

### Daftar Pustaka

- [1] Fasuyi, Ayodeji O. *Nutrient Composition and Processing Effects on Cassava Leaf (Manihot esculenta, Crantz) Antinutrients*. Pakistan Journal of Nutrition (2005) 4 (1): 37-42
- [2] Isgianto, W. A. "Pengaruh Vitamin C Terhadap Jumlah Neutrofil PMN pada Proses Penyembuhan Luka pada Gingiva Tikus (*Rattus norvegicus*)". Tidak diterbitkan.
- [3] Skripsi. Jember: Universitas Jember Fakultas Kedokteran Gigi (2005).
- [4] Rukmana, Rahmat. *Ubi Kayu, Budi Daya dan Pascapanen*. Cetakan 6. Yogyakarta: Kanisius (2002).
- [5] Okeke C. U. dan Iweala E. Antioxidant Profile of *Dioscorea rotundata*, *Manihot esculenta*, *Ipoemea batatas*, *Vernonia amygdalina* and *Aloe vera*. J Med Res Technol (2007) 4: 4-10.
- [6] Widiyati, Eni. *Penentuan Adanya Senyawa Triterpenoid dan Uji Aktivitas Biologis pada Beberapa Spesies Tanaman Obat Tradisional Masyarakat Pedesaan Bengkulu*. Jurnal Gradien (2006) Vol. 2 No. 1 : 116-122
- [7] Robinson, Trevor. *Kandungan Organik Tumbuhan Tinggi*. Edisi 6. Alih bahasa oleh Kosasih Padmawinata. Bandung: ITB (1995).
- [8] Dorland, W. A. Newman. *Kamus Kedokteran Dorland*. Edisi 29. Alih bahasa oleh Huriawati Hartanto, et al. Jakarta: EGC (2002).
- [9] Morison, Moya J. *Manajemen Luka*. Jakarta: EGC (2003).
- [10] Ganiswarna, Setiabudy, Suyatna, Purwastyastuti, dan Nafrialdi. *Farmakologi dan Terapi*. Edisi 4. Jakarta: Universitas Indonesia Fakultas Kedokteran (1998).
- [11] Miladiyah, I., Dayi, Ferdiyanto dan Desrini, Sufi. *Analgesic activity of ethanolic extract of Manihot esculenta Crantz leaves in mice*. Universa Medicina (2011) 30 (1): 3-10.
- [12] Sabiston, D. C. *Buku Ajar Bedah Bagian I*. Alih bahasa oleh Petrus Andrianto dan Timan I. S. 1995. Jakarta: EGC.
- [13] Robbins, S. L., Cotran, R. S. dan Kumar, V. *Buku Ajar Patologi Penyakit*. Edisi 7. Alih bahasa oleh Muhammad Asroruddin, Huriawati Hartanto dan Nurwany Darmaniyah. Jakarta: EGC (2007).
- [14] Katzung, B. G. *Farmakologi: Dasar dan Klinik*. Edisi Pertama. Alih bahasa oleh Bagian Farmakologi Fakultas Kedokteran Universitas Airlangga. Jakarta: Salemba Medika (2002).
- [15] Yendriwati. *Kebutuhan Vitamin C dan Pengaruhnya Terhadap Kesehatan Tubuh dan Rongga Mulut*. Dentika Dental Journal (2006) 2 (1): 78-83.
- [16] Shai, Avid dan Howard I. Maibach, *Wound Healing and Ulcers of the Skin*. Heidelberg : Springer Science and Business Media (2005).
- [17] Shukla, A. *Differential Expression of Proteins during Healing of Cutaneous Wounds in Experimental Normal and Chronic Models*. Biochemical Biopsy Res Comm (1998) 244 (2): 434-9.
- [18] Price, S. A. dan Wilson, L. M. *Patofisiologi: Konsep Klinis Proses-Proses Penyakit Volume 1*. Edisi 6. Alih bahasa oleh Brahm U. Pendit, et al. 2005. Jakarta: EGC.