


ISSN 1693 - 6485

Sudah diinput

stomatognathic

Jurnal Kedokteran Gigi Universitas Jember



SER.
617.605
STO
5.

stomatognathic (J.K.G.Unej)	Vol. 9	No.2	Hal. 58-109	Jember Mei 2012	ISSN 1693-6485
--------------------------------	--------	------	-------------	--------------------	-------------------

PERAWATAN *HYBRID PROSTHESIS* DENGAN *PRECISION ATTACHMENT* PADA KASUS FRAKTUR GIGI TIRUAN TETAP

(The Treatment of hybrid prosthesis with precision attachment on case of fracture of fixed partial denture)

Rahardyan Parnaadji
Bagian Prostodonsia FKG Universitas Jember

ABSTRACT

Fixed partial dentures (FPD) have been shown to exhibit clinical complications due to a wide variety of factors. Commonly observed complications associated with a conventional FPD include loss of retention and tooth fracture. The hybrid prosthesis is one of several treatment options of case of fracture of fixed partial denture. The hybrid prosthesis could improve an aesthetic and masticatory functions because it uses of precision attachment was to enhance denture retention. The aim of this case report paper was to explain the management of treatment of a hybrid prosthesis with precision attachment could improve an aesthetic and masticatory functions on case of fracture of fixed partial denture. The case study was carried out on a 55 year old female patient with case of fracture of fixed partial denture on tooth 25, 26 and 27. She needed more comfortable denture to improve her aesthetic and functional performance. A metal removable partial denture with female part placed within the tooth 25, 26 and 27 were designed to replace the posterior maxillary teeth. The male part of precision attachment placed on tooth 24. In conclusion, the hybrid prosthesis with precision attachment can enhance denture retention and stability and has no effect on aesthetic performance on case of fracture of fixed partial denture.

Keywords: *Hybrid Prosthesis, fracture fixed bridge*

Korespondensi (*Correspondence*): Rahardyan Parnaadji, Bagian Prostodonsia FKG Universitas Jember Jl. Kalimantan 37 Jember. Telp. (0331) 333536 Fax. (0331) 331991. E-mail: rahardyan_p@yahoo.co.id

Beberapa kegagalan perawatan gigi tiruan tetap seringkali disebabkan oleh beberapa faktor, antara lain keadaan gigi penyangga yang mengalami karies, kelainan jaringan periodontal ataupun fraktur gigi penyangga. Disamping itu, terdapat pula faktor lain yaitu terlepasnya gigi tiruan tetap, gigi tiruan tetap yang mengalami kepatahan ataupun hilang/terlepasnya lapisan estetik.^{1,2,3} Upaya yang dilakukan untuk melakukan rehabilitasi estetik dan fungsi pada kasus kegagalan perawatan gigi tiruan tetap adalah melakukan analisis penyebab kegagalannya ataupun menetapkan desain alternatif apabila tidak dapat dilakukan perawatan kembali dengan gigi tiruan tetap.

Salah satu alternatif perawatan rehabilitasi estetik dan fungsi kunyah pada kasus kegagalan perawatan gigi tiruan tetap adalah penggunaan *hybrid prosthesis*. Hal ini sesuai pendapat Watt and Mc Gregor, bahwa *hybrid prosthesis* dapat diindikasikan bila gigi tiruan tetap tidak dapat menggantikan semua jaringan yang mengalami kerusakan ataupun adanya defek jaringan, sehingga dapat mengembalikan estetik pasien.⁴ *Hybrid prosthesis* merupakan gigi tiruan yang mempunyai bagian cekat (pendukung atau jembatan) dan beberapa bagian lepasan yang menggunakan retensi *precision attachment*.^{4,5}

Keuntungan penggunaan *hybrid prosthesis* adalah dapat dibuat sebatas ruang gigi tiruan (*streamlined*), nyaman penggunaannya, bertujuan untuk

mendapatkan estetik sebab tidak memerlukan adanya lengan *clasp* pada bagian labial atau bukal gigi anterior ataupun premolar, dapat bertahan lama dengan keadaan *oral hygiene* yang baik, *splinting* gigi pendukung sehingga dapat diperoleh distribusi beban kunyah yang menguntungkan bagi gigi-gigi serta pembuatan mahkota gigi yang dapat melindungi gigi penyangga terhadap timbulnya karies gigi.^{4,6}

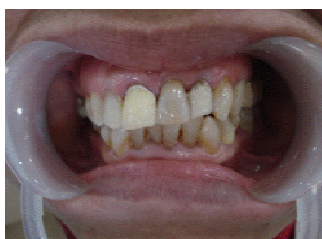
Penggunaan *precision attachment* pada *hybrid prosthesis* memiliki dasar yang sama dengan cengkeram yang memiliki komponen *occlusal rest*, *bracing arm* dan *retentive arm*.^{7,8,9} *Precision attachment* dapat memperbaiki estetika serta mempunyai kemampuan lebih baik dalam mendistribusikan beban ke gigi-gigi penyangga sehingga mampu memelihara kesehatan jaringan periodontal. Sedangkan kekurangannya memerlukan biaya yang mahal dan membutuhkan waktu perawatan yang lebih lama. *Precision attachment* mempunyai 2 bagian yaitu bagian *female* dan bagian *male* yang membentuk hubungan yang sangat presisi. Bagian *female* biasanya diletakkan secara *extracoronal* pada bagian distal gigi penyangga dan bagian *male* diletakkan pada bagian mesial dari gigi tiruan lepasan.^{7,8,9,10} Tujuan penulisan laporan kasus ini untuk menjelaskan penatalaksanaan perawatan *hybrid prosthesis* dengan *precision attachment* tipe *extracoronal* agar dapat memperbaiki estetik

dan fungsi kunyah pada kasus fraktur gigi tiruan tetap pada rahang atas.

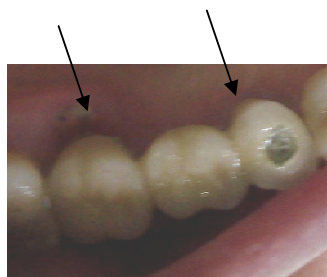
KASUS

Pasien wanita berusia 55 tahun mengeluhkan gigi tiruan tetapnya yang patah dan terasa bergoyang-goyang. Patahnya gigi tiruan tetap dirasakan setelah digunakan untuk mengunyah makanan. Pasien mengeluh mengalami kesulitan pada saat mengunyah makanan. Pasien menginginkan pembuatan gigi tiruan lepasan yang tidak mengganggu penampilannya dengan adanya kawat gigi tiruan. Disamping itu pasien juga ingin memperbaiki gigitiruan mahkota serta gigi depannya yang mengalami perubahan warna. Pada kasus ini, pasien diketahui telah menggunakan gigi tiruan tetap pada regio

25, 26 dan 27 sejak 5 tahun yang lalu serta gigi tiruan mahkota akrilik pada 11 dan 22. Berdasarkan hasil pemeriksaan klinis yang dilakukan menunjukkan, bahwa gigi penyangga 25 *post* perawatan endodontik dengan pemasangan pasak, karies permukaan akar pada bagian bukal dan juga tampak adanya fraktur bagian palatal di bawah cervical gigi. Pada gigi penyangga 27 tampak adanya resesi gingiva yang parah dan karies permukaan akar pada bagian bukal dan palatal serta fraktur pada akar palatal karena proses karies. Kegoyangan gigi 27 mencapai derajat 3 dengan resorpsi tulang alveolar sampai dengan 2/3 panjang akar. Gigi 21 menunjukkan *discoloration* dan gigi 22 dengan mahkota akrilik yang tampak aus pada bagian cervical serta adanya karies gigi pada bagian tersebut (Gambar 1 dan 2).

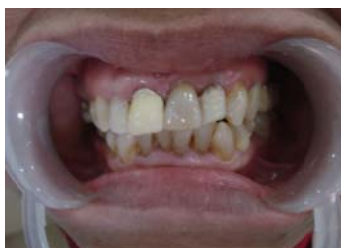

A

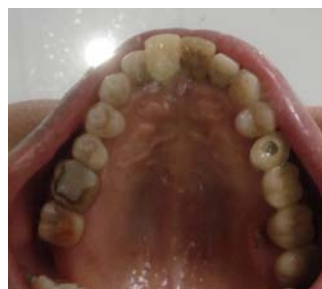

B

Gambar 1. Tampak relasi depan rahang atas dan bawah (a); Retainer gigi tiruan tetap yang mengalami fraktur pada gigi penyangganya (b)

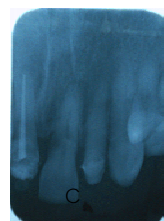
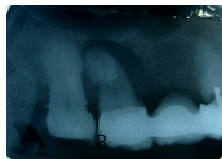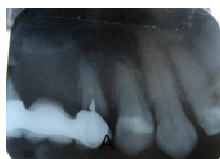


A



B

Gambar 2. Tampak relasi depan rahang atas dan bawah (a); Retainer gigi tiruan tetap yang mengalami fraktur pada gigi penyangganya(b)



Gambar 3. Foto periapikal gigi 23 dan 24 (a); foto periapikal gigi 28 (b); foto periapikal gigi 11, 21, 22 (c)

Hasil pemeriksaan radiografik (Gambar 3) menunjukkan gigi 25 post perawatan endodontik dengan pemasangan pasak, adanya *radiolucent* pada bagian apikal gigi, resorpsi tulang alveolar dalam arah horizontal sampai 1/3 panjang akar gigi, adanya pelebaran membran periodontal, tampak fraktur pada bagian bawah cervical gigi. Pada gigi 27, menunjukkan adanya fraktur pada akar palatal, tampak *radiolucent* pada bagian apikal gigi, resorpsi tulang alveolar dalam arah horizontal sampai 2/3 panjang akar gigi serta adanya pelebaran periodontal membran. Disamping itu gigi 11 post perawatan endodontik dan gigi 21 menunjukkan pelebaran periodontal ligamen.

Diagnosis pada kasus ini nekrosis pulpa pada gigi 21, pulpitis *reversibel* pada gigi 22 dan 23 serta periodontitis kronis disertai dengan kegoyangan gigi °3 pada gigi 27. Berdasarkan keadaan klinis menunjukkan, bahwa gigi penyangga 25 dan 27 menunjukkan prognosis yang buruk, sehingga diputuskan untuk dilakukan pencabutan pada gigi-gigi tersebut.

Keadaan ini membuat pasien menjadi tidak percaya diri karena penampilannya. Permasalahan pada kasus ini pasien menginginkan gigi tiruan sebagian lepasan yang tetap mempertahankan estetika tanpa terlihat adanya cengkeram. Oleh karena itu, berdasarkan berbagai pemeriksaan yang telah dilakukan, meliputi anamnesis, pemeriksaan klinis, radiografis serta model diagnostik, maka pada pasien ini akan dilakukan perawatan *hybrid prosthesis* dengan *precision attachment* tipe *extracoronar* pada rahang atas.

Desain gigi tiruan pada kasus ini adalah *solitary crown (porcelain fused to metal)* pada 11, 21 dan 22, *fixed splint (porcelain fused to metal)* pada 23 dan 24, pemasangan *extracoronar attachment* pada 24 serta pembuatan *milling* pada 23 dan 24 dan mahkota adoro pada 25. *Cingulum rest* dibuat pada mesial 13, *double Akers clasp* pada 16 dan 17 serta *akers clasp* pada 28. Desain basis metal frame (*anterior-posterior strap-type major connector*) dengan pemilihan anasir gigi akrilik pada 26 dan 27.

TATA LAKSANA KASUS

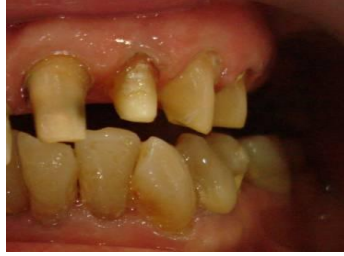Pada kasus ini telah dilakukan perawatan pendahuluan yang meliputi tindakan ekstraksi pada gigi 25 dan 27, skaling pada gigi-gigi rahang atas dan bawah serta penjelasan tentang *dental health education (DHE)*, dan perawatan endodontik pada gigi 21. Tindakan perawatan prostodontik diawali dengan melakukan pencetakan diagnostik menggunakan bahan cetak *irreversible hydrocolloid (Aroma Fine Plus, GC Corp.; Japan)*. Selanjutnya dilakukan persiapan pembuatan *solitary crown* pada 21 dan 22 serta *fixed splint* dengan *extracoronar attachment* pada gigi 23 dan 24. Tahap ini diawali dengan pembuatan *temporary crown*

untuk gigi 21 dan 22 serta *temporary fixed splint* untuk gigi 23 dan 24 secara *indirect*. Selanjutnya dilakukan preparasi gigi 21 dan 22 untuk *solitary crown* dan gigi 23 dan 24 untuk pembuatan *fixed splint* dengan *extracoronar attachment* dengan akhiran preparasi berbentuk *chamfer* (Gambar 4).

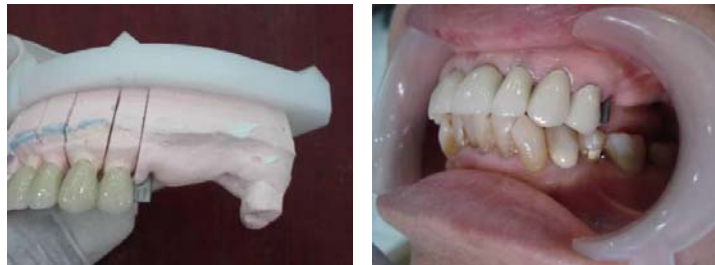Selanjutnya dilakukan preparasi *cingulum rest* pada bagian mesial gigi 13 dan oklusal *rest* pada distal gigi 16, mesial gigi 17 dan 28. Sebelum dilakukan pencetakan fungsional, terlebih dahulu dilakukan retraksi gingiva di sekitar gigi penyangga dengan menggunakan *gingivaster*. Pencetakan dilakukan dengan menggunakan *putty/wash one step impression technique* atau juga sering disebut *sandwich technique*. Pada pencetakan ini menggunakan bahan cetak elastomer (*polyvinylsiloxane*) yang terdiri dari *light body (Flexitime® correct flow)* dan *putty (Flexitime® easy putty)*. Pada rahang bawah dilakukan pencetakan dengan menggunakan bahan cetak *irreversible hydrocolloid (alginate)*. Untuk tetap mempertahankan pola oklusi statik pasien, dilakukan pembuatan catatan gigit (*bite registration*). Selanjutnya dilakukan pemasangan *temporary crown* untuk gigi 21 dan 22 serta *temporary fixed splint* untuk gigi 23 dan 24 menggunakan bahan semen sementara (*Freegeno®/GC*).

Tahap berikutnya dilakukan pembuatan model kerja rahang atas dengan menggunakan *dental stone* tipe IV (rahang atas) dan *dental stone* tipe III (rahang bawah). Model kerja dipasang artikulator untuk dilakukan pembuatan *solitary crown* pada 21 dan 22 serta *fixed splint* dengan *extracoronar attachment* pada gigi 23 dan 24.

Pada rahang atas dilakukan pembuatan *coping* pada gigi 21, 22 dan *fixed splint coping* pada gigi 23, 24 disertai pembuatan *palatal milled* pada *coping* logam dan pemasangan *extracoronar attachment* pada distal gigi 24. Selanjutnya dilakukan pasang coba *coping* pada gigi 21 dan 22 serta *fixed splint coping* pada 23 dan 24. Pada saat melakukan pemasangan percobaan pada pasien, dilakukan pemeriksaan pemasangan *coping* pada gigi 21, 22, 23 dan 24. Pemeriksaan yang dilakukan meliputi kemudahan pemasangan, ketepatan bagian *margin* dengan menggunakan sonde untuk memeriksa ada/tidaknya *step*, memeriksa jarak pemasangan *coping* dengan gigi antagonisnya pada rahang bawah, sehingga dapat dinilai ketepatan *coping* dengan hasil preparasi pada gigi penyangga. Apabila pemasangan *coping* beserta *extracoronar attachment* telah sesuai dan menunjukkan keadaan yang fit dengan hasil preparasi, maka dilanjutkan untuk pelapisan bahan porcelain.



Gambar 4. Preparasi gigi 21 dan 22 untuk *solitary crown* dan gigi 23 dan 24 untuk pembuatan *fixed splint* dengan *extracoronal attachment* dengan akhiran preparasi berbentuk *chamfer*

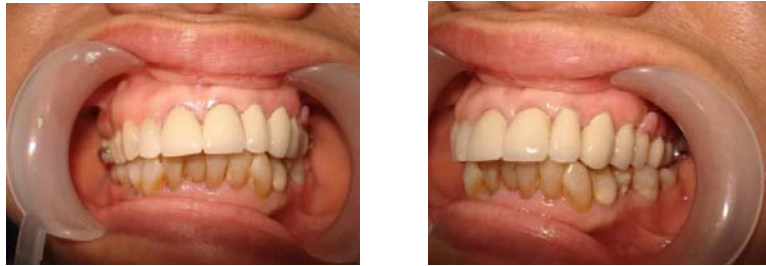

Gambar 5. Pemasangan percobaan *solitary crown* pada gigi 21 dan 22 (*porcelain fused to metal*) dan *fixed splint* pada 23 dan 24 (*porcelain fused to metal*)

Pemasangan percobaan *solitary crown* pada gigi 21, 22 (*porcelain fused to metal*) dan *fixed splint* pada gigi 23 dan 24 (*porcelain fused to metal*). Pada tahap ini, juga tetap dilakukan pemeriksaan ketepatan *solitary crown* pada 21, 22 dan *fixed splint* pada gigi 23 dan 24 dengan hasil preparasi. Pemeriksaan yang dilakukan meliputi arah pemasangan, ketepatan bagian margin, memeriksa *overjet* dan *overbite* dengan gigi antagonisnya pada rahang bawah, kesesuaian warna dan kontour mahkota, memeriksa hubungan proksimal pada gigi 21 dan 22 serta oklusi dan artikulasi terhadap gigi-gigi antagonisnya (Gambar 5). Untuk melakukan pembuatan kerangka logam (*metal frame*) pada rahang atas, maka dilakukan pencetakan fungsional rahang atas menggunakan bahan cetak *medium bodied consistency* (*polyvinylsiloxane, Provil® Novo*) secara *monophase impression technique*. Pada pencetakan fungsional ini, *solitary crown* pada gigi 21 dan 22 dan *fixed splint* pada 23 dan 24 disertakan pada hasil pencetakan. Hasil cetakan kemudian diisi dengan menggunakan *dental stone* tipe IV untuk dilakukan pembuatan kerangka logam (*metal frame*).

Melakukan pasang percobaan *metal frame* dengan terlebih dahulu memasang *solitary crown* pada 21 dan 22 serta *fixed splint* dengan *extracoronal attachment* pada gigi 23 dan 24. Memeriksa bagian *female attachment* apakah dapat mengunci dengan bagian *male attachment* pada *fixed splint*. Memeriksa ketepatan penempatan kerangka logam dengan *milling* pada *fixed splint* gigi 23 dan 24, memeriksa ketepatan lengan *clasp* pada gigi penyangga, ketepatan kedudukan kerangka logam pada jaringan pendukung gigi tiruan dan aspek retensi beserta stabilisasinya. Memeriksa oklusi dan artikulasi pasien, terutama di bagian yang ditempati oleh *occlusal rest*.

Melakukan penetapan gigit pada pasien dengan terlebih dahulu membuat galengan gigit diatas kerangka logam (*metal frame*) pada daerah yang tidak bergigi. Tahap ini dilanjutkan dengan menyusun gigi *artificial* 25, 26 dan 27 serta pembuatan mahkota adoro pada gigi 24. Selanjutnya dilakukan pemasangan percobaan penyusunan gigi akrilik pada pasien dengan memeriksa oklusi dan artikulasinya. Selanjutnya pemrosesan akrilik pada gigi tiruan yang dilakukan di laboratorium.



Gambar 6. Pemasangan percobaan *solitary crown* pada 11, 21 dan 22 serta *fixed splint* dengan *extracoronal attachment* pada gigi 23 dan 24 dan pemasangan GTSL kerangka logam
(a) Tampak depan, (b) Tampak samping kiri dan (c) Tampak oklusal.

Pemasangan percobaan *hybride prosthesis* pada pasien dilakukan dengan memasang terlebih dahulu *solitary crown* pada 11, 21 dan 22 serta *fixed splint* dengan *extracoronal attachment* pada gigi 23 dan 24. pemeriksaan ketepatan *solitary crown* pada 21, 22 dan *fixed splint* pada gigi 23 dan 24 dengan hasil preparasi. Pemeriksaan yang dilakukan meliputi arah pemasangan, ketepatan bagian margin, memeriksa *overjet* dan *overbite* dengan gigi antagonisnya pada rahang bawah, memeriksa hubungan oklusi dan artikulasi terhadap gigi-gigi antagonisnya. Selanjutnya dilakukan pemasangan dengan menggunakan menggunakan bahan semen sementara (*Freegenol*[®]/GC). Sebelum proses *setting* pada *freegenol*, maka gigi tiruan rahang atas dipasang. (Gambar 6 a dan b).

Setelah dilakukan pemasangan percobaan gigi tiruan, pasien diinstruksikan untuk menggunakan gigi tiruan selama 24 jam. Pada saat ini, pasien boleh menggunakan gigi tiruan untuk makan yang lunak, minum dan berbicara. Pasien diinstruksikan untuk kontrol 1 hari setelah pasang coba. Hasil pemeriksaan pada saat kontrol 1 hari setelah pasang coba menunjukkan, bahwa tidak ada keluhan dari pasien dan hasil pemeriksaan klinis pada jaringan lunak tidak menunjukkan adanya kelainan. Selanjutnya pasien diberitahu tentang cara pemasangan dan pelepasan gigi tiruan. Pasien juga diinstruksikan untuk melakukan kontrol 7 hari setelah kontrol ini. Pada saat kontrol 7 hari setelah kontrol 1 pemasangan percobaan, pasien sudah mampu beradaptasi dengan baik, tetapi mengalami kesulitan pada pelepasan dan pemasangan gigi tiruan. Memberikan penjelasan kembali tentang cara pemasangan dan pelepasan gigi tiruan dengan menggunakan kaca. Hasil pemeriksaan pada jaringan lunak yang lain tidak menunjukkan adanya kelainan.

Pemasangan tetap *solitary crown* pada gigi 11, 21, 22 dan *hybrid prosthesis* dengan *precision attachment* tipe ekstrakoronal pada gigi 23 dan 24 dipasang dengan menggunakan bahan *Fuji I (Luting Cement/ GC)* (Gambar 4.20 a, b dan c). Selanjutnya pasien diinstruksikan untuk selalu

memperhatikan dan menjaga kebersihan gigi-gigi penyangga, jaringan disekitarnya dan gigi tiruannya. Pasien juga diberi penjelasan tentang perlunya pemahaman pada area *female cap attachment*, apabila terlepas maka pasien harus segera kontrol ke dokter gigi. Pasien juga harus melakukan kunjungan kontrol berkala ke dokter gigi agar dapat dievaluasi kesehatan gigi, jaringan penyangga dan kondisi gigi tiruannya minimal 6 bulan sekali.

PEMBAHASAN

Keinginan seorang pasien untuk dibuatkan gigi tiruan sebagian lepasan yang tetap memenuhi estetika, seringkali terkendala dengan penempatan cengkeram kawat ataupun logam. Pada bidang prostodontia, upaya mencari alternatif desain pada kasus ini dapat menggunakan *hybrid prosthesis*. Tujuan utama penggunaan *attachment* pada gigi tiruan lepasan adalah untuk memenuhi estetika dan kenyamanan penggunaannya. Hal ini sesuai dengan pendapat Owal and Johnson,¹¹ bahwa pembuatan gigi tiruan dengan menggunakan *precision attachment* dapat menggantikan jaringan gigi yang hilang dan mengembalikan fungsi tanpa mengganggu estetika dan kenyamanan penggunaannya.

Pada kasus ini, pasien mengalami fraktur pada kedua gigi penyangganya yang mendukung gigi tiruan tetap. Keadaan ini membuat pasien menjadi tidak percaya diri karena penampilannya. Permasalahan pada kasus ini pasien menginginkan gigi tiruan sebagian lepasan yang tetap mempertahankan estetika tanpa terlihat adanya cengkeram. Berdasarkan hasil pemeriksaan diketahui, bahwa penyebab fraktur pada kedua gigi penyangga adalah adanya karies pada permukaan akar, kelainan jaringan periodontal, kegagalan faktor teknis dan respon biomekanis yang melebihi kekuatan gigi penyangga. Hal ini sesuai dengan pendapat Goodcare *et al.*,¹ bahwa kegagalan perawatan gigi tiruan tetap seringkali disebabkan adanya karies, kelainan jaringan periodontal, fraktur pada gigi penyangga, terlepasnya ataupun fraktur pada gigi tiruan tetap. Demikian juga

pendapat Verrett and Kaiser³ yang menyatakan, bahwa komplikasi dari kegagalan faktor teknis dan biomekanis seringkali menjadi penyebab fraktur pada gigi penyangga, terlepasnya gigi tiruan tetap ataupun fraktur pada gigi tiruan tetapnya.

Upaya yang dilakukan untuk melakukan rehabilitasi estetik dan fungsi pada pasien ini menggunakan desain *hybrid prosthesis*. Hal ini setelah dilakukan pemeriksaan pendahuluan yang meliputi anamnesis, riwayat kesehatan umum dan kehilangan gigi, keinginan pasien, pemeriksaan ekstra dan intra oral, status periodontal, analisis oklusal, pemeriksaan radiografis dan analisis model diagnostik.^{7,12} Secara keseluruhan hasil pemeriksaan menunjukkan kesehatan rongga mulut yang baik, tidak ada kegoyangan pada gigi-gigi lainnya, keadaan jaringan periodontal pada gigi penyangga baik, tidak ada poket periodontal serta tidak adanya perdarahan pada pemeriksaan dengan *probe* (*bleeding on probe*).

Hasil analisis model diagnostik pada gigi 28 dengan menggunakan *surveyor* menunjukkan daerah *undercut* pada sisi bukal dan palatal tidak menguntungkan. Oleh karena itu, pada pembuatan desain gigi tiruan, pemberian cengkeram pada gigi 28 akan berfungsi sebagai *bracing* dan *support* yang berfungsi mekanis untuk mencegah pergerakan gigi tiruan kearah jaringan lunak. Karena cengkeram pada gigi 28 tidak dapat berfungsi untuk retensi gigi tiruan, sehingga penggunaan *precision attachment* juga menjadi alasan dalam penetapan rencana perawatannya.

Prosedur perawatan diawali dengan melakukan preparasi pada gigi penyangga untuk pembuatan *solitary crown* (*porcelain fused to metal*) pada gigi 11, 21 dan 22. Pada gigi 21 terlebih dahulu dilakukan perawatan endodontik. Penggunaan *solitary crown* pada gigi 21 *post* perawatan endodontik, sesuai dengan pendapat Aquilino and Daniel,¹³ bahwa untuk gigi yang telah dilakukan perawatan endodontik dengan penggunaan gigi tiruan mahkota (*complete crown*) mempunyai tingkat keberhasilan perawatan yang lebih tinggi dibandingkan dengan tanpa penggunaan gigi tiruan mahkota. Pada gigi 11 dan 22 juga dilakukan pembuatan *solitary crown* (*porcelain fused to metal*) untuk memperbaiki mahkota akrilik.

Pada kasus ini, menggunakan *extracoronar attachment* untuk meminimalkan pengurangan gigi, kontour gigi dapat dipertahankan, menghindari terjadinya devitalisasi gigi penyangga, memudahkan arah pasang gigi tiruan dan preparasi gigi penyangga sama dengan preparasi gigi konvensional.^{7,10,12} Disamping itu, penggunaan *extracoronar attachment*, gigi tiruan tidak memerlukan retensi berupa cengkeram pada labial yang mengganggu estetika seperti yang diinginkan pasien.

Jenis *attachment* dipilih adalah tipe *rigid attachment* yaitu *extracoronar rod attachment*. Tipe ini merupakan *attachment* yang stabil karena mempunyai pergerakan yang sangat sedikit pada waktu berfungsi, sehingga beban kunyah langsung diteruskan pada gigi penyangga. Hal ini sesuai pendapat Staubli and Bagley,⁷ bahwa apabila terdapat dukungan tulang alveolar yang baik pada gigi-gigi penyangga, maka dapat digunakan desain *rigid attachment*.

Pada penggunaan *attachment* tipe *rigid* memerlukan *double abutment* agar mendapatkan gigi penyangga yang kuat.^{7,10,12} Oleh karena itu, digunakan gigi 23 dan 24 sebagai *double abutment* (*fixed splint*). *Fixed splint* ini selain berfungsi sebagai perlekatan *extracoronar attachment* juga berfungsi untuk memperbaiki kontour gigi 23 yang mengalami atrisi. Pada *fixed splint* ini juga dilakukan pembuatan *milling* pada 23 dan 24 yang berfungsi seperti *palatal bracing arm* untuk menahan daya lateral ataupun bertindak sebagai *extra support* pada gigi tiruan. Hal ini akan melindungi *attachment* terhadap berlebihnya beban kunyah yang mengenainya.^{7,10,12}

Penggunaan gigi tiruan dengan kerangka logam (*metal frame partial denture*) karena mempunyai keuntungan logam dapat menghantarkan panas dan dingin lebih baik, penggunaan desain dapat diminimalisasi dan dipertipis sehingga lebih nyaman penggunaannya, kemampuan beradaptasi menjadi lebih cepat dan memiliki bentuk yang akurat dan permanen.^{4,8} Pada gigi 16 dan 17 dibuatkan cengkeram *double ackers* karena merupakan cengkeram *tooth-supported*. Penggunaan cengkeram ini menurut McGivney⁸ mempunyai tiga fungsi yaitu *support*, *bracing* dan *retention*. *Support* yang berupa *occlusal rest* berfungsi mekanis untuk meneruskan beban kunyah dalam arah vertikal dan mencegah pergerakan gigi tiruan kearah jaringan lunak. *Bracing* yang merupakan bagian yang *rigid* dari *claps* berfungsi untuk mencegah gerakan lateral. Sedangkan *retention* yang merupakan bagian fleksible dari *claps* berfungsi untuk mencegah terlepasnya gigi tiruan.

Pada saat kontrol pasien merasa nyaman karena gigi tiruannya dapat berfungsi dengan baik dan estetiknyapun sesuai dengan keinginan pasien. Pada awal pemasangan pasien mengalami kesulitan untuk melepas dan memasang gigi tiruannya, tetapi pada kunjungan kontrol berikutnya semua hal tersebut dapat diatasi. Hal ini sesuai dengan pendapat Himawan,¹⁴ bahwa pada penggunaan *hybrid prosthesis* diperlukan ketrampilan pasien untuk memasang dan melepasnya. Disamping itu untuk mendapatkan prognosis yang baik, maka kebersihan rongga mulut memegang peranan yang penting, sehingga *dental health education* perlu dilakukan sebelum perawatan dilakukan pada pasien.

Berdasarkan laporan kasus di atas dapat disimpulkan bahwa perawatan *hybrid prosthesis* dengan *precision attachment* dapat memperbaiki estetik dan fungsi kunyah pada kasus fraktur gigi tiruan tetap. Hal ini disebabkan karena penggunaan *precision attachment* dapat meningkatkan retensi dan stabilisasi gigi tiruan serta tidak mempengaruhi estetik pada pemasangannya.

Daftar Pustaka

1. Goodacre CJ, Bernal G, Rungcharassaeng K, Kan JY. Clinical complications in fixed prosthodontics. *J Prosthet Dent* 2003; 90: 31-41.
2. Karlsson S. Failures and length of service in fixed prosthodontics after long-term function. A longitudinal clinical study. *Swed Dent J* 1989; 13: 85-92.
3. Verrett R. and Kaiser D. Fracture of a fixed partial denture abutment: a clinical report. *J. Prosthet Dent.* 2005; 93 (1): 21-3.
4. Watt DM and AR. Mac Gregor. Penentuan Desain Gigi Tiruan Sebagian Lepas. Lilian Yuwono. Jakarta:Hipokrates. 1993: 183-7.
5. Academy of Prosthodontics Editorial Staff. The Glossary of prosthodontics term. *J. Prosthet Dent.* 2005; 94.
6. Lammie, GA. *sborne and Lammie's Partial Denture.* London, Blackwell Science Publication. 1986: 254-56.
7. Staubli P.E and Bagley D. *Attachments & Implants Reference Manual.* Attachments International Inc. 2002: 1-9
8. Mc Givney GP, Carr AB, Brown DT. *Mc Cracken's Removable Partial Prosthodontics.* 11th ed. CV Mosby. 2005: 19-23,177, 371
9. Baker JL. *Theory and practice of precision attachment removals partial denture.* Goodkinds RJ St. Louis CV Mosby Co. 1981: 1-9.
10. Sherring, Michael-Lucas and Martin P. *Attachment for Prosthetic Dentistry: Introduction and Application.* London. Quintessence Publishing Co. Inc. 1997: 215-6.
11. Owall B. And Johnson L. Precision attachment-retained removable partial denture. Part 3. General practitioner result up to 2 years. *Int J Prosthodon.* 2005; 11:6:574-9.
12. Jenkins G. Precision Attachment. A link to succesful restorative treatment. London Quintessence Publ Co. 1999: 12-21.
13. Aquilino S. and Daniel JC. Relationship between crown placement and the survival of endodontically treated teeth. *J. Prosthet Dent.* 2002; 87(3): 256-63.
14. Himawan LS. Gigi tiruan dengan kaitan presisi (*precision attachment*) sebagai altrnatif perawatan pada gigi tiruan sebagian lepasan. *Jurnal Kedokteran Gigi Universitas Indonesia* 2000; 7(2): 7-11.