



**PENGARUH EKSTRAK DAUN SAMBILOTO**  
(*Andrographis paniculata* Ness) **TERHADAP HISTOLOGI**  
**GINJAL MENCIT** (*Mus Musculus* L.)

SKRIPSI

Oleh

**Jelita Ahmaria Sabil**  
**NIM 161810401067**

**JURUSAN BIOLOGI**  
**FAKULTAS MATEMATIKA DAN ILMU PENGETAHUAN ALAM**  
**UNIVERSITAS JEMBER**  
**2022**



**PENGARUH EKSTRAK DAUN SAMBILOTO**  
*(Andrographis paniculata Ness)* **TERHADAP HISTOLOGI**  
**GINJAL MENCIT** *(Mus Musculus L.)*

**SKRIPSI**

diajukan guna melengkapi tugas akhir dan memenuhi salah satu syarat  
untuk menyelesaikan Program Studi Biologi (S-1)  
dan mencapai gelar Sarjana Sains

Oleh

**Jelita Ahmaria Sabil**  
**NIM 161810401067**

**JURUSAN BIOLOGI**  
**FAKULTAS MATEMATIKA DAN ILMU PENGETAHUAN ALAM**  
**UNIVERSITAS JEMBER**  
**2022**

**PERSEMBAHAN**

Dengan menyebut nama Allah SWT Yang Maha Pengasih dan Maha Penyayang, skripsi ini saya persembahkan kepada:

1. Ayahanda Ariyanto, Ibunda Siti Fatimmatul Zuhro, Saudaraku Ahmad Arifa Fahris Sabil dan Zayyin Nehaya Sabil tercinta serta keluarga besar, terimakasih atas segala limpahan kasih sayang, dukungan, doa yang tulus serta pengorbanan yang senantiasa mengiringi setiap langkah bagi perjuangan dan keberhasilan penulis.
2. Dosen Jurusan Biologi FMIPA Universitas Jember yang telah memberi ilmu dan pengetahuan, membimbing, dan mendidik dengan penuh kasih sayang dan doa.

**MOTTO**

“Dan bersabarlah. Sesungguhnya Allah beserta orang-orang yang sabar.”  
(Terjemahan *QS. Al-Anfaal* ayat 46)<sup>\*)</sup>

“Karena sesungguhnya sesudah kesulitan itu ada kemudahan. Sesungguhnya  
sesudah kesulitan itu ada kemudahan”  
(Terjemahan *QS. Al-Insyirah* ayat 5 dan ayat 6)<sup>\*\*)</sup>



<sup>\*) \*\*)</sup> Departemen Agama Republik Indonesia. 1998. Al Qur'an dan Terjemahannya. Semarang: PT Kumudasmoro Grafiindo.

**PERNYATAAN**

Saya yang bertanda tangan di bawah ini:

Nama : Jelita Ahmaria Sabil

NIM : 161810401067

Menyatakan dengan sebenarnya bahwa skripsi yang berjudul “Pengaruh Ekstrak Daun Sambiloto (*Andrographis paniculata* Ness) Terhadap Histologi Ginjal Mencit (*Mus Musculus* L.)” adalah benar-benar karya sendiri, kecuali kutipan yang sudah saya sebutkan sumbernya, belum pernah diajukan pada institusi manapun, dan bukan karya jiplakan. Penelitian ini merupakan bagian dari kegiatan penelitian mandiri Dra. Mahriani, M.Si. dan artikel tidak dapat dipublikasikan tanpa ijin dari pihak yang mendanai. Saya bertanggung jawab atas keabsahan dan kebenaran isinya sesuai dengan sikap ilmiah yang harus dijunjung tinggi.

Dengan demikian ini, saya buat dengan sebenarnya tanpa ada tekanan dan paksaan dari pihak manapun serta bersedia mendapat sanksi akademik jika ternyata di kemudian hari pernyataan ini tidak benar.

Jember, Maret 2022  
Yang menyatakan,

Jelita Ahmaria Sabil  
NIM 161810401067

**SKRIPSI**

**PENGARUH EKSTRAK DAUN SAMBILOTO**  
*(Andrographis paniculata Ness)* **TERHADAP HISTOLOGI**  
**GINJAL MENCIT** *(Mus Musculus L.)*

Oleh

**Jelita Ahmaria Sabil**  
**NIM 161810401067**

**Pembimbing**

Dosen Pembimbing Utama : Dra. Mahriani, M.Si.

Dosen Pembimbing Anggota : Dra. Susantin Fajariyah, M.Si.

**PENGESAHAN**

Skripsi berjudul “Pengaruh Ekstrak Daun Sambiloto (*Andrographis paniculata* Ness) Terhadap Histologi Ginjal Mencit (*Mus Musculus L.*)” karya Jelita Ahmaria Sabil telah diuji dan disahkan pada:

hari, tanggal :

tempat : Fakultas Matematika dan Ilmu Pengetahuan Alam Universitas Jember.

Tim Penguji:

Ketua,

Anggota I,

Dra. Mahriani, M.Si  
NIP. 195703151987022001

Dra. Susantin Fajariyah, M.Si.  
NIP. 196411051989022001

Anggota II,

Anggota III,

Eva Tyas Utami, S.Si., M.Si.  
NIP. 197306012000032001

Dr. Drs. Asmoro Lelono, M.Si.  
NIP. 196810151998021001

Mengesahkan  
Dekan,

Drs. Achmad Sjaifullah, M.Sc., Ph.D.  
NIP 1959100919860210

## RINGKASAN

**Pengaruh Ekstrak Daun Sambiloto (*Andrographis paniculata* Ness) Terhadap Histologi Ginjal Mencit (*Mus Musculus* L.);** Jelita Ahmaria Sabil, 161810401067; 2022; 26 halaman; Jurusan Biologi Fakultas Matematika dan Ilmu Pengetahuan Alam.

Tanaman obat banyak digunakan masyarakat di Indonesia sebagai obat tradisional terutama dalam upaya preventif, promotif, dan rehabilitatif. Salah satu tanaman obat yang telah banyak dimanfaatkan adalah Sambiloto (*Andrographis paniculata* Ness). Tanaman Sambiloto memiliki efek farmakologis yang luas seperti antiinflamasi, antihiperlipidemia, antidiabetes, kardioprotektif, hepatoprotektif, antibakteri, antispasmodik, antipiretik, serta antioksidan dan imunostimulasi, sehingga banyak digunakan untuk pengobatan infeksi saluran napas, diare, herpes, HIV, malaria dan memperbaiki disfungsi seksual. Selain dapat dimanfaatkan sebagai obat tradisional, perlu diketahui juga keamanan penggunaan tanaman sambiloto terhadap organ tubuh, salah satunya adalah efeknya terhadap histologi ginjal, karena ginjal merupakan organ yang sering mengalami gangguan dan kerusakan oleh bahan kimia serta pemberian obat-obatan. Oleh karena itu penelitian ini dilakukan untuk mengetahui efek ekstrak daun sambiloto terhadap histologi ginjal mencit (*Mus Musculus* L.).

Penelitian ini dilakukan dengan Rancangan Acak Lengkap (RAL), 4 perlakuan dan 5 ulangan, menggunakan 20 ekor mencit, yang dibagi menjadi 4 kelompok perlakuan, yaitu sebagai berikut: K- (Tanpa perlakuan); D1 (diberi ekstrak daun sambiloto dengan dosis 240 mg/kgBB); D2 (diberi ekstrak daun sambiloto dengan dosis 360 mg/kgBB); D3 (diberi ekstrak daun sambiloto dengan dosis 480 mg/kgBB). Pemberian ekstrak daun sambiloto sebanyak 1 ml per hari dengan menggunakan jarum sonde secara oral (*gavage*), selama 15 hari. Pembuatan preparat ginjal dilakukan menggunakan metode paraffin dengan pewarnaan Hematoxylin Eosin. Parameter yang diamati pada penelitian ini adalah jumlah sel epitel pada tubulus proksimal yang mengalami nekrosis berupa piknosis, karioreksis, dan kariolisis. Histologi ginjal diamati menggunakan



mikroskop dengan perbesaran 400x pada 5 bidang pandang yang berbeda sebanyak 100 sel. Data yang diperoleh dianalisis menggunakan uji *One Way ANOVA* dan uji DMRT (*Duncan Multiple Range Test*).

Hasil penelitian menunjukkan bahwa perlakuan pemberian ekstrak daun sambiloto pada dosis 240 mg/kgBB, 360 mg/kgBB dan 480 mg/KgBB tidak berpengaruh nyata terhadap jumlah sel piknosis, karioeksis, dan kariolisis pada tubulus proksimal ginjal mencit, pemberian ekstrak daun sambiloto pada dosis 480 mg/kgBB menunjukkan adanya kecenderungan peningkatan jumlah sel kariolisis yang cukup tinggi.

Kata kunci : Sambiloto, Mencit, Ginjal, Piknosis, Karioeksis, Kariolisis



## PRAKATA

Puji syukur atas ke hadirat Allah SWT, atas segala Rahmat dan hidayat-Nya sehingga penulis dapat menyelesaikan skripsi yang berjudul “Pengaruh Ekstrak Daun Sambiloto (*Andrographis paniculata* Ness) Terhadap Histologi Ginjal Mencit (*Mus Musculus* L.)”. Skripsi ini disusun untuk memenuhi salah satu syarat menyelesaikan pendidikan strata satu (S1) pada Jurusan Biologi Fakultas Matematika dan Ilmu Pengetahuan Alam Universitas Jember.

Penyusunan skripsi ini tidak lepas dari bantuan dan doa berbagai pihak, oleh karena itu penulis ingin menyampaikan ucapan terima kasih kepada:

1. Dra. Mahriani, M.Si., selaku Dosen Pembimbing Utama dan Dra. Susantin Fajariyah, M.Si. selaku Dosen Pembimbing Anggota yang telah meluangkan waktu, pikiran, tenaga, perhatian serta pengarahan guna memeberikan saran, masukan serta bimbingan demi terselesaikannya penulisan skripsi;
2. Eva Tyas Utami, S.Si., M.Si., dan Dr. Drs. Asmoro Lelono, M.Si. selaku Dosen Penguji yang telah memberikan kritik dan saran yang membangun dalam penulisan skripsi ini;
3. Dr. Rike Oktarianti, M.Si. selaku Dosen Pembimbing Akademik yang telah memberikan arahan dan bimbingan selama penulis menjadi mahasiswa;
4. Ir. Efie Fadjriyah E.D, M.ST. selaku Teknisi Laboratorium Zoologi dan Ibu Ulfatul Inayah selaku Teknisi Laboratorium Botani yang telah banyak meluangkan waktu dan perhatiannya untuk membantu penulis selama melakukan penelitian;
5. Rosita Dewi Wulandari, Dinna Wahyu Putri Wardhani, Rifda Yunita Sari, Firiansah Hinggarse Audi, Mita Yuni Aditya, Ratri Lusita Rhahmi, dan Tia Fitri Ariyanti yang telah meluangkan waktu dan tenaganya, memberikan motivasi dan setia mendengarkan keluh kesah saya selama proses penyelesaian skripsi ini;

6. Livia Ula Mahmudah teman tersayang yang telah menjadi tempat curhat ternyaman;
7. Keluarga Besar UKMS TITIK yang telah mewarnai masa perkuliahan menjadi sangat indah, memberikan cerita dan pengalaman baru yang belum saya temukan sebelumnya dan tidak akan pernah dilupakan;
8. Teman-teman seperjuangan Biologi 2016 “BANANA” yang telah memberikan semangat, bantuan dan kenangan selama di perkuliahan;
9. Serta semua pihak yang tidak dapat saya sebutkan satu per satu.

Penulis juga menerima segala kritik dan saran dari semua pihak demi kesempurnaan skripsi ini. Akhir kata penulis berharap, semoga skripsi ini dapat bermanfaat.

Jember, Maret 2022

Penulis

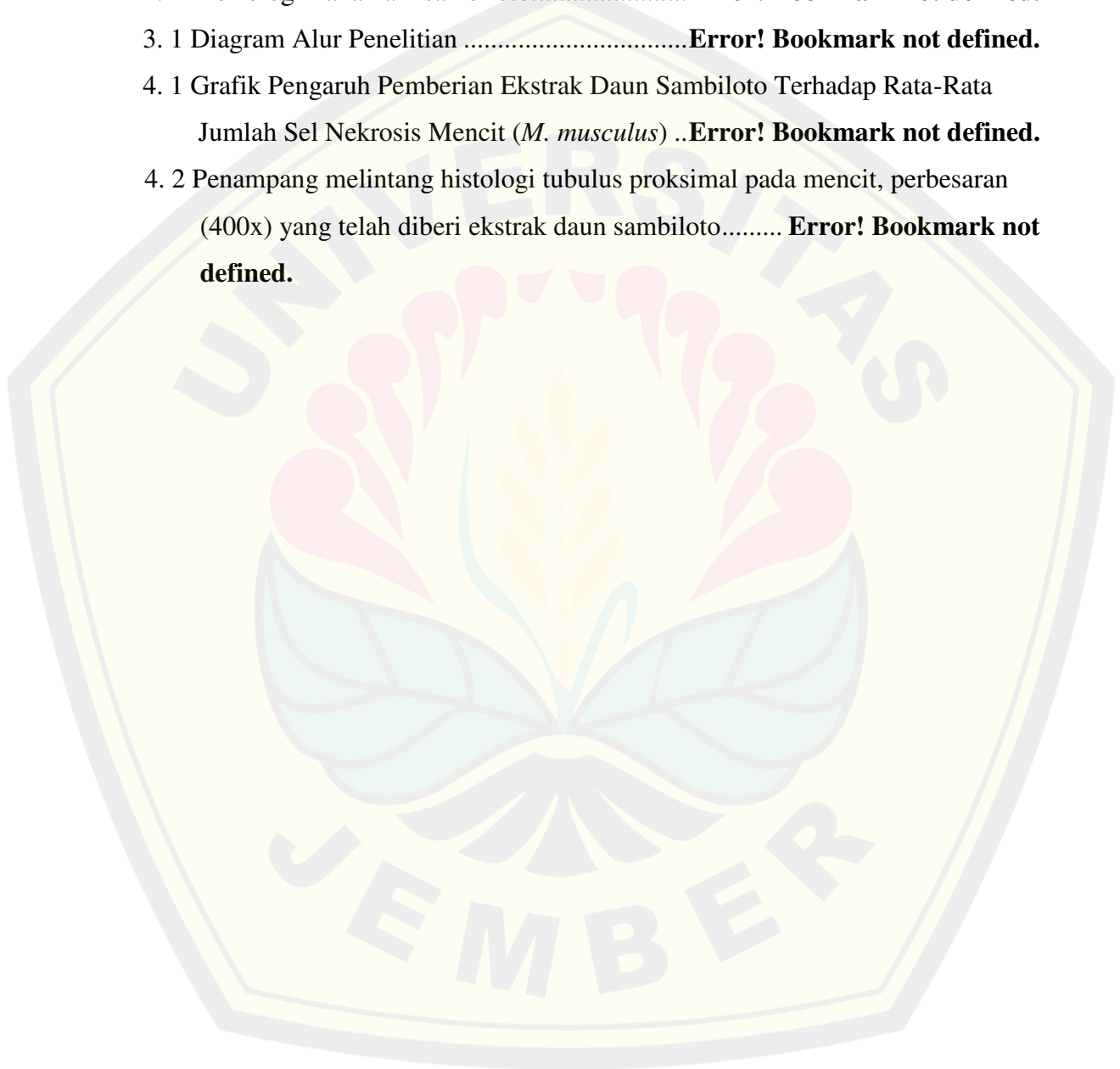
DAFTAR ISI

	Halaman
HALAMAN JUDUL .....	i
HALAMAN PERSEMBAHAN .....	ii
HALAMAN MOTTO .....	iii
HALAMAN PERNYATAAN.....	iv
HALAMAN PEMBIMBING .....	v
HALAMAN PENGESAHAN.....	vi
RINGKASAN .....	vii
PRAKATA.....	ix
DAFTAR ISI.....	<b>Error! Bookmark not defined.</b>
DAFTAR GAMBAR.....	<b>Error! Bookmark not defined.</b>
DAFTAR TABEL .....	xiii
DAFTAR LAMPIRAN .....	xiv
<b>BAB 1. PENDAHULUAN .....</b>	<b>Error! Bookmark not defined.</b>
1.1 Latar Belakang .....	<b>Error! Bookmark not defined.</b>
1.2 Rumusan Masalah.....	<b>Error! Bookmark not defined.</b>
1.3 Tujuan Penelitian .....	<b>Error! Bookmark not defined.</b>
1.4 Manfaat penelitian .....	<b>Error! Bookmark not defined.</b>
<b>BAB 2. TINJAUAN PUSTAKA.....</b>	<b>Error! Bookmark not defined.</b>
2.1 Struktur Histologi Ginjal Pada Tikus .....	<b>Error! Bookmark not defined.</b>
2.2 Biologi dan Manfaat Tanaman Sambilotto .....	<b>Error! Bookmark not defined.</b>
<b>BAB 3. METODE PENELITIAN.....</b>	<b>Error! Bookmark not defined.</b>
3.1 Tempat dan Waktu Penelitian .....	<b>Error! Bookmark not defined.</b>
3.2 Alat dan Bahan Penelitian .....	<b>Error! Bookmark not defined.</b>
3.3 Prosedur Kerja .....	<b>Error! Bookmark not defined.</b>
3.4 Parameter Penelitian.....	<b>Error! Bookmark not defined.</b>
3.5 Teknik Analisis Data .....	<b>Error! Bookmark not defined.</b>
<b>BAB 4. HASIL DAN PEMBAHASAN .....</b>	<b>Error! Bookmark not defined.</b>
<b>BAB 5. KESIMPULAN DAN SARAN .....</b>	<b>Error! Bookmark not defined.</b>
5.1 Kesimpulan .....	<b>Error! Bookmark not defined.</b>
5.2 Saran.....	<b>Error! Bookmark not defined.</b>
<b>DAFTAR PUSTAKA .....</b>	<b>Error! Bookmark not defined.</b>

Lampiran .....**Error! Bookmark not defined.**

**DAFTAR GAMBAR**

	Halaman
2. 1 Struktur histologi ginjal pada tikus. ....	<b>Error! Bookmark not defined.</b>
2. 2 Morfologi Tanaman sambiloto.....	<b>Error! Bookmark not defined.</b>
3. 1 Diagram Alur Penelitian .....	<b>Error! Bookmark not defined.</b>
4. 1 Grafik Pengaruh Pemberian Ekstrak Daun Sambiloto Terhadap Rata-Rata Jumlah Sel Nekrosis Mencit ( <i>M. musculus</i> ) ..	<b>Error! Bookmark not defined.</b>
4. 2 Penampang melintang histologi tubulus proksimal pada mencit, perbesaran (400x) yang telah diberi ekstrak daun sambiloto.....	<b>Error! Bookmark not defined.</b>



**DAFTAR TABEL**

	Halaman
4.1 Rata-rata persentase pengaruh pemberian ekstrak daun sambiloto terhadap nekrosis sel epitel tubulus proksimal pada mencit .....	14



**DAFTAR LAMPIRAN**

	Halaman
A. Hasil Analisis Uji One Way Anova dan uji duncan pengaruh Pemberian ekstrak daun sambiloto pada mencit jantan .....	24

