

Jurnal

**KEDOKTERAN GIGI**

Universitas Padjadjaran



eISSN 2549-6514

pISSN 0854-6002

---

## Editor Kepala

1. [Arief Cahyanto](#), Scopus ID= 55532851800; Departemen Ilmu dan Teknologi Material Kedokteran Gigi, Fakultas Kedokteran Gigi, Universitas Padjadjaran, Indonesia

## Editor Eksekutif

1. [Dudi Aripin](#), Scopus ID= 57193563781; Departemen Konservasi Gigi, Fakultas Kedokteran Gigi, Universitas Padjadjaran, Indonesia

## Editor Pelaksana

1. [Anne Agustina Suwargiani](#), Scopus ID= 57203020093; Departemen Ilmu Kesehatan Gigi Masyarakat, Fakultas Kedokteran Gigi, Universitas Padjadjaran, Indonesia

## Editor Anggota

1. [Cortino Sukotjo](#), Scopus ID= 6508194317; Department of Restorative Dentistry and Advanced Prosthodontics, College of Dentistry, University of Illinois, United States
2. [Solachuddin Jauhari Arief Ichwan](#), Scopus ID= 6504103591; Department of Basic Medical Sciences for Dentistry, Kulliyah of Dentistry, International Islamic University, Malaysia
3. [Erry Mochamad Arief](#), Scopus ID= 6508283549; Department of Periodontics, School of Dental Sciences, Universiti Sains Malaysia, Malaysia
4. [Sam'an Malik Masudi](#), Scopus ID= 6507653060; Department of Restorative Dentistry, Faculty of Dentistry, Lincoln University College, Malaysia
5. [Risdiana Risdiana](#), Scopus ID= 25633171800; Departemen Fisika, Fakultas Matematika dan Ilmu Pengetahuan Alam, Universitas Padjadjaran, Indonesia
6. [Rahimah Abdul Kadir](#), Scopus ID= 37007473800; Department of Dental Public Health, Faculty of Dentistry, Lincoln University College, Malaysia
7. [Zulia Hasratiningsih](#), Scopus ID= 37045476800; Departemen Ilmu dan Teknologi Material Kedokteran Gigi, Fakultas Kedokteran Gigi, Universitas Padjadjaran, Indonesia
8. [Lisdrianto Hanindriyo](#), Scopus ID= 57200626400; Departemen Ilmu Kesehatan Gigi Pencegahan dan Ilmu Kesehatan Gigi Masyarakat, Fakultas Kedokteran Gigi, Universitas Gadjah Mada, Indonesia
9. [Rasmi Rikmasari](#), Scopus ID= 57191990083; Departemen Prostodonsia, Fakultas Kedokteran Gigi, Universitas Padjadjaran, Indonesia
10. [Tri Erri Astoeti](#), Scopus ID= 55487082400; Departemen Ilmu Kesehatan Gigi Masyarakat, Fakultas Kedokteran Gigi, Universitas Trisakti, Indonesia
11. [Arlette Suzy Puspa Pertiwi Setiawan](#), Scopus ID= 56044838600; Departemen Ilmu Kedokteran Gigi Anak, Fakultas Kedokteran Gigi, Universitas Padjadjaran, Indonesia
12. [Myrna Nurlatifah Zakaria](#), Scopus ID= 57192207529; Departemen Konservasi Gigi, Program Studi Kedokteran Gigi, Universitas Jenderal Achmad Yani, Indonesia
13. [Anna Muryani](#), Scopus ID= 57197813097; Departemen Konservasi Gigi, Fakultas Kedokteran Gigi, Universitas Padjadjaran, Indonesia
14. [Nanan Nur'aeny](#), Sinta ID= 6167015; Departemen Ilmu Penyakit Mulut, Fakultas Kedokteran Gigi, Universitas Padjadjaran, Indonesia
15. [Gita Gayatri](#), Departemen Ortodonti, Fakultas Kedokteran Gigi, Universitas Padjadjaran, Indonesia

## Editor Layout

1. [Siti Mariam](#), Unit Publikasi Ilmiah, Fakultas Kedokteran Gigi, Universitas Padjadjaran, Indonesia

## Editor Proofread dan Translasi

1. [Cecilia Soeriawidjaja](#), Unit Publikasi Ilmiah, Fakultas Kedokteran Gigi, Universitas Padjadjaran, Indonesia



## Table of Contents

	<a href="#">PDF</a>
<a href="#">Temuan susuk pada gambaran radiografi seorang wanita dengan nyeri orofasial</a>	84-90
<a href="#">The radiographic finding of charm needles in a woman with orofacial pain</a>	
 <a href="https://doi.org/10.24198/jkg.v32i2.23831">10.24198/jkg.v32i2.23831</a>	
Etis Duhita Rahayuningtyas, Tenny Setiani Dewi	
	<a href="#">PDF</a>
<a href="#">Pengaruh penambahan hidroksiapatit terhadap porositas dan compressive strength basis resin akrilik heat-cured</a>	91-98
<a href="#">Effect of hydroxyapatite addition towards porosity level and compressive strength of heat-cured acrylic resin base</a>	
 <a href="https://doi.org/10.24198/jkg.v32i2.26627">10.24198/jkg.v32i2.26627</a>	
Chaterina Diyah Nanik Kusumawardani, Ronaldo Triputro Chondro, Ivan Andrian, Rima Parwati Sari	
	<a href="#">PDF</a>
<a href="#">Efek antibakteri ekstrak larva <i>Chrysomya megacephala</i> terhadap <i>Enterococcus faecalis</i> sebagai alternatif bahan irigasi saluran akar</a>	99-104
<a href="#">Antibacterial effect of <i>Chrysomya megacephala</i> larva extract on <i>Enterococcus faecalis</i> as a root canal irrigant alternative</a>	
 <a href="https://doi.org/10.24198/jkg.v32i2.27094">10.24198/jkg.v32i2.27094</a>	
Rizka Hidayati, Ari Asnani, Muhamad Salman Fareza, Dwi Utami Anjarwati	
	<a href="#">PDF</a>
<a href="#">Potensi ekstrak daun singkong (<i>Manihot esculenta</i> Crantz) terhadap ekspresi MMP-8 fibroblas gingiva pada model tikus dengan disfungsi ovarium dan periodontitis</a>	105-112

[Potential of cassava \(\*Manihot esculenta\* Crantz\) leaf extract on the MMP-8 expression of gingival fibroblast in rats model with ovarian dysfunction and periodontitis](#)

 [10.24198/jkg.v32i2.27466](https://doi.org/10.24198/jkg.v32i2.27466)

Zahara Meilawaty, Amandia Dewi Permana Shita, Paramudibta Lungit Kuncaraningtyas, Agustin Wulan Suci Dharmayanti, Zahreni Hamzah

[PDF](#)

[Perbedaan ketinggian tulang kortikal mandibula antara penderita bruxism dan bukan penderita bruxism berdasarkan indeks panoramik mandibular](#)

113-  
118

[Differences in the mandibular cortical bone height between bruxism and non-bruxism patients based on the panoramic mandibular index](#)

 [10.24198/jkg.v32i2.26570](https://doi.org/10.24198/jkg.v32i2.26570)

Hana Fauziah, Taufik Sumarsongko, Azhari Azhari

[PDF](#)

[Penggunaan trans palatal arch untuk mengatasi penjangkaran pada kasus maloklusi kelas II skeletal disertai crowding yang parah](#)

119-  
125

[The use of trans palatal arch as anchorage control for skeletal class II malocclusion with severe crowding](#)

 [10.24198/jkg.v32i2.26931](https://doi.org/10.24198/jkg.v32i2.26931)

Jenny Augusta Arnis, Haru Setyo Anggani

[PDF](#)

[Perbedaan kebocoran mikro antara pengisian saluran akar teknik single cone menggunakan sealer berbahan dasar zinc oxide eugenol dan epoxy resin](#)

126-  
131

[The difference of microleakage in the root canal filling with single cone technique using a zinc oxide eugenol sealer and epoxy resin-based sealer](#)

 [10.24198/jkg.v32i2.26939](https://doi.org/10.24198/jkg.v32i2.26939)

Mirza Aryanto, Stanny Linda Paath

[PDF](#)

[Hubungan antara diskrepansi ukuran gigi anterior rahang atas dan rahang bawah terhadap profil jaringan lunak wajah berdasarkan analisis Bolton](#)

132-  
138

[The correlation between maxillary and mandibular anterior size discrepancy and soft tissue facial profile based on Bolton analysis](#)

 [10.24198/jkg.v32i2.26980](https://doi.org/10.24198/jkg.v32i2.26980)

Andrian Fadhilillah Ramadhan, Gita Gayatri, Yuliawati Zenab

[PDF](#)

[Pengaruh edukasi kesehatan gigi dan mulut berbasis buku Braille terhadap tingkat kebersihan gigi dan mulut penyandang tunanetra di SLB-A TPA dan SLB Negeri Jember](#)

139-  
144

[The effect of oral health education in the form of Braille book towards the oral hygiene status of visually impaired student attending Special School-A TPA and Public Special School of Jember](#)

 [10.24198/jkg.v32i2.27117](https://doi.org/10.24198/jkg.v32i2.27117)

Adilia Putri Istadi, Niken Probosari, Sulistiyani Sulistiyani

[PDF](#)

[Perbedaan Leeway space pada anak yang menyusui ASI dari puting ibu dan botol susu](#)

145-  
149

[The difference in Leeway space between breastfeeding and bottle-feeding children](#)

 [10.24198/jkg.v32i2.27637](https://doi.org/10.24198/jkg.v32i2.27637)

Hilda Fitria Lubis, Dyah Hakiki Pratiwi

[PDF](#)

[Karakteristik pasien, jenis terapi, dan tingkat immunosupresi hasil terapi pada wanita penderita HIV/AIDS dengan kandidiasis oral](#)

150-

155

[Patient characteristics, type of therapy, and immunosuppression level of therapy outcomes in HIV/AIDS female patients with oral candidiasis](#)



[10.24198/jkg.v32i2.27552](https://doi.org/10.24198/jkg.v32i2.27552)

An Nisaa Mardhatillah, Sri Tjahajawati, Irna Sufiawati



## Potensi ekstrak daun singkong (*Manihot esculenta* Crantz) terhadap ekspresi MMP-8 fibroblas gingiva pada model tikus dengan disfungsi ovarium dan periodontitis

Zahara Meilawaty<sup>1\*</sup>, Amandia Dewi Permana Shita<sup>1</sup>, Paramudibta Lungit Kuncaraningtyas<sup>1</sup>, Agustin Wulan Suci Dharmayanti<sup>1</sup>, Zahreni Hamzah<sup>1</sup>

<sup>1</sup>Departemen Biomedik, Fakultas Kedokteran Gigi Universitas Jember, Indonesia

\*Korespondensi: [zahara.fkg@unej.ac.id](mailto:zahara.fkg@unej.ac.id)

Submisi: 20 Mei 2020; Penerimaan: 19 Agustus 2020; Publikasi online: 31 Agustus 2020

DOI: [10.24198/jkg.v32i2.27466](https://doi.org/10.24198/jkg.v32i2.27466)

### ABSTRAK

**Pendahuluan:** Disfungsi ovarium merupakan kondisi yang menimbulkan defisiensi hormon estrogen dan progesteron. Penurunan hormonal ini menyebabkan peningkatan produksi *tumor necrosis factor* (TNF) yang dapat memicu peningkatan produksi matriks metalloproteinase-8 (MMP-8). Periodontitis yang disebabkan oleh bakteri gram negatif akan memicu makrofag melepaskan TNF- $\alpha$  yang berkontribusi dalam pembentukan MMP-8. MMP-8 ini berperan dalam degradasi kolagen jaringan ikat gingiva. Meningkatnya MMP-8 dapat menyebabkan terjadinya periodontitis. Gejala periodontitis karena disfungsi ovarium dan induksi bakteri ini dapat diperlambat dengan bahan alam, yaitu daun singkong. Tujuan penelitian ini adalah untuk menganalisis potensi ekstrak daun singkong (*Manihot esculenta* Crantz) terhadap ekspresi MMP-8 fibroblas pada model tikus disfungsi ovarium dan periodontitis. **Metode:** Penelitian ini merupakan penelitian eksperimental laboratorium dengan *post-test only control group design*. Sampel yang digunakan adalah tikus *Sprague-Dawley* betina yang dibagi dalam 5 kelompok yaitu (1) kelompok kontrol (K), (2) Kelompok yang diinduksi bakteri *Porphyromonas gingivalis* dan diberi aquades, (3) Kelompok yang diinduksi bakteri *Porphyromonas gingivalis* dan diberi ekstrak daun singkong, (4) Kelompok yang diberi perlakuan ovariektomi dan diberi aquades, (5) Kelompok yang dilakukan ovariektomi dan diberi ekstrak daun singkong. Pengambilan jaringan gingiva setelah tahap euthanasia dilakukan untuk pembuatan preparat histopatologi dengan pewarnaan imunohistokimia. Pengamatan dan penghitungan ekspresi MMP-8 dilakukan dengan menggunakan *software ImageJ* dan *Immunoratio*. **Hasil:** Hasil analisis data *one-way ANOVA*, ekspresi MMP-8 fibroblas gingiva menunjukkan perbedaan yang signifikan ( $p=0,000$ ). Hal ini menunjukkan bahwa ekstrak daun singkong dapat menurunkan ekspresi MMP-8 fibroblas gingiva tikus yang mengalami disfungsi ovarium dan periodontitis diinduksi *P. gingivalis*. **Simpulan:** Ekstrak daun singkong (*Manihot esculenta* Crantz) dapat menurunkan ekspresi MMP-8 sel fibroblas gingiva pada model tikus disfungsi ovarium dan periodontitis.

**Kata kunci:** Disfungsi ovarium, periodontitis, ekspresi MMP-8, ekstrak daun singkong.

### **Potential of cassava (*Manihot esculenta* Crantz) leaf extract on MMP-8 expression of gingival fibroblast in rats model with ovarian dysfunction and periodontitis**

### ABSTRACT

**Introduction:** Ovarian dysfunction is a condition that causes estrogen and progesterone deficiency. This hormonal decrease causes an increase in the production of Tumour Necrosis Factor (TNF), which can trigger an increase in the production of matrix metalloproteinase-8 (MMP-8). Periodontitis caused by gram-negative bacteria will trigger macrophages to release TNF- $\alpha$ , which contributes to the formation of MMP-8. MMP-8 plays a role in collagen degradation of the gingival connective tissue. An increase in MMP-8 can cause periodontitis. Periodontitis symptoms due to ovarian dysfunction and bacterial induction can be slowed down by natural ingredients, such as cassava leaf. The purpose of this study was to analyse the potential of cassava leaf extract (*Manihot esculenta* Crantz) on MMP-8 expression of gingival fibroblast in rats model with ovarian dysfunction and periodontitis. **Methods:** This study was an experimental laboratory with *post-test only control group design*. The samples were female *Sprague-Dawley* rats divided into five groups: (1) control group (K); (2) *Porphyromonas gingivalis* induced group and given aquadest; (3) *Porphyromonas gingivalis* induced and given cassava leaf extract; (4) Group with ovariectomy treatment and given aquadest; (5) Group with ovariectomy treatment and given cassava leaf extract. Gingival tissue retrieval after the euthanasia was carried out for the histopathology preparations by immunohistochemical staining. Observation and calculation of MMP-8 expressions were performed using *ImageJ* and *Immunoratio* software. **Results:** The results of the *one-way ANOVA* analysis of MMP-8 expression of gingival fibroblasts showed a significant difference ( $p = 0.000$ ); thus cassava leaf extract reduce the MMP-8 expression of gingival fibroblasts of rats with ovarian dysfunction and *P. gingivalis* induced periodontitis. **Conclusion:** Cassava (*Manihot esculenta* Crantz) leaf extract can reduce the MMP-8 expression of gingival fibroblast cells in rats' model with ovarian dysfunction and periodontitis.

**Keywords:** Ovarian dysfunction, periodontitis, MMP-8 expression, cassava leaf extract.



## PENDAHULUAN

Disfungsi ovarium merupakan suatu kondisi penurunan fungsi ovarium yang dapat berdampak pada anovulasi dan gangguan siklus menstruasi, yang ditandai dengan perubahan kadar hormon seksual dan pituitary, terutama estrogen dan *Follicle Stimulating Hormon* (FSH).<sup>1</sup> Perubahan hormon akan mempengaruhi kondisi rongga mulut terutama jaringan periodontal. Beberapa penelitian menunjukkan bahwa perubahan hormon estrogen pada wanita akan menyebabkan perubahan lingkungan rongga mulut, seperti proporsi sel imun, kadar sitokin dan kadar mineral di jaringan periodontal. Perubahan lingkungan ini mempengaruhi proses diferensiasi dan adaptasi seluler jaringan periodontal serta mengubah efektivitas barrier epitel terhadap bakteri. Defisiensi estrogen pada disfungsi ovarium menyebabkan peningkatan infiltrasi leukosit dan sitokin peradangan, yang memicu peningkatan degradasi kolagen jaringan periodontal.<sup>1-4</sup>

MMP-8 merupakan salah satu enzim yang terlibat dalam degradasi kolagen jaringan periodontal. MMP-8 diproduksi terutama di sumsum tulang dan diekspresikan dalam neutrofil, fibroblas gingiva, sel endotel, sel epitel, sel plasma, makrofag, dan sel tulang.<sup>5</sup> Ekspresi dan aktivasi MMP terhadap kerusakan jaringan periodontal yang menurunkan matriks jaringan ikat ini dirangsang oleh TNF- $\alpha$ . Ketika konsentrasi TNF- $\alpha$  meningkat, maka produksi MMP juga akan semakin tinggi. Konsentrasi TNF- $\alpha$  dalam sampel serum dan biopsi jaringan gingiva pada pasien dengan periodontitis lebih tinggi dibandingkan dengan orang sehat.<sup>6</sup>

Periodontitis merupakan salah satu penyakit pada jaringan periodontal yang disebabkan oleh bakteri Gram negatif seperti *Porphyromonas gingivalis*. Komponen bakteri dari periodontopatogen, seperti lipopolisakarida (LPS), peptidoglikan, asam lipoteichoic, dan protease, dapat menginduksi peradangan. LPS yang dihasilkan oleh bakteri Gram negatif akan mengaktifkan respon imun. Makrofag akan memicu pelepasan TNF- $\alpha$  yang berkontribusi terhadap degradasi jaringan dan resorpsi tulang yaitu dengan menstimulasi pembentukan MMP.<sup>5,7</sup>

Berbagai kondisi negatif yang dialami tubuh pada fase menopause dan periodontitis dapat dicegah ataupun diperlambat dengan bahan alam

yang berperan sebagai antiinflamasi. Bahan alam tersebut salah satunya adalah daun singkong (*Manihot esculenta* Crantz). Singkong merupakan tanaman pangan tahunan di daerah tropis yang tumbuh dan beradaptasi dengan baik menghadapi perubahan iklim. Batang, daun, dan umbi singkong juga dapat dimanfaatkan untuk berbagai industri, terutama pada daunnya yang dapat digunakan sebagai makanan dan diolah menjadi obat herbal. Daun singkong memiliki kandungan senyawa flavonoid, vitamin C, triterpenoid, tannin, serta saponin.<sup>8,9</sup> Dosis ekstrak daun singkong yang dipakai dalam penelitian ini adalah 179,2 mg/kgBB. Hal tersebut sesuai dengan penelitian terdahulu yang dilakukan oleh Nisa *et al.*<sup>10</sup> serta Meilawaty dan Kusumawardani<sup>11</sup> yang menunjukkan bahwa ekstrak daun singkong 179,2 mg/kgBB memiliki efek antiinflamasi dan efektif menurunkan ekspresi TNF- $\alpha$ .<sup>10,11</sup> Tujuan penelitian ini adalah untuk menganalisis potensi ekstrak daun singkong (*Manihot esculenta* Crantz) terhadap ekspresi MMP-8 fibroblas pada model tikus disfungsi ovarium dan periodontitis.

## METODE

*Ethical clearance* untuk prosedur perlakuan terhadap hewan coba dilakukan di Unit Etika dan Advokasi, Fakultas Kedokteran Gigi, Universitas Gadjah Mada dan telah disetujui dengan nomor 00356/KKEP/FGK-UGM/EC/2020. Jenis penelitian ini adalah eksperimental laboratoris dengan *the post test only control group design*. Populasi penelitian yang digunakan adalah tikus putih dari galur *Sprague Dawley* (*Rattus norvegicus*) betina, umur 2-3 bulan dengan berat badan  $\pm$  200 gram, tikus dalam keadaan sehat ditandai dengan respon gerakan aktifnya dan tidak cacat, dan belum pernah digunakan untuk penelitian sebelumnya.

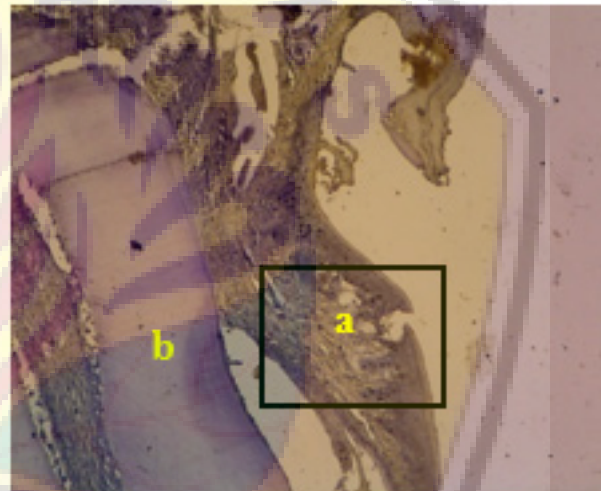
Identifikasi tanaman singkong dilakukan di Lembaga Ilmu Pengetahuan Indonesia (LIPI) melalui Balai *Konservasi* Tumbuhan (BKT) Kebun Raya Purwodadi, Malang, Jawa Timur. Ekstrak daun singkong dibuat dengan metode maserasi. Daun singkong (*Manihot esculenta* Crantz) yang digunakan berasal dari daerah Kreongan, Kabupaten Jember. Daun singkong yang dipetik adalah daun ke-5 dari pucuk sebanyak 450 gram. Daun singkong dicuci bersih, lalu dipotong kecil-kecil dan dikeringkan dengan cara dianginkan

selama 2 hari pada suhu ruang yang tidak terkena cahaya matahari secara langsung. Selanjutnya dikeringkan di oven pada suhu 40°C selama 24 jam penuh. Berat daun singkong kering setelah dilakukan pengovenan menjadi 238,54 gram. Daun singkong yang sudah kering dihaluskan dan diayak menggunakan ayakan 80 maze sehingga didapatkan serbuk halus sebanyak 207,25 gram. Serbuk halus daun singkong dimaserasi dengan etanol 96% dengan rasio simplisia:pelarut sebesar 1:6 (250gram:1.5 liter) selama 3 hari dan dilakukan pengadukan setiap 24 jam. Selanjutnya, larutan dipisahkan dengan *rotary evaporator* dengan suhu 50°C dan putaran 90 rpm sehingga menjadi ekstrak daun singkong (*Manihot esculenta* Crantz) berbentuk semi solid dengan dosis 179,2 mg/kgBB sebanyak 20 gram. Prosedur maserasi ini berdasarkan modifikasi dari Meilawaty.<sup>11,12</sup>

Hewan coba dibagi menjadi 5 kelompok yaitu (1) kelompok kontrol (K), (2) Kelompok yang diinduksi bakteri *Porphyromonas gingivalis* dan diberi aquades, (3) Kelompok yang diinduksi bakteri *Porphyromonas gingivalis* dan diberi ekstrak daun singkong, (4) Kelompok yang dilakukan ovariektomi dan diberi aquades, (5) Kelompok yang dilakukan ovariektomi dan diberi ekstrak daun singkong. Tiap-tiap kelompok terdiri dari 3 ekor tikus putih betina. Pada kelompok 1 dan 3, dilakukan induksi bakteri *P. gingivalis* pada sulkus gingiva bagian bukal dan lingual gigi molar pertama kiri bawah dengan dosis masing-masing bagian 5mg/0,05 ml PBS (*Phosphate Buffer Saline*) dan diberikan 3 hari sekali selama 2 minggu menggunakan *tuberculin syringe* dengan ukuran jarum 30 gauge.<sup>13</sup> Pada kelompok disfungsi ovarium, disfungsi ovarium melalui prosedur ovariektomi pada hewan percobaan dilakukan pembedahan pada bagian dorsal secara bilateral dengan insisi transversal dengan ukuran 0,5-1cm menggunakan *scalpel blade* nomor 11 sebagai *mimicking* kondisi menopause. Tidak adanya ovarium karena prosedur ovariektomi pada hewan coba dapat menginduksi penurunan drastis hormon estrogen. Keadaan defisiensi estrogen terjadi setelah masa tunggu 4 minggu.<sup>1</sup>

Setelah tikus mengalami periodontitis dan disfungsi ovarium dengan prosedur ovariektomi, tikus diberikan ekstrak daun singkong. Ekstrak daun singkong diberikan dalam bentuk larutan dengan dosis 179,2 mg/kgBB secara per oral, sebanyak 2 ml setiap 2 kali sehari (setiap pukul 8.00 dan pukul

18.00) menggunakan sonde lambung. Prosedur tersebut dilakukan berdasarkan pada volume normal lambung tikus yaitu 3-5 ml. Pemberian ekstrak daun singkong dilakukan selama 7 hari. Pada hari ke-8 dilakukan dekapitasi pada tikus. Setelah itu rahang bawah tikus diambil dan difiksasi dengan larutan buffer formalin. Dekalsifikasi menggunakan larutan asam formiat 10% selama 14 hari, kemudian dibuat preparat histologi dengan pewarnaan imunohistokimia. Pengamatan dan penghitungan ekspresi MMP-8 dilakukan dengan menggunakan aplikasi *ImageJ* dan *Immunoratio* pada tiga lapang pandang yang berbeda dengan hasil penghitungan berupa persentase (gambar 1).<sup>14</sup> Kemudian dilakukan analisis data dengan uji *one-way ANOVA*.

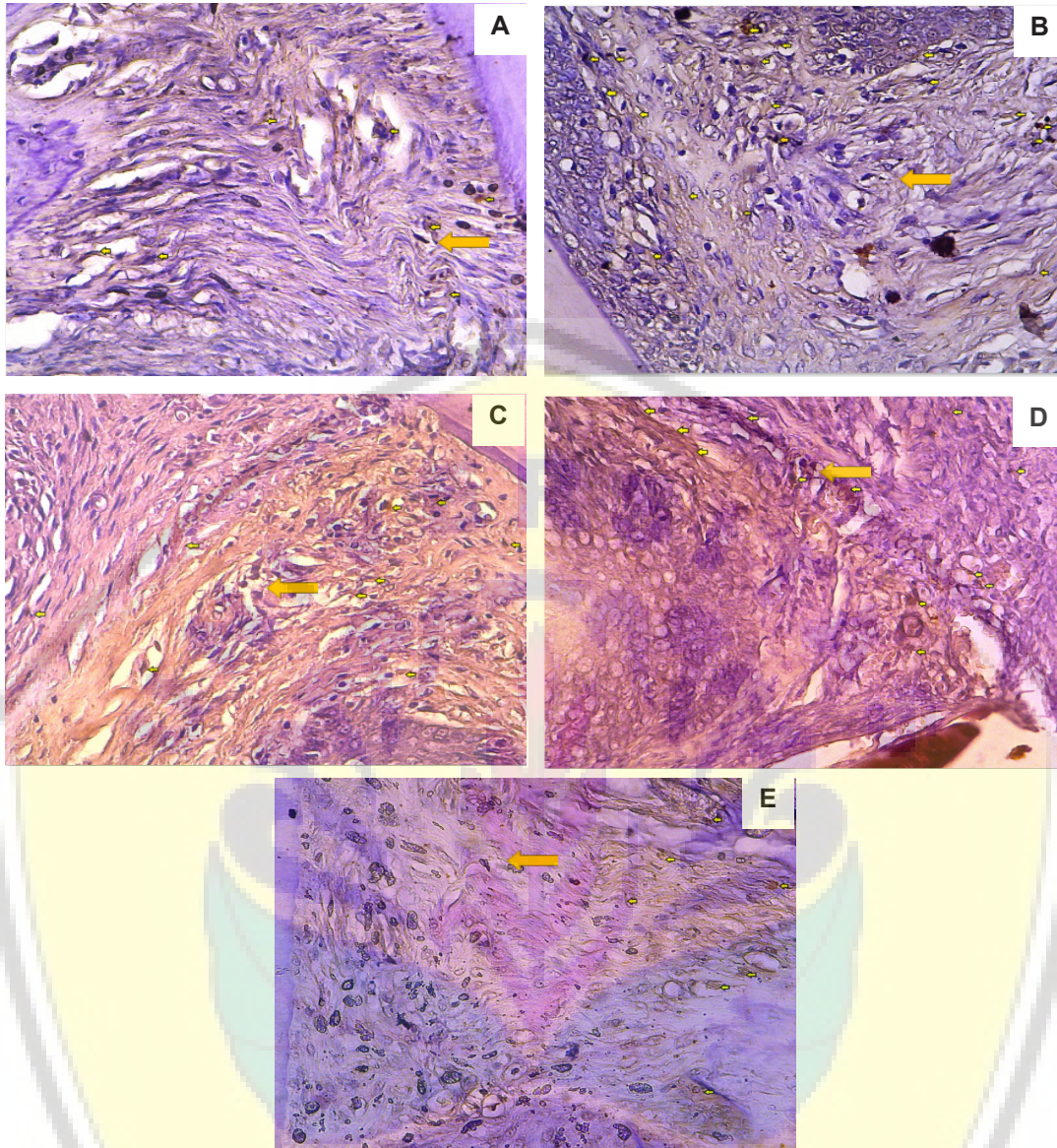


**Gambar 1.** Gambaran histologi preparat jaringan gingiva, perbesaran 100x dengan pewarnaan IHC: a) Gambaran gingiva (bagian yang diamati), b) Gigi.

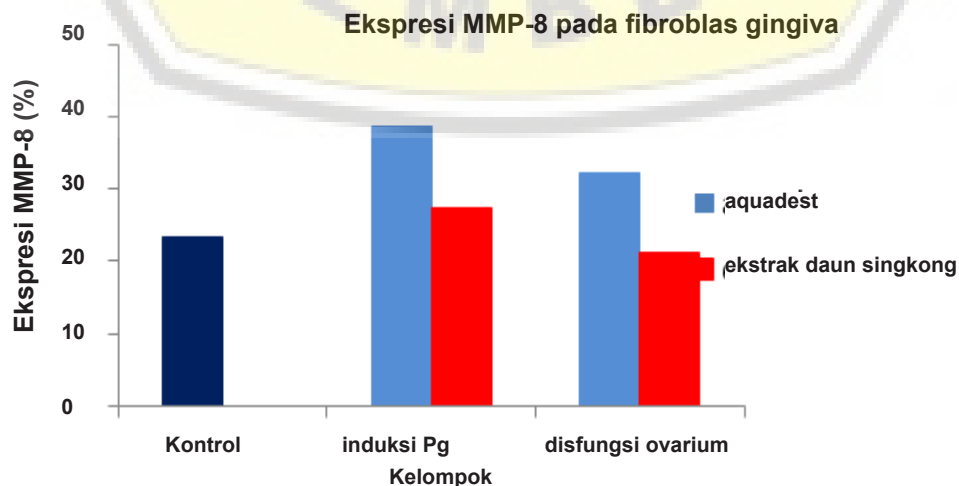
## HASIL

MMP-8 merupakan enzim kolagenolitik yang terlibat dalam regulasi peradangan. Hasil penelitian menunjukkan ekspresi MMP-8 pada fibroblast gingiva hewan coba yang diinduksi *P. gingivalis* dan mengalami disfungsi ovarium. Ekspresi MMP-8 pada fibroblast gingiva tampak adanya gambaran coklat pada sel fibroblast di jaringan gingiva (gambar 2).

Hasil penelitian menunjukkan ekspresi MMP-8 pada fibroblast gingiva tertinggi tampak pada kelompok yang diinduksi *P. gingivalis* dan diberi aquadest (37,3%), sedangkan ekspresi terendah tampak pada hewan coba disfungsi ovarium yang diberi ekstrak daun singkong (21,1%) (gambar 3). Data hasil penelitian yang diperoleh dilakukan



Gambar 2. Gambaran histologis jaringan gingiva tikus dengan perwarnaan IHC perbesaran 400x: a) Kelompok kontrol; b) Kelompok tikus induksi Pg yang diberi aquades; c) Kelompok tikus induksi Pg yang diberi ekstrak daun singkong; d) Kelompok tikus disfungsi yang diberi aquades; e) Kelompok tikus disfungsi yang diberi ekstrak daun singkong. Tanda panah kuning menunjukkan sel-sel fibroblas yang mengekspresikan MMP-8.



Gambar 3. Diagram batang rata-rata ekspresi MMP-8 fibroblas gingiva tikus.

Tabel 1. Hasil uji *One-way ANOVA* ekspresi MMP-8 fibroblas gingiva tikus

	Sum of Squares	Df	Mean Square	F	Nilai-p
Antar kelompok	0,059	4	0,015	4,379	0,027
Dalam kelompok	0,034	10	0,003		
Total	0,093	14			

Tabel 2. Hasil uji LSD ekspresi MMP-8 fibroblas gingiva tikus

Kelompok	Kontrol	P.gingivalis+ aquadest	P.gingivalis+ ekstrak	Disfungsi ovarium + aquadest	Disfungsi ovarium + ekstrak
Kontrol	-	0,009*	0,424	0,088	0,658
P.gingivalis+aquadest		-	0,039*	0,219	-
P.gingivalis+ekstrak			-	-	0,226
Disfungsi ovarium+aquadest				-	0,041*
Disfungsi ovarium+ekstrak					-

uji normalitas menggunakan Shapiro-Wilk dan uji homogenitas menggunakan uji Levene. Hasil Shapiro-Wilk menunjukkan semua data berdistribusi normal dengan nilai signifikan > 0,05, dan hasil uji Levene menunjukkan data homogen dengan nilai signifikan > 0,05 yaitu 0,160. Selanjutnya dilakukan uji parametrik menggunakan *One-way ANOVA* untuk mengetahui perbedaan seluruh kelompok. Hasil uji *One-way ANOVA* disajikan pada Tabel 1.

Tabel 1 menunjukkan bahwa nilai signifikansi (Sig)<0,05, yaitu 0,027 menjelaskan bahwa terdapat perbedaan signifikan, minimal terdapat satu pasang kelompok yang berbeda signifikan. Uji selanjutnya yaitu *Least Significant Difference* (LSD) untuk mengetahui perbedaan signifikan antarkelompok, disajikan pada Tabel 2 berikut ini.

Tabel 2 memperlihatkan perbedaan ekspresi MMP-8 pada fibroblast gingiva hanya tampak antara kelompok kontrol dengan kelompok yang diinduksi *P. gingivalis* dan diberi aquadest (p=0,009); kelompok yang diinduksi *P. gingivalis* dan diberi aquadest dengan kelompok yang diinduksi *P. gingivalis* dan diberi ekstrak daun singkong (0,039); kelompok hewan disfungsi ovarium yang diberi aquadest dengan kelompok hewan disfungsi ovarium yang diberi ekstrak daun singkong (p=0,041).

## PEMBAHASAN

Hasil penelitian menunjukkan bahwa ekspresi MMP-8 tertinggi pada kelompok hewan coba yang diinduksi *P. gingivalis* dan diberi aquadest (37,3%). Hal tersebut mungkin dikarenakan *P. gingivalis* menyebabkan kerusakan

jaringan kolagen gingiva melalui peningkatan aktivitas MMP-8. Penelitian sebelumnya menunjukkan bahwa *P. gingivalis* menyebabkan degradasi kolagen pada kultur fibroblast gingiva.<sup>15</sup> Selain itu, Bozkurt dkk menyatakan bahwa LPS *P. gingivalis* dapat menginduksi peradangan melalui peningkatan sitokin *proinflammatory*. Sitokin-sitokin ini menyebabkan pengaktifan enzim kolagenase (metaloproteinase) termasuk MMP-8, yang berakibat pada peningkatan degradasi kolagen pada kultur fibroblast gingiva manusia.<sup>16</sup>

Penelitian ini juga menunjukkan bahwa kelompok hewan coba periodontitis dan disfungsi ovarium mempunyai ekspresi MMP-8 yang sama (gambar 3). Diduga, hal ini terjadi karena periodontitis dan disfungsi ovarium menginduksi peradangan di jaringan periodontal, dan tingkat peradangannya setara diantara kedua kelompok tersebut. Induksi *P. gingivalis* dan perubahan hormonal akibat disfungsi ovarium kemungkinan dapat menyebabkan kelainan pada jaringan periodontal yang tercermin dari ekspresi MMP-8 fibroblas gingiva yang cukup tinggi. Induksi bakteri *P.gingivalis* pada gingiva tikus akan menstimulasi sel-sel inflamasi seperti PMN untuk mensekresikan mediator inflamasi dan enzim misalnya PGE<sub>2</sub>, TNF-α, dan MMP dalam jumlah banyak. Pelepasan TNF-α dipicu oleh siklooksigenase (COX)-2 dan PGE<sub>2</sub> yang merupakan hasil biosintesis asam arakhidonat melalui jalur siklooksigenase, diketahui dapat meningkatkan respon inflamasi. Hal ini menyebabkan daerah peradangan menjadi membesar. PMN diaktifkan lebih lanjut dan MMP-8 aktif (aMMP-8) diproduksi, sehingga dapat meningkatkan degradasi matriks

ekstraseluler jaringan ikat dan mempercepat perkembangan lesi<sup>17,18</sup>, di sisi lain, disfungsi ovarium menyebabkan perubahan hormonal yang secara tidak langsung dapat menyebabkan periodontitis. Pengamatan dilakukan pada minggu keempat setelah ovariektomi pada penelitian ini, merujuk pada penelitian sebelumnya yang menyatakan perubahan hormonal dan seluler sudah mulai terjadi pada minggu keempat pasca ovariektomi.<sup>1,13,19,20</sup> Beberapa penelitian menyebutkan bahwa perubahan hormon seks wanita dapat mengubah lingkungan dan respon jaringan periodontal terhadap plak mikroba sehingga memicu peradangan dan kerusakan jaringan periodontal.<sup>3,4,21</sup>

Hasil penelitian ini juga menunjukkan hewan coba disfungsi ovarium yang diberi ekstrak daun singkong mempunyai ekspresi MMP-8 diantara kelompok penelitian (21,1%). Hal ini kemungkinan ekstrak daun singkong mempunyai komponen aktif yang mampu menekan ekspresi MMP-8 melalui penekanan peradangan dan overekspresi dari sel imun yang terlibat dalam peradangan. Daun singkong mempunyai kandungan flavonoid, saponin, tannin, triterpenoid, dan vitamin C yang berperan sebagai antiinflamasi, antibakteri, dan antioksidan. Penelitian sebelumnya menunjukkan bahwa ekstrak daun singkong mampu menurunkan ekspresi sitokin proinflamasi TNF- $\alpha$  dan COX-2.<sup>11,12</sup> Penurunan kadar sitokin proinflamasi ini akan menurunkan aktivitas degradasi kolagen oleh enzim MMP-8. Ekspresi dan aktivasi MMP-8 terhadap kerusakan fibroblast jaringan periodontal dirangsang oleh sitokin proinflamasi seperti TNF- $\alpha$ . Ketika konsentrasi TNF- $\alpha$  meningkat, maka produksi MMP juga akan semakin tinggi.<sup>5,22,23</sup>

Selain itu, rendahnya ekspresi MMP-8 pada kedua model hewan yang diberi ekstrak daun singkong kemungkinan disebabkan oleh flavonoid yang terkandung pada ekstrak daun singkong berperan sebagai antiinflamasi dengan jalan memblokir siklus siklooksigenase dan lipoksigenase yang mengubah asam arakhidonat menjadi prostaglandin. Hambatan pada jalur siklooksigenase menyebabkan terjadinya penurunan produksi prostaglandin sehingga akan mengurangi permeabilitas vaskuler, vasodilatasi pembuluh darah, dan aliran darah lokal sehingga terjadinya penurunan jumlah sel radang neutrofil dan mediator inflamasi, seperti IL-1, IL-6, IL-8, dan

TNF- $\alpha$  pada jaringan yang mengalami inflamasi. Hal ini menyebabkan proses inflamasi berlangsung lebih singkat. Penurunan TNF- $\alpha$  pada jaringan yang mengalami inflamasi dapat menurunkan stimulasi fibroblas gingiva untuk memproduksi MMP-8.<sup>12,24-26</sup>

Kandungan lain daun singkong yang kemungkinan berperan pada penurunan ekspresi MMP-8, yaitu saponin yang dapat berfungsi sebagai antibakteri dengan mengganggu stabilitas membran sel bakteri sehingga menyebabkan bakteriolisis. Saponin juga diketahui memiliki efek sebagai fitoestrogen untuk terapi gejala menopause.<sup>25,26</sup> Terpenoid berperan dalam aktivitas antibakteri dengan cara pemecahan membran oleh komponen lipofilik. Mekanisme kerja tanin sebagai antibakteri yaitu menghambat enzim *reverse* transkriptase dan DNA topoisomerase sehingga sel bakteri tidak dapat terbentuk.<sup>27,28</sup>

Kandungan dari daun singkong yang berperan dalam antiinflamasi dan antibakteri ini menyebabkan sel-sel inflamasi yang bermigrasi menjadi terbatas, ekspresi MMP-8 dapat ditekan, dan tanda-tanda klinis peradangan pun berkurang. Dengan demikian, ekstrak daun singkong ini efektif menurunkan ekspresi MMP-8 sehingga tidak menyebabkan degradasi kolagen yang lebih besar dan dapat menekan gejala klinis periodontitis. Namun, pemberian ekstrak daun singkong yang hanya berlangsung 7 hari, belum optimal menurunkan ekspresi MMP-8 sampai setara dengan kelompok tikus yang sehat. Meskipun ekstrak daun singkong dalam penelitian ini masih belum optimal dalam menurunkan ekspresi MMP-8, akan tetapi ekstrak daun singkong ini mempunyai potensi sebagai bahan antioksidan dan antiinflamasi. Potensi ini kemungkinan dapat menurunkan resiko terjadinya penyakit periodontal yang dapat berdampak pada disfungsi ovarium. Penelitian ini masih memerlukan kajian lebih lanjut potensi ekstrak daun singkong dengan berbagai dosis, sehingga nantinya bisa dijadikan sebagai terapi alternatif infeksi peridontal dan disfungsi ovarium yang poten.

## SIMPULAN

Ekstrak daun singkong (*Manihot esculenta* Crantz) dapat menurunkan ekspresi MMP-8 sel fibroblas gingiva pada model tikus disfungsi ovarium dan periodontitis.

## DAFTAR PUSTAKA

1. Suci-Dharmayanti AW, Ermawati T, Febrianto B. Ovarian failure affected leukocytes profile in peripheral blood and gingival fluid (in vivo study). In: The 2<sup>nd</sup> International Conference in Health Sciences (ICHS). 2017. h. 1–8.
2. Afrita N, Amin MN, Suci-Dharmayanti AW. Identifikasi deoksipiridinolin pada saliva wanita usia perimenopause. *Stomatognathic JKG* 2014;11(1):1–5.
3. Wulan A, Dharmayanti S, Kusumawardani B. Deoxyypyridinoline and mineral levels in gingival crevicular fluid as disorder indicators of menopausal women with periodontal disease. *Dent J Maj Kedok Gi* 2017;50(32):131–7. DOI: [10.20473/j.djmkg.v50.i3.p131-137](https://doi.org/10.20473/j.djmkg.v50.i3.p131-137).
4. Dharmayanti AWS, Suhartini, Kusumawardani B. Status kesehatan rongga mulut wanita suku Osing. *Medic Hosp J Clin Med* 2019;6(2):71–9. DOI: [10.36408/mhjcm.v6i2.386](https://doi.org/10.36408/mhjcm.v6i2.386).
5. Sorsa T, Hernandez-Rios P, Hernandez M, Tervahartiala T, Leppilähti J, Kuula H, et al. Oral fluid matrix metalloproteinase (MMP)-8 as a diagnostic tool in chronic periodontitis. *Met Med*. 2016;3:11. DOI: [10.2147/MNM.S89245](https://doi.org/10.2147/MNM.S89245).
6. Anbinder AL, Moraes RM, Lima GMG, Oliveira FE, Campos DRC, Rossoni RD, et al. Periodontal disease exacerbates systemic ovariectomy-induced bone loss in mice. *Bone* 2016;83:241–7. DOI: [10.1016/j.bone.2015.11.014](https://doi.org/10.1016/j.bone.2015.11.014).
7. Mysak J, Podzimek S, Sommerova P, Lyuya-Mi Y, Bartova J, Janatova T, et al. Porphyromonas gingivalis: Major periodontopathic pathogen overview. *J Immunol Res* 2014(1):476068. DOI: [10.1155/2014/476068](https://doi.org/10.1155/2014/476068).
8. Soto JC, Ortiz JF, Perlaza-Jiménez L, Vásquez AX, Lopez-Lavalle LAB, Mathew B, et al. A genetic map of cassava (*Manihot esculenta* Crantz) with integrated physical mapping of immunity-related genes. *BMC Genomics* 2015;16(1):1–16. DOI: [10.1186/s12864-015-1397-4](https://doi.org/10.1186/s12864-015-1397-4).
9. Hasim, Falah S, Dewi LK. Effect of Boiled Cassava Leaves (*Manihot esculenta* Crantz) on Total Phenolic, Flavonoid and its Antioxidant Activity. *Curr Biochem* 2016;3(3):116–27. DOI: [10.29244/cb.3.3.116%20-%20127](https://doi.org/10.29244/cb.3.3.116%20-%20127).
10. Nisa VM, Meilawaty Z, Astuti P, Gigi FK, Unej UJ. The Effect of Cassava Leaves Extract (*Manihot esculenta*) on Gingival Wound Healing Rats. *Artik Ilm Has Penelit Mhs*. 2013;1–7.
11. Meilawaty Z, Kusumawardani B. Effect of Cassava leaf flavonoid extract on TNF- $\alpha$  expressions in rat models suffering from periodontitis. *Dent J Maj Ked Gi* 2016;49(3):137. DOI: [10.20473/j.djmkg.v49.i3.p137-142](https://doi.org/10.20473/j.djmkg.v49.i3.p137-142).
12. Meilawaty Z, Dharmayanti AWS, Prafitasari D. The effect of cassava (*Manihot esculenta*) leaf extract on COX-2 expression in the neutrophil cell culture exposed to the lipopolysaccharide of *Escherichia coli* (in-vitro study). *Padj J Dent* 2019;31(1):60. DOI: [10.24198/pjd.vol31no1.16950](https://doi.org/10.24198/pjd.vol31no1.16950).
13. Dharmayanti AWS, Hamzah Z, Meilawaty Z, Novita M, Ermawati T, Febrianto B, et al. Ovarian Dysfunction Induced Porphyromonas gingivalis Infection Enhances the Risk of Metabolic Syndrome (in vivo study). *Malaysian J Med Heal Sci* 2019;15(suppl 7):45. DOI: [10.4049/jimmunol.1800321](https://doi.org/10.4049/jimmunol.1800321).
14. Susilowati S. Peran matriks metaloproteinase-8 pada cairan krevikuler gingiva selama pergerakan gigi ortodontik. *J Dentomaxillofac Sci* 2010;9(1):47-54.
15. Dharmayanti AWS, Kusumawardani B. Identification TNF- $\alpha$ , MMP-2, and Deoxyypyridinoline in Gingival Cell Culture Exposed LPS of Pg. *Forkinas FKG, Univ Jember*. 2019. h. 63.
16. Bozkurt SB, Hakki SS, Hakki EE, Durak Y, Kantarci A. Porphyromonas gingivalis Lipopolysaccharide Induces a Pro-inflammatory Human Gingival Fibroblast Phenotype. *Inflammation*. 2017;40(1):144–53. DOI: [10.1007/s10753-016-0463-7](https://doi.org/10.1007/s10753-016-0463-7).
17. Kusumastuti E, Handajani J, Susilowati H, Kedokteran F, Institut G, Kesehatan I, et al. Ekspresi COX-2 dan Jumlah Neutrofil Fase Inflamasi pada Proses Penyembuhan Luka Setelah Pemberian Sistemik Ekstrak Etanolik Rosela (*Hibiscus sabdariffa*) (studi in vivo pada Tikus Wistar). *Maj Ked Gi J Indo* 2014;21(1):13–9. DOI: [10.22146/majkedgiind.8778](https://doi.org/10.22146/majkedgiind.8778).
18. Prasetya RC. Ekspresi dan Peran Siklooksigenase-2 dalam Berbagai Penyakit di Rongga Mulut. *Stomatognathic* 2015;12(1):16.
19. Benedusi V, Martini E, Kallikourdis M, Villa A, Meda C, Maggi A. Ovariectomy shortens the life span of female mice. *Oncotarget*

- 2015;6(13):10801–11. DOI: [10.18632/oncotarget.2984](https://doi.org/10.18632/oncotarget.2984)
20. Gameiro CM, Romão F, Castelo-Branco C. Menopause and aging: Changes in the immune system - A review. *Maturitas*. 2010;67(4):316–20. DOI: [10.1016/j.maturitas.2010.08.003](https://doi.org/10.1016/j.maturitas.2010.08.003)
21. Abraham A, Pullishery F. The Effect of Menopause on the Periodontium-A Review. *JBR J Interdiscip Med Dent Sci*. 2015;03(02):79–82. DOI: [10.4172/2376-032X.1000170](https://doi.org/10.4172/2376-032X.1000170).
22. Balli U, Cetinkaya BO, Keles GC, Keles ZP, Guler S, Sogut MU, et al. Assessment of MMP-1, MMP-8 and TIMP-2 in experimental periodontitis treated with kaempferol. *J Periodontal Implant Sci*. 2016;46(2):84–95. DOI: [10.5051/jpis.2016.46.2.84](https://doi.org/10.5051/jpis.2016.46.2.84).
23. Desarda H, Gaikwad S. Matrix metalloproteinases & implication in periodontitis- A Short Review. *J Dent Allied Sci*. 2013;2(2):66–70. DOI: [10.4103/2277-4696.159288](https://doi.org/10.4103/2277-4696.159288).
24. Meilawaty Z. Efek ekstrak daun singkong (Manihot utilissima) terhadap ekspresi COX-2 pada monosit yang dipapar LPS E. coli. *Dent J (Maj Ked Gi)* 2013;46(4):196–201.
25. Napimoga MH, Clemente-Napimoga JT, Macedo CG, Freitas FF, Stipp RN, Pinho-Ribeiro FA, et al. Quercetin inhibits inflammatory bone resorption in a mouse periodontitis model. *J Nat Prod*. 2013;76(12):2316–21.
26. Resende FA, de Oliveira APS, de Camargo MS, Vilegas W, Varanda EA. Evaluation of Estrogenic Potential of Flavonoids Using a Recombinant Yeast Strain and MCF7/BUS Cell Proliferation Assay. *PLoS One*. 2013;8(10):1–7.
27. Apriasari ML, Endariantari A, Oktaviyanti IK. The effect of 25% Maui banana stem extract gel to increase the epithel thickness of wound healing process in oral mucosa. *Dent J Maj Ked Gi* 2015;48(3):150. DOI: [10.20473/j.djmkg.v48.i3.p150-153](https://doi.org/10.20473/j.djmkg.v48.i3.p150-153)
28. Mulyanti S, Laela DS, Julaeha E, Suwargiani AA, Aripin D. Formulation of mouth rinse from the essential oils of lime (*Citrus aurantifolia*) and its inhibitory efficacy on the growth of *Streptococcus mutans*—in vitro. *Padjadjaran J Dent*. 2020;32(1):39. DOI: [10.24198/pjd.vol32no1.25486](https://doi.org/10.24198/pjd.vol32no1.25486).