



**POTENSI EKSTRAK ETANOL DAUN SINGKONG (*Manihot esculenta*  
*Crantz*) TERHADAP PROFIL LEUKOSIT GINGIVA PADA MODEL  
TIKUS PERIODONTITIS DAN DISFUNGSI OVARIUM**

**SKRIPSI**

Oleh

**Khoirul Amalia  
NIM 161610101069**

**FAKULTAS KEDOKTERAN GIGI**

**UNIVERSITAS JEMBER**

**2020**



**POTENSI EKSTRAK ETANOL DAUN SINGKONG (*Manihot esculenta Crantz*) TERHADAP PROFIL LEUKOSIT GINGIVA PADA MODEL TIKUS PERIODONTITIS DAN DISFUNGSI OVARIUM**

**SKRIPSI**

Diajukan guna melengkapi tugas akhir dan memenuhi salah satu syarat untuk menyelesaikan Program Studi Kedokteran Gigi (S1) dan mencapai gelar Sarjana Kedokteran Gigi

Oleh


**Khoirul Amalia  
NIM 161610101069**

**FAKULTAS KEDOKTERAN GIGI  
UNIVERSITAS JEMBER**

**2020**

**PERSEMBAHAN**

Saya mengucapkan terima kasih kepada kedua orang tua yang telah memberikan semangat dan doa. Skripsi ini saya persembahkan untuk kedua orang tua.



**MOTTO**

‘Karena sesungguhnya sesudah kesulitan ada kemudahan’ (Qs.94:5-6)\*



---

\*) QS. Al-Insyiroh: 5-6

**PERNYATAAN**

Saya yang bertanda tangan dibawah ini:

Nama : Khoirul Amalia

NIM : 161610101069

menyatakan dengan sesungguhnya bahwa skripsi yang berjudul “Potensi Ekstrak Etanol Daun Singkong (*Manihot esculenta Crantz*) terhadap Profil Leukosit Gingiva pada Model Periodontitis dan Disfungsi Ovarium” adalah benar hasil karya sendiri, kecuali kutipan yang sudah saya sebutkan sumbernya, belum pernah diajukan pada institusi mana pun, dan bukan karya jiplakan. Saya bertanggung jawab atas keabsahan dan kebenaran isinya sesuai dengan sikap ilmiah yang harus dijunjung tinggi.

Demikian pernyataan ini saya buat dengan sebenarnya, tanpa adanya tekanan dan paksaan dari pihak manapun serta bersedia mendapat sanksi akademik jika ternyata di kemudian hari pernyataan ini tidak benar.


Jember, 8 April 2020

Yang menyatakan

Khoirul Amalia  
NIM 161610101069

**SKRIPSI**

**POTENSI EKSTRAK ETANOL DAUN SINGKONG (*Manihot esculenta Crantz*) TERHADAP PROFIL LEUKOSIT GINGIVA PADA MODEL TIKUS PERIODONTITIS DAN DISFUNGSI OVARIUM**



Oleh

Khoirul Amalia  
NIM 161610101069

**Pembimbing**

Dosen Pembimbing Utama : drg. Agustin Wulan Suci D., MDSc

Dosen Pembimbing Pendamping : drg. Zahara Meilawaty, M.Kes

**PENGESAHAN**

Skripsi berjudul “Potensi Ekstrak Etanol Daun Singkong (*Manihot esculenta Crantz*) terhadap Profil Leukosit Gingiva pada Model Tikus Periodontitis dan Disfungsi Ovarium” karya Khoirul Amalia telah diuji dan disahkan pada:

hari, tanggal : Rabu, 8 April 2020

tempat : Fakultas Kedokteran Gigi Universitas Jember

Tim Penguji

Dosen Penguji Ketua

Dosen Penguji Anggota

drg.Peni Pujiastuti, M.Kes  
NIP 196705171996012001

drg. Pudji Astuti, M.Kes  
NIP 196810201996012001

Dosen Pembimbing Utama

Dosen Pembimbing Pendamping

drg. Agustin Wulan Suci D., MDSc  
NIP 197908142008122003

drg.Zahara Meilawaty, M.Kes  
NIP. 198005272008122002

Mengesahkan,  
Dekan Fakultas Kedokteran Gigi Universitas Jember,

drg. R Rahardyan Parnaadji, M.Kes, Sp.Prof  
NIP. 196901121996011001

## RINGKASAN

**Potensi Ekstrak Etanol Daun Singkong (*Manihot esculenta Crantz*) terhadap Profil Leukosit Gingiva pada Model Tikus Periodontitis dan Disfungsi Ovarium;** Khoirul Amalia; 161610101069; 2020; 84 halaman; Fakultas Kedokteran Gigi Universitas Jember

Periodontitis merupakan suatu peradangan kronis pada jaringan penyangga gigi. *Porphyromonas gingivalis* (*P.gingivalis*) merupakan penyebab utama periodontitis. Bakteri ini mampu berinvasi ke jaringan ikat gingiva dengan cara mengganggu ikatan antara fagosom dan lisosom dari neutrofil, sehingga proses fagositosis bakteri oleh neutrofil menjadi terhambat. Setelah itu, bakteri *P.gingivalis* berinvasi ke jaringan ikat melalui pembuluh darah kapiler pada *junctional epithelium*. Jaringan ikat akan memberikan respon dengan cara meningkatkan infiltrasi leukosit. Hal ini bertujuan untuk mencegah terjadinya kerusakan pada jaringan yang lebih luas.

Selain itu, periodontitis juga dapat disebabkan oleh perubahan hormon reproduksi. Perubahan hormonal ini dapat dijumpai kondisi disfungsi ovarium. Saat terjadi disfungsi ovarium, hormon estrogen dan progesteron mengalami penurunan. Perubahan ini menyebabkan terjadinya disregulasi sistem imun. Disregulasi sistem imun ditandai dengan peningkatan aktivitas sel-sel imun pada jaringan yang memiliki reseptor hormon reproduksi. Salah satu jaringan yang mengalami peningkatan sel-sel imun, yaitu gingiva. Peningkatan ini berdampak pada peningkatan infiltrasi leukosit pada jaringan ikat gingiva. Infiltrasi leukosit dapat menimbulkan terjadinya peradangan kronis pada jaringan periodontal, yang dikenal dengan istilah periodontitis.

Infiltrasi leukosit pada jaringan ikat gingiva dapat dihambat dengan menggunakan antibiotik maupun antiinflamasi. Salah satu tanaman yang berpotensi sebagai antibakteri dan antiinflamasi adalah tanaman singkong. Ekstrak etanol daun singkong diketahui memiliki aktivitas antibakteri dan



antiinflamasi, sehingga kemungkinan dapat menurunkan infiltrasi leukosit pada jaringan ikat gingiva.

Penelitian ini merupakan jenis penelitian *experimental laboratoris* dengan rancangan penelitian *the post-test only control group*. Pembuatan ekstrak etanol daun singkong dilakukan dengan metode maserasi. Pada model tikus disfungsi ovarium dilakukan ovariectomi secara bilateral, sedangkan pada model tikus periodontitis dilakukan induksi *P.gingivalis* selama 2 minggu dengan frekuensi 3 hari sekali.

Hasil Penelitian hitung jumlah leukosit dan jenis leukosit menunjukkan adanya perbedaan. Pada hitung jumlah leukosit, model periodontitis memiliki jumlah leukosit yang lebih tinggi dibandingkan model disfungsi ovarium. Hal ini dikarenakan bakteri *P.gingivalis* sebagai etiologi utama periodontitis mampu menstimulasi respon radang yang lebih tinggi daripada perubahan hormon reproduksi. Pada model disfungsi ovarium terlihat adanya peningkatan infiltrasi leukosit pada jaringan ikat. Penurunan hormon estrogen dan progesteron pada model disfungsi ovarium, berdampak pada peningkatan respon inflamasi di jaringan periodontal.

Pada hitung jenis leukosit, terlihat bahwa makrofag hanya dapat ditemukan pada model periodontitis. Hal ini dikarenakan adanya infeksi bakteri *P.gingivalis* mampu menstimulasi aktivitas makrofag. Makrofag berfungsi dalam proses fagositosis bakteri *P.gingivalis*. Selain itu, jenis leukosit tertinggi pada kedua kelompok terdapat pada jenis neutrofil. Peningkatan aktivasi neutrofil pada suatu jaringan merupakan suatu bentuk proses pertahanan alamiah tubuh untuk mencegah kerusakan jaringan yang lebih luas.

Pada kedua model tikus, terdapat persamaan pola urutan rata-rata jumlah leukosit. Kelompok kontrol negatif yang dilakukan pemberian propilen glikol, memiliki jumlah leukosit paling tinggi. Pemberian propilen glikol tidak mampu memberikan efek antiinflamasi maupun terapi. Kelompok perlakuan dengan pemberian ekstrak daun singkong memiliki jumlah leukosit lebih rendah daripada kelompok kontrol negatif, tetapi lebih tinggi dari kelompok kontrol positif. Hal ini dikarenakan ekstrak daun singkong memiliki kandungan berbagai senyawa kimia

yang berpotensi sebagai antiinflamasi dan antibakteri. Kelompok kontrol positif yang dilakukan pemberian metronidazole, memiliki jumlah leukosit paling rendah dibandingkan kelompok lain. Metronidazole yang diberikan secara sistemik selama 7 hari efektif membunuh bakteri dan mampu meregulasi sistem imun melalui respon peradangan. Selain itu, metronidazole memiliki kemampuan untuk meregulasi sistem imun tubuh.



## PRAKATA

Puji syukur kehadirat Allah SWT karena atas rahmat-NYA penulis dapat menyelesaikan skripsi yang berjudul “Potensi Ekstrak Etanol Daun Singkong (*Manihot esculenta Crantz*) terhadap Profil Leukosit Gingiva pada Model Tikus Periodontitis dan Disfungsi Ovarium” sebagai persyaratan menyelesaikan pendidikan sarjana 1 (S1) di Fakultas Kedokteran Gigi Universitas Jember.


Penyusunan skripsi ini tidak lepas dari bantuan berbagai pihak, oleh karena itu penulis menyampaikan terima kasih kepada:

1. Kedua orang tua, Ibu Dessy Nur Hidayah dan Bapak Hadi Pariyon yang selalu memberikan semangat dan doa;
2. Adik saya, Wahyu Ihza Ramadan, Saofiyatul Umma dan Nazyuwah Novita Sari yang selalu memberikan semangat;
3. drg. R. Rahardyan Panaadji, M.Kes, Sp.Pros., selaku Dekan Fakultas Kedokteran Gigi Universitas Jember;
4. Dr.drg. Masniari Novita, M.Kes, Sp.OF (K), selaku Wakil Dekan 1 Fakultas Kedokteran Gigi Universitas Jember;
5. drg. Agustin Wulan Suci Dharmayanti, MDSc., selaku pembimbing utama yang telah meluangkan waktu untuk memberikan bimbingan selama skripsi, sehingga skripsi ini dapat terselesaikan;
6. drg. Zahara Meilawaty, M.Kes., selaku pembimbing pendamping yang telah meluangkan waktu untuk memberikan bimbingan selama skripsi, sehingga skripsi ini dapat terselesaikan;
7. drg. Peni Pujiastuti, M.Kes., selaku penguji utama yang telah memberikan masukan dan bimbingan demi kesempurnaan skripsi;
8. drg. Pudji Astuti, M.Kes., selaku penguji pendamping yang telah memberikan masukan dan bimbingan demi kesempurnaan skripsi;
9. Staff Laboratorium Hewan Fakultas Kedokteran Gigi Universitas Jember
10. Staff Laboratorium Histologi Fakultas Kedokteran Gigi Universitas Jember
11. Staff Laboratorium Bioscience Fakultas Kedokteran Gigi Universitas Jember

12. Staff Laboratorium Kimia Fakultas Teknologi Pertanian Universitas Jember
13. Staff Balai Konservasi Tumbuhan Kebun Raya Purwodadi
14. Teman-Teman Proyek; Paramudibta L., Lutfi Meiga S., Dhesyarmani P.R., Ajeng A., yang telah membantu selama penelitian

Jember, 8 April 2020

Penulis



DAFTAR ISI


	Halaman
<b>HALAMAN JUDUL</b> .....	i
<b>HALAMAN PERSEMBAHAN</b> .....	iii
<b>HALAMAN MOTTO</b> .....	iv
<b>HALAMAN PERNYATAAN</b> .....	v
<b>HALAMAN PEMBIMBINGAN</b> .....	vi
<b>HALAMAN PENGESAHAN</b> .....	vii
<b>RINGKASAN</b> .....	viii
<b>PRAKATA</b> .....	xi
<b>DAFTAR ISI</b> .....	xiii
<b>DAFTAR TABEL</b> .....	xvi
<b>DAFTAR GAMBAR</b> .....	xvii
<b>DAFTAR LAMPIRAN</b> .....	xviii
<b>BAB 1. PENDAHULUAN</b> .....	1
<b>1.1 Latar Belakang</b> .....	1
<b>1.2 Rumusan Masalah</b> .....	2
<b>1.3 Tujuan</b> .....	3
<b>1.4 Manfaat</b> .....	3
<b>BAB 2. TINJAUAN PUSTAKA</b> .....	4
<b>2.1 Disfungsi Ovarium</b> .....	4
2.1.1 Menopause.....	4
2.1.2 <i>Early Menopause</i> .....	4
<b>2.2 Leukosit</b> .....	5
2.2.1 Leukosit Cairan Kreviular Gingiva.....	7
2.2.2 Leukosit Darah Perifer.....	7
<b>2.3 Gingiva</b> .....	7
2.3.1 Gambaran Klinis Gingiva.....	9
<b>2.4 Bakteri <i>Phorpyromonas gingivalis</i> (<i>P.gingivalis</i>)</b> .....	9
2.4.1 Faktor Virulensi Bakteri <i>P.gingivalis</i> .....	10

2.4.2 Mekanisme Periodontitis oleh Bakteri <i>P.gingivalis</i> .....	11
<b>2.5 Tanaman Singkong` .....</b>	<b>13</b>
2.5.1 Kandungan Kimia Daun Singkong .....	15
2.5.2 Manfaat Daun Singkong .....	15
<b>2.6 Metronidazole .....</b>	<b>16</b>
<b>2.7 Ketamin .....</b>	<b>17</b>
<b>2.7 Peta Konsep .....</b>	<b>18</b>
<b>BAB 3. METODE PENELITIAN.....</b>	<b>21</b>
<b>3.1 Jenis Penelitian .....</b>	<b>21</b>
<b>3.2 Rancangan Penelitian .....</b>	<b>21</b>
<b>3.3 Tempat dan Waktu Penelitian .....</b>	<b>21</b>
3.3.1 Tempat Penelitian.....	21
3.3.2 Waktu Penelitian .....	21
<b>3.4 Identifikasi Variabel Operasional .....</b>	<b>21</b>
3.3.1 Variabel Bebas .....	21
3.3.2 Variabel Terikat.....	22
3.3.3 Variabel Terkendali.....	22
<b>3.5 Definisi Operasional Penelitian.....</b>	<b>22</b>
3.4.1 Ekstrak Etanol Daun Singkong .....	22
3.4.2 Model Disfungsi Ovarium.....	22
3.4.3 Model Periodontitis .....	23
3.4.3 Profil Leukosit.....	23
3.4.4 Jaringan Gingiva.....	23
<b>3.6 Populasi dan Sampel .....</b>	<b>23</b>
3.6.1 Kriteria Sampel Penelitian.....	23
3.6.2 Besar Sampel Penelitian .....	24
<b>3.7 Alat dan Bahan Penelitian .....</b>	<b>24</b>
3.7.1 Alat Penelitian .....	23
3.7.2 Bahan Penelitian.....	24
<b>3.8 Prosedur Penelitian .....</b>	<b>24</b>
3.8.1 <i>Ethical Clearence</i> .....	24

3.8.2	Persiapan Hewan Coba.....	25
3.8.3	Pembagian Kelompok Perlakuan .....	25
3.8.4	Pembuatan Model Tikus Disfungsi Ovarium .....	26
3.8.5	Pembuatan Suspensi <i>Phorpyromonas gingivalis</i> .....	26
3.8.6	Pembuatan Model Tikus yang diinduksi <i>Phorpyromonas gingivalis</i> .....	26
3.8.8	Pembuatan Ekstrak Etanol Daun Singkong ( <i>Manihot esculenta L.</i> ) .....	27
3.8.9	Pembuatan Metronidazole .....	27
3.8.10	Pengambilan Sampel Penelitian .....	29
3.8.11	Tahap Dekalsifikasi Jaringan .....	29
3.8.12	Tahap Pembuatan Sediaan Histologis .....	30
<b>3.8</b>	<b>Analisis Data</b> .....	<b>32</b>
<b>3.9</b>	<b>Alur Penelitian</b> .....	<b>33</b>
<b>BAB 4.</b>	<b>Analisis data dan Pembahasan</b> .....	<b>34</b>
<b>4.1</b>	<b>Hasil Penelitian</b> .....	<b>36</b>
4.1.2	Analisis Data .....	36
4.1.3	Gambaran Histologis.....	37
<b>4.2</b>	<b>Pembahasan</b> .....	<b>38</b>
<b>BAB 5.</b>	<b>Kesimpulan dan Saran</b> .....	<b>42</b>
5.1	Kesimpulan .....	42
5.2	Saran.....	42
<b>DAFTAR PUSTAKA</b>	.....	<b>43</b>
<b>LAMPIRAN-LAMPIRAN</b>	.....	<b>54</b>

**DAFTAR TABEL**

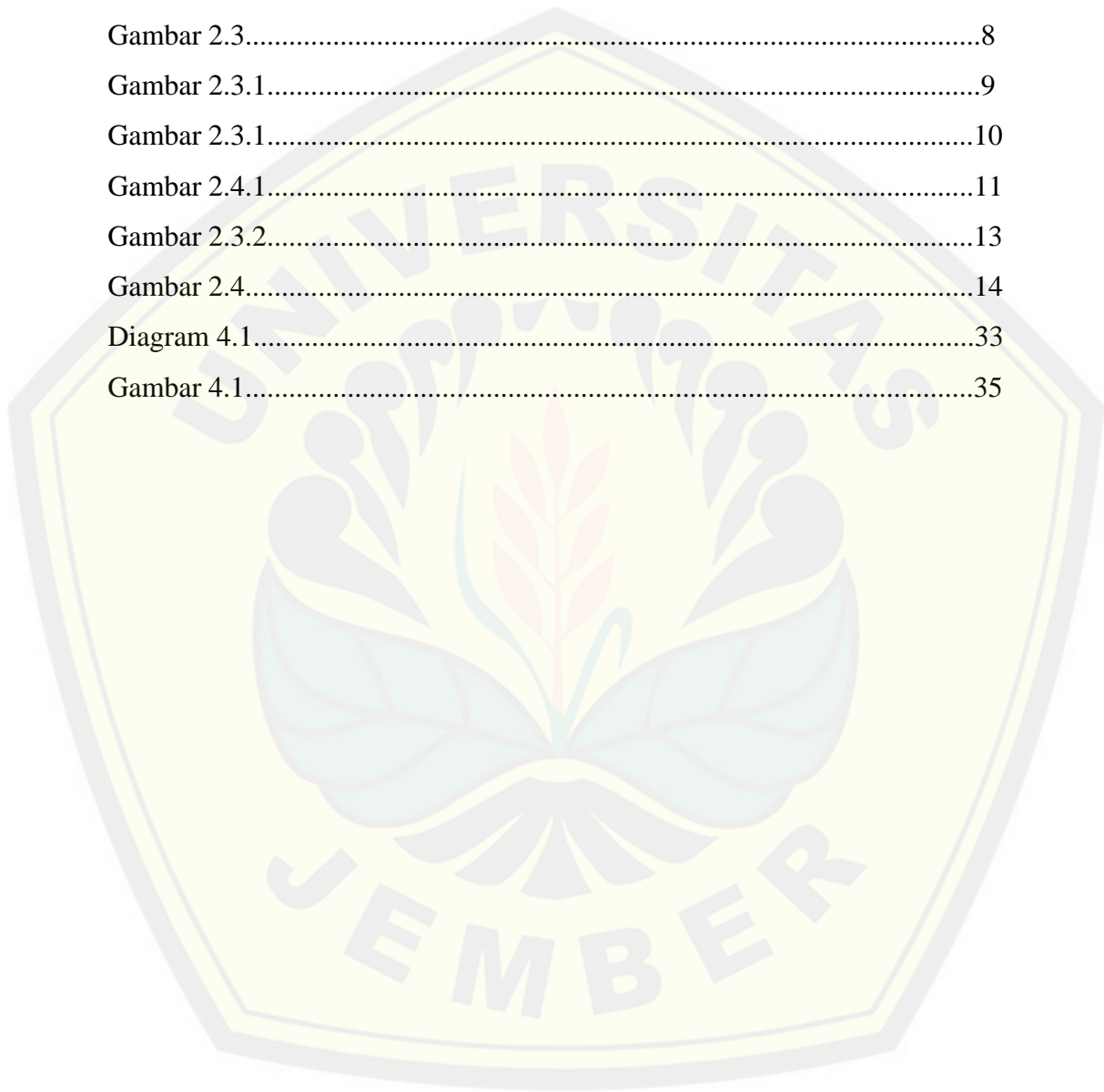
	Halaman
Tabel 2.4.1.....	10
Tabel 4.1.....	32





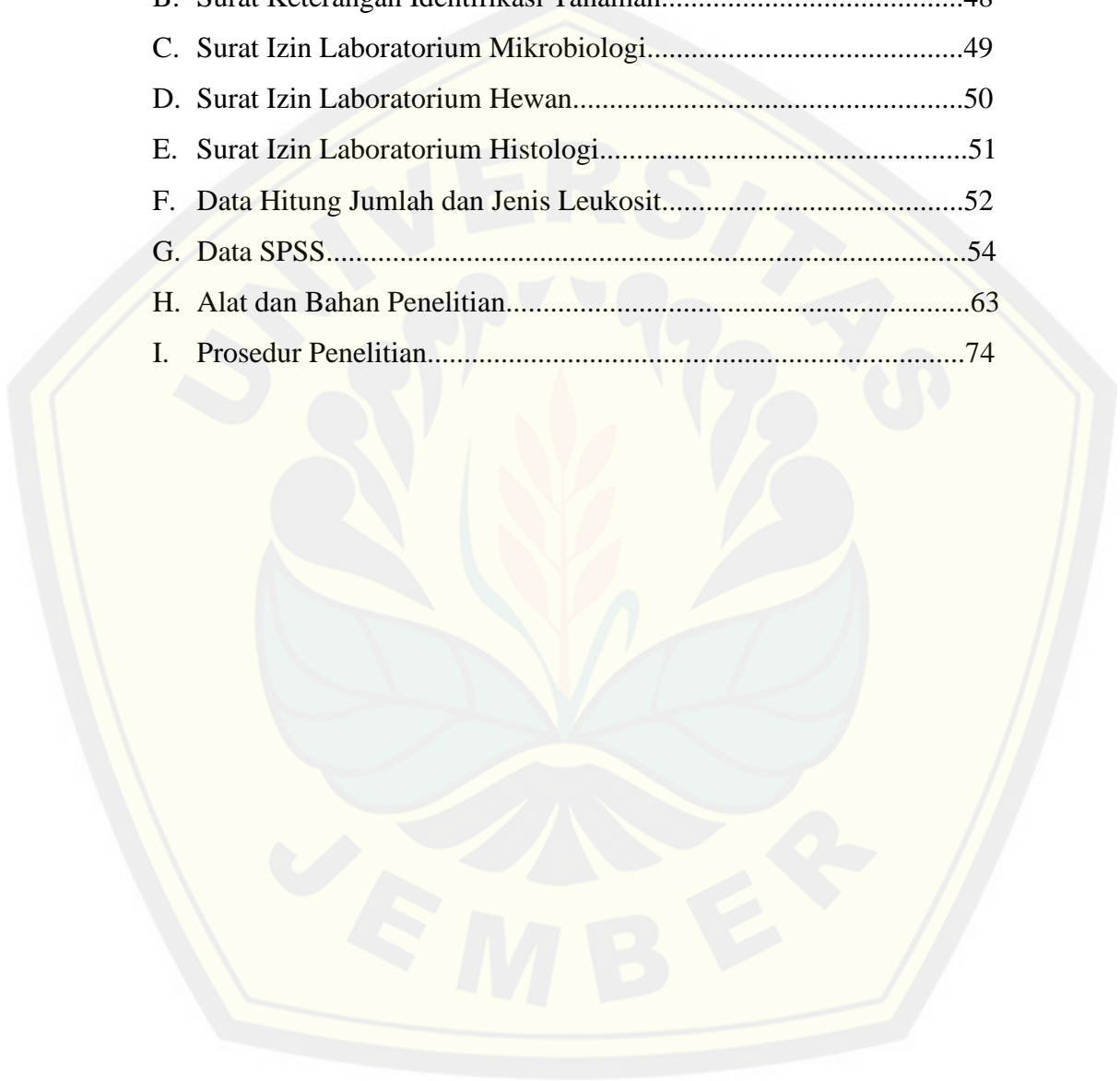
**DAFTAR GAMBAR**

	Halaman
Gambar 2.2.....	6
Gambar 2.3.....	8
Gambar 2.3.1.....	9
Gambar 2.3.1.....	10
Gambar 2.4.1.....	11
Gambar 2.3.2.....	13
Gambar 2.4.....	14
Diagram 4.1.....	33
Gambar 4.1.....	35



**DAFTAR LAMPIRAN**

	Halaman
A. Surat Keterangan Ethical Clearance.....	47
B. Surat Keterangan Identifikasi Tanaman.....	48
C. Surat Izin Laboratorium Mikrobiologi.....	49
D. Surat Izin Laboratorium Hewan.....	50
E. Surat Izin Laboratorium Histologi.....	51
F. Data Hitung Jumlah dan Jenis Leukosit.....	52
G. Data SPSS.....	54
H. Alat dan Bahan Penelitian.....	63
I. Prosedur Penelitian.....	74



## BAB 1. PENDAHULUAN

### 1.1 Latar Belakang

Periodontitis merupakan salah satu penyakit periodontal yang ditandai dengan adanya peradangan kronis pada jaringan penyangga gigi (Darout, 2014). Periodontitis ini termasuk salah satu penyakit yang sering dialami oleh manusia (Tonneti *et al.*, 2017). Data penelitian global pada tahun 1990-2010 menunjukkan bahwa *severe periodontitis* memiliki prevalensi tertinggi keenam di dunia, yaitu sebesar 11,2% dan diderita oleh sekitar 743 juta jiwa di dunia. Selama 10 tahun dapat terjadi peningkatan prevalensi periodontitis sebesar 57.3 %. Data riskesdas 2018 menunjukkan bahwa presentase kasus periodontitis di Indonesia mencapai 74,1% (Kemenkes, 2018).

Periodontitis memiliki etiologi utama berupa infeksi bakteri *Porphyromonas gingivalis* (*P.gingivalis*) (Hajishengallis *et al.*, 2012). Pada awalnya, bakteri *P.gingivalis* yang terdapat pada sulkus gingiva akan menembus pembuluh darah kapiler di *junctional epithelium* (Carranza, 2015). Pembuluh darah kapiler tersebut akan memberikan respon melalui aktivasi sel-sel radang kedalam pembuluh darah. Setelah itu, apabila sel-sel radang tidak mampu membunuh bakteri *P.gingivalis*, bakteri ini akan melakukan invasi ke dalam jaringan ikat. Kondisi ini menyebabkan sel-sel radang pada pembuluh darah kapiler melakukan kemotaksis kedalam jaringan ikat gingiva (Rahnama *et al.*, 2014, Anand *et al.*, 2016).

Periodontitis kemungkinan juga dapat disebabkan oleh adanya perubahan hormon reproduksi. Pada umumnya, perubahan hormon reproduksi ini dapat terjadi pada wanita yang mengalami disfungsi ovarium. Disfungsi ovarium dapat terjadi secara fisiologis maupun patologis. Secara fisiologis, disfungsi ovarium berhubungan dengan proses penuaan alamiah, yang dikenal dengan istilah menopause (Price *et al.*, 2006). Secara patologis, disfungsi ovarium dapat dipicu oleh beberapa faktor, diantaranya; kelainan genetik, autoimun, infeksi dan iatrogenik (Kumar *et al.*, 2017).

Saat terjadi menopause, hormon estrogen dan progesteron akan mengalami penurunan (Bhardwaj *et al.*, 2012). Penurunan estrogen berdampak pada penurunan fungsi berbagai jaringan secara sistemik, sedangkan penurunan progesteron berdampak pada peningkatan vaskularisasi secara sistemik. Salah satu jaringan yang kemungkinan mengalami perubahan akibat adanya penurunan kedua hormon ini, yaitu jaringan periodontal. Hal ini disebabkan karena jaringan periodontal memiliki reseptor hormon reproduksi. Suatu penelitian menyebutkan bahwa wanita yang mengalami menopause memiliki risiko yang lebih tinggi untuk mengalami periodontitis (Deshpande *et al.*, 2012).

Periodontitis yang disebabkan oleh infeksi bakteri *P.gingivalis* dan perubahan hormon reproduksi, perlu dikendalikan dan dicegah dengan pemberian terapi. Terapi yang umum digunakan yaitu dengan pemberian antibiotik maupun antiinflamasi. Antibiotik yang sering digunakan yaitu metronidazole, sedangkan antiinflamasi yang sering digunakan yaitu *non steroidal antiinflammatory drugs* (NSAIDs) Metronidazole mampu menghambat sintesis asam nukleat bakteri anaerob dan efektif diberikan selama 3-7 hari (Hijra, 2014). NSAIDs mampu menghambat produksi enzim siklooksigenase-2 (Syarief *et al.*, 2016). Pemberian antibiotik dan antiinflamasi juga dinilai paling efektif, walaupun jika dikonsumsi dalam waktu yang lama dapat menimbulkan efek samping berupa resistensi obat dan tukak lambung disertai perdarahan saluran cerna (Syarif *et al.*, 2016). Akibatnya, diperlukan solusi alternatif lain untuk mencegah risiko timbulnya efek samping dari obat tersebut.

Salah satu solusi yang dapat mengurangi risiko resistensi dan efek samping obat sistemik yaitu dengan penggunaan bahan alam, salah satunya daun singkong. Daun singkong memiliki kandungan senyawa kimia yang berpotensi sebagai antiinflamasi dan antibakteri. Beberapa senyawa tersebut diantaranya, flavonoid, saponin dan tanin (Rosiana *et al.*, 20130). Sampai saat ini, potensi ekstrak etanol daun singkong terhadap profil leukosit di jaringan gingiva model tikus yang mengalami periodontitis dan disfungsi ovarium masih belum diketahui.

## 1.2 Rumusan Masalah

1. Apakah pemberian ekstrak etanol daun singkong (*Manihot esculenta* Crantz) berpotensi dalam mempengaruhi profil leukosit pada model periodontitis?
2. Apakah pemberian ekstrak etanol daun singkong (*Manihot esculenta* Crantz) berpotensi dalam mempengaruhi profil leukosit pada model disfungsi ovarium?

## 1.3 Tujuan Penelitian

Penelitian ini bertujuan untuk :

1. Mengetahui potensi ekstrak etanol daun singkong (*Manihot esculenta* Crantz.) dalam mempengaruhi profil leukosit pada model periodontitis
2. Mengetahui potensi ekstrak etanol daun singkong (*Manihot esculenta* Crantz.) dalam mempengaruhi profil leukosit pada model disfungsi ovarium.

## 1.4 Manfaat Penelitian

1. Memberikan sumbangan pemikiran bagi ilmu pengetahuan dan teknologi kedokteran untuk mengembangkan ekstrak flavonoid daun singkong sebagai bahan farmakologi
2. Sebagai bahan acuan untuk penelitian selanjutnya

## BAB 2. TINJAUAN PUSTAKA

### 2.1 Disfungsi Ovarium

Disfungsi ovarium merupakan kondisi penurunan fungsi ovarium yang ditandai oleh perubahan hormon reproduksi, fisik dan psikologis wanita. Disfungsi ovarium dapat terjadi secara fisiologis maupun patologis. Disfungsi ovarium yang terjadi secara fisiologis disebut menopause, sedangkan secara patologis disebut dengan *early/premature menopause* (Kumar *et al.*, 2017).

#### 2.1.1 Menopause

Menopause berasal dari kata *Meno* yang berarti bulan dan *Pause* berarti berhenti. Menopause merupakan proses alamiah tubuh yang ditandai dengan berhentinya siklus menstruasi secara permanen akibat perubahan hormonal. Perubahan hormonal ini berupa penurunan kadar estrogen dan progesteron. Keadaan ini dapat meningkatkan sekresi *follicel stimulating hormone* dan *leutinizing stimulating hormon* oleh kelenjar hipofisis anterior (Price *et al.*, 2006). Pada umumnya, menopause terjadi pada wanita usia 40-50 tahun.

#### 2.1.2 Early Menopause

*Early menopause* merupakan suatu kondisi patologis dimana menopause terjadi lebih awal yaitu pada usia 18-40 tahun (Rudnicka *et al.*, 2018). Kondisi ini ditandai dengan berhentinya siklus menstruasi selama 4 bulan atau lebih, hipoestrogenism dengan level estradiol < 50 pg/ml dan peningkatan level serum pada gonadotropin, terutama serum *follicel stimulating hormone* (FSH) (Kumar *et al.*, 2017).

*Early menopause* kemungkinan dapat disebabkan oleh faktor genetik, autoimun, iatrogenik dan infeksi. *Early menopause* akibat faktor genetik terjadi pada 10,8% kasus. Pada umumnya, terjadi pada wanita yang memiliki kelainan kromosom X, seperti monosomi (45X), trisomi dan *fragile X –syndrome* (Kumar *et al.*, 2017). Kelainan autoimun dilaporkan menjadi penyebab *early menopause*

pada 30% kasus (Rudnicka *et al.*, 2018). Faktor iatrogenik seperti dari radioterapi dan kemoterapi kemungkinan dapat menyebabkan *early menopause*, namun masih belum jelas. Selain Infeksi dari virus dan bakteri, telah dilaporkan bahwa sekitar 3,5 % wanita yang mengalami *early menopause* memiliki riwayat penyakit infeksi (Kumar *et al.*, 2017).

Wanita yang mengalami *early menopause* dapat mengalami beberapa gejala klinis yang berupa perubahan secara fisik dan psikologis. Perubahan fisik yang terjadi meliputi rasa panas seluruh tubuh, keringnya vagina, gangguan tidur dan mata terasa kering; sedangkan perubahan psikologis yang terjadi meliputi peningkatan rasa sensitivitas, stress dan depresi (Kumar *et al.*, 2017). Keadaan ini dapat mempengaruhi kualitas hidup wanita.

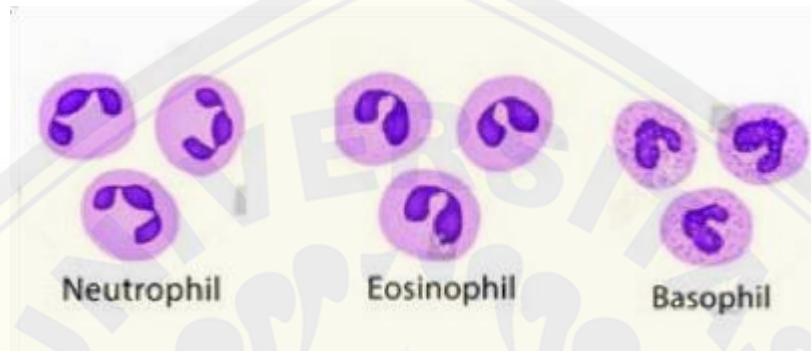## 2.2 Leukosit

Leukosit merupakan sel darah yang memiliki inti dan diproduksi oleh jaringan hematopoetik maupun limfatik (Sutedjo, 2006). Dalam keadaan normal, jumlah leukosit darah berkisar antara 7000-9000/mm<sup>3</sup>. Secara umum, leukosit berperan dalam pertahanan humoral dan seluler tubuh, dimana leukosit memiliki kemampuan untuk menembus pori-pori membran kapiler dan masuk ke dalam jaringan (Sloane, 2004).

Leukosit terdiri atas dua jenis, yaitu granulosit dan agranulosit. Granulosit merupakan leukosit yang memiliki granula, sedangkan agranulosit merupakan leukosit yang tidak memiliki granula (Sloane, 2004). Masing-masing jenis ini memiliki morfologi dan karakteristik yang berbeda-beda.

Leukosit jenis granulosit terdiri atas neutrofil, basofil dan eosinofil. Neutrofil memiliki struktur berupa granula kecil berwarna merah muda dalam sitoplasma, memiliki 3-5 lobus dengan diameter mencapai 3 µm - 5 µm, memiliki sifat fagositik yang sangat aktif dan mampu menghancurkan bakteri, virus dan benda asing lain yang masuk ke dalam tubuh. Eosinofil memiliki struktur berupa granula sitoplasma yang kasar dan besar, memiliki 2 lobus dengan diameter 12 µm - 15 µm, memiliki sifat fagositik yang lemah dan berfungsi dalam detoksifikasi histamin yang diproduksi oleh sel mast dan jaringan saat cedera.

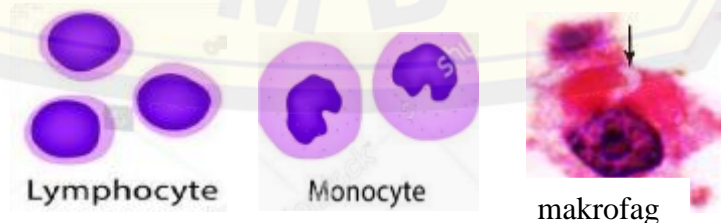
Jumlah eosinofil akan meningkat ketika terjadi reaksi alergi dalam tubuh. Basofil memiliki sejumlah granula sitoplasma yang besar dengan bentuk tidak beraturan. Saat pewarnaan, basofil berwarna keunguan hingga hitam. Nukleus basofil berbentuk S dengan diameter 12  $\mu\text{m}$ - 15  $\mu\text{m}$  (Sloane, 2004). Gambaran struktur neutrofil, eosinofil dan basofil dapat dilihat sebagai berikut:



Gambar 2.2 Jenis Leukosit (Loffler *et al.*, 2005)

Leukosit agranulosit terdiri atas limfosit dan monosit. Limfosit memiliki nukleus bulat berwarna biru gelap dan memiliki ukuran yang bervariasi. Ukuran terkecil mencapai 5  $\mu\text{m}$  – 8  $\mu\text{m}$  dan ukuran terbesar mencapai 15  $\mu\text{m}$ . Limfosit berasal dari sel-sel batang sumsum tulang merah dan berdiferensiasi di organ lain.

Monosit merupakan sel darah merah terbesar dengan diameter 12  $\mu\text{m}$  – 18  $\mu\text{m}$  dan memiliki nukleus yang besar berbentuk ginjal yang dikelilingi oleh sitoplasma berwarna biru keabuan. Monosit memiliki sifat fagositik yang sangat aktif dan mampu bermigrasi melalui pembuluh darah (Sloane, 2004). Pada jaringan, monosit dikenal dengan makrofag. Gambaran struktur limfosit dan monosit dapat dilihat sebagai berikut:



Gambar 2.2 Jenis Leukosit (Loffler *et al.*, 2005)



### 2.2.1. Leukosit Cairan Krevikular Gingiva

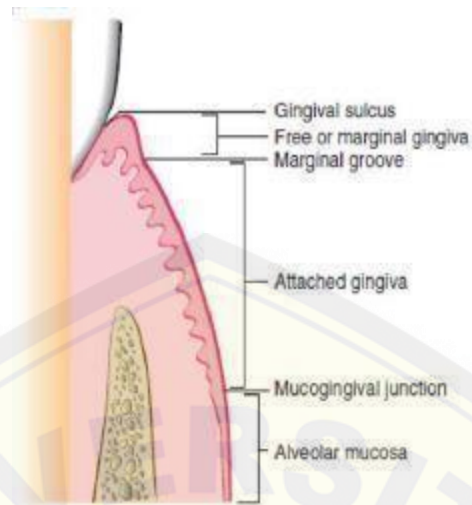
Leukosit pada cairan krevikular gingiva berasal dari serum darah yang terdapat pada sulkus gingiva, baik gingiva sehat maupun terinflamasi. Inflamasi pada gingiva dapat menyebabkan peningkatan jumlah leukosit, makrofag, ion elektrolit dan protein plasma. Leukosit pada cairan krevikular gingiva mampu melewati epitel perlekatan yang terdapat pada celah gingiva (Carranza, 2015). Hal ini dikarenakan leukosit tersebut memiliki kemampuan fagositosis yang sama dengan leukosit pada darah perifer (Asif *et al.*, 2010). Distribusi leukosit pada jaringan gingiva dipengaruhi oleh kondisi fisik, stress, hormon dan obat (Ku *et al.*, 2009). Suatu penelitian menyatakan bahwa tidak terdapat hubungan antara tingkat distribusi leukosit di cairan krevikular gingiva dengan stress dan hormon (Cakmak *et al.*, 2014).

### 2.2.2 Leukosit Darah Perifer

Leukosit pada darah perifer dapat bergerak di seluruh tubuh melalui aliran darah dan jaringan limfatik. Hal ini dikarenakan sel leukosit darah perifer memiliki kemampuan bermigrasi melalui jaringan. Ketika terjadi proses inflamasi lokal maupun sistemik, terjadi peningkatan jumlah leukosit pada darah perifer. Peningkatan jumlah leukosit darah perifer ini dapat dijadikan indikator adanya suatu inflamasi (Carrick *et al.*, 2008).

## 2.3 Gingiva

Gingiva atau gusi merupakan salah satu jaringan periodontal gigi yang terletak paling luar, mengelilingi gigi, dilapisi oleh epitel berlapis pipih bertanduk, dan tidak memiliki lapisan submukosa. Gingiva terletak pada puncak margin gingiva sampai pertautan mukogingival (Putri *et al.*, 2013). Gingiva ini memiliki struktur yang berupa, sulkus gingiva, *free gingiva* (gingiva bebas), *attached gingiva* (gingiva cekat) dan mukosa alveolar (Gambar 2.3).



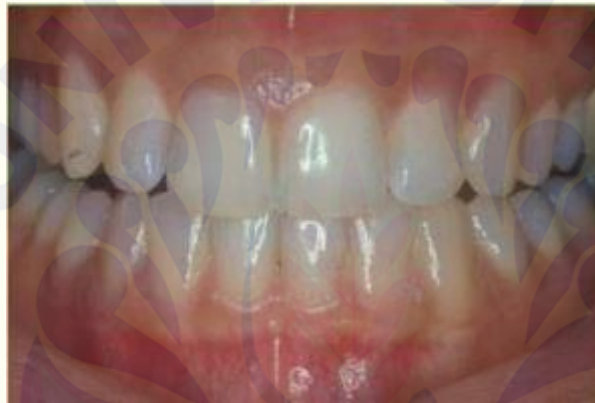Gambar 2.3 (Newman *et al.*, 2018)

Sulkus gingiva merupakan celah yang terdapat diantara gigi dan margin gingiva. Sulkus ini berbentuk seperti huruf V dengan kedalaman rata-rata sekitar 1,8 mm. Sulkus berisi cairan yang berfungsi sebagai antiimikroba, antibodi dan melekatkan *epithelial attachment* ke gigi (Putri *et al.*, 2013). *Free gingiva* (gingiva cekat) merupakan bagian gingiva yang tidak melekat pada gigi dan mengelilingi leher gigi. Gingiva bebas ini terletak mulai dari arah mahkota gigi sampai pertautan sementoemail. Batas antara gingiva bebas dengan gingiva cekat disebut *marginal groove*. Dalam kondisi normal, *marginal groove* ini dapat dipakai untuk menentukan dasar sulkus (Putri *et al.*, 2013).

*Attached gingiva* (gingiva cekat) terletak meluas dari *marginal groove* sampai ke pertautan mukogingival. Pada permukaan gingiva cekat terdapat bentukan *stippling*. *Stippling* merupakan bentukan seperti kulit jeruk akibat adanya tarikan serat-serat kolagen pada jaringan gingiva cekat ke sementum dan tulang. Lebar gingiva cekat pada rahang bawah berkisar 3,5-3,9 mm, sedangkan pada rahang atas berkisar antara 3,5-4,5 mm (Putri *et al.*, 2013). Di bawah gingiva cekat terdapat struktur yang disebut mukosa alveolar, yaitu berupa mukoperiosteum yang melekat dibawah tulang alveolar. Mukosa alveolar yang dipisahkan dari gingiva cekat oleh jaringan ikat longgar disebut *mucogingival junction* (Niehl-gehrig *et al.*, 2011).

### 2.3.1 Gambaran Klinis Gingiva

Gambaran klinis gingiva dapat digunakan sebagai indikator adanya kondisi patologis pada gingiva, meskipun gambaran klinis gingiva tidak memiliki patokan yang jelas karena bervariasi tiap individu (Putri *et al.*, 2013). Pada keadaan normal, gingiva memiliki karakteristik tertentu. Pada umumnya, berwarna *coral pink*, konsistensi kenyal dan tekstur sedikit kasar karena terdapat struktur *stippling*. *Stippling* ini terjadi karena ada penonjolan berselang-seling dengan lekukan akibat ikatan serat-serat kolagen yang melekat pada papila jaringan ikat. Gambaran klinis gingiva normal dapat dilihat pada gambar 2.3.1.



Gambar 2.3.1 (Niehl-Gehrig & Willman, 2011)

### 2.4 Bakteri *Porphyromonas gingivalis*

*Porphyromonas gingivalis* (*P.gingivalis*) merupakan bakteri obligat anaerob gram negatif, yang dapat tumbuh optimum pada suhu 36,8-39°C dengan pH antara 7.5-8.0 (Iriano, 2008). Bakteri ini memiliki sifat non motil, berwarna kehitaman dan berbentuk kokus maupun berbentuk batang pendek. Bakteri *P.gingivalis* banyak ditemukan pada sulkus gingiva. Taksonomi bakteri *P.gingivalis* sebagai berikut:

Kingdom : *Bacteria*

Filum : *Bacterioetes*

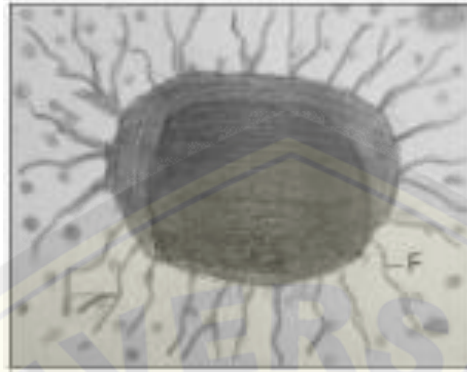
Kelas : *Bacterioetes*

Ordo : *Bacteriales*

Familia : *Porphyromonadaceae*

Genus : *Porphyromonas*

Spesies : *Porphyromonas gingivalis*



Gambar 2.3.1 Bakteri *Porphyromonas gingivalis* (Pandit *et al.*, 2015)

#### 2.4.1 Faktor Virulensi Bakteri *Porphyromonas gingivalis*

Faktor virulensi merupakan suatu metabolit yang berguna dalam kelangsungan hidup bakteri. Faktor virulensi ini akan dikeluarkan oleh bakteri saat berpenetrasi ke dalam *host*, sehingga bakteri akan mudah berivansi dan menimbulkan kerusakan pada jaringan. Beberapa faktor virulensi *P.gingivalis* dapat dilihat pada tabel 2.4.1:

<b>Faktor Virulensi</b>	<b>Efek pada Host</b>
Enzim (hyaluronidase, chondroitin sulfatase), kapsul	Mengurangi fagositosis untuk invasi, penghambat kemositaksis
Lipopolisakarida	Resepsi tulang, immunoglobulin protease
Fimbriae, Eksopolisakarida	Adhesi atau perlekatan pada membran
Kolagenase, Trypsin-like protease	Degradasi plasma protease inhibitor, Kerusakan jaringan periodontal
Amino peptidase	Degradasi iron transportasi protein

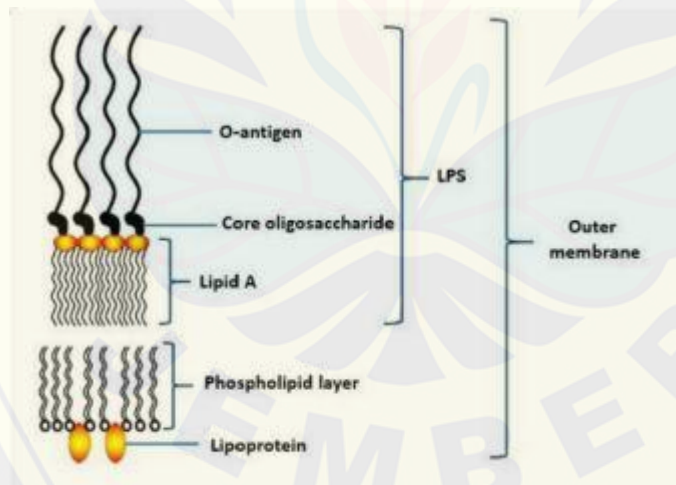
Tabel 2.4.1 Faktor Virulensi *P.gingivalis* (How *et al.*, 2016)

a. *Fimbriae*

*Porphyromonas gingivalis* memiliki *fimbriae* yang tipis, menonjol dan berada pada bagian terluar dari sel. *Fimbriae* memiliki panjang sekitar 3-25  $\mu\text{m}$ . Berdasarkan permukaan sel bakteri *fimbriae* memiliki dua jenis, yaitu *long fimbriae* dan *short fimbriae*. *Long fimbriae* memiliki subunit protein (fimbrillin) yang dikode oleh *gen fim A*, sedangkan *short fimbriae* memiliki subunit protein *mfa* yang dikode oleh *gen mfa 1* (Amano *et al.*, 2010).

b. Lipopolisakarida (LPS)

LPS merupakan membran luar bakteri yang berfungsi dalam menjaga kondisi seluler dan integritas dari struktur sel bakteri. Suatu penelitian menyatakan bahwa LPS berperan dalam aktivasi respon inflamasi dan mengganggu proses *remodelling* tulang alveolar (Kato *et al.*, 2014) LPS memiliki struktur yang terdiri atas o-antigen, *core oligosaccharide* dan lipid A (Gambar 2.4.1).



Gambar 2.4.1 (How *et al.*, 2016)

c. *Protease*

*P.gingivalis* memiliki tiga jenis *protease* yang berbeda, yaitu *argininegingipain A (Rgp A)*, *gingipains B (RgB)* dan *lysine-gingipain (Kgp)*. *Rgp A* dan *Rgp B* mampu mendegradasi matriks ekstraseluler *host*, termasuk *integrinfibronectin-binding*, *sitokin*, *immunoglobulin* dan faktor komplemen.

Selain itu, *Rgp A* dan *Rgp B* berperan dalam proses pematangan *long fimbriae*. Semua *proteinase* ini dapat menstimulasi respon peradangan (inflamasi) melalui produksi interleukin (IL-6, IL-8) dan sel fibroblast (Nakayama, 2017).

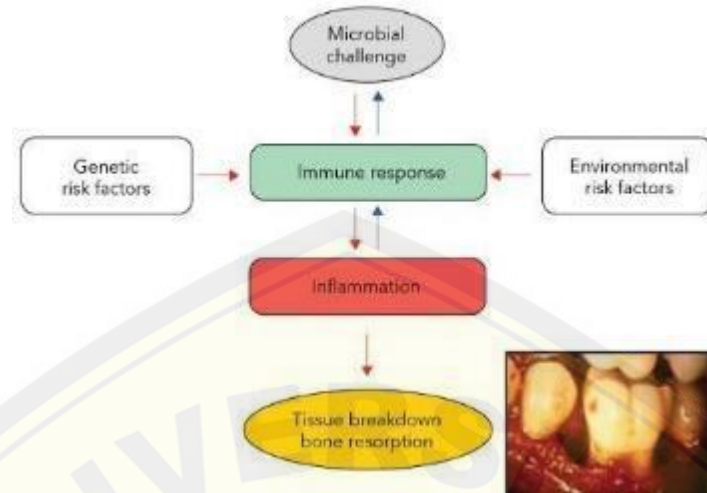
d. Protein Membran Luar (Kapsul)

Bakteri *P.gingivalis* ada yang memiliki kapsul dan ada yang tidak memiliki kapsul. Bakteri *P.gingivalis* yang berkapsul memiliki kemampuan dalam memodulasi respon *host* dengan menstimulasi sitokin pro-inflamasi seperti IL1, IL6 dan IL-8 dari fibroblast. Bakteri *P.gingivalis* yang tidak memiliki kapsul, akan mudah dirusak oleh sel-sel pertahanan tubuh (How, 2016).

#### 2.4.2 Periodontitis

Periodontitis merupakan kondisi peradangan pada jaringan penyangga gigi akibat mikroorganisme patogen dari plak gigi. Kondisi ini menyebabkan terjadinya migrasi *junctional epithelium* ke apikal yang ditandai dengan peningkatan kedalaman *probing* dan kehilangan perlekatan gigi (Gray, 2005). Periodontitis diawali oleh peradangan pada gusi yang disebut gingivitis, walaupun tidak semua gingivitis berkembang menjadi periodontitis. Keadaan ini dipengaruhi oleh perubahan komposisi dan potensi patogenik dari mikroorganisme patogen terhadap jaringan periodontal gigi (Ade *et al.*, 2014). Salah satu mikroorganisme patogen penyebab periodontitis yaitu *Porphyromonas gingivalis* (*P.gingivalis*) (Panagakos *et al.*, 2011).

Periodontitis diawali oleh penetrasi bakteri *P.gingivalis* dan produknya yang berpenetrasi pada lapisan *sulcular epithelium* gingiva. Penetrasi ini menimbulkan respon inflamasi akibat perubahan seluler pada jaringan gingiva (Panagakos *et al.*, 2011). Proses inflamasi ini dapat berlanjut, apabila jaringan tidak mampu melawan bakteri dan produknya, hal ini diperparah dengan kondisi kebersihan rongga mulut yang buruk. Keadaan ini menyebabkan bakteri dan produknya akan berpenetrasi ke jaringan periodontal yang lebih dalam dan menimbulkan kerusakan jaringan periodontal yang lebih luas. Kondisi ini disebut dengan periodontitis (Charles *et al.*, 2010).

Gambar 2.3.2 (Charles *et al.*, 2010)

## 2.5 Tanaman Singkong

Tanaman singkong merupakan salah satu tanaman yang berasal dari Amerika Selatan dan tersebar ke berbagai negara Asia, termasuk Indonesia (Rome, 2013). Di Indonesia, tanaman ini dikenal dengan ubi kayu yang banyak tumbuh pada daerah dengan ketinggian 5-1.300 m. Tanaman ini memiliki 7.200 spesies dan termasuk tanaman perdu tidak bercabang maupun bercabang dengan tinggi 2-7 m. Taksonomi tanaman singkong dapat diklasifikasikan sebagai berikut (Suprapti, 2005):

- Kingdom : *Plantae*
- Divisi : *Spermatophyta*
- Subdivisi : *Angiospermae*
- Kelas : *Dicotyledonae*
- Ordo : *Euphorbiales*
- Famili : *Euphorbiaceae*
- Genus : *Manihot*
- Spesies : *Manihot esculenta*



Gambar 2.4 (SIRD-MoFA, 2015)

Tanaman singkong terdiri atas daun, batang, umbi dan bunga yang memiliki morfologi yang berbeda-beda. Daun singkong memiliki tiga bagian yaitu helai, tulang daun dan tangkai daun. Dalam setiap tangkai hanya terdapat satu helai daun, sehingga dikategorikan dalam daun tunggal. Daun singkong berbentuk menjari dengan jumlah daun 3-9 lembar tiap tangkai dan memiliki panjang tangkai 10-20 cm. Daun singkong memiliki warna helai, tulang daun dan tangkai daun yang bervariasi. Warna helai daun dapat berupa hijau gelap, hijau muda, hijau keunguan, dan kuning. Warna tulang daun bisa berupa hijau maupun ungu. Tangkai daun biasanya berwarna merah, ungu, hijau, maupun kuning (Taufiq *et al.*, 2016).

Batang singkong memiliki bentuk silindris dan beruas. Pada bagian dalam batang, terdapat empulur yang berwarna putih seperti gabus. Batang singkong muda umumnya berwarna hijau, sedangkan ketika tua berwarna kuning kecoklatan dengan diameter 2-4 cm (Tjitrosoepomo, 2005). Umbi singkong memiliki struktur yang terdiri dari tangkai, umbi dan bagian ekor pada bagian ujung umbi. Tangkai dan ekor umbi memiliki ukuran yang bervariasi. Tangkai umbi dapat berukuran 1-6 cm (Saleh *et al.*, 2016). Bunga yang dihasilkan oleh tanaman singkong



merupakan bunga jantan dan betina. Bunga jantan memiliki ukuran yang lebih besar daripada bunga betina. Pada umumnya, tangkai bunga jantan berbentuk lurus, tipis dan pendek; sedangkan tangkai bunga betina berbentuk melengkung, lebih tebal dan panjang (Alves, 2002).

#### 2.5.1 Kandungan Kimia Daun Singkong

Daun singkong memiliki kandungan protein yang tinggi daripada bagian yang lain dari tanaman singkong. Kandungan protein daun singkong berkisar 23,2% dan setara dengan 4 kalori tiap gram protein. Selain itu, juga mengandung vitamin A sekitar 3.300 RE/100gram, serat, vitamin C sebesar 275 mg/100gram, kalsium, fosfor, lemak, mineral, hidrat arang dan zat besi. Daun singkong memiliki kandungan utama berupa senyawa flavonoid. Kandungan flavonoid daun singkong mencapai 881,33 mg RE/g (*Miligram Rutin Equivalen per gram*) (Dewi, 2014). Daun singkong juga memiliki kandungan triterpenoid, tanin dan saponin (Hasim *et al.*, 2012).

#### 2.5.2 Manfaat Daun Singkong

Daun singkong banyak dimanfaatkan oleh masyarakat sebagai sayuran, berbagai olahan pangan dan pakan ternak. Pada umumnya, masyarakat belum banyak yang mengetahui bahwa daun singkong bisa bermanfaat sebagai obat di dunia kesehatan. Hal ini dikarenakan daun singkong memiliki kandungan vitamin C yang cukup tinggi (sekitar 27,5%). Kandungan vitamin C yang tinggi pada daun singkong dilaporkan dapat bermanfaat dalam proses penyembuhan luka (Yendriwati, 2006).

Selain itu, senyawa organik yang berupa flavonoid, saponin, triterpenoid dan tanin diketahui memiliki aktivitas antioksidan. Flavonoid daun singkong juga dilaporkan memiliki aktivitas sebagai antivirus, antimikroba dan antiinflamasi (Zakaryan *et al.*, 2017). Senyawa saponin diketahui memiliki aktivitas antibakteri (Monalisa *et al.*, 2011). Triterpenoid juga memiliki aktivitas antibakteri dan antifungal (Heinrich *et al.*, 2010). Tanin memiliki aktivitas astringent, antidiare dan antibakteri (Liberty *et al.*, 2012).

## 2.6 Metronidazole

Metronidazole merupakan antibiotik sintesis yang berbentuk kristal kuning muda dan sedikit larut dalam air atau alkohol. Metronidazole ini memiliki efek trikomoniasid dan amubisid terhadap jaringan. Efek trikomoniasid berhubungan dengan kemampuan dalam membunuh bakteri *Trichomonas*, sedangkan amubisid berhubungan dengan kemampuan membunuh parasit. Masa paruh dari metronidazole cukup panjang, sehingga dapat diberikan dengan dosis tunggal perhari (Tim farmakologi UI, 2016)

### 2.6.1 Farmakokinetik Metronidazole

Metronidazole memiliki absorpsi yang baik setelah pemberian secara oral. Setelah pemberian satu jam dosis tunggal 500 mg per oral, kadar plasma dapat mencapai 10  $\mu$ / mL. Pada umumnya, pembunuhan protozoa dan bakteri yang sensitif memerlukan kadar plasma tidak lebih dari 8  $\mu$ / mL. Metronidazole ini memiliki waktu paruh sekitar 8-10 jam dan dieksresi melalui urin. Hal ini berdampak pada warna urin yang berubah menjadi coklat kemerahan. Selain itu, obat ini juga dieksresi melalui air liur, air susu, cairan vagina dan cairan seminal dalam kadar rendah (Tim farmakologi UI, 2006).

### 2.6.2 Farmakodinamik Metronidazole

Metronidazole mampu berdifusi secara pasif kedalam struktur bakteri melalui dinding sel bakteri. Gugus nitro pada metronidazole akan direduksi menjadi radikal oleh ferredoxin atau flavodoxin akibatnya adanya reaksi reduksi-oksidasi elektron. Radikal yang dihasilkan mampu membunuh bakteri dengan cara merusak materi genetik dari bakteri (Cerueloz *et al.*, 2019).

### 2.6.3 Efek Samping Metronidazole

Metronidazole dapat menyebabkan beberapa efek samping. Beberapa efek samping tersebut seperti; sakit kepala, mual, mulut kering dan lidah merasakan adanya senyawa logam, keringnya vagina, ataksia dan urtikaria. Biasanya efek

samping oral yang banyak dikeluarkan yaitu glositis dan stomatitis. Hal ini berkaitan dengan moniliasis (Curueloz *et al.*, 2019).

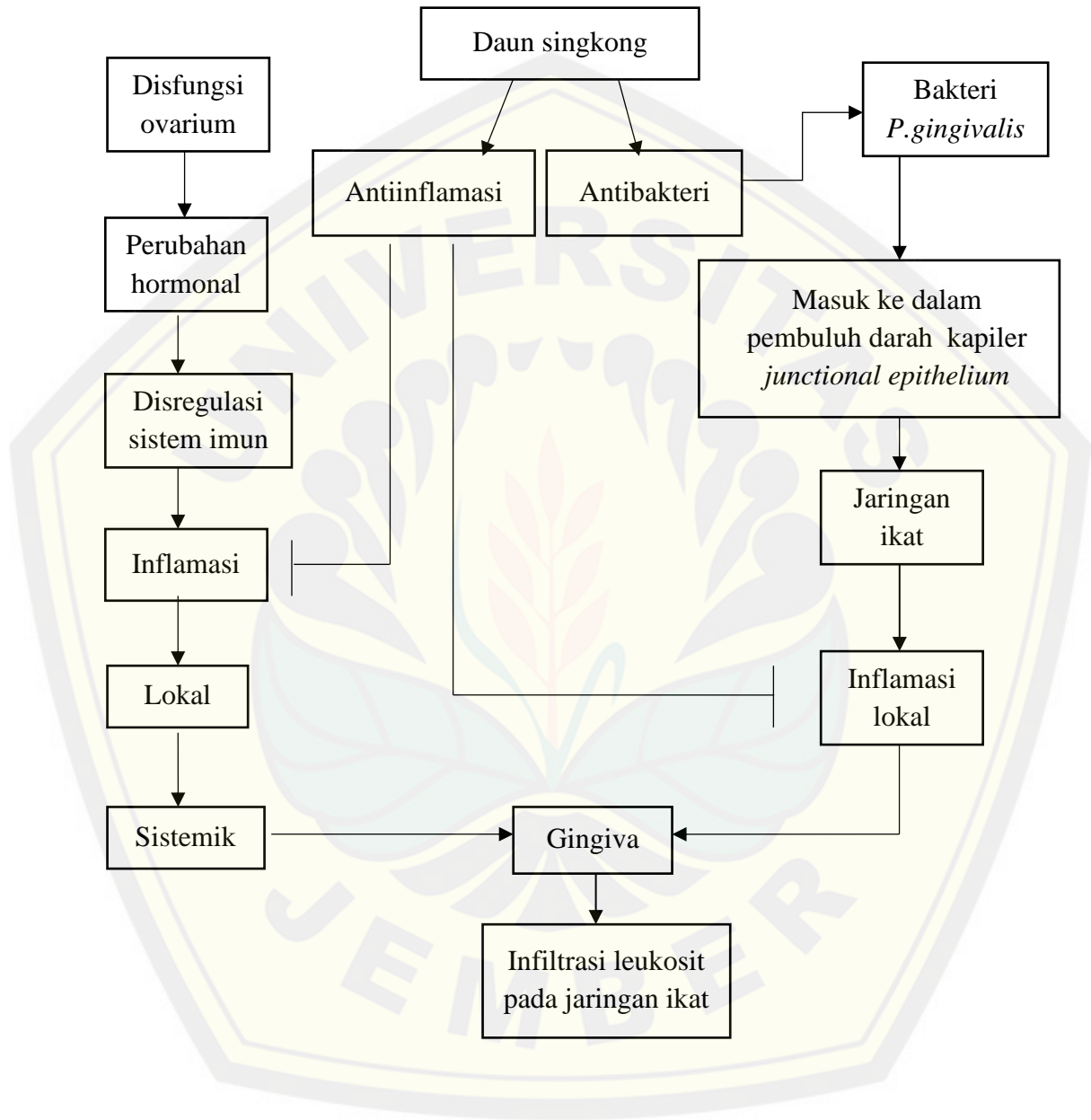
## 2.7 Ketamin

Ketamin merupakan larutan yang tidak berwarna, stabil pada suhu kamar dan relatif aman untuk digunakan. Efek anestesiya ditimbulkan oleh penghambatan efek membran dan neurotransmitter eksitasi asam glutamat pada reseptor N-metil-D-Aspartat. Pada saat 15 menit pertama induksi ketamin, akan terjadi disosiasi. Disosiasi ini berupa dilatasi pupil, lakrimasi, salivasi dan gerakan spontan pada tungkai. Setelah itu, kesadaran akan pulih setelah 10-15 menit (Tim farmakologi UI, 2016).

Ketamin ini merupakan salah satu bahan yang digunakan dalam anestesi intravena yang dapat merangsang saraf simpatis. Perangsangan saraf simpatis ditandai dengan adanya peningkatan tekanan darah, frekuensi nadi dan curah jantung. Kondisi ini bermanfaat bagi pasien yang memiliki resiko hipotensi dan asma tetapi dosis yang digunakan harus diperhatikan. Apabila dosis yang diberikan berlebihan, akan terjadi peneakanan sistem pernafasan (Tim farmakologi UI, 2016).

Dosis yang cukup akan bersifat merangsang dan menunjang keberhasilan tindakan bedah. Dosis induksi ketamin 1-2 mg/kgBB secara intravena atau 3-5/kgBB secara intramuskular. Apabila diperlukan untuk mempertahankan anestesi lebih lama dapat digunakan dosis 25-100 mg/kgB/menit. Stadium operasi dapat dicapai dalam 12-25 menit (Tim farmakologi UI, 2016).

2.8 Peta Konsep



**Keterangan:**

—| : Menghambat

## 2.7 Penjelasan Kerangka Konsep

Disfungsi ovarium merupakan kondisi penurunan fungsi ovarium yang ditandai dengan perubahan hormonal yang ditandai dengan penurunan kadar estrogen dan progesteron. Perubahan hormonal ini berdampak pada perubahan sistem imun yang dikenal dengan disregulasi sistem imun. Disregulasi sistem imun menyebabkan peningkatan aktivitas sel-sel imun alamiah, seperti neutrofil. Hal ini menyebabkan terjadinya inflamasi lokal maupun sistemik pada beberapa jaringan tubuh yang memiliki reseptor hormon reproduksi. Salah satu jaringan yang memiliki reseptor hormon tersebut, yaitu gingiva.

Selain itu, Bakteri *P.gingivalis* pada sulkus gingiva menyebabkan invasi bakteri kedalam jaringan ikat melalui pembuluh darah kapiler pada *junctinoal ephitelium*. Hal ini dapat memicu peningkatan respon imun alamiah tubuh untuk mencegah terjadinya kerusakan jaringan ikat gingiva akibat bakteri *P.gingivalis*. Peningkatan respon imun alamiah tubuh ditandai dengan adanya peningkatan infiltrasi neutrofil maupun makrofag pada jaringan ikat.

Peningkatan infiltrasi leukosit pada jaringan ikat gingiva dapat dihambat dengan zat antiinflamasi dan antibakteri. Salah satu bahan alam yang memiliki kedua aktivitas tersebut, yaitu daun singkong. Ekstrak daun singkong telah dilaporkan memiliki aktivitas antibakteri, karena dapat mendenaturasi protein bakteri. Penelitian sebelumnya juga menunjukkan bahwa ekstrak daun singkong memiliki aktivitas antibakteri terhadap bakteri *Staphylococcus aureus* dan *Eschericia coli*. Sebagai antiinflamasi, ekstrak daun singkong dilaporkan mampu menghambat jalur sikloogsigenase-2 (COX-2).

### a. Hipotesis

1. Ekstrak daun singkong (*Manihot esculenta Crantz*) dapat mempengaruhi profil leukosit pada model tikus periodontitis
2. Ekstrak daun singkong (*Manihot esculenta Crantz*) dapat mempengaruhi profil leukosit pada model tikus disfungsi ovarium

## BAB 3. METODE PENELITIAN

### 3.1 Jenis Penelitian

Jenis penelitian ini merupakan penelitian eksperimental laboratoris.

### 3.2 Rancangan Penelitian

Rancangan penelitian yang digunakan adalah *the post test only control group design* yaitu melakukan pengukuran atau observasi pada kelompok kontrol dan kelompok perlakuan pada waktu yang telah ditentukan.

### 3.3 Tempat dan Waktu

#### 3.3.1 Tempat Penelitian

1. Identifikasi tanaman daun singkong di Lembaga Ilmu Pengetahuan Indonesia (LIPI), melalui Balai Konservasi Tumbuhan (BKT) Kebun Raya Purwodadi, Pasuruan, Jawa Timur
2. Pembuatan ekstrak etanol daun singkong (*Manihot esculenta L.*) di Laboratorium Analisis Terpadu, Fakultas Teknologi Pertanian, Universitas Jember
3. Perlakuan pada hewan coba dilakukan di Laboratorium Farmakologi, Bagian Biomedik Fakultas Kedokteran Gigi, Universitas Jember
4. Pemrosesan dan pengamatan jaringan secara mikroskopis di Laboratorium Histologi Fakultas Kedokteran Gigi, Universitas Jember

#### 3.3.2 Waktu Penelitian

Penelitian dilakukan pada bulan Oktober 2019 – Januari 2020

### 3.4 Identifikasi Variabel Operasional

#### 3.4.1. Variabel Bebas

Variabel bebas dalam penelitian ini adalah ekstrak daun singkong 179,2 mg/kgBB (*Manihot Esculenta Crantz*).

### 3.4.2 Variabel Terikat

Variabel terikat dalam penelitian ini adalah jumlah dan jenis leukosit pada gingiva tikus.

### 3.4.3 Variabel Terkendali

- a. Kriteria sampel meliputi galur tikus, jenis kelamin, berat badan, umur, dan kondisi fisik
- b. Bakteri *Porphyromonas gingivalis* 0,05 ml (ATCC 33.277, Medimark, Perancis)
- c. Dosis ekstrak etanol daun singkong (*Manihot esculenta Crantz.*) yang diberikan secara per oral sebanyak 179,2 mg/kgBB diberikan 2 kali sehari selama 7 hari
- d. Dosis metronidazole 2,25 mg/kgBB diberikan secara per oral 2 kali sehari selama 7 hari
- e. Ukuran kandang 40 cm x 60 cm x 15 cm dengan ventilasi yang cukup, 1 kandang berisi 3 tikus dan dibersihkan setiap 2 hari sekali hari
- f. Tindakan atau perlakuan pada hewan coba

## 3.5 Definisi Operasional Penelitian

### 3.5.1 Ekstrak Etanol Daun Singkong (*Manihot esculenta Crantz.*)

Ekstrak Etanol daun singkong (*Manihot esculenta Crantz.*) adalah ekstrak kasar dari daun singkong yang berbentuk semi solid yang diperoleh menggunakan metode maserasi dan ekstrak diencerkan dengan menggunakan propilen glikol sehingga terbentuk larutan ekstrak etanol daun singkong.

### 3.5.2 Model Tikus Disfungsi Ovarium

Model tikus disfungsi ovarium adalah model tikus yang dilakukan ovariectomi pada bagian dorsal secara bilateral secara bilateral dengan insisi transversal dengan ukuran 0,8-1 cm menggunakan *scalpel blade* no.11 sebagai *mimicking* kondisi menopause

### 3.5.3 Model Tikus Periodontitis

Model tikus periodontitis merupakan model tikus yang induksi bakteri *Porphyromonas gingivalis* pada area sulkus gingiva bagian distobukal dan distopalatal molar pertama rahang atas, sebanyak 0,05 ml 3 hari sekali selama 2 minggu.

### 3.5.4 Profil Leukosit

Profil leukosit menunjukkan hasil hitung jumlah dan jenis leukosit. Hasil hitung jumlah leukosit dilakukan pada jaringan ikat gingiva dengan 6 lapang pandang yang berbeda. Hasil hitung jenis leukosit dilakukan dengan menghitung masing-masing jenis leukosit yang meliputi; neutrofil, eosinofil, basofil, limfosit, dan makrofag. Perhitungan jenis leukosit juga dilakukan pada jaringan ikat gingiva dengan 6 lapang pandang yang berbeda. Pengamatan yang dilakukan menggunakan mikroskop cahaya dengan pembesaran 1000x yang dilakukan oleh tiga pengamat. Hasil pengamatan yang oleh tiga pengamat, dirata-rata. .

### 3.5.5 Jaringan Gingiva

Jaringan gingiva yang diperoleh dengan cara memotong jaringan gingiva secara transversal.

## 3.6 Populasi dan Sampel

### 3.6.1 Populasi Penelitian

Populasi penelitian yang digunakan adalah tikus putih dari galur *Sprague Dawley* betina dan belum pernah digunakan untuk penelitian.

### 3.6.2 Kriteria Sampel

- a. Tikus *Sprague Dawley*
- b. Umur 2-3 bulan
- c. Berat badan  $\pm$  200-250 gram
- d. Tikus dalam keadaan sehat ditandai dengan gerakan aktif tikus



### 3.6.3 Besar Sampel Penelitian

Besar sampel yang digunakan pada penelitian ini dihitung berdasarkan perhitungan MEAD (Maryanto dan Fatimah, 2004):

$$E = N - B - T$$

Dengan keterangan:

E : Derajat kebebasan analysis of variance, dengan kisaran nilai (10-20)

N : Jumlah Sampel dalam penelitian (dikurangi 1)

B : Blocking component menggambarkan pengaruh lingkungan yang diperbolehkan dalam penelitian (dikurangi 1)

T: Jumlah Kelompok perlakuan (dikurangi 1)

$$E = N - B - T$$

$$\geq 10 = (N-1) - 0 - (6-1)$$

$$\geq 10 = N - 1 - 5$$

$$N \geq 16$$

$$E = N - B - T$$

$$\leq 20 = (N-1) - 0 - (6-1)$$

$$\leq 20 = N - 1 - 5$$

$$N \leq 26$$

- Hasil perhitungan di dapatkan jumlah sampel 16, kemudian dibagi 6 kelompok perlakuan, sehingga tiap kelompok jumlah sampelnya  $\geq 2,67 \sim 3$  ekor tikus, atau
- Hasil perhitungan di dapatkan jumlah sampel 26, kemudian dibagi 6 kelompok perlakuan, sehingga tiap kelompok jumlah sampelnya  $\leq 4,33 \sim 4$

Pada penelitian ini, peneliti memilih jumlah sampel 3 ekor pada tiap-tiap kelompok

## 3.7 Alat dan Bahan Penelitian

### 3.7.1 Alat Penelitian

Kandang tikus termasuk tempat makan dan minum, neraca digital (O'haus), masker, gelas ukur, sarung tangan latex, sonde oral, potongan kayu kecil 2x2 cm, syringe 1 ml (Terumo, Jepang), *rat dental chair*, *Uv Light Portable*, jarum operasi, saringan, artericlam bengkok, gunting benang, silet (Tatra), tabung reaksi, pinset, *needle 18 gauge* (Terumo), deepen glass, sentrifuge, inkubator,

*sharkerbath*, *rotary evaporator*, blender, oven, inkubator, petridish tidak bersekat, cawan porselen, *mortal-pastle*, gelas arloji, pipet, pengaduk kaca pinset, *scalpel blade* no.11, lampu spirtus, *microtom*, *tissue vip-tek* (*Tissue-Tek*, Jepang), tempat jaringan, *object glass*, *deck glass*, *waterbath*, kuas kecil, kompor listrik (Maspion Indonesia), *histology slide tissue warmer*, wadah, mikroskop cahaya (Olympus, Jepang).

### 3.7.2 Bahan Penelitian

18 ekor tikus *sprague dawley* betina (*Rattus norvegicus*), makanan tikus (turbo), *Porphyromonas gingivalis* (ATCC 33.277, Medimark, Perancis), metronidazole bubuk 22,5 mg, aquadest steril, medis BHI-A, media BHI-B, eter, CMC-Na, Propilen glikol, ketamin/xyzaline (80/10 mg/kgBB), *povidone iodine*, antibiotik bubuk (Nebacetin), benang operasi (*cut gut plain onemed*), *cotton pellet*, tisu, ekstrak daun singkong (*Manihot esclenta L.*) 172,9 mg/kgBB, buffer formalin, *chloroform*, asam formic 10 %, xylol, alkohol 95 % dan 100 %, *embedding paraffin* (Paraplast Plus), *mayer egg albumin*, minyak emersi, pewarnaan *hematoxilin-eosin* (HE), *enthelan*, kertas saring.

## 3.8 Prosedur Penelitian

### 3.8.1 Ethical Clearence

Sebelum penelitian dilakukan, terlebih dahulu dilakukan pengurusan *ethical clearence* untuk prosedur perlakuan terhadap hewan coba di Unit Etika dan Advokasi, Fakultas Kedokteran Gigi, Universitas Gajah Mada dengan No. 00278/KKEP/FKG-UGM/EC/2019.

### 3.8.2 Persiapan Hewan Coba

Hewan coba diaklimatisasi selama satu minggu untuk adaptasi tikus dengan tempat dan makan sebelum dilakukan perlakuan.

### 3.8.3 Pembagian Kelompok Perlakuan

Hewan coba dibagi menjadi 2 kelompok yaitu kelompok ovariektomi (Kelompok A) dan periodontitis (Kelompok B). Kelompok A1 adalah kelompok yang diberikan ekstrak etanol daun singkong 179,2 mg/kgBB secara per oral, kelompok A2 diberikan metronidazole 2,25 mg/kgBB secara per oral dan kelompok A3 diberikan propilen glikol 10% sebanyak 2 ml secara per oral. Kelompok B1 adalah kelompok yang diberikan ekstrak etanol daun singkong 179,2 mg/kgBB secara per oral, kelompok B2 diberikan metronidazole 2,25 mg/kgBB secara per oral dan kelompok B3 diberikan propilen glikol sebanyak 2 ml secara per oral.

### 3.8.4 Pembuatan Model Tikus Disfungsi Ovarium

Model tikus disfungsi ovarium adalah tikus *sprague dawley* betina yang dilakukan ovariektomi pada bagian dorsal secara bilateral. Tikus dimasukkan ke dalam ruangan yang disterilisasi dengan *UV Light Portable*. Tikus yang telah disterilisasi dilakukan anestesi dengan ketamin/xyzaline (3/25 mg/kgBB) secara intramuskular, bagian dorsal yang akan dilakukan pembedahan didesinfeksi menggunakan *povidone iodine*, dibuat sayatan kecil melintang (0,5-1 cm) secara bilateral menggunakan *scalpel blade* no.11. Setelah itu, dilakukan retraksi ovarium dari lemak disekitarnya, ovarium diikat dengan menggunakan benang *silk ligature* dan dipotong. Luka ditutup menggunakan benang operasi yang steril kemudian diletakkan antibiotik bubuk diatas luka (Dharmayanti *et al.*, 2017).

### 3.8.5 Pembuatan Suspensi *Porphyromonas gingivalis*

Pembuatan suspensi *Porphyromonas gingivalis* dilakukan di laboratorium bioscience FKG Universitas Jember yang sudah dilengkapi dengan alat sterilisasi ruang setara dengan BLS-2. Pertama, dilakukan pembuatan media cair sebanyak 10 ml, yaitu dari 0,37 gram BHI-B, 1 µl vitamin K, 5 µl hemin dan 50 µl ekstrak *yeast*. Setelah itu, media cair diberi satu ose *P. gingivalis* yang berasal dari pembiakan di media agar BHI-A. Suspensi *P. gingivalis* yang didapat lalu dimasukkan *desiccator* dan diinkubasi selama 2x24 jam. Setelah itu, suspensi *P.*

*gingivalis* diukur konsentrasinya hingga didapatkan  $12 \times 10^9$  CFU/ml (Fitriyana et al., 2013).

### 3.8.6 Pembuatan Model Tikus yang diinduksi *Porphyromonas gingivalis*

Model tikus dimasukkan ke dalam ruangan yang disterilisasi dengan *UV Light Portable*, kemudian dilakukan induksi dengan *P. gingivalis* pada sulkus gingiva bagian distopalatal dan distobukal dari molar pertama rahang atas dengan dosis 0,05 ml. Induksi dilakukan dengan menggunakan tuberculine syringe dengan ukuran jarum 30 gauge setiap 3 hari sekali selama 14 hari (Ermawati, 2015).

### 3.8.8 Pembuatan Ekstrak Etanol daun singkong (*Manihot esculenta Crantz.*)

Daun singkong (*Manihot esculenta Crantz*) yang digunakan berasal dari daerah Kreongan, Kabupaten Jember. Daun dipetik pada daun ke-5 dari pucuk sebanyak 1000 gram, dicuci bersih, dipotong kecil-kecil dan dikeringkan dengan cara diangin-anginkan selama 2 hari pada suhu ruang (Widyaningsih et al., 2017). Daun tersebut kemudian dioven selama 24 jam pada suhu  $40^0$  dan dihasilkan daun singkong sebanyak 750 gram. Setelah itu, dilakukan maserasi dengan menempatkan simplisia pada wadah atau bejana yang berisi larutan etanol 96% dengan rasio simplisia: pelarut sebesar 1:6.

Bejana ditutup rapat kemudian diaduk 2 kali sehari selama 3 hari, sehingga memungkinkan pelarut masuk ke seluruh permukaan simplisia. Setelah itu, larutan yang dihasilkan dipekatkan menggunakan rotavapor (*rotary evaporator*) dengan suhu  $50^0$  C dan putaran 90 rpm dan dihasilkan ekstrak daun singkong semi solid 27,9793 gram.

Perhitungan Dosis ekstrak daun singkong

Dosis ekstrak daun singkong pada mencit = 25,6 mg/kgBB

Dosis ekstrak daun singkong pada tikus = 25,6 mg/kgBB x konstanta konvers  
= 25,6 x 7,0

$$= 179,2 \text{ mg/kgBB}$$

179,2 mg/kgBB ekstrak untuk 1000 gr berat badan tikus, untuk 200 gr berat badan tikus, maka:

$$179,2 \text{ mg/kgBB ekstrak} = 1000 \text{ gr BB tikus}$$

$$x = 200 \text{ gr BB tius}$$

$$x = 35,84 \text{ mg}/200 \text{ gr BB tikus, sehingga dosis per gram berat}$$

badan tikus, yaitu:

$$35,84 \text{ mg ekstrak} = 200 \text{ gr BB tikus}$$

$$x = 1 \text{ gr BB tikus}$$

$$x = 0,1792 \text{ mg/grBB}$$

Untuk volume Pemberian ekstrak daun singkong adalah sebagai berikut:

$$\text{Volume pemberian} = 0,02 \text{ ml/gram BB tikus, sehingga}$$

$$0,02 \text{ ml/gr BB} = 0,1792 \text{ mg/gr BB}$$

$$1 \text{ ml} = 8,96 \text{ mg (ekstrak daun singkong)}$$

Pelarut yang digunakan untuk melarutkan ekstrak adalah propilen glikol 10%.

Propilen glikol 10% berarti 10 gram propilen glikol dalam 100 ml aquadest

$$10 \text{ gram} = 100 \text{ ml}$$

$$1000 \text{ mg} = 100 \text{ ml}$$

$$10 \text{ mg} = 1 \text{ ml, sehingga}$$

Jadi, pada setiap pembuatan larutan ekstrak etanol daun singkong untuk 1 kali sondasi, terkandung 8,96 mg/grBB ekstrak daun singkong, 1 ml aquadest, dan 10 mg propilen glikol

### 3.8.9 Pemberian Metronidazole

Dosis metronidazole pada manusia adalah 500 mg/kgB, sehingga konversi dosis metronidazole pada tikus berat badan 200 gr (Hariyatmi, 2004):

Dosis metronidazole pada tikus = Dosis pada manusia x konstanta konversi (0,018)

$$\begin{aligned} &= 500 \text{ mg} \times 0,018 \\ &= 9 \text{ mg}/200 \text{ grBB} \\ &= 0,045 \text{ mg}/\text{gr BB, sehingga} \end{aligned}$$

Volume pemberian maksimal pada lambung tikus = 0,02 ml/grBB

Volume pemberian pada tikus = 0,045 mg/kgBB = 0,02 ml.grBB  
= 2,25 mg/1ml aquadest

Untuk melarutkan metronidazole digunakan CMC 0,5%

CMC 0,5 % berarti 0,5 gram dalam 100 ml air

500 mg = 100 ml

5 mg = 1 ml

Sehingga, dalam 2,25 mg metronidazole dibutuhkan 1 ml aquadest dan 5 mg CMC 0,5%

### 3.8.10 Pengambilan Sampel Penelitian

Masing-masing tikus pada kelompok perlakuan, didekapitasi pada hari ke-8. Dekapitasi dilakukan dengan cara euthanasia dengan injeksi secara *intraperitoneum* (IP) menggunakan ketamin sebesar 120-150 mg/kgBB dengan syringe 1 ml dan *needle* 5-8 inci. Tikus diposisikan dengan kepala lebih rendah daripada abdomen (posisi tikus menungging) dengan sudut jarum 45<sup>0</sup>. Setelah itu, ditunggu selama 2-5 menit. Setelah itu, dilakukan pemeriksaan denyut jantung dan pernapasan (Ardana, 2015). Apabila tikus tidak bernapas, maka pembedahan bisa dilakukan. Pengambilan jaringan gingiva dilakukan pada regio kanan rahang atas dari gigi molar 1 hingga molar 3 dengan pemotongan arah transversal. Pemotongan arah transversal ini menghasilkan potongan jaringan arah bukal dan palatal gingiva. Jaringan tersebut kemudian dimasukkan ke dalam buffer formalin selama 24 jam agar tidak rusak.

### 3.8.11 Tahap Dekalsifikasi Jaringan

Proses dekalsifikasi dilakukan dengan menggunakan larutan asam fosfat ( $H_3PO_4$ ) untuk menghilangkan garam-garam kalsium dari jaringan tulang dan gigi. Hal ini bertujuan agar tulang dan gigi menjadi lunak, sehingga memudahkan pemotongan jaringan dalam pembuatan preparat. Tahap dekalsifikasi meliputi (Tim Patologi Anatomi FKG Unej, 2007):

- a. Sampel yang telah direndam formalin 10 % dicuci bersih dengan air mengalir selama 30 menit.
- b. Sampel dimasukkan kedalam larutan asam fosfat 10% selama 7 hari dan dilakukan vibrasi setiap hari agar proses dekalsifikasi merata
- c. Sampel dicuci dengan air mengalir untuk menghilangkan sisa bahan dekalsifikasi.

### 3.8.12 Tahap Pembuatan Sediaan Histologis

Tahapan ini diawali dengan proses dehidrasi, clearing, dan impregnasi dengan mencelupkan jaringan ke dalam larutan. Dehidrasi dilakukan dengan merendam jaringan selama 60 menit dalam alkohol bertingkat dengan konsentrasi 70%, 80%, 90%, Absolut (100%) I, II, III untuk menghilangkan air dalam jaringan. Clearing dilakukan dengan cara merendam dalam larutan *xylol* I, II, dan III selama 60 menit. Impregnasi dilakukan dengan proses infiltrasi paraffin dalam oven dengan suhu  $60^{\circ}C$  secara bertahap. Sediaan dimasukkan ke dalam paraffin murni I, II, III, masing-masing selama 60 menit. Tahapan pembuatan sediaan histologi sebagai berikut (Tim Patologi Anatomi FKG Unej, 2007):

- a. Pembuatan blok (*embedding*)
  - 1) Persiapan alat cetak dari logam berbentuk balok siku yang di tempat diatas permukaan kaca
  - 2) Letakkan paraffin cair dalam dua wadah, yaitu untuk embedding dan media penyesuaian temperatur jaringan yang akan ditanam
  - 3) Paraffin cair untuk embedding dituangkan ke dalam cetakkan hingga penuh setinggi permukaan, lalu jaringan ditanam pada posisi yang sesuai

dan diusahakan jaringan yang menempel pada dasar cetakkan dalam kondisi rata

4) Bila paraffin sudah setting, cetakkan dilepas dan blok paraffin di beri label dan siap dilakukan pemotongan

b. Pemotongan jaringan menggunakan mikrotom

1) Letakkan blok parafin pada mikrotom

2) Pisau mikrotom harus dalam keadaan bersih, lalu pasang pada posisinya

3) Ketebalan sayatan diatur yaitu antara 4-6 mikrotom

4) Memindahkan hasil potongan berupa pita tipis menggunakan kuas ke atas permukaan air dalam *waterbath* dengan temperatur tetap 56<sup>0</sup>C-58<sup>0</sup>C agar sayatan jaringan dapat mengembang dengan baik

5) Seleksi hasil sayatan dan dipindahkan ke *object glass* yang telah diolesi *mayer egg albumin* dan diberi label sesuai lebel jaringan yang dipotong

6) Sediaan jaringan dibiarkan kering dengan hotplate suhu 30<sup>0</sup>C-35<sup>0</sup>C minimal selama 12 jam kemudian dilakukan tahapan pengecatan.

c. Tahap Pewarnaan

Proses pewarnaan jaringan dilakukan dengan menggunakan pewarnaan *hematoxilin-eosin (HE)*. Tahapan proses pewarnaan ini terdiri atas: deparafinisasi, dehidrasi I, pewarnaan utama, pewarnaan pembanding, dehidrasi II dan *clearing*. Deparafinisasi dilakukan dengan cara merendam sediaan jaringan dengan larutan *xylol* I, II, III, masing-masing selama 23 menit. Setelah itu, dilakukan proses dehidrasi I dengan cara merendam sediaan jaringan tersebut dalam alkohol dengan konsentrasi absolut (100%) I, absolut (100%) II, alkohol 95% I dan alkohol 95% II, masing-masing direndam berurut-urut selama 3 menit. Setelah itu, dilakukan diirigasi dengan air mengalir selama 10 menit. Sediaan jaringan dilakukan pewarnaan utama menggunakan *Moyer's Hematocyclin* selama 15 menit kemudian diirigasi dengan air mengalir selama 15 menit. Selanjutnya, dilakukan pewarnaan pemabnding menggunakan *Eosin* selama 2 menit. Sediaan jaringan didehidrasi kembali dengan merendam dalam alkohol dengan konsentrasi absolut



(100%) I, absolut (100%) II, alkohol 95% I dan alkohol 95% II, masing-masing direndam selama 2-3 menit. Tahap pewarnaan sediaan jaringan diakhiri dengan *clearing* menggunakan xylol I, II, III selama 3 menit.

d. Mounting dengan entelan lalu ditutup dengan *deckglass*

Sediaan jaringan ditempatkan diatas kertas tisu pada tempat yang datar, ditetesi bahan mounting, berupa entelan dan ditutup dengan *deckglass* tanpa terbentuk gelembung udara dan dilakukan pemberian label.

e. Pengamatan Histologis

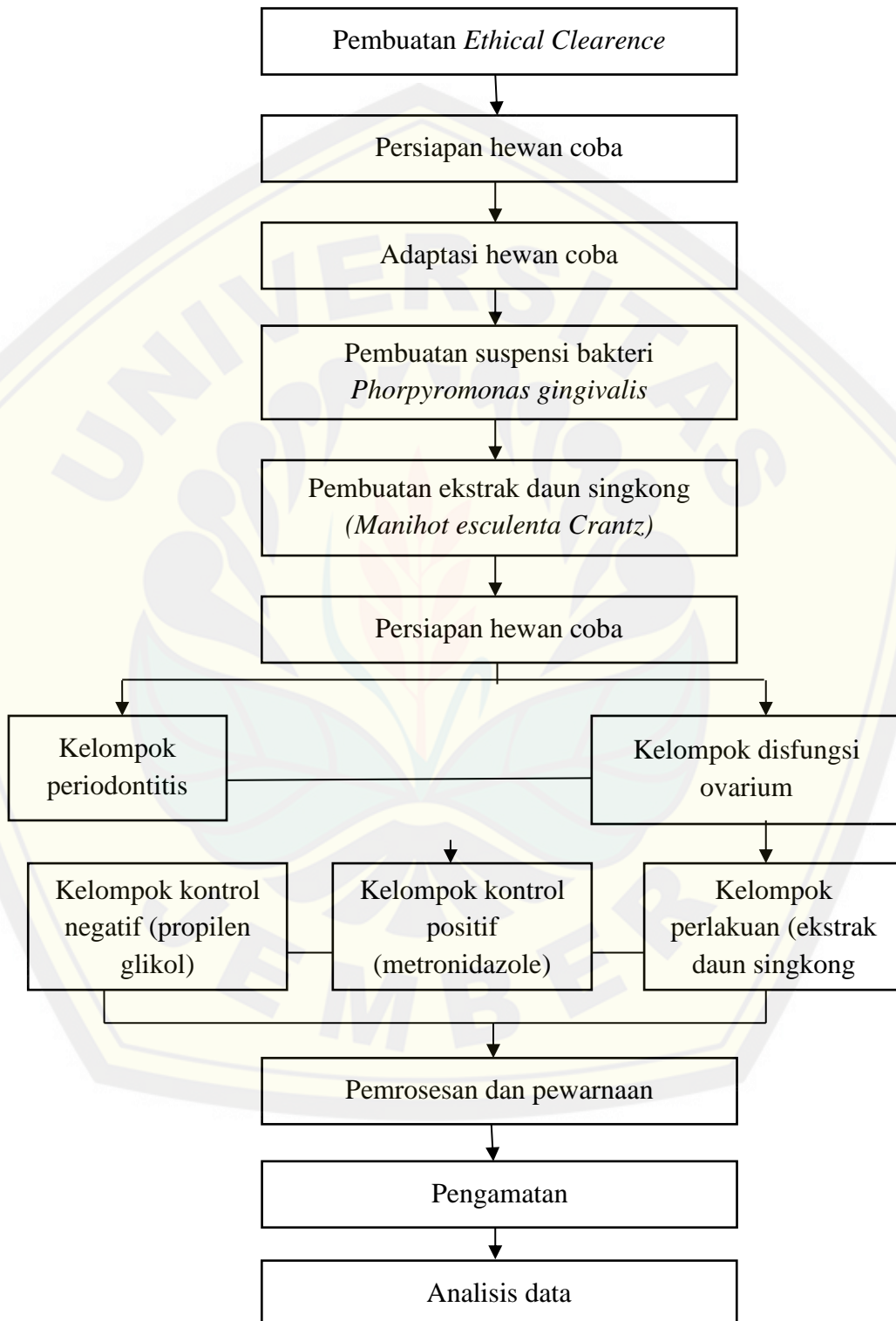
Pengamatan dilakukan pada pembesaran 40x, 100x, dan 1000x. Pengamatan dengan pembesaran 40x dilakukan untuk melihat bagian jaringan gingiva. Pembesaran 100x dilakukan pengamatan keseluruhan perubahan seluler yang terjadi pada *junctional epithelium* (JE). Setelah itu, dilakukan perhitungan profil sel leukosit secara histologis pada pembesaran 1000x. Perhitungan ini dilakukan oleh tiga pengamat menggunakan *differential cell counter*.

f. Tahap Perhitungan jumlah sel leukosit pada jaringan ikat gingiva

Perhitungan profil leukosit dilakukan dengan mengamati jumlah dan jenis sel leukosit sesuai dengan karakteristiknya pada pewarnaan HE. Pengamatan dilakukan dengan menggunakan *differential cell counter* pada 6 lapang pandang yang terpilih yaitu pada bagian jaringan ikat dibawah *junctional epithelium*. Pengamatan dilakukan oleh 3 pengamat dengan 6 lapang pandang yang sama.

### 3.9. Analisis data

Data hasil penelitian disajikan dalam rata-rata jumlah tiap jenis sel leukosit, dilakukan uji normalitas data menggunakan uji *Klomogorov-Smirvov* untuk mengetahui normalitas data. Setelah itu, dilakukan uji homogenitas data menggunakan uji *Levene Test*. Hasil uji data yang berdistribusi normal dan homogen dilanjutkan dengan uji parametrik *One Way Annova* dengan tingkat kepercayaan 95% ( $p < 0,95$ ), kemudian dilanjutkan uji LSD (*Least Significance Different*). Data yang berdistribusi normal dan tidak homogen, data dilanjutkan uji menggunakan *Kruskall Wallis*.

**3.10 Alur Penelitian**

## BAB 5. KESIMPULAN DAN SARAN

### 5.1 Kesimpulan

Berdasarkan penelitian yang telah dilakukan, dapat ditarik kesimpulan bahwa:

1. Ekstrak etanol daun singkong (*Manihot esculenta Crantz*) mempengaruhi profil leukosit pada gingiva model periodontitis
2. Ekstrak etanol daun singkong (*Manihot esculenta Crantz.*) mempengaruhi profil leukosit pada gingiva model disfungsi ovarium

### 5.2 Saran

1. Perlu adanya penelitian lebih lanjut mengenai osteoblast dan osteoklas pada model periodontitis dan disfungsi ovarium
2. Perlu adanya penelitian lebih lanjut mengenai profil leukosit pada hari ke 14 dan 28 pada model periodontitis dan disfungsi ovarium
3. Perlu adanya penelitian lebih lanjut mengenai kandungan senyawa kimia dalam daun singkong (*Manihot esculenta Crantz*)
4. Perlu adanya penelitian lebih lanjut menggunakan dosis lain pada ekstrak etanol daun singkong (*Manihot esculenta Crantz*).
5. Perlu adanya penelitian lebih lanjut menggunakan ekstrak dari senyawa aktif daun singkong (*Manihot esculenta Crantz*)

**DAFTAR PUSTAKA**

- Alves, A.A.C. 2002. *Cassava botany and psysiology. Di dalam Hallock, R.J. dan Thresh, J.M (eds). Cassava : Biology, Production and Utilization*. CABI Publishing: New York
- Amano, A., Takeuchi, I.I., Furuta, N. 2010. *Outer Membrane Vscicles Function as Offensive Weapons in Host-Parasite Interaction*. 12(11):791-798.
- Anand, S.P., Sagar, K.D., Mishra, S., Narang, S., Kamath, P.K., Anil, S. 2016. *Total and Diffrential Leucocyte Count in The Peripheral Blood of Patients with Generalised Aggresive Periodontitis*. 14(5):443-450
- Bhatia, A., Sekhon, HK., Kaur, G. 2014. Review Article: *Sex Hormones and Immune Dimorphism*. The Scientific Journal Hidrawi:1-8
- Carranza, N., Takei, dan Klokkevold. 2015. *Clinical Periodontology*. Edisi 12. Philadelphia: WB Saunders.
- Carrick, B.J., Begg, P.A. 2008. *Peripheral Blood Leucocytes*. 24(2):239-259
- Charles, M.C., Samuel, B.L., Donald, J.C. 2010. *Laser and Treatment of Chronic Periodontitis*. 54(1):35-54
- Darout IA. 2014. *Oral Bacterial Interactions in Periodontal Health and Disease*, Academic Journals, Journal of Dentistry and Oral Hygiene, Saudi Arabia. 6(5): 51-57
- Dewi, L.K. 2014. *Kadar Total Senyawa Fenolik, Flavonoid, dan Aktivitas Antioksidan Ekstrak Air dan Ekstrak Metanol Daun Singkong (Manihot esculenta Crantz)*. Bogor: Departemen Biokimia Fakultas Matematika dan Ilmu Pengetahuan Alam, Institut Pertanian Bogor.
- Dharmayanti, W..S.A., Ermawati, T., Febrianto, B. 2017. *Ovarian Failure Affected Leukocytes Profile in Peripheral Blood and Gingival Fluid (In vivo Study)*. ICHS:128=138

- Deshpande, N., Sharma, D. 2012. *Periodontal Management of post menopausal women*. Vol 2(4): 565-568
- Efendi, Zukesti. 2003. *Daya Fagositosis Makrofag pada Jaringan Longgar Tubuh*. Dalam USU Digital Library. Sumatra Utara : Bagian Histologi FK USU.
- Fitriyana N., Arina D.M.Y., Harmono, H., Susilawati, I.D.A. 2013. *Pemaparan Bakteri Porphyromonas gingivalis Mempengaruhi Produksi Superoksid Neutrofil*.12(3):152-158
- Gray, J. 2005. *Faktor Periodontal yang Berkaitan dengan Plak: Patogenesis dalam The Periodonti Syllabus (terj)*. Jakarta: EGC
- Hajishengallis, G., Darveau, R.P., Curtis, M.A.2012. *The keystone-Pathogen Hypothesis*. 10(10):717-725
- Hariyatmi. 2004. Kemampuan Vitamin E Sebagai Antioksidan Terhadap Radikal Bebas Pada Lanjut Usia. *Journal MIPA*. 14 (1): 52 - 60
- Hasim, Falah S., Dewi K.L. 2016. *Pengaruh Perebusan Daun Singkong (Manihot esculenta Crantz) terhadap Kadar Total Fenol, Flavonoid dan Aktivitas Antioksidannya*. Universitas Ilmu Pertanian Bogor: Departemen Biokimia
- Heinrich, M., Barnes, J., Gibbons, S., Williamson, E.M., 2010. *Farmakognosi dan Fitoterapi (Fundamentals of Pharmacognosy and Phytotherapy)*. Dialih bahasakan oleh Winny R. Syarief., et al. Jakarta. Penerbit Buku Kedokteran EGC
- Herawati, R. 2015. *Evaluasi Konsumsi Zat Gizi terhadap Wanita Usia Menopause > 49 Tahun di Posyandu-Posyandu Lansia Kabupaten Rokan Hulu*.2(1):62-67
- How, Y.K., Song, P.K., Chan, G.K. 2016. *Phorphyromonas gingivalis:An Overview of Periodontopathic Pathogen Below Gum Line*. Vol. 7(53):1-14

- Iriani A., Sugihartini, N., Yuwono, T. 2017. *Profil Daya Anti-inflamasi Minyak Atsiri Bunga Cengkeh (Syzigium Aromaticum) dalam Sediaan Lotion dengan Variasi Komposisi Asam Oleat dan Propilen Glikol sebagai Enhancer*. Vol. 22(2): 111-115
- Iriano, A. 2008. *Efek Antibakteri Aloe Vera Terhadap Porphyromonas gingivalis In Vitro (Perbandingan Metode Ekstraksi Maserasi dan Infundasi)*. Jakarta:FKUI
- Kumar, N., Manesh, I., Student, M.D. 2017. *Premature Ovarian Insufficiency: Aetiology and Long-Term Consequences*. Vol. 3(2): 45-58
- Kuzenko, Y., Romaniuk, A., Politun, A. 2016. *Macrophage in Periodontal Inflammation*. Vol.69(6/0)
- Leite., S.R., Krikwood., L.K. 2012. *Present and Future Non-Surgical Therapeutic Strategies for the Management of Periodontal Diseases*. Intech. Charleston : USA
- Liberty, P.M., Meiske, S.S., Jessy, J.E.P. 2012. *Penentuan Kandungan Tanin dan Uji Aktivitas Antioksidan Ekstrak Biji Buah Alpukat (Persea americana Mill.)*.1(1):5-10
- Loffler, H., Rastetter, J., dan Haferlach, T. 2005. *Atlas of Clinical Hematology*. Ed. 6<sup>th</sup>. Springer-Verlag:Berlin
- Meilawaty, Z., Kusumawardani, B. 2016. *Effect of Cassava leaf Flavonoid Extract on TNF- $\alpha$  Expressions in rats models Suffering from Periodontitis*. Vol.49(3): 137-142
- Meilawaty, Zahara. 2013. *Efek ekstrak daun singkong (Manihot utilissima) terhadap ekspresi COX-2 pada monosit yang dipapar LPS E.coli*.46(4):196-201

- Moutsopoulos., M.N., Hajishengallis., G. 2014. *Etiology of leukocyte adhesion deficiency-associated periodontitis revisited: Not a raging infection but a raging inflammatory response*. Vol. 10(8): 973–975
- Mutia., C., Fitriyaningsih., P.S., Choerina., R. 2017. *Uji Aktivitas Antibakteri Ekstrak Etanol Daun Singkong (Manihot esculenta Crantz) terhadap Bakteri Escherichia coli dan Staphylococcus aureus secara In Vitro*. Vol. 3(1): 14-19
- Nakayama, M., dan N. Ohara. 2017. *Molecular Mechanisms of Porphyromonas gingivalis-Host Cell Interaction on Periodontal Diseases*. 53: 134-140.
- Nancy, C.1., Okoca, C., Aneke, C.J. 2016 *Changes in Haematological Indices of Women at Different Fertility Periods in Nnewi, South-East, Nigeria. The Journal of Medical Research*. Vol. 2(6): 166-169
- Newman MG, Carranza FA, Takei HH, Klokkevold PR.2018. *Carranza's Clinical Periodontology. Ed 18<sup>th</sup>*. Missouri: Saunders Elsevier
- Ngajow, M., Abidjulu, J., Kamu, S.V. 2013. *Pengaruh Antibakteri Ekstrak Kulit Batang Matoa (Pometia pinnata) terhadap Bakteri Staphylococcus aureus secara in vitro*. Vol 2(2):128-132
- Nield-Gehrig, Jill S., & Willman, Donald E., 2011. *Foundation of Periodontics for the Dental Hygienist. Ed. 3<sup>rd</sup>*. Amerika Serikat, Wolters Kluwer Health
- Pambayun, R., M. Gardjito, S.Sudarmadji dan K. R. Kuswanto. 2007. *Kandungan Fenol dan Sifat Antibakteri dari Berbagai Jenis Ekstrak Produk Gambir (Uncaria gambir Roxb)*. Jurnal Farmasi Indonesia. Vol. 18(3): 1-6.
- Panagakos, Scannapieco. 2011. *Gingival Diseases-Their Aetiology, Prevention and Treatment*. University Campus STeP Ri : InTech Europe

- Pandit, N., Changela, R., Bali, D., Tikoo, P., Gugnani, S. 2015. *Porphyromonas gingivalis : Its virulence and vaccine*. 7(1):51-58
- Pratiwi, H.D. 2017. *Mekanisme Pertahanan Bakteri Patogen Terhadap Antibiotik*. Jurnal Pro-Life Vol. 4(3): 418-429
- Price, Wilson. 2006. *Patofisiologi: Konsep Kllinis Proses-proses Penyakit*. EGC: Jakarta.
- Putri MH, Herijulianti E, Nurjannah N. 2013. *Ilmu Pencegahan Penyakit Jaringan Keras dan Jaringan Pendukung Gigi*. Jakarta: EGC Penerbit Buku Kedokteran.
- Rahmawati, D., Sugihartini, N., dan Yuwono, T.2017. *Daya Antiinflamasi Salep Basis Larut Air Minyak Atsiri Bunga Cengkeh (Syzygium aromaticum) dengan Variasi Komposisi Enhancer Asam Oleat dan Propilen Glikol*. Universitas Ahmad Dahlan, Yogyakarta.
- Ramamurthy, J. 2015. *Role of Estrogen and Progesteron in the Periodontium*. Vil 6(4): 1540-1547
- Rahnama, M., Cupzkallo, L., Cupzkallo, K.M., Lobacz, M. 2014. *Gingiva Crevicular Fluid - Composition and Clinical Importance in Gingivitis and Periodontitis*. 124(2):96-98
- Rasheed-Al. 2012. *Elevation of white blood cells and platelet counts in patients having chronic periodontitis*. Vol. 24(1): 17-21
- Rome. 2013. *Save and Grow Cassava. A Guide to Susstainable Production Intensification*. Food and Agriculture Organization Of The United Nations
- Rosales., C. 2017. *Neutrophil: A Cell with Many Roles in Inflammation or Several Cell Types?*. Artikel 113: Vol. 9: 1-17



- Rosiana , N.D., Eliana, I., Sulistyani, E.2013. *Efek Ekstrak Daun Singkong (Manihot esculenta) Terhadap Ketebalan Regenerasi Epitel Lesi Traumatik Pada Mencit BALB/C Jantan*. Artikel Ilmiah Hasil Penelitian Mahasiswa 2013: 1-5
- Rudnicka, E., Kruszewska, J., Smolarczyk, R. 2018. *Premature Ovarian Insufficiency-Aetiopathology, epidemiology, and Diagnostic Evaluation*.17(3):105-108
- Saleh,N., Rahayu, M., Indiaty, W.S., Radjit, S.B., Wahyuningsih, S. 2016. *Hama, Penyakit, dan Gulma pada Tanaman Ubi Kayu*. IAARD Press: Jakarta
- Sara, E., Masulili, C.M.S. 2010. *Cairan Sulkus Gingiva Sebagai Indikator Keadaan Jaringan Periodontal*. 17(1):81-86
- Sari, V.Y.C. 2010. *Optimasi Komposisi Etanol dan Air dalam Proses Maserasi Daun Singkong (Manihotis Folium) dengan Aplikasi Simple Lattice Design*. Universitas Santa Dharma:Yogyakarta
- Shakir, L., Ashraf, M., Javeed, A., Riaz, A. 2011. Review: *Metronidazole and the immune system*. Pharmazie: 393-398
- Shaw, C.A., Goldstein, R.D., Montgomery, G.G. 2013. *Age-Dependent Dysregulation of Innate Immunity*. Vol.13(12): 875-887
- Sholihah, M., Ahmad, U., Budiastra, W.I. 2017. *Aplikasi Gelombang Ultrasonik untuk Meningkatkan Rendemen Ekstraksi dan Efektivitas Antioksi dan Kulit Manggis*. Vol 5(2):161-168
- Sloane, Ethel. 2004. *Anatomy and physiology: an easy learner*. Jakarta: EGC
- SRID-MoFA. 2015. *Agriculture in Ghana (Facts and figures 2015)*. Ministry of Food and Agriculture

Sun, Y., Li, H., Yang, F.M., Shu, W., Sun, J.M., Xu, Y. 2012. *Effects of Aging on Endotoxin Tolerance Induced by Lipopolysaccharides Derived from Porphyromonas gingivalis and Escherichia coli*. 7(6):1-9

Suprapti L. 2005. *Teknologi Pengolahan Pangan Tepung Tapioka dan Pemanfaatannya*. PT Gramedia Pustaka: Jakarta.

Sutedjo, AY. 2006. *Mengenal Penyakit Melalui Pemeriksaan Laboratorium*. Yogyakarta: Amara Books.

Tanwar, K., Srivastava, S. 2014. *Stress and Well-Being in Menopausal and Post-Menopausal Working and Non-Working Women*.4(8):559-563

Taufiq A., Saleh, N., Widodo, Y., Sundari, T. 2016. *Pedoman Budidaya Ubi Kayu di Indonesia*. Badan Penelitian dan Pengembangan : IAARD Press

Tim Farmakologi UI. 2016. *Farmakologi dan Terapi. Ed 6<sup>th</sup>*. Universitas Indonesia: Departemen Farmakologi dan Terapeutik Fakultas Kedokteran

Tim Patologi Anatomi Fakultas Kedokteran Universitas Jember. 2007. *Petunjuk Praktikum Patologi Anatomi Degenerasi dan Inflamasi*. Jember: Fakultas Kedokteran Gigi Universitas Jember

Tonetti MS., Jepsen S, Jin ., Corgel JO. 2017. *Impact of the Global Burden of Periodontal Diseases on Health, Nutrition and Wellbeing of Mankind: A Call for Global Action*. *Journal of Clinical Periodontology*. p: 1–7

Tjitrosoepomo, G. 2005. *Morfologi Tumbuhan*. Gajah Mada. University Press. Yogyakarta


Utami, Prapti, Puspaningtyas, D. E. (2013). *The Miracle of Herbs*. Jakarta: PT AgroMedia Pustaka

Widyaningsih, I., Inawati, Tjandra, L. 2017. *Kandungan Xanton dalam Ekstrak Kulit Manggis dengan Pelarut Etanol Absolut*. Jurnal Ilmiah Pendidikan Eksatka. 3(2):225-234

Williams, J.E. 2008. *The effect of Escherichia coli lipopolysaccharide and Necrosis Factor alpha on ovarian function*. 60 (5):462-47


Yendriwati. 2006. *Kebutuhan Vitamin C dan Pengaruhnya terhadap Kesehatan Tubuh dan Rongga Mulut*. 11(1):78-83

Zekonis, G., Barzdziukaite, I., Zekonis, J., Sadzeviciene, R., Simonyte, S., Zilinskas, J. *Local and Systemic Immune Responses in Gingivitis and Periodontitis*. Vol. 9(5):694-703



LAMPIRAN

Lampiran A. Surat Keterangan *Ethical Clearance*

	<b>KOMISI ETIKA PENELITIAN</b> <b>FAKULTAS KEDOKTERAN GIGI UNIVERSITAS GADJAH MADA</b> Sekretariat: Fakultas Kedokteran Gigi UGM Jl. Denta Sekip Utara Yogyakarta Telp. 081239447900
---	---

**KETERANGAN KELAIKAN ETIK PENELITIAN**  
**("ETHICAL CLEARANCE")**  
No.00278/KKEP/FKG-UGM/EC/2019

Setelah Tim Etik Penelitian Fakultas Kedokteran Gigi Universitas Gadjah Mada mempelajari dengan seksama rancangan penelitian yang diusulkan:

Judul : **POTENSI EKSTRAK FLAVONOID DAUN SINGKONG (*Manihot esculenta L.*) TERHADAP PROFIL LEUKOSIT GINGIVA PADA MODEL TIKUS DISFUNSI OVARIUM YANG DIINDUKSI *Phorpyromonas gingivalis***

Peneliti Utama : Khoiril Amalia

Penanggung Jawab Medis : drg. Agustin Wulan Suci D., MDSc



Unit/Lembaga : Fakultas Kedokteran Gigi Universitas Jember

Lokasi Penelitian : Fakultas Kedokteran Gigi Universitas Jember

Waktu Penelitian : Oktober 2019 – Selesai

Maka dengan ini menyatakan bahwa penelitian tersebut telah memenuhi syarat atau laik etik.

Yogyakarta, 24 Oktober 2019

Wakil Dekan Bidang Penelitian, Pengabdian Kepada Masyarakat dan Kerjasama	Ketua Komisi Etik Penelitian FKG UGM
 drg. Triana Wahyu Utami, MDSc., Ph.D	 Prof. Dr.drg. Pinandi Sri Pudyani, SU., Sp.Ort(K)

## Lampiran B. Surat Keterangan Identifikasi Tanaman

LEMBAGA ILMU PENGETAHUAN INDONESIA  
INDONESIAN INSTITUTE OF SCIENCES  
BALAI KONSERVASI TUMBUHAN  
KEBUN RAYA PURWODADI

Jl. Raya Sukoharjo - Malang Km. 45 Purwodadi - Pasuruan 67164  
Telp. (043) 543143633, Faks. (043) 543143646  
Website : <http://www.kspurwodadi.ipt.go.id>

**SURAT KETERANGAN IDENTIFIKASI TUMBUHAN**  
No: 10/3 /AP/06/INU/K/2019

Kepala Balai Konservasi Tumbuhan Kebun Raya Purwodadi LIPI dengan ini menerangkan bahwa material tumbuhan yang dibawa oleh:

Nama	: Dr. drg. Zahruni Harzah MS
NIP	: 196104011985112001
Institusi	: Fakultas Kedokteran Gigi Universitas Jember
Tanggal material diterima	: 13 Oktober 2019

lah diidentifikasi/determinasi berdasarkan koleksi herbarium dan koleksi kebun serta referensi hasil sebagai berikut :


Kingdom	: Plantae
Division	: Magnoliophyta
Class	: Magnoliopsida
Subclass	: Rosidae
Ordo	: Euphorbiales
Family	: Euphorbiaceae
Genus	: Manihot
Species	: <i>Manihot esculenta</i> Crantz

Referensi:


1. Backer CA & Bakhuizen van den Brink RC. 1963. Flora of Java Vol.II. NVP Noordhoff, Groningen, The Netherlands. Hal. 496
2. Cronquist A. 1981. An Integrated System of Classification of Flowering University Press, New York, USA. Hal. XV
3. M. Flach dan F. Rumawas. 1996 (esd) PROSEA ( Plants Resources of South East Asia ) Vol. 9; Plants yielding non-seed carbohydrates Hal.109

Surat keterangan ini dibuat untuk dapat dipergunakan sebagaimana mestinya

Purwodadi, 28 Oktober 2019  
An. Kepala  
Kepala Seksi Eksplorasi dan Koleksi

  
Rony Irawanto, S.Si., M.T

## Lampiran C. Surat Izin Laboratorium Mikrobiologi


**KEMENTERIAN RISET, TEKNOLOGI, DAN PENDIDIKAN TINGGI**  
**UNIVERSITAS JEMBER**  
**FAKULTAS KEDOKTERAN GIGI**  
 Jl. Kalimantan No. 37 Jember ☎(0331) 333536, Fak. 331991

---

Nomor : G300/UN.25.8/TL/2019  
 Perihal : Ijin penelitian



15 OCT 2019

Kepada Yth.  
 Ketua Bagian Laboratorium Biomedik  
 Fakultas Kedokteran Gigi Universitas Jember  
 Di Jember


Dalam rangka pengumpulan data penelitian guna penyusunan skripsi maka, dengan hormat kami mohon bantuan dan kesediannya untuk memberikan ijin penelitian bagi mahasiswa kami dibawah ini :

1. Nama	: Khoiril Amalia
2. NIM	: 161610101069
3. Semester/Tahun	: 2019/2020
4. Fakultas	: Fakultas Kedokteran Gigi Universitas Jember
5. Alamat	: Jln. Baturaden I no 1, Jember
6. Judul Penelitian	: Potensi Ekstrak Flavonoid Daun Singkong ( <i>Manihot esculenta L.</i> ) Terhadap Jumlah dan Jenis Leukosit Gingiva pada Model Tikus Disfungsi Ovarium yang Diinduksi <i>Phorpyromonas gingivalis</i>
7. Lokasi Penelitian	: Laboratorium Mikrobiologi Fakultas Kedokteran Gigi Universitas Jember
8. Data/alat yang dipinjam	: Autoklaf, Inkubator, Oven dll
9. Waktu	: Oktober 2019 s/d Januari 2020
10. Tujuan Penelitian	: Untuk Mengetahui Potensi Ekstrak Flavonoid Daun Singkong ( <i>Manihot esculenta L.</i> ) Terhadap Jumlah dan Jenis Leukosit Gingiva pada Model Tikus Disfungsi Ovarium yang Diinduksi <i>Phorpyromonas gingivalis</i>
11. Dosen Pembimbing	: 1. drg. Agustin Wulan Suci Dharmayanti, MSc. 2. drg. Zahara Meilwaty, M.Kes


Demikian atas perkenan dan kerja sama yang baik disampaikan terima kasih

  
 Dekan,  
 Wakil Dekan I  
  
 Dr. drs. Masniari Novita, M.Kes, Sp. OF (K)  
 NIP. 196811251999032001

## Lampiran D. Surat Izin Laboratorium Hewan


**KEMENTERIAN RISET, TEKNOLOGI, DAN PENDIDIKAN TINGGI**  
**UNIVERSITAS JEMBER**  
**FAKULTAS KEDOKTERAN GIGI**  
 Jl. Kalimantan No. 37 Jember (0331) 333536, Fak. 331991

---

Nomor :  UN.25.8/TL/2019  
 Perihal : Ijin penelitian


15 OCT 2019

Kepada Yth.  
 Ketua Bagian Biomedik  
 Fakultas Kedokteran Gigi Universitas Jember  
 Di Jember


Dalam rangka pengumpulan data penelitian guna penyusunan skripsi maka, dengan hormat kami mohon bantuan dan kesediannya untuk memberikan ijin penelitian bagi mahasiswa kami dibawah ini :

1. Nama	: Khoirul Amalia
2. NIM	: 161610101069
3. Semester / Tahun	: 2019/2020
4. Fakultas	: Fakultas Kedokteran Gigi Universitas Jember
5. Alamat	: Jln. Baturaden 1 no 1, Jember
6. Judul Penelitian	: Potensi Ekstrak Flavonoid Daun Singkong ( <i>Manihot esculenta L.</i> ) Terhadap Jumlah dan Jenis Leukosit Gingiva pada Model Tikus Disfungsi Ovarium yang Diinduksi <i>Phorpyromonas gingivalis</i>
7. Lokasi Penelitian	: Laboratorium Farmakologi Ruang Hewan Fakultas Kedokteran Gigi Universitas Jember
8. Data / alat yang dipinjam	: -
9. Waktu	: Oktober 2019 s/d Januari 2020
10. Tujuan Penelitian	: Untuk Mengetahui Potensi Ekstrak Flavonoid Daun Singkong ( <i>Manihot esculenta L.</i> ) Terhadap Jumlah dan Jenis Leukosit Gingiva pada Model Tikus Disfungsi Ovarium yang Diinduksi <i>Phorpyromonas gingivalis</i>
11. Dosen Pembimbing	: 1. drg. Agustin Wulan Suci Dharmayanti, MDSc. 2. drg. Zahara Meilawaty, M.Kes

Demikian atas perkenan dan kerja sama yang baik disampaikan terimakasih

  
 Wakil Dekan I  
 Dr. drs. Masniari Novita, M.Kes, Sp. OF (K)  
 NIP. 196811251999032001

## Lampiran E. Surat Izin Laboratorium Histologi

	KEMENTERIAN RISET, TEKNOLOGI, DAN PENDIDIKAN TINGGI <b>UNIVERSITAS JEMBER</b> <b>FAKULTAS KEDOKTERAN GIGI</b> Jl. Kalimantan No. 37 Jember ☎ (0331) 333526, Faks. 331991	
Nomor	: 6300 /UN.25.8/TL/2019	15 OCT 2019
Perihal	: Ijin penelitian	
Kepada Yth. Ketua Bagian Biomedik Fakultas Kedokteran Gigi Universitas Jember Di Jember		
Dalam rangka pengumpulan data penelitian guna penyusunan skripsi maka, dengan hormat kami mohon bantuan dan kesediannya untuk memberikan ijin penelitian bagi mahasiswa kami dibawah ini :		
1. Nama	: Khoirul Amalia	
2. NIM	: 161610101069	
3. Semester/Tahun	: 2019/2020	
4. Fakultas	: Fakultas Kedokteran Gigi Universitas Jember	
5. Alamat	: Jln. Baturaden 1 no.1, Jember	
6. Judul Penelitian	: Potensi Ekstrak Flavonoid Daun Singkong ( <i>Manihot esculenta L.</i> ) Terhadap Jumlah dan Jenis Leukosit Gingiva pada Model Tikus Disfungsi Ovarium yang Diinduksi <i>Phorpyromonas gingivalis</i>	
7. Lokasi Penelitian	: Laboratorium Histologi Fakultas Kedokteran Gigi Universitas Jember	
8. Data/alat yang dipinjam	: Mikroskop, Mikrotom, dll	
9. Waktu	: Oktober 2019 s/d Januari 2020	
10. Tujuan Penelitian	: Untuk Mengetahui Potensi Ekstrak Flavonoid Daun Singkong ( <i>Manihot esculenta L.</i> ) Terhadap Jumlah dan Jenis Leukosit Gingiva pada Model Tikus Disfungsi Ovarium yang Diinduksi <i>Phorpyromonas gingivalis</i>	
11. Dosen Pembimbing	: 1. drg. Agustin Wulan Suci Dharmayanti, MDSe. 2. drg. Zahara Meilawaty, M.Kes	
Demikian atas perkenan dan kerja sama yang baik disampaikan terima kasih		
		
Wakil Dekan I, <b>Dr. drg. Masniari Novita, M.Kes, Sp. OF (K)</b> NIP. 196811251999032001		



**Lampiran F. Data Hitung Jumlah dan Jenis Leukosit**

## a. Ovariectomi kontrol negatif jumlah total leukosit

Profil leukosit	Pengamat 1	Pengamat 2	Pengamat 3
K1 (B)	24	22	23
K1 (L)	11	8	8
K2 (B)	18	20	22
K2 (L)	18	18	18
K3 (B)	19	20	21
K3 (L)	15	12	12

## b. Ovariectomi kontrol negatif neutrofil

Profil leukosit	Pengamat 1	Pengamat 2	Pengamat 3
K1 (B)	22	22	25
K1 (L)	11	10	6
K2 (B)	18	15	15
K2 (L)	11	9	10
K3 (B)	16	18	20
K3 (L)	13	13	13

## c. Ovariectomi kontrol negatif limfosit

Profil leukosit	Pengamat 1	Pengamat 2	Pengamat 3
K1 (B)	-	-	-
K1 (L)	-	-	-
K2 (B)	4	4	4
K2 (L)	8	8	8
K3 (B)	2	1	3
K3 (L)	2	2	2

## d. Ovariectomi kontrol positif jumlah total leukosit

Profil leukosit	Pengamat 1	Pengamat 2	Pengamat 3
K1 (B)	11	10	6
K1 (L)	6	4	5
K2 (B)	8	8	5
K2 (L)	5	6	7
K3 (B)	4	8	6
K3 (L)	4	5	3

## e. Ovariectomi kontrol positif neutrofil

Profil leukosit	Pengamat 1	Pengamat 2	Pengamat 3
K1 (B)	7	8	9
K1 (L)	4	4	4
K2 (B)	6	6	6
K2 (L)	5	5	8
K3 (B)	6	7	5
K3 (L)	3	4	2

## f. Ovariectomi kontrol positif limfosit

Profil leukosit	Pengamat 1	Pengamat 2	Pengamat 3
K1 (B)	1	1	1
K1 (L)	1	1	1
K2 (B)	1	1	1
K2 (L)	-	-	-
K3 (B)	-	-	-
K3 (L)	2	1	0

## g. Ovariectomi perlakuan jumlah total leukosit

Profil leukosit	Pengamat 1	Pengamat 2	Pengamat 3
K1 (B)	19	18	17
K1 (L)	9	9	12
K2 (B)	12	11	13
K2 (L)	10	10	10
K3 (B)	20	20	23
K3 (L)	8	10	6

## h. Ovariectomi kontrol positif neutrofil

Profil leukosit	Pengamat 1	Pengamat 2	Pengamat 3
K1 (B)	16	17	18
K1 (L)	10	7	10
K2 (B)	8	8	8
K2 (L)	11	8	11
K3 (B)	18	20	19
K3 (L)	12	9	9

## i. Ovariectomi kontrol positif limfosit

Profil leukosit	Pengamat 1	Pengamat 2	Pengamat 3
K1 (B)	2	2	2
K1 (L)	1	1	1
K2 (B)	3	2	3
K2 (L)	-	-	-
K3 (B)	1	2	3
K3 (L)	-	-	-

## j. Periodontitis kontrol negatif jumlah total leukosit

Profil leukosit	Pengamat 1	Pengamat 2	Pengamat 3
K1 (B)	10	10	10
K1 (L)	26	32	26
K2 (B)	19	19	25
K2 (L)	13	13	13
K3 (B)	18	17	19
K3 (L)	17	17	17

## k. Periodontitis kontrol negatif neutrofil

Profil leukosit	Pengamat 1	Pengamat 2	Pengamat 3
K1 (B)	9	9	9
K1 (L)	26	34	25
K2 (B)	17	17	17
K2 (L)	9	9	12
K3 (B)	16	18	20
K3 (L)	8	17	17

## l. Periodontitis kontrol negatif makrofag

Profil leukosit	Pengamat 1	Pengamat 2	Pengamat 3
K1 (B)	-	-	-
K1 (L)	-	-	-
K2 (B)	1	1	1
K2 (L)	-	-	-
K3 (B)	-	-	-
K3 (L)	-	-	-

## m. Periodontitis kontrol negatif limfosit

Profil leukosit	Pengamat 1	Pengamat 2	Pengamat 3
K1 (B)	1	1	1
K1 (L)	1	3	2
K2 (B)	4	3	2
K2 (L)	3	3	3
K3 (B)	2	2	2
K3 (L)	3	4	2

## n. Periodontitis kontrol positif jumlah total leukosit

Profil leukosit	Pengamat 1	Pengamat 2	Pengamat 3
K1 (B)	16	16	19
K1 (L)	11	14	14
K2 (B)	10	8	6
K2 (L)	11	11	14
K3 (B)	14	17	14
K3 (L)	9	10	11

## o. Periodontitis kontrol positif neutrofil

Profil leukosit	Pengamat 1	Pengamat 2	Pengamat 3
K1 (B)	12	13	14
K1 (L)	9	9	9
K2 (B)	10	11	15
K2 (L)	11	12	10
K3 (B)	11	11	8
K3 (L)	5	11	8

## l. Periodontitis kontrol positif limfosit

Profil leukosit	Pengamat 1	Pengamat 2	Pengamat 3
K1 (B)	3	4	5
K1 (L)	4	4	4
K2 (B)	-	-	-
K2 (L)	1	1	1
K3 (B)	5	4	6
K3 (L)	2	2	2

## p. Periodontitis perlakuan jumlah total leukosit

Profil leukosit	Pengamat 1	Pengamat 2	Pengamat 3
K1 (B)	15	12	15
K1 (L)	16	20	15
K2 (B)	20	17	17
K2 (L)	12	14	12
K3 (B)	21	23	25
K3 (L)	7	7	7

## q. Periodontitis perlakuan neutrofil


Profil leukosit	Pengamat 1	Pengamat 2	Pengamat 3
K1 (B)	8	8	14
K1 (L)	15	18	15
K2 (B)	20	18	16
K2 (L)	12	12	12
K3 (B)	18	17	25
K3 (L)	4	6	8

## r. Periodontitis perlakuan makrofag

Profil leukosit	Pengamat 1	Pengamat 2	Pengamat 3
K1 (B)	2	2	2
K1 (L)	-	-	-
K2 (B)	-	-	-
K2 (L)	-	-	-
K3 (B)	1	1	1
K3 (L)	1	1	1

## s. Periodontitis perlakuan limfosit

Profil leukosit	Pengamat 1	Pengamat 2	Pengamat 3
K1 (B)	2	2	2
K1 (L)	1	1	1
K2 (B)	-	-	-
K2 (L)	-	-	-
K3 (B)	2	3	1
K3 (L)	-	-	-



## Hasil rata-rata hitung jumlah dan jenis leukosit

Kelompok Ovariectomi Kontrol Negatif	Jumlah Leukosit	Makrofag	Neutrofil	Limfosit
K – (1) bukal	23	-	23	-
K – (1) lingual	9	-	9	-
K – (2) bukal	20	-	16	4
K – (2) lingual	18	-	10	8
K – (3) bukal	20	-	17	3
K – (3) lingual	15	-	12	3
<b>Jumlah</b>	<b>105</b>	<b>-</b>	<b>87</b>	<b>18</b>
<b>Mean</b>	<b>35</b>	<b>-</b>	<b>29</b>	<b>6</b>

Kelompok Ovariectomi Kontrol Positif	Jumlah Leukosit	Makrofag	Neutrofil	Limfosit
K + (1) bukal	9	-	8	1
K + (1) lingual	5	-	4	1
K + (2) bukal	7	-	6	1
K + (2) lingual	6	-	6	-
K + (3) bukal	6	-	6	-
K + (3) lingual	4	-	3	1
<b>Jumlah</b>	<b>37</b>	<b>-</b>	<b>33</b>	<b>4</b>
<b>Mean</b>	<b>12,33</b>	<b>-</b>	<b>11</b>	<b>1,33</b>

Kelompok Ovariectomi Perlakuan	Jumlah Leukosit	Makrofag	Neutrofil	Limfosit
P (1) bukal	19	-	17	2
P (1) lingual	10	-	9	1
P (2) bukal	12	-	8	4
P (2) lingual	10	-	10	-
P (3) bukal	21	-	19	2
P (3) lingual	10	-	10	-
<b>Jumlah</b>	<b>82</b>	<b>-</b>	<b>73</b>	<b>9</b>
<b>Mean</b>	<b>27,33</b>	<b>-</b>	<b>24,33</b>	<b>3</b>

Kelompok Periodontitis Kontrol Negatif	Jumlah Leukosit	Makrofag	Neutrofil	Limfosit
K - (1) bukal	10	-	9	1
K - (1) lingual	28	-	26	2
K - (2) bukal	21	1	17	3

K - (2) lingual	13	-	10	3
K - (3) bukal	19	-	17	2
K - (3) lingual	17	-	14	3
<b>Jumlah</b>	<b>108</b>	<b>1</b>	<b>93</b>	<b>14</b>
<b>Mean</b>	<b>36</b>	<b>0,33</b>	<b>31</b>	<b>4,67</b>

<b>Kelompok Periodontitis Kontrol Positif</b>	<b>Jumlah Leukosit</b>	<b>Makrofag</b>	<b>Neutrofil</b>	<b>Limfosit</b>
K + (1) bukal	17	-	13	4
K + (1) lingual	13	-	9	4
K + (2) bukal	12	-	12	-
K + (2) lingual	12	-	11	1
K + (3) bukal	15	-	10	5
K + (3) lingual	10	-	8	2
<b>Jumlah</b>	<b>79</b>	<b>-</b>	<b>63</b>	<b>16</b>
<b>Mean</b>	<b>26,33</b>	<b>-</b>	<b>20,33</b>	<b>6</b>

<b>Kelompok Periodontitis Perlakuan</b>	<b>Jumlah Leukosit</b>	<b>Makrofag</b>	<b>Neutrofil</b>	<b>Limfosit</b>
P (1) bukal	14	2	10	2
P (1) lingual	17	-	16	1
P (2) bukal	18	-	18	-
P (2) lingual	12	-	12	-
P (3) bukal	23	1	20	2
P (3) lingual	7	1	6	-
<b>Jumlah</b>	<b>91</b>	<b>4</b>	<b>82</b>	<b>5</b>
<b>Mean</b>	<b>30,33</b>	<b>1,33</b>	<b>27,33</b>	<b>1,67</b>

**Lampiran G. Data SPSS**

**A. Model Periodontitis**

**One-Sample Kolmogorov-Smirnov Test**

		jumlah leukosit	neutrofil	makrofag	limfosit
N		9	9	9	9
Normal Parameters <sup>a,b</sup>	Mean	30,89	26,44	,56	3,89
	Std. Deviation	4,622	5,126	,882	2,759
	Absolute	,202	,132	,402	,182
Most Extreme Differences	Positive	,157	,124	,402	,182
	Negative	-,202	-,132	-,264	-,111
Kolmogorov-Smirnov Z		,605	,396	1,207	,546
Asymp. Sig. (2-tailed)		,858	,998	,109	,927

a. Test distribution is Normal.

b. Calculated from data.

**Test of Homogeneity of Variances**

	Levene Statistic	df1	df2	Sig.
jumlah leukosit total	3,297	2	6	,108
makrofag	9,600	2	6	,013
limfosit	1,984	2	6	,218
neutrofil	,664	2	6	,549

**Descriptives**

		N	Mean	Std. Deviation	Std. Error	95% Confidence Interval for Mean		Minimum	Maximum
						Lower Bound	Upper Bound		
jumlah leukosit total	k-	3	36,00	2,000	1,155	31,03	40,97	34	38
	k+	3	26,33	3,215	1,856	18,35	34,32	24	30
	p	3	30,33	,577	,333	28,90	31,77	30	31
	Total	9	30,89	4,622	1,541	27,34	34,44	24	38
makrofag	k-	3	,33	,577	,333	-1,10	1,77	0	1
	k+	3	,00	,000	,000	,00	,00	0	0
	p	3	1,33	1,155	,667	-1,54	4,20	0	2



	Tot al	9	,56	,882	,294	-,12	1,23	0	2
limfosit	k-	3	4,67	1,528	,882	,87	8,46	3	6
	k+	3	5,33	4,041	2,333	-4,71	15,37	1	9
	p	3	1,67	1,528	,882	-2,13	5,46	0	3
	Tot al	9	3,89	2,848	,949	1,70	6,08	0	9
neutrofil	k-	3	31,00	4,000	2,309	21,06	40,94	27	35
	k+	3	21,00	4,359	2,517	10,17	31,83	16	24
	p	3	27,33	2,309	1,333	21,60	33,07	26	30
	Tot al	9	26,44	5,411	1,804	22,29	30,60	16	35

## ANOVA

		Sum of Squares	df	Mean Square	F	Sig.
jumlah leukosit total	Between Groups	141,556	2	70,778	14,477	,005
	Within Groups	29,333	6	4,889		
	Total	170,889	8			
makrofag	Between Groups	2,889	2	1,444	2,600	,154
	Within Groups	3,333	6	,556		
	Total	6,222	8			
limfosit	Between Groups	22,889	2	11,444	1,635	,271
	Within Groups	42,000	6	7,000		
	Total	64,889	8			
neutrofil	Between Groups	153,556	2	76,778	5,711	,041
	Within Groups	80,667	6	13,444		
	Total	234,222	8			

## Multiple Comparisons

LSD

Dependent Variable	(I) periodontitis	(J) periodontitis	Mean Difference (I-J)	Std. Error	Sig.	95% Confidence Interval	
						Lower Bound	Upper Bound
jumlah leukosit total	k-	k+	9,667*	1,805	,002	5,25	14,08
		P	5,667*	1,805	,020	1,25	10,08
	k+	k-	-9,667*	1,805	,002	-14,08	-5,25
		P	-4,000	1,805	,069	-8,42	,42
	p	k-	-5,667*	1,805	,020	-10,08	-1,25
		k+	4,000	1,805	,069	-,42	8,42
makrofag	k-	k+	,333	,609	,604	-1,16	1,82
		p	-1,000	,609	,151	-2,49	,49
	k+	k-	-,333	,609	,604	-1,82	1,16
		p	-1,333	,609	,071	-2,82	,16
	p	k-	1,000	,609	,151	-,49	2,49
		k+	1,333	,609	,071	-,16	2,82
limfosit	k-	k+	-,667	2,160	,768	-5,95	4,62
		p	3,000	2,160	,214	-2,29	8,29
	k+	k-	,667	2,160	,768	-4,62	5,95
		p	3,667	2,160	,141	-1,62	8,95
	p	k-	-3,000	2,160	,214	-8,29	2,29
		k+	-3,667	2,160	,141	-8,95	1,62
neutrofil	k-	k+	10,000*	2,994	,016	2,67	17,33
		p	3,667	2,994	,267	-3,66	10,99
	k+	k-	-10,000*	2,994	,016	-17,33	-2,67
		p	-6,333	2,994	,079	-13,66	,99
	p	k-	-3,667	2,994	,267	-10,99	3,66
		k+	6,333	2,994	,079	-,99	13,66

\*. The mean difference is significant at the 0.05 level.

**Kruskal-Wallis Test Makrofag**

Ranks			
	periodontitis	N	Mean Rank
makrofag	k-	3	4,67
	k+	3	3,50
	p	3	6,83
	Total	9	

Test Statistics <sup>a,b</sup>	
	Makrofag
Chi-Square	3,270
Df	2
Asymp. Sig.	,195

- a. Kruskal Wallis Test
- b. Grouping Variable: periodontitis

**B. Model Disfungsi Ovarium**

One-Sample Kolmogorov-Smirnov Test				
		jumlah leukosit	neutrofil	limfosit
N		9	9	9
Normal Parameters <sup>a,b</sup>	Mean	24,89	21,44	3,78
	Std. Deviation	10,422	8,748	4,055
	Absolute	,209	,254	,256
Most Extreme Differences	Positive	,185	,193	,256
	Negative	-,209	-,254	-,176
Kolmogorov-Smirnov Z		,627	,763	,768
Asymp. Sig. (2-tailed)		,827	,606	,597

- a. Test distribution is Normal.
- b. Calculated from data.

## Descriptives

	N	Mean	Std. Deviation	Std. Error	95% Confidence Interval for Mean		Minimum	Maximum	
					Lower Bound	Upper Bound			
jumlah leukosit	k-	3	35,00	3,000	1,732	27,55	42,45	32	38
	k+	3	12,33	2,082	1,202	7,16	17,50	10	14
	p	3	27,33	4,726	2,728	15,59	39,07	22	31
	Tot al	9	24,89	10,422	3,474	16,88	32,90	10	38
neutrofil	k-	3	29,00	3,000	1,732	21,55	36,45	26	32
	k+	3	11,00	1,732	1,000	6,70	15,30	9	12
	p	3	24,33	5,686	3,283	10,21	38,46	18	29
	Tot al	9	21,44	8,748	2,916	14,72	28,17	9	32
limfosit	k-	3	7,00	6,245	3,606	-8,51	22,51	0	12
	k+	3	1,33	,577	,333	-,10	2,77	1	2
	p	3	3,00	1,000	,577	,52	5,48	2	4
	Tot al	9	3,78	4,055	1,352	,66	6,89	0	12

## Test of Homogeneity of Variances

	Levene Statistic	df1	df2	Sig.
jumlah leukosit	1,403	2	6	,316
neutrofil	2,307	2	6	,181
limfosit	7,580	2	6	,023

## Multiple Comparisons

LSD

Dependent Variable	(I) kelompok ovariektomi	(J) kelompok ovariektomi	Mean Difference (I-J)	Std. Error	Sig.	95% Confidence Interval	
						Lower Bound	Upper Bound
						jumlah leukosit	k-
P	7,667*	2,815	,034	,78	14,56		
k+	k-	-22,667*	2,815	,000	-29,56		-15,78
	P	-15,000*	2,815	,002	-21,89		-8,11
p	k-	-7,667*	2,815	,034	-14,56		-,78
	k+	15,000*	2,815	,002	8,11		21,89
neutrofil	k-	k+	18,000*	3,139	,001	10,32	25,68
		P	4,667	3,139	,188	-3,01	12,35
	k+	k-	-18,000*	3,139	,001	-25,68	-10,32
		P	-13,333*	3,139	,005	-21,01	-5,65
	p	k-	-4,667	3,139	,188	-12,35	3,01
		k+	13,333*	3,139	,005	5,65	21,01
limfosit	k-	k+	5,667	2,994	,107	-1,66	12,99
		P	4,000	2,994	,230	-3,33	11,33
	k+	k-	-5,667	2,994	,107	-12,99	1,66
		P	-1,667	2,994	,598	-8,99	5,66
	p	k-	-4,000	2,994	,230	-11,33	3,33
		k+	1,667	2,994	,598	-5,66	8,99

\*. The mean difference is significant at the 0.05 level.

## Kruskal-Wallis Test Limfosit

Rankst


	kelompok ovariektomi	N	Mean Rank
limfosit	k-	3	6,00
	k+	3	3,17
	p	3	5,83
	Total	9	

**Test Statistics<sup>a,b</sup>**








	Limfosit
Chi-Square	2,056
df	2
Asymp. Sig.	,358




a. Kruskal Wallis Test

b. Grouping Variable: kelompok ovariektomi







**Lampiran H. Alat dan Bahan Penelitian****A. Alat dan Bahan Ekstraksi**




Gambar	Keterangan
	Timbangan
	Oven
	Cawan porselen
	Sentrifuge
	Pengaduk kaca
	Gelas ukur
	Rotavapor

	Water bath shaker
	Daun Singkong ( <i>Manihot esculenta</i> L.)
	Aquades



### B. Alat dan Bahan Pembuatan Suspensi





Gambar	Keterangan
	Timbangan
	<i>Pastle Mortar</i>
	1. Pengaduk kaca 2. Gelas arloji
	CMC-Na



		<p>Aquadest</p>
		<p>Propilen glikol</p>
		<p>Pipet</p>
		<p>Ekstrak Daun Singkong</p>

**C. Alat Kultur *Porphyromonas gingivalis***






Gambar	Keterangan
	<p>1. Tabung Reaksi 2. Rak Tabung Reaksi 3. Ose</p>
	<p>Autoclave</p>

		<p>Inkubator</p>
		<p>Petridish tidak bersekat</p>
		<p><i>Spektronic Vibrator</i></p>
		<p>Spektrofotometer</p>



**D. Alat dan Bahan Pemeliharaan Hewan Coba**

<p><b>Gambar</b></p>	<p><b>Keterangan</b></p>
	<ol style="list-style-type: none"> <li>1. Tempat minum</li> <li>2. Kandang</li> <li>3. Sekam</li> <li>4. Tempat makan</li> <li>5. Tikus</li> </ol>
	<p>Timbangan</p>




**E. Alat dan Bahan Ovariektomi**

Gambar	Keterangan
	Ketamin/xylazine
	Handle Blade
	Pinset
	Silet
	Needle 18 Gauge

	<p><i>Disposable syringe 1 ml</i></p>
	<p>Betadin</p>
	<p><i>Deepen glass</i></p>
	<p><i>Cotton pellet</i></p>
	<p><i>Surgical Blade</i></p>




	Cutgut plain dengan jarum jahit
	Antibiotik bubuk (Nebacetin powder)

#### F. Alat dan Bahan Dekapitasi Hewan Coba





Gambar	Keterangan
	Kloroform
	Buffer Formalin (NaF)
	Gunting
	Artericlamp Bengkok

	Tisu
	Tempat jaringan

**G. Alat dan Bahan Induksi *Porphyromonas gingivalis***

Gambar	Keterangan
	<i>Disposable syringe 1 ml</i>
	<i>Rat dental chair</i>
	Suspensi <i>P.gingivalis</i>

**H. Alat dan Bahan Pewarnaan *Hematoxylin-Eosin***

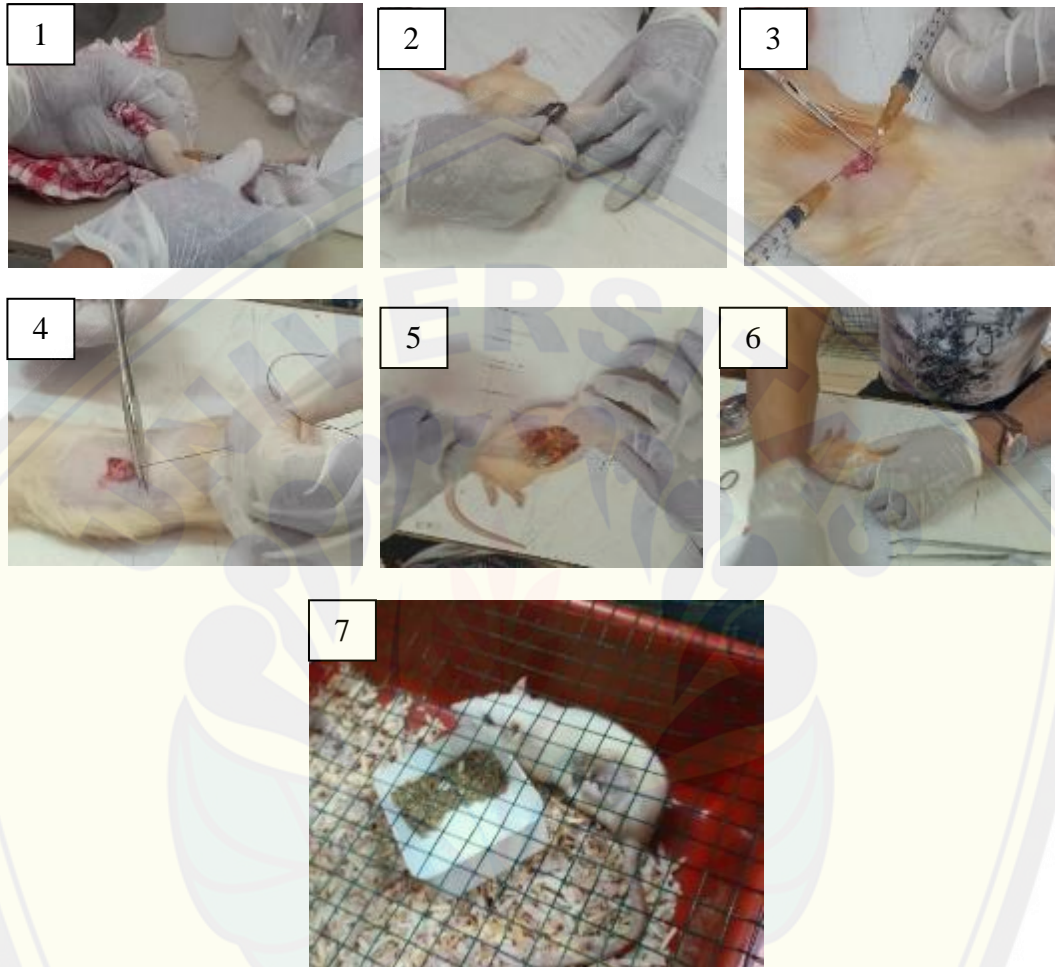
Gambar	Keterangan
	<i>Tissue Tek VIP 5</i>
	<i>Waterbath</i>
	Saringan
	Wadah

	Mikroskop cahaya "Olympus"
	<i>Histology slide tissue warmer</i>
	<ol style="list-style-type: none"><li>1) Etanol</li><li>2) <i>Deckglass</i></li><li>3) <i>Microscope Slides</i></li><li>4) Alkohol 95%</li><li>5) Entellan</li><li>6) <i>Xylol</i></li><li>7) <i>Hematoxylin</i></li><li>8) <i>Eosine 2%</i></li><li>9) Paraffin</li><li>10) <i>Formic Acid 10%</i></li></ol>



## Lampiran I. Prosedur Penelitian

### 1. Ovariectomi Hewan Coba



Gambar 1 (1) Anestesi menggunakan ketamin *xylazine* (2) Pencukuran bulu bagian samping kanan dan kiri dorsal tikus (3) Retraksi jaringan untuk menemukan ovarium dan pemotongan ovarium (4) Penjahitan luka (5) Pemberian betadine setelah penjahitan (6) Pemberian antibiotik bubuk (*nebacetin powder*) (7) Kodisi tikus setelah sadar kembali

## 2. Pembuatan Ekstrak



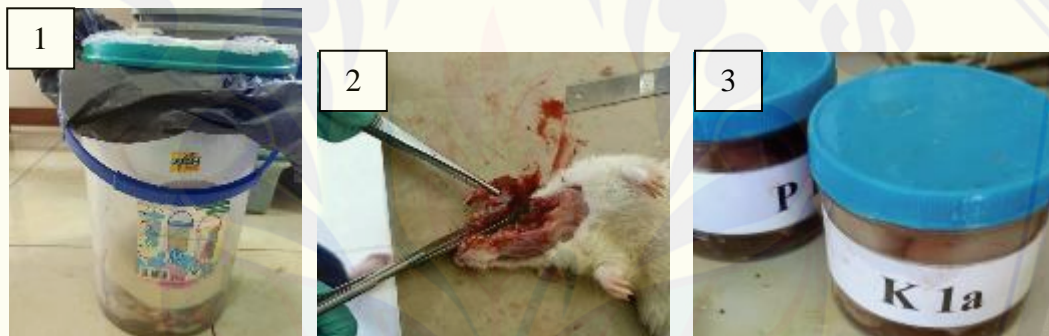Gambar 2 (1) Penimbangan daun singkong yang sudah diangin-anginkan selama 7 hari (2) Serbuk daun singkong setelah diblender (3) Persiapan etanol 96 % (4) Pemberian larutan etanol 96% dalam serbuk dan dilakukan pengadukan (5) Hasil setelah 3 hari (6) Larutan dimasukkan ke dalam rotavopator pada suhu 45<sup>0</sup> C (7) Ekstak semisolid daun singkong

### 3. Pelakuan Hewan Coba



Gambar 3 (1) adaptasi hewan coba. (2) Injeksi *Porphyromonas gingivalis* pada area sulkus gingiva bagian distobukal dan distopalatal molar pertama kanan rahang atas. (3) Sondasi Ekstrak Daun Singkong


### 4. Dekapitasi Hewan Coba



Gambar 4. (1) Hewan coba dimasukkan kedalam wadah yang telah diberikan tissue yang ditetsi kloroform (2) Dekapitasi mandibula (3) Jaringan disimpan dalam wadah biru berisi buffer formalin 10%


### 5. Pemrosesan jaringan






Gambar 5 (1) Pemrosesan jaringan menggunakan *tissue vip tek* (2) Pembuatan paraffin blok (3) Pemasangan pada kayu (4) Pemasangan pada mikrotom untuk dilakukan pemotongan (5) Preparat dimasukkan ke dalam *histology slide tissue warmer*

#### 6. Pewarnaan jaringan





Gambar 6 (1) Preparat dimasukkan ke dalam larutan *xylol* I dan *xylol* II (2) Preparat dimasukkan ke dalam larutan alkohol I 100% , larutan alkohol II 100% , larutan alkohol I 95% dan larutan alkohol II 95% (3) Preparat dimasukkan ke dalam air (4) Preparat dimasukkan ke dalam *hematoxyline* (5) Preparat dimasukkan ke dalam air (6) Preparat dimasukkan ke eosin (7) Preparat dimasukkan ke dalam alkohol larutan alkohol I 95%, larutan alkohol II 95% , larutan alkohol I 100% dan larutan alkohol II 100% (8) Preparat dimasukkan ke dalam larutan *xylol* III dan *xylol* IV