



**PENGARUH PEMBERIAN EKSTRAK KULIT BUAH NAGA
MERAH (*Hylocereus polyrhizus*) TERHADAP JUMLAH
SEL MAKROFAG PASCA EKSTRAKSI GIGI
TIKUS WISTAR**

SKRIPSI

Oleh

Muhammad Nagara Salim Said

NIM 161610101118

FAKULTAS KEDOKTERAN GIGI

UNIVERSITAS JEMBER

2020



**PENGARUH PEMBERIAN EKSTRAK KULIT BUAH NAGA
MERAH (*Hylocereus polyrhizus*) TERHADAP JUMLAH
SEL MAKROFAG PASCA EKSTRAKSI GIGI
TIKUS WISTAR**

SKRIPSI

diajukan guna melengkapi tugas akhir dan memenuhi salah satu syarat
menyelesaikan Program Studi Pendidikan Kedokteran Gigi (S1)
dan mencapai gelar Sarjana Kedokteran Gigi

Oleh

Muhammad Nagara Salim Said

NIM 161610101118

FAKULTAS KEDOKTERAN GIGI

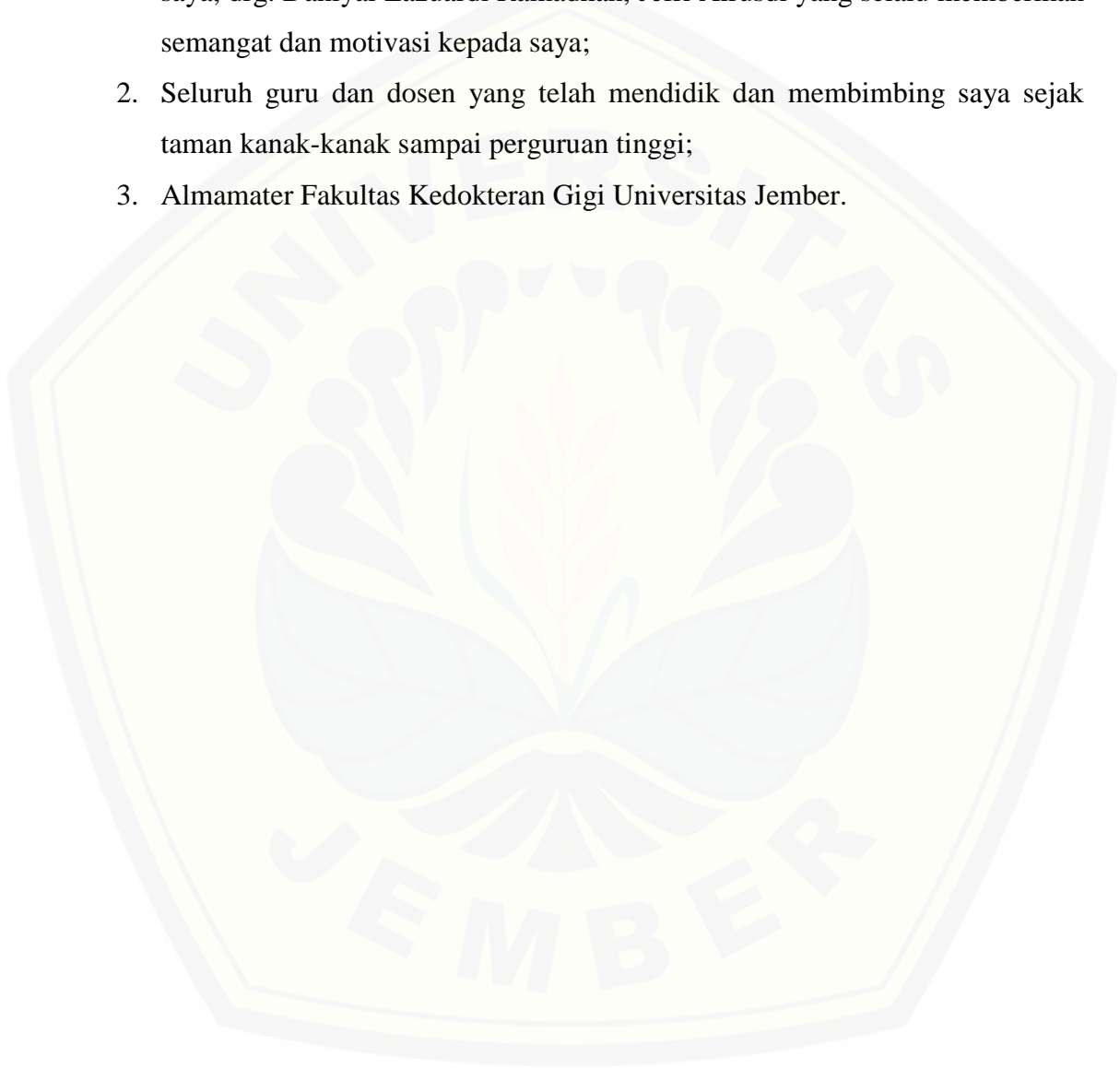
UNIVERSITAS JEMBER

2020

PERSEMBAHAN

Skripsi ini saya persembahkan untuk:

1. Kedua orang tua saya, Ayah Jaelani dan Ibu Nur Sa'adah; serta kedua saudara saya, drg. Daniyal Lazuardi Ramadhan, Jefri Alrusdi yang selalu memberikan semangat dan motivasi kepada saya;
2. Seluruh guru dan dosen yang telah mendidik dan membimbing saya sejak taman kanak-kanak sampai perguruan tinggi;
3. Almamater Fakultas Kedokteran Gigi Universitas Jember.



MOTTO

“Allah tidak membebani seseorang melainkan sesuai kesanggupannya.”
(Terjemahan Surat *Al – Baqarah* ayat 286)^{*)}

“I will act before i think” is the motto of a fool”
(Matshona dhiliwayo)



*) Kementrian Agama Republik Indonesia. 2013. *Al – Qur'an dan Terjemahannya*. Solo: PT Tiga Serangkai Pustaka Mandiri

PERNYATAAN

Saya yang bertanda tangan di bawah ini:

Nama : M. Nagara Salim Said

NIM : 161610101118

menyatakan dengan sesungguhnya bahwa karya ilmiah yang berjudul "Pengaruh Pemberian Ekstrak Kulit Buah Naga Merah (*Hylocereus polyrhizus*) Terhadap Jumlah Sel Makrofag Pasca Ekstraksi Gigi Tikus Wistar" adalah benar-benar hasil karya sendiri, kecuali kutipan yang sudah saya sebutkan sumbernya, belum pernah diajukan pada institusi mana pun, dan bukan karya jiplakan. Saya bertanggung jawab atas keabsahan dan kebenaran isinya sesuai dengan sikap ilmiah yang harus dijunjung tinggi.

Demikian pernyataan ini saya buat dengan sebenarnya, tanpa ada tekanan dan paksaan dari pihak mana pun serta bersedia mendapat sanksi akademik jika ternyata di kemudian hari pernyataan ini tidak benar.

Jember, 16 Juli 2020

Yang menyatakan,

M. Nagara Salim Said

161610101118

SKRIPSI

**PENGARUH PEMBERIAN EKSTRAK KULIT BUAH NAGA
MERAH (*Hylocereus polyrhizus*) TERHADAP JUMLAH
SEL MAKROFAG PASCA EKSTRAKSI GIGI
TIKUS WISTAR**

Oleh:

Muhammad Nagara Salim Said

NIM 1610101118

Pembimbing

Dosen Pembimbing Utama : drg. Nadie Fatimatuzzahro MD.Sc.

Dosen Pembimbing Anggota : drg. Budi Yuwono M.Kes.

PENGESAHAN

Skripsi berjudul “Pengaruh Pemberian Ekstrak Kulit Buah Naga Merah (*Hylocereus polyrhizus*) Terhadap Jumlah Sel Makrofag Pasca Ekstraksi Gigi Tikus Wistar” karya M. Nagara Salim Said telah diuji dan disahkan pada:

hari, tanggal : Kamis, 16 Juli 2020

tempat : Fakultas Kedokteran Gigi Universitas Jember

Dosen Pembimbing Utama,

Dosen Pembimbing Anggota,

drg. Nadie Fatimatuzzahro MD.Sc.

NIP. 198204242008012022

drg. Budi Yuwono M.Kes.

NIP. 196709141999031002

Dosen Penguji Utama

Dosen Penguji Pendamping

drg. Winny Adriatmoko, M.Kes.

NIP. 195610121984031002

drg. Zainul Cholid, Sp.BM

NIP. 197105141998021001

Mengesahkan

Dekan Fakultas Kedokteran Gigi Universitas Jember,

drg. R. Rahardyan Parnaadji, M.Kes., Sp.Prost

NIP. 196901121999601001

RINGKASAN

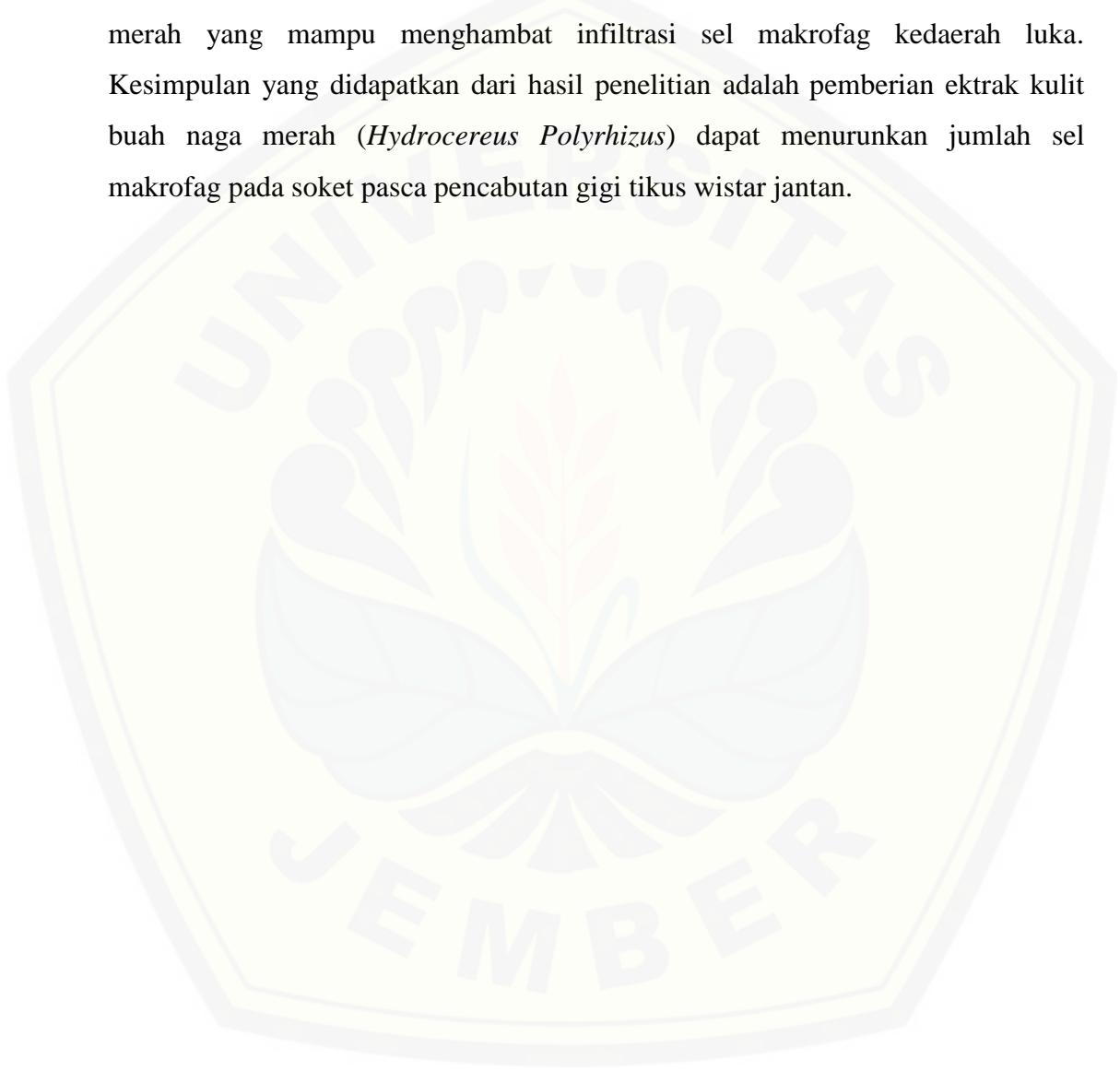Pengaruh Pemberian Ekstrak Kulit Buah Naga Merah (*Hylocereus polyrhizus*) Terhadap Jumlah Sel Makrofag Pasca Ekstraksi Gigi Tikus Wistar; Muhammad Nagara Salim Said, 161610101118; 2020: 78 Halaman; Fakultas Kedokteran Gigi, Universitas Jember

Angka pencabutan gigi di Indonesia sangat tinggi yaitu mencapai 79,6%. Tindakan pencabutan gigi dapat menyebabkan proses inflamasi. Reaksi inflamasi yang berlebihan dan berkepanjangan akan menghambat penyembuhan luka. Makrofag didalam proses inflamasi dapat menghasilkan senyawa sitokin, enzim, dan ROS yang dapat meningkatkan respon inflamasi dan merusak jaringan sehat didaerah luka. Oleh karena itu, jumlah makrofag perlu dikontrol agar tidak terjadi respon inflamasi yang berlebih yang dapat menghambat penyembuhan luka. Penggunaan obat NSAID untuk mengontrol proses inflamasi dapat menimbulkan efek samping, sehingga diperlukan bahan terapi alternatif pengganti. Kulit buah naga merah memiliki kandungan yang berpotensi sebagai antiinflamasi, antioksidan, dan antibakteri yang dapat membantu proses penyembuhan luka. Tujuan dari penelitian ini adalah untuk mengetahui pengaruh efektifitas ekstrak kulit buah naga merah terhadap jumlah sel makrofag pada proses penyembuhan luka pasca pencabutan gigi tikus wistar.

Jenis penelitian yang digunakan adalah *experimental laboratories* dengan rancangan penelitian *the post test only control group design*. Sampel penelitian adalah tikus wistar jantan sebanyak 24 ekor yang dibagi menjadi enam kelompok, yaitu tiga kelompok kontrol dan tiga kelompok perlakuan. Seluruh sampel dilakukan pencabutan pada gigi molar pertama rahang bawah. Pada kelompok kontrol diberikan larutan CMC-Na dan pada kelompok perlakuan diberikan larutan ekstrak kulit buah naga merah satu kali sehari. Dekapitasi dilakukan pada hari ke-3, hari ke-5, dan hari ke-7 kemudian dilakukan pembuatan sediaan histologis dengan pewarnaan *Hematoxylin Eosin* (HE). Pengamatan dan penghitungan jumlah sel makrofag dilakukan pada tiga lapang pandang

menggunakan mikroskop cahaya binokuler perbesaran 400x. Setelah itu, data dianalisa menggunakan aplikasi SPSS.

Hasil penelitian didapatkan jumlah sel makrofag pada kelompok perlakuan lebih rendah dibandingkan dengan kelompok kontrol pada hari ke-3, ke-5 dan ke-7. Hal ini dikarenakan adanya pengaruh dari kandungan ekstrak kulit buah naga merah yang mampu menghambat infiltrasi sel makrofag ke daerah luka. Kesimpulan yang didapatkan dari hasil penelitian adalah pemberian ekstrak kulit buah naga merah (*Hydrocereus Polyrhizus*) dapat menurunkan jumlah sel makrofag pada soket pasca pencabutan gigi tikus wistar jantan.



PRAKATA

Puji syukur ke hadirat Allah SWT atas segala rahmat dan karunia-Nya sehingga penulis dapat menyelesaikan skripsi yang berjudul “Pengaruh Pemberian Ekstrak Kulit Buah Naga Merah (*Hylocereus polyrhizus*) Terhadap Jumlah Sel Makrofag Pasca Ekstraksi Gigi Tikus Wistar”. Skripsi ini disusun untuk memenuhi salah satu syarat menyelesaikan pendidikan strata satu (S1) pada Fakultas Kedokteran Gigi Universitas Jember.

Penyusunan skripsi ini tidak lepas dari bantuan berbagai pihak. Oleh karena itu, penulis menyampaikan terima kasih kepada :

1. Allah SWT atas segala nikmat-Nya sehingga skripsi ini dapat terselesaikan.
2. Kedua orang tua saya, Ayah Jaelani dan Ibu Nur Sa'adah atas segala kasih sayang, kesabaran, dukungan, nasihat, serta doa yang tiada henti diberikan sampai saat ini.
3. Kedua saudara saya, drg. Daniyal Lazuardi Ramadhan, Jefri Alrusdi Rabani yang selalu memberikan semangat dan motivasi kepada saya.
4. drg. R. Rahardyan Parnaadji, M.Kes, Sp.Pros selaku Dekan Fakultas Kedokteran Gigi Universitas Jember.
5. drg. Melok Aris Wahyukundari M.Kes.Sp.Perio, selaku Dosen Pembimbing Akademik yang telah meluangkan waktunya untuk memberikan bimbingan, saran, motivasi selama menjadi mahasiswa di FKG Universitas Jember.
6. drg. Nadie Fatimatuzzahro MD.Sc, selaku Dosen Pembimbing Utama dan drg. Budi Yuwono M.Kes, selaku Dosen Pembimbing Pendamping yang telah membimbing, memberikan saran dan motivasi, memberikan do'a dan semangat sehingga skripsi ini dapat terselesaikan.
7. drg. Winny Adriatmoko, M.Kes, selaku Dosen Penguji Ketua dan drg. Zainul Cholid, Sp.BM, selaku Penguji Anggota yang telah berkenan

menguji dengan memberikan kritik yang membangun, saran, dan motivasi pada penulisan skripsi ini.

8. Seluruh Staff Bagian Akademik yang telah membantu dalam proses mempersiapkan berkas – berkas yang diperlukan dalam skripsi ini.
9. Rekan penelitian saya, alfan dan nimas yang telah membantu dalam mengerjakan penelitian ini
10. Clay yang telah membantu, menemani, mendukung, mendoakan saya dalam mengerjakan seluruh tugas kuliah di FKG ini
11. Teman – teman FKG angkatan 2016, yang sudah membantu banyak dalam saya berproses dan selalu saling mendoakan serta memberikan semangat.
12. Seluruh anggota FKG-L yang selalu menghibur selama pengerjaan skripsi ini sehingga tidak budrek
13. Seluruh teman-teman saya selama kuliah di FKG jember, alfan, ardin, dhilan, salsa dap, fika, arba, septi, mbak icha, rinda, nandita, beta, dinda, zulfa, icong, jevina, julia, yumna, dll yang tidak dapat saya sebutkan satu persatu

Penulis juga menerima segala kritik dan saran dari semua pihak demi kesempurnaan skripsi ini. Akhirnya penulis berharap, semoga skripsi ini dapat bermanfaat bagi pembaca semua.

Jember, 16 Juli 2020

Penulis

DAFTAR ISI

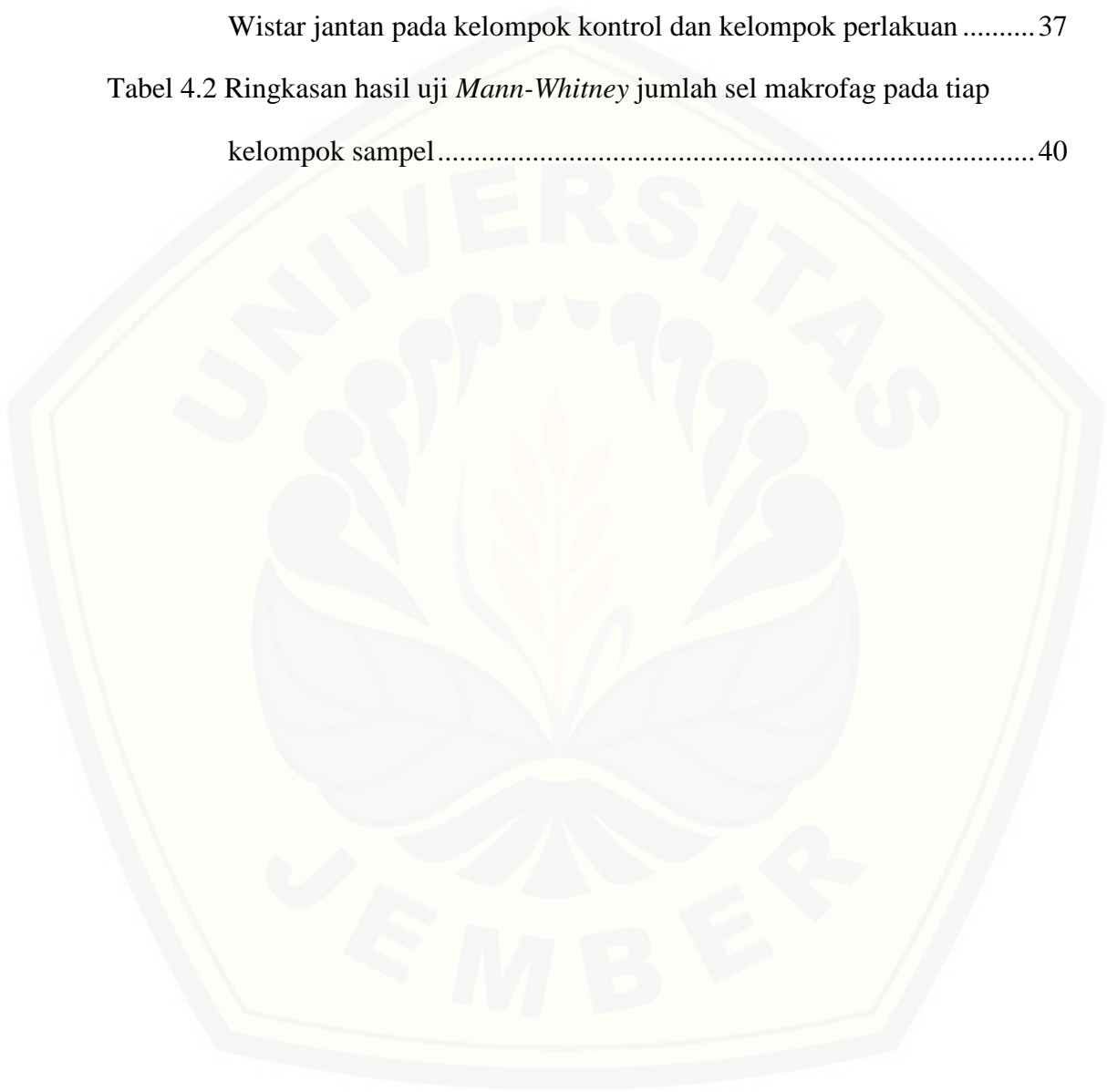
	Halaman
HALAMAN JUDUL	i
HALAMAN PERSEMBAHAN	iii
HALAMAN MOTO	iv
HALAMAN PERNYATAAN.....	v
HALAMAN PENGESAHAN	vii
RINGKASAN	viii
PRAKATA	x
DAFTAR TABEL	xv
DAFTAR GRAFIK	xvi
DAFTAR GAMBAR.....	xvii
DAFTAR LAMPIRAN	xviii
BAB 1. PENDAHULUAN	1
1.1 Latar Belakang	1
1.2 Rumusan Masalah	2
1.3 Tujuan Penelitian	3
1.3.1 Tujuan Umum.....	3
1.3.2 Tujuan Khusus.....	3
1.4 Manfaat Penelitian	3
BAB 2. TINJAUAN PUSTAKA.....	4
2.1 Pencabutan Gigi.....	4
2.2 Penyembuhan Luka.....	4
2.2.1 Fase Inflamasi.....	5
2.2.2 Fase Proliferasi	7
2.2.3 Fase <i>Remodeling</i>	8
2.3 Makrofag.....	9
2.3.1 Deskripsi Makrofag	9
2.3.2 Produksi Makrofag	10

2.3.3	Sel Makrofag Pada Proses Inflamasi	11
2.4	Buah Naga Merah.....	12
2.4.1	Taksonomi Buah Naga (<i>Hylocereus polyrhizus</i>).....	12
2.4.2	Deskripsi Tanaman Buah Naga (<i>Hylocereus polyrhizus</i>)...13	
2.5	Kulit Buah Naga (<i>Hylocereus polyrhizus</i>).....	14
2.5.1	Flavonoid	16
2.5.2	Saponin	16
2.5.3	Tanin	17
2.5.4	Vitamin	17
2.6	Kerangka Konseptual Penelitian	18
2.6.1	Penjelasan Kerangka Konseptual	19
2.7	Hipotesis	19
BAB 3.	METODOLOGI PENELITIAN	20
3.1	Jenis Penelitian	20
3.2	Tempat dan Waktu Penelitian	20
3.3	Variabel Penelitian	20
3.3.1	Variabel Bebas.....	20
3.3.2	Variabel Terikat.....	20
3.3.3	Variabel Kendali.....	20
3.4	Definisi Operasional	21
3.4.1	Ekstrak Kulit Buah Naga Merah.....	21
3.4.2	Jumlah Makrofag.....	21
3.4.3	Ekstraksi Gigi Tikus	21
3.4.4	Waktu pengorbanan hewan coba	22
3.5	Jumlah dan Kriteria Sampel Penelitian	22
3.5.1	Jumlah Sampel.....	22
3.5.2	Kriteria Sampel.....	23
3.5.3	Perhitungan Dosis.....	23
3.6	Alat dan Bahan Penelitian	24
3.6.1	Alat Penelitian	24
3.6.2	Bahan Penelitian	25

3.7	Prosedur Penelitian	25
3.7.1	<i>Ethical Clearance</i>	25
3.7.2	Tahap Persiapan Kelompok Hewan Coba	26
3.7.3	Persiapan Pembuatan Ekstrak Kulit Buah Naga Merah (<i>Hylocereus polyrhizus</i>).....	26
3.7.4	Pengelompokan dan Perlakuan Hewan Coba	26
3.7.5	Tahap Ekstraksi Gigi Tikus	27
3.7.6	Dekapitasi Hewan Coba	27
3.7.7	Tahap Pembuatan Preparat dan Perwarnaan Jaringan...27	
3.7.8	Pengamatan dan perhitungan hasil.....	30
3.8	Analisa Data	31
3.9	Alur Penelitian.....	32
BAB 4.	HASIL DAN PEMBAHASAN	33
4.1	Hasil Penelitian	33
4.2	Analisis Data	35
4.2.1	Uji Normalitas	35
4.2.2	Uji Homogenitas	36
4.2.3	Uji Kruskal Wallis	36
4.2.4	Uji Lanjutan <i>Mann-Whitney</i>	36
4.3	Pembahasan	37
BAB 5.	KESIMPULAN DAN SARAN	41
5.1	Kesimpulan	41
5.2	Saran.....	41
	DAFTAR PUSTAKA	42
	LAMPIRAN.....	47

DAFTAR TABEL

	Halaman
Tabel 4.1 Rata-rata (<i>mean</i>) dan standar deviasi (SD) jumlah makrofag tikus Wistar jantan pada kelompok kontrol dan kelompok perlakuan	37
Tabel 4.2 Ringkasan hasil uji <i>Mann-Whitney</i> jumlah sel makrofag pada tiap kelompok sampel.....	40



DAFTAR GRAFIK

Halaman

Grafik 4.1 Jumlah makrofag kelompok kontrol dan perlakuan 38



DAFTAR GAMBAR

	Halaman
Gambar 2.1 Gambaran histologi dari respon inflamasi.....	10
Gambar 2.2 Pola infiltrasi leukosit.....	12
Gambar 2.3 Buah naga (<i>Hylocereus polyrhizus</i>)	14
Gambar 3.1 Gambaran histologis soket alveolar gigi molar pertama rahang bawahtikus	33
Gambar 4.1 Gambaran histologis soket gigi	36
Gambar 4.2 Gambaran histologis kelompok perlakuan hari ke-3.....	37

DAFTAR LAMPIRAN

	Halaman
Lampiran 1. Surat <i>Ethical Clearance</i>	52
Lampiran 2. Surat ijin Laboratorium Farmakologi	53
Lampiran 3. Surat Izin Laboraturium Histologi.....	54
Lampiran 4. Alat dan Bahan Penelitian	55
Lampiran 5. Prosedur Penelitian	59
Lampiran 6. Data Berat Badan, Dosis yang Disondekan.....	63
Lampiran 7. Gambar Hasil Preparat Histologi	64
Lampiran 8. Gambar Klinis Soket Gigi Bekas Pencabutan	70
Lampiran 9. Hasil Perhitungan Rata-rata Jumlah Sel Makrofag.....	72
Lampiran 10. Hasil Analisis Data	75
Lampiran 11. Hasil Identifikasi Tanaman.....	84

BAB 1. PENDAHULUAN

1.1 Latar Belakang

Pencabutan gigi merupakan salah satu tindakan yang sering dilakukan oleh seorang dokter gigi. Di Indonesia pemanfaatan pelayanan kesehatan gigi dan mulut untuk pencabutan gigi sangat tinggi yaitu mencapai 79,6% (Agtini, 2010). Seringkali pencabutan gigi menimbulkan rasa nyeri sehingga memberikan rasa tidak nyaman terhadap pasien. rasa nyeri tersebut diakibatkan oleh berjalannya proses inflamasi (Alviony, Hermanto, & Widaningsih, 2016).

Inflamasi merupakan fase awal penyembuhan luka sebelum proliferasi dan maturasi. inflamasi diawali dengan infiltrasi neutrofil ke daerah luka. Setelah itu neutrofil akan mengalami apoptosis dan digantikan oleh makrofag (Velnar *et al*, 2009). Masa rekrutmen sel monosit kedalam jaringan yaitu 3-7 hari setelah terjadi luka dan makrofag paling banyak ditemui didalam jaringan pada hari ke-5 (Kong & Gao, 2016; Weber, et al., 2016). Jumlah normal makrofag berkisar antara 100-700 /mm³ (Donna, Ignatavicius, Linda, & Cherie, 2017). Makrofag di dalam luka berfungsi untuk membersihkan sel apoptosis (jaringan yang rusak/mati) dan memfagosit bakteri yang memasuki jaringan, sebagai mekanisme tubuh mencegah infeksi lebih lanjut dari bakteri yang masuk melalui luka (Mosser & Edwards, 2008). Selain itu makrofag juga berperan dalam timbulnya nyeri inflamasi melalui sekresi sitokin IL-6 yang dapat menginduksi saraf sensoris bersama dengan mediator prostaglandin (Zhou, et al., 2016).

Nyeri inflamasi setelah pencabutan merupakan alasan utama seseorang mengkonsumsi obat antiinflamasi seperti NSAID dengan tujuan menghilangkan rasa sakitnya (Alviony, Hermanto, & Widaningsih, 2016). NSAID memiliki beberapa efek samping. Efek samping yang paling umum dari penggunaan NSAID adalah induksi ulser lambung atau usus yang kadang-kadang mungkin disertai dengan anemia akibat kehilangan darah. Berbagai efek samping yang ditimbulkan oleh obat-obatan kimia mendorong masyarakat untuk kembali ke tanaman herbal sebagai alternatif obat-obat kimia. Satu di antara tanaman herbal yang mempunyai efek antiinflamasi adalah kulit buah naga merah (*Hylocereus*

polyrhizus) (Katzung, 2010). Kulit buah naga merah pada saat ini belum dimanfaatkan secara optimal hanya terpaku pada daging buahnya saja. Pemanfaatan kulit buah naga merah sebagai bahan obat antiinflamasi alami dapat menggantikan obat NSAID dengan harga yang lebih murah dan dapat memperkecil produksi limbah di lingkungan.

Efek antiinflamasi yang dimiliki oleh kulit buah naga merah berasal dari kandungan flavonoid. Flavonoid yang terkandung dalam kulit buah naga merah mampu menghambat pelepasan asam arakhidonat yang akan menyebabkan berkurangnya ketersediaan substrat arakhidonat bagi jalur siklooksigenase dan jalur lipooksigenase. Hal ini menyebabkan pembentukan mediator prostaglandin dan leukotrien yang merupakan mediator inflamasi menjadi berkurang, sehingga migrasi makrofag ke daerah luka juga akan berkurang. Selain efek antiinflamasi, kandungan flavonoid diketahui bebas efek samping dan tidak beracun sehingga kulit buah naga merah berpotensi menjadi obat alternatif menggantikan obat NSAID sebagai obat antiinflamasi (Nasution, Kamaluddin, & Theodorus, 2017; Tenore, et al., 2012).

Berdasarkan uraian di atas, maka peneliti tertarik untuk menguji pengaruh ekstrak kulit buah naga merah (*Hylocereus polyrhizus*) ditinjau dari jumlah makrofag pada soket gigi tikus wistar jantan (*Rattus norvegicus* strain wistar). Diharapkan ekstrak kulit buah naga merah (*Hylocereus polyrhizus*) dapat dipakai sebagai alternatif antiinflamasi pengganti obat NSAID, yang di tandai dengan penurunan jumlah makrofag.

1.2 Rumusan Masalah

Bagaimana pengaruh pemberian ekstrak kulit buah naga merah terhadap jumlah sel makrofag pada proses penyembuhan luka pasca pencabutan gigi tikus wistar?

1.3 Tujuan Penelitian

1.3.1 Tujuan Umum

Untuk mengetahui pengaruh efektifitas ekstrak kulit buah naga merah terhadap jumlah sel makrofag pada proses penyembuhan luka pasca pencabutan gigi tikus wistar.

1.3.2 Tujuan Khusus

Untuk mengetahui jumlah sel makrofag pada proses penyembuhan luka pasca pencabutan gigi tikus wistar yang diberi ekstrak kulit buah naga merah.

1.4 Manfaat Penelitian

Setelah pelaksanaan penelitian ini diharapkan akan memberikan manfaat antara lain:

1. Untuk menambah wawasan dan pengetahuan bagi peneliti dan pembaca mengenai pengaruh ekstrak kulit buah naga merah (*Hylocereus polyrhizus*) terhadap jumlah makrofag pada soket gigi tikus pasca pencabutan.
2. Sebagai bahan informasi dan bahan pertimbangan kepada masyarakat tentang pemanfaatan pengolahan ekstrak kulit buah naga merah (*Hylocereus polyrhizus*) sebagai bahan Antiinflamasi dan analgesik dalam mengurangi rasa nyeri setelah pencabutan gigi.
3. Dapat digunakan sebagai acuan untuk studi intervensi selanjutnya dalam memaksimalkan peran ekstrak kulit buah naga merah (*Hylocereus polyrhizus*).
4. Dapat memaksimalkan pengolahan limbah kulit buah naga merah (*Hylocereus polyrhizus*).

BAB 2. TINJAUAN PUSTAKA

2.1 Pencabutan Gigi

Pencabutan gigi merupakan suatu proses mengeluarkan gigi dari tulang alveolus, karena gigi tersebut memenuhi indikasi pencabutan, misalnya gigi tersebut sudah tidak dapat dilakukan perawatan lagi. Pencabutan gigi merupakan tindakan bedah minor pada bidang kedokteran gigi yang melibatkan jaringan keras dan jaringan lunak pada rongga mulut (Gordon, 2013). Pencabutan gigi yang ideal yaitu penghilangan seluruh gigi atau akar gigi dengan minimal trauma dan nyeri seminimal mungkin sehingga luka dapat sembuh dengan baik dan tidak terjadi masalah prostetik setelahnya (Naharuddin, 2013).

Dalam melakukan tindakan pencabutan gigi akan dijumpai beberapa masalah kesehatan yang sama dan terdapat pada masing-masing pasien pencabutan gigi. Hal demikian yang akan menjadi faktor resiko terjadinya komplikasi pencabutan gigi. Di bidang kedokteran gigi, inflamasi merupakan komplikasi kedua tertinggi setelah infeksi, diikuti dengan perdarahan, trismus dan parastesi pada kasus pasca odontektomi (Andi, Dibyo, & Adi, 2012). Oleh karena itu, pengetahuan yang mendalam tentang teknik-teknik pencabutan gigi penting untuk dikuasai khususnya pada tindakan yang melalui pembedahan agar dapat mencegah atau mengurangi terjadinya komplikasi. Perawatan pasca pembedahan juga merupakan suatu hal yang penting agar proses penyembuhan dapat berjalan dengan baik dan sempurna (Lande *et al.*, 2015).

2.2 Penyembuhan Luka

Penyembuhan luka adalah proses pemulihan atau pergantian serta perbaikan fungsi jaringan yang rusak karena adanya kerusakan atau disintegritas pada struktur anatomi serta perubahan fungsi normal (Nurdahlina, 2015). Proses penyembuhan luka melibatkan rangkaian proses yang saling berhubungan, seperti pendarahan (bleeding), koagulasi, insiasi dari respon inflamasi akut terhadap luka, regenerasi, migrasi dan proliferasi dari jaringan ikat dan sel parenkim, sintesis dari protein matriks ekstraseluler, remodeling dari jaringan parenkim dan jaringan ikat

serta deposit kolagen. Fase-fase tersebut akan menyebabkan penyembuhan luka terjadi secara berurutan dan dapat memperbaiki jaringan yang rusak (Velnar *et al*, 2009). Secara garis besar, proses penyembuhan luka dibagi menjadi tiga fase, yaitu fase inflamasi, fase proliferasi, dan fase maturasi atau remodeling (Suryadi, 2013).

2.2.1 Fase Inflamasi

Inflamasi atau radang merupakan suatu mekanisme perlindungan tubuh untuk menetralkan dan membasmi agen-agen yang berbahaya atau bahan infeksi pada tempat cedera serta untuk mempersiapkan keadaan selanjutnya yang dibutuhkan untuk memperbaiki jaringan. Fase inflamasi terjadi sampai hari ke-5 setelah pembedahan, lama fase ini bisa singkat jika tidak terjadi infeksi (Nurani, 2015). Pada saat insisi bedah atau luka terbentuk, terjadi luka makrovaskular atau mikrovaskular. Tubuh memberikan respon yang bertujuan mencegah pendarahan dan menstimulasi hemostasis (Young & McNaught, 2011). Setelah pendarahan dikendalikan, sel-sel inflamasi bermigrasi ke dalam luka (kemotaksis) dan menstimulasi dimulainya fase inflamasi yang ditandai dengan infiltrasi sekuensial neutrofil, makrofag, dan limfosit (Campos, Groth & Branco, 2009). Selama proses inflamasi, biasanya akan menimbulkan bengkak, nyeri, kemerahan, dan panas. Jika hal ini terjadi secara berlebihan, maka akan menimbulkan efek buruk bagi penderita, contohnya nyeri yang amat sangat (Hidayati *et al.*, 2009).

Lima tanda dan gejala klasik dari inflamasi akut yang terjadi pada permukaan tubuh. Tumor (pembengkakan); pembengkakan termasuk dalam proses pertahanan tubuh yang disebabkan oleh bocornya plasma dan migrasi sel imun ke tempat terjadinya jejas. Dolor (nyeri) jaringan yang mengalami kerusakan oleh infeksi atau penyebab lain akan mengalami kerusakan sel yang diawali oleh pecahnya dinding sel dan akan melepas berbagai macam molekul ke area jaringan di sekitarnya. Beberapa di antara molekul tersebut merangsang saraf sensoris yang menghasilkan rasa nyeri. Rubor (kemerahan) dan calor (panas) disebabkan oleh meningkatnya aliran darah di tempat terjadinya jejas. Functio laesa (kehilangan fungsi) disebabkan oleh penyebab yang multiple (Maat, 2012).

Inflamasi diawali dengan terjadinya kerusakan sel yang kemudian akan membebaskan berbagai macam mediator. Mediator-mediator inflamasi ini menyebabkan terjadinya vasodilatasi, peningkatan permeabilitas vaskuler, dan migrasi leukosit menuju tempat terjadinya inflamasi. Mediator inflamasi yang paling penting adalah golongan *vasoactive amine*, produk lipid (prostaglandin dan leukotrin), sitokin termasuk kemokin dan sistem komplemen. Reaksi terhadap kerusakan sel akan melepaskan beberapa fosfolipid yang diantaranya adalah asam arakidonat. Prostaglandin dan leukotrin di produksi dari asam arachidonat yang terdapat pada membran fosfolipid akan menstimulasi reaksi vaskuler dan seluler pada inflamasi akut. Prostaglandin dan leukotrin dihasilkan melalui aksi dua enzim siklooksigenase yang disebut dengan COX-1 dan COX-2 (Ningsih, 2018). Siklooksigenase atau yang dikenal prostaglandin H sintase merupakan enzim kunci dalam sintesis prostaglandin (PGE). Proses pembentukan COX-2 diawali dengan siklooksigenase (PGH sintase) mendonorkan dua molekul oksigen kepada asam arakhidonat untuk mensintesis Prostaglandin G (PGG) melalui proses peroksidase yang akan berubah menjadi Prostaglandin H₂ (PGH₂). Perubahan ini akan menyebabkan terbentuk prostaglandin terutama Prostaglandin E₂ (PGE₂). Prostaglandin E₂ ini berperan dalam proses inflamasi seperti vasodilatasi pembuluh darah, edema dan nyeri. Proses selanjutnya adalah terjadinya emigrasi leukosit ke daerah inflamasi sebagai agen pertahanan pertama untuk menghilangkan agen-agen asing di daerah inflamasi (Lumbanraja, 2009).

Aktivasi makrofag ini menghasilkan sejumlah besar superoksida dan turunannya melalui *phagocytic isoform* NADPH oksidase. Trombin, PDGF dan *Tissue Necrosis Factor α* (TNF- α) akan merangsang pelepasan superoksida dari sel endotel sedangkan *interleukin 1* (IL-1), TNF- α dan *Platelet Activation Factor* (PAF) merangsang pelepasan superoksida dari fibroblas (Arief & Widodo, 2018).

Fase inflamasi berjalan selama fase ini masih dibutuhkan untuk memastikan bakteri dan debris dari luka telah dibersihkan. Inflamasi yang mengalami perpanjangan waktu akan menyebabkan kerusakan jaringan, fase proliferasi yang tertunda dan mengakibatkan luka kronis (Young & McNaught 2011).

2.2.2 Fase Proliferasi

Fase proliferasi merupakan proses benang fibrin yang terbentuk dari koagulasi darah yang membentuk kisi-kisi saat fibroblas yang mulai menempelkan substansi dasar dan tropokolagen. Substansi dasar terdiri dari beberapa *mucopolysaccharides*, yang berfungsi untuk menyatukan benang kolagen. Fase proliferasi dimulai pada saat fase inflamasi telah tercapai, ditandai dengan luka telah bebas dari debris dengan proses inflamasi yang seimbang. Fase ini terdiri dari beberapa proses yang kompleks dari angiogenesis, pembentukan jaringan granulasi, deposit kolagen, epitelialisasi yang terjadi secara simultan (Young & McNaught, 2011).

Fibroblas bertransformasi dan mengedarkan sel mesenkimal pluripotent yang menstimulasi produksi tropokolagen pada hari ketiga atau keempat sejak luka terjadi. Fibroblas juga mengsekresi fibronektin, yaitu protein yang memiliki beberapa fungsi. Fibronektin membantu menstabilkan fibrin, mengenali zat asing yang seharusnya dihancurkan oleh sistem imun, berfungsi sebagai faktor kemotaksis untuk fibroblas, dan membantu mengarahkan makrofag bersama benang fibrin untuk memfagosit fibrin oleh makrofag (Hupp, Ellis & Tucker, 2014). Pada luka, fibroblas memproduksi kolagen serta glikosaminoglikan dan proteoglikan yang merupakan komponen utama di dalam *extracellular matrix* (ECM) (Campos, Groth & Branco, 2010).

Terjadinya angiogenesis dipicu saat *blood clot* terbentuk, kemudian platelet mensekresi TGF- α , *platelet-derived growth factor* (PDGF) dan *fibroblast growth factor* (FGF). Daerah luka mengalami hipoksia sehingga terjadi sekresi *vascular endothelial growth factor* (VEGF) yang kemudian bergabung dengan sitokin menginduksi sel endotel sehingga terjadi neovaskularisasi dan perbaikan pembuluh darah (Young & McNaught, 2011).

Jaring-jaring fibrin juga digunakan oleh pembuluh kapiler baru yang terbentuk dari pembuluh baru yang berasal dari pembuluh kapiler lama di sepanjang tepi luka untuk menempatkan benang fibrin di area luka. Selama proses proliferasi berjalan dan meningkatnya pertumbuhan sel baru, proses fibrinolisis berlangsung dikarenakan sel plasma yang dibawa oleh pembuluh kapiler baru

untuk menghilangkan benang fibrin yang berlebihan (Hupp, Ellis & Tucker, 2014).

Fibroblas mendeposit tropokolagen yang kemudian akan melalui *crosslinking* untuk memproduksi kolagen. Pada awalnya, kolagen diproduksi dalam jumlah banyak dan diletakan secara acak. Jumlah kolagen yang berlebihan dibutuhkan karena kolagen yang terletak secara acak menurunkan efektivitas dari kolagen. Walaupun kolagen diletakkan secara acak, kemampuan luka untuk sembuh meningkat selama fase proliferasi, yang biasanya terjadi selama 2-3 minggu. Apabila luka diberikan suatu tekanan pada saat akhir dari fase proliferasi, maka luka tersebut memiliki kecenderungan untuk robek di pertemuan antara kolagen yang telah terdeposit di tepi luka dengan kolagen yang baru terdeposit. Secara klinis, luka pada akhir fase proliferasi akan terasa kaku karena jumlah kolagen yang berlebih, tampak eritema karena vaskularisasi yang tinggi dan mampu menahan tekanan sebesar 70% sampai dengan 80% seperti jaringan normal (Hupp, Ellis & Tucker, 2014).

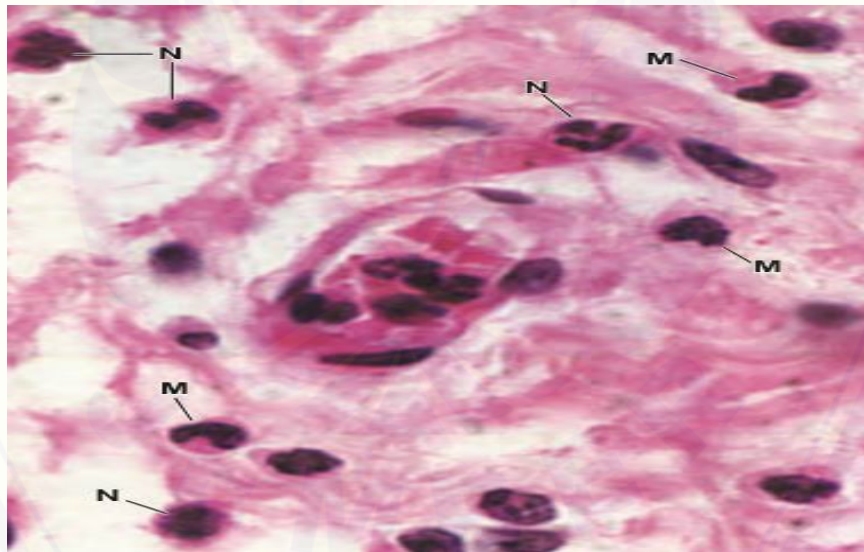
2.2.3 Fase Remodeling

Fase maturasi ini tergantung dari sintesis kolagen. Enzim kolagenase dan matriks metaloproteinase membantu menghilangkan kolagen yang berlebih dari sintesis kolagen baru yang berlanjut. Inhibitor metaloproteinase membantu keseimbangan penghapusan kolagen yang sehingga kolagen menjadi teratur. Sejumlah interaksi yang kompleks dengan fibronektin secara bertahap menghilang dan asam hialuronat dan glikosaminoglikan digantikan oleh proteoglikan, kolagen III yang kemudian diganti dengan kolagen tipe I. Air akan diserap pada bekas luka, hal ini mengakibatkan *cross linking* kolagen yang dapat mengurangi ketebalan bekas luka. Setelah 60 hari kekuatan tarik luka akan meningkat. Ketika luka sembuh kekuatannya dapat mencapai 80%. Maturasi ini berlanjut hingga kurang lebih 1 tahun (Peate & Glencross, 2015).

2.3 Makrofag

2.3.1 Deskripsi Makrofag

Makrofag merupakan sel fagositik yang memiliki banyak lisosom dan merupakan perubahan dari monosit yang matur (Ross & Pawlina 2011). Secara histologik makrofag berbentuk tidak beraturan, berpenampang sekitar 10–30 μm , permukaan sel tidak rata dan memiliki tonjolan-tonjolan seperti jari. Makrofag aktif mempunyai membran plasma yang berlipat-lipat; hal ini menunjukkan konsekuensi sifat sel yang dapat bergerak dan memfagositosis. Dalam sitoplasma yang basofil terdapat sejumlah vesikel kecil serta granula kecil dan padat. Inti berbentuk oval atau ginjal, terletak eksentrik, serta lebih kecil dan lebih gelap dibandingkan dengan fibroblas. Dengan mikroskop elektron tampak kompleks Golgi yang berkembang baik, serta RER dan banyak lisosom yang pada mikroskop cahaya hanya terlihat sebagai granula padat dan kecil (Wangko & Karundeng, 2014).



Gambar 2.1 Gambaran histologi dari respon inflamasi. Makrofag (M), Neutrofil (N). Pewarnaan hematoxylin-eosin, Pembesaran 1000x (Sumber : Ross *et al.*, 2011).

Karakteristik yang membedakan antara monosit dan makrofag adalah ukuran sel yang lebih besar, Jumlah granula sitoplasma yang lebih banyak, bentuk sel yang lebih bervariasi, dan jumlah vakuola pada sitoplasma. Monosit berada di dalam peredaran darah, sedangkan makrofag merupakan monosit yang berada di dalam jaringan (Gensel & Zhang, 2015).

2.3.2 Produksi Makrofag

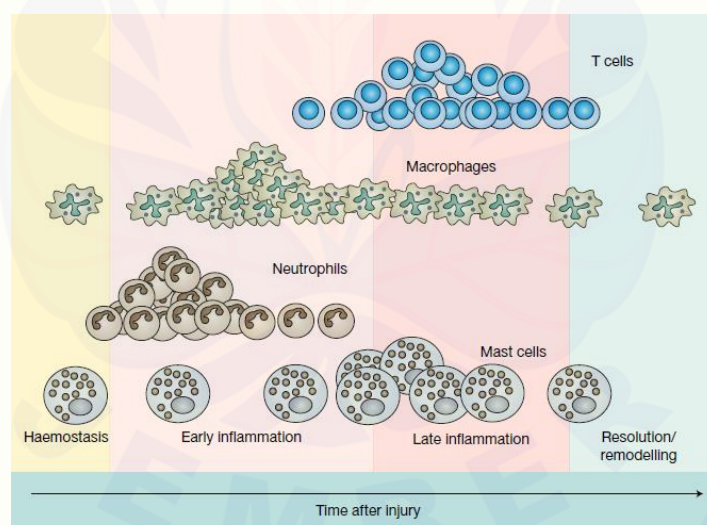
Makrofag berasal dari sel prekursor sumsum tulang yang memproduksi monosit yang bersirkulasi dalam darah. Sel tersebut dapat menembus dinding epitel pembuluh darah menuju ke jaringan ikat kemudian berdiferensiasi, bertumbuh dewasa, dan memperoleh ciri-ciri dari sel fagosit. Monosit dan makrofag merupakan sel yang sama dengan tingkat maturitas yang berbeda. Perubahan dari monosit menjadi makrofag berhubungan dengan penambahan pada ukuran, peningkatan sintesa protein, dan peningkatan jumlah kompleks golgi dan lisosom (Mescher, 2013).

Makrofag terdistribusi ke seluruh tubuh dan hampir terdapat pada seluruh organ tubuh dan memiliki nama tersendiri pada beberapa organ. Sel-sel yang berasal dari monosit tersebut membentuk suatu kelompok atau sistem dengan nama *Mononuclear Phagocyte System*. Contoh nama dari makrofag pada organ tertentu adalah sel Kupffer yang terdapat pada liver, sel mikroglial yang terdapat pada *Central Nervous System* (CNS), sel Langerhans pada kulit, dan Osteoklas pada jaringan tulang (Mescher, 2013).

Monosit diproduksi pada sumsum tulang melalui *Granulocyte / Monocyte Progenitor* (GMP) stem cell yang dapat berubah menjadi monosit dan 3 sel granulositik. Proliferasi dan diferensiasi dari *Common Myeloid Progenitor* (CMP) menjadi GMP dikontrol oleh IL-3. Perkembangan selanjutnya dari garis keturunan *Monocyte Progenitor* (MoP) tergantung pada keberadaan faktor transkripsi PU.1 dan Egr-1 dan distimulasi oleh IL-3 dan *Granulocyte Macrophage Colony Stimulating factor* (GM-CSF). GM-CSF juga mengontrol diferensiasi selanjutnya menjadi sel matur yang kemudian disekresikan menuju sistem sirkulasi. MoP akan berdiferensiasi menjadi sel monoblas. sel tersebut akan berdiferensiasi menjadi promonosit, lalu kemudian akan berdiferensiasi menjadi monosit. Perubahan dari MoP menjadi monosit membutuhkan waktu sekitar 55 jam, dan monosit berada pada sirkulasi sekitar 16 jam sebelum berpindah ke jaringan. Pada jaringan, sel monosit berdiferensiasi menjadi makrofag karena adanya pengaruh GM-CSF dan M-CSF (Ross & Pawlina, 2015).

2.3.3 Sel Makrofag Pada Proses Inflamasi

Makrofag akan melepaskan sitokin yang menstimulasi respon inflamasi dan mengaktifkan leukosit Pada saat awal trauma jaringan terjadi. Makrofag merupakan sel yang berperan memfagositik dan memiliki ukuran yang lebih besar dibandingkan dengan neutrophil. Munculnya makrofag pada daerah jejas luka dimediasi oleh chemical messenger yang dilepaskan dari platelet dan sel-sel yang rusak dan mampu bertahan dilingkungan luka asam yang ada fase inflamasi (Velnar *et al.*, 2009). Masa rekrutmen sel monosit kedalam jaringan yaitu 3-7 hari setelah terjadi luka dan makrofag paling banyak ditemui didalam jaringan pada hari ke-5. Hal ini disebabkan setelah monosit bermigrasi ke jaringan, dibutuhkan waktu 48-72 jam untuk berdiferensiasi menjadi makrofag pada area jejas (Kong & Gao, 2016; Weber, et al., 2016). Sel makrofag akan berumur lebih panjang dibanding sel PMN dan akan tetap ada di dalam luka sampai penyembuhan luka telah berjalan sempurna (Koh & DipPietro, 2011).



Pattern of leukocyte infiltration into wounds
Expert Reviews in Molecular Medicine © 2011 Cambridge University Press

Gambar 2.2 Pola infiltrasi leukosit. Sel-sel inflamasi muncul selama fase penyembuhan luka. *Haemostasis* (panel kuning), *Early inflammation* (panel merah muda), *Late Inflammation* (panel merah muda gelap), *Remodelling* (panel biru). Sel makrofag ada pada setiap fase penyembuhan luka (Sumber : Koh & DipPietro, 2011).

Inflamasi pada proses penyembuhan luka harus dibatasi. Inflamasi yang terjadi secara terus-menerus dapat menyebabkan proses penyembuhan luka yang

tidak normal dan menjadi inflamasi yang patologis. Makrofag mensekresi sitokin pro-inflamasi seperti Interleukin (IL)-1 β , IL-6, IL-8, dan TNF- α . Semakin lama waktu yang dibutuhkan untuk makrofag memfagositosis agen infeksi akan menimbulkan sitokin pro-inflamasi yang berlebihan seperti. Munculnya sitokin pro-inflamasi secara berlebihan dapat menyebabkan peradangan berkelanjutan dan cedera jaringan (Lawrence & Natoli, 2011).

TNF- α merupakan sitokin yang bersifat sebagai pirogen. Pada kadar rendah ia dapat menghambat pertumbuhan stadium darah parasit dengan mengaktifkan sistem imun seluler, dan juga dapat membunuh parasit secara langsung namun aktifitasnya lemah. Peran ganda dari sitokin terutama TNF- α yaitu pada kadar yang tepat akan memberi perlindungan dan penyembuhan. Akan tetapi kadar TNF- α yang berlebihan menyebabkan kerusakan jaringan yang sangat berat dan fatal (Irawati, Acang, & Irawati, 2008). IL-6 dapat menginduksi nyeri secara langsung. Interleukin-6 secara langsung dapat menginduksi aktivasi sel glia pada SSP (Tekieh *et al.*, 2011).

2.4 Buah Naga Merah

2.4.1 Taksonomi Buah Naga (*Hylocereus polyrhizus*)

Kingdom	: Plantae
Subkingdom	: Tracheobionta
Superdivision	: Spermatophyta
Division	: Magnoliophyta
Class	: Dicotyledons
Subclass	: Caryophyllidae
Order	: Caryophyllales
Family	: Cactaceae
Genus	: Hylocereus
Species	: Hylocereus polyrhizus (USDA, 2018)



Gambar 2.3 Buah naga (*Hylocereus polyrhizus*) (Yuwono, 2015)

2.4.2 Deskripsi Tanaman Buah Naga (*Hylocereus polyrhizus*)

Buah naga (*Hylocereus polyrhizus*) merupakan tanaman yang berasal dari daerah beriklim tropis kering seperti Meksiko, Amerika Tengah, dan Amerika Selatan bagian utara (Nurliyana, 2010). Buah naga termasuk tanaman tropis dan sangat mudah beradaptasi pada berbagai lingkungan tumbuh dan perubahan cuaca seperti sinar matahari, angin, dan curah hujan. Curah hujan yang ideal untuk pertumbuhan dan perkembangan tanaman ini adalah sekitar 60 mm/bulan atau 720 mm/tahun. Pada curah hujan 600-1.300 mm/tahun pun tanaman ini masih dapat tumbuh. Intensitas sinar matahari yang baik untuk tanaman ini sekitar 70-80%. Oleh karena itu, tanaman ini sebaiknya ditanam di lahan yang tidak terdapat naungan. Tanaman ini dapat tumbuh dan berkembang lebih baik bila ditanam di daerah dataran rendah antara 0-350 m dpl. Suhu udara yang ideal bagi tanaman ini antara 26-36 °C dan tanahnya harus beraerasi baik (Renasari, 2010). Agar pertumbuhan dari akar tanaman ini normal, disarankan agar derajat keasaman tanah berada pada kondisi netral, yaitu pH 7. Bila pH tanah di bawah 5, pertumbuhan tanaman akan menjadi lambat, bahkan kerdil (Kristanto, 2014).

Bunga tanaman ini merupakan bunga lengkap dengan panjang sekitar 15-36 cm dan lebar 10-23 cm (Warisno & Dahana, 2010). Kuncup bunga yang sudah berukuran panjang sekitar 30 cm akan mulai mekar pada sore hari. Mekarnya bunga dimulai dari mahkota bunga bagian luar yang berwarna krem, yaitu sekitar pukul 09.00 disusul dengan mekarnya mahkota bunga bagian dalam yang berwarna putih bersih. Setelah mekar, di dalam bunga berbentuk corong ini akan tampak sejumlah benang sari berwarna kuning. Bunga ini mekar penuh pada

tengah malam. Itulah sebabnya tanaman ini dijuluki sebagai *night blooming cereus*. Pada saat mulai mekar penuh, bunganya menyebarkan aroma yang harum sehingga mengundang kelelawar untuk hinggap dan menyerbuki bunganya (Hardjadinata, 2010).

Buah naga sendiri berbentuk bulat panjang/lonjong dengan kulit warna merah dan sangat tebal. Letak buah umumnya mendekati ujung cabang atau batang yang dapat tumbuh buah lebih dari satu, terkadang bersamaan atau berhimpitan. Ketebalan kulit buah 2-3 cm pada permukaan kulit buah terdapat jumbai atau jambul berukuran 1-2 cm (Panjuantiningrum, 2009; Jayanti, 2010).

Biji tanaman ini berbentuk bulat berukuran kecil dengan warna hitam. Kulit biji sangat tipis, tetapi keras. Biji ini dapat digunakan untuk perbanyakan tanaman secara generatif. Biji merupakan organ perkembangbiakan, tetapi jarang digunakan. Umumnya biji hanya digunakan di kalangan peneliti dalam upaya mencari varietas baru karena dibutuhkan waktu relatif lama untuk mendapat tanaman berproduksi. Setiap buah terdapat sekitar 1.200-2.300 biji (Hardjadinata, 2010).

2.5 Kulit Buah Naga (*Hylocereus polyrhizus*)

Bagian dari buah naga merah sebesar 30-35% merupakan kulit buahnya, namun hingga saat ini pemanfaatan pada kulit buah naga optimal. Padahal, yang menarik dari buah naga merah terletak pada manfaat dari kulit buahnya. Kulit buah naga merah dapat bermanfaat dalam bidang pangan sebagai pewarna alami pada makanan dan minuman. Selain bidang pangan, kulit buah naga merah dapat digunakan sebagai bahan dasar kosmetik. Dalam bidang farmakologi, kulit buah naga merah dijadikan sebagai obat herbal alami yang bermanfaat sebagai antioksidan (Putri, 2015).

Kulit buah naga merah kulit buah memiliki potensi sebagai bahan obat karena memiliki kandungan sianidin 3-ramnosil glukosida 5-glukosida, flavonoid, tiamin, niasin, piridoksin, kobalamin, fenolik, polifenol, karoten, fialbumin, dan betalain (Woo *et al.*, 2011). Kulit buah naga merah memiliki kandungan tambahan berupa tannin, saponin dan juga vitamin C. Seluruh kandungan yang terdapat pada

kulit buah naga merah sebagian besar berperan sebagai antibakteri dan antioksidan pada penyembuhan luka (Yanti, Novita, & Syainah, 2015).

Berdasarkan penelitian Wu *et al.* (2006), keunggulan dari kulit buah naga adalah kaya akan polifenol dan merupakan sumber antioksidan. Hasil penelitian ini didukung oleh penelitian Nurliyana *et al.* (2010) yang menyatakan bahwa dalam 1 mg/ml kulit buah naga merah mampu menghambat $83,48\% \pm 1,02\%$ radikal bebas, sedangkan pada buah naga merah hanya sebesar $27,45 \pm 5,03\%$. Aktivitas antioksidan ini menunjukkan bahwa kulit buah naga merah lebih besar dibandingkan daging buahnya, sehingga dapat dikatakan berpotensi untuk menjadi sumber antioksidan alami (Putri, 2015).

Ekstrak kulit buah naga dibuat berdasarkan metode maserasi dengan menggunakan pelarut etanol 70%. Pemilihan metode maserasi ini karena dapat menggunakan sampel dalam jumlah yang banyak, pelaksanaannya sederhana, tidak memerlukan perlakuan khusus dan kemungkinan terjadinya penguraian zat aktif oleh pengaruh suhu dapat dihindari karena tidak ada proses pemanasan (Rahman, Yufri, & Elda, 2016).

Penggunaan etanol sebagai pelarut universal disebabkan karena sifatnya yang mudah melarutkan senyawa zat aktif baik yang bersifat polar, semi polar dan non polar. Keuntungan lain etanol mudah berpenetrasi kedalam sel. Maserasi dilakukan selama 3 hari dengan 3 kali pengulangan. Konsentrasi etanol 70% lebih baik dalam melarutkan flavonoid. Karena semakin besarnya komposisi air didalam pelarut maka semakin banyak juga senyawa-senyawa polar yang dapat berdifusi kedalam pelarut (Luginda, 2018). Penggunaan pelarut etanol dengan konsentrasi diatas 70% mengakibatkan penurunan total flavonoid. Pelarut etanol diatas 70% kurang efektif untuk melarutkan senyawa flavonoid yang memiliki berat molekul rendah (Suhendra, 2019). Etanol 70% juga memiliki daya tarik zat aktif yang lebih baik karena bahan pengotor yang terlarut terhitung sangat kecil dalam cairan ekstraksi.

2.5.1 Flavonoid

Flavonoid adalah produk metabolisme tumbuhan yang memiliki struktur fenol yang bermacam-macam. Flavonoid adalah antioksidan yang efektif karena memiliki sifat radikal bebas dan inhibitor ion-ion metal dalam tubuh. Flavonoid juga berguna sebagai antiinflamasi, antialergi, dan melancarkan sirkulasi vaskuler serta antitumor sitotoksik (Cushine & Lamb, 2005).

Mekanisme aktivitas antiinflamasi dari flavonoid dapat melalui beberapa jalur yaitu dengan penghambatan aktivitas enzim COX dan lipooksigenase, penghambatan akumulasi leukosit, penghambatan pelepasan histamin. Penghambatan akumulasi leukosit selama proses inflamasi akan menyebabkan penurunan respon tubuh terhadap inflamasi. Penghambatan akumulasi leukosit ini karena terjadi penghambatan pada COX. Flavonoid juga dapat menghambat pelepasan histamin dari sel mast (Katzung, 2010).

Flavonoid juga berfungsi sebagai antioksidan, yang bekerja dengan mendonorkan atom hidrogen dan berikatan dengan radikal bebas yang tidak stabil yang dapat menyebabkan kerusakan membran sel sehingga sel tidak berfungsi sempurna. Adanya ikatan ini akan membuat radikal bebas menjadi lebih stabil, sehingga kerusakan membran sel dapat berkurang. Antioksidan tidak hanya penting untuk menghalangi terjadinya tekanan oksidatif dan kerusakan jaringan, tetapi juga penting dalam mencegah peningkatan produksi proinflamatori sitokin, yang merupakan hasil pengaktifan dari respon pertahanan tubuh yang terjadi terus menerus (Astuti, 2008).

2.5.2 Saponin

Saponin adalah senyawa glikosida yang ditemukan pada banyak tanaman. Saponin biasanya ditemukan pada bagian akar tanaman, namun beberapa penelitian menunjukkan bahwa saponin juga ditemukan pada bagian daun tanaman. Saponin telah lama diakui memiliki aktivitas antiinflamasi, antioksidan, antibakteri, antialergi, hepatoprotektif, antitrombotik, antivirus, dan antikarsinogen (Kim & Wampler, 2009).

2.5.3 Tanin

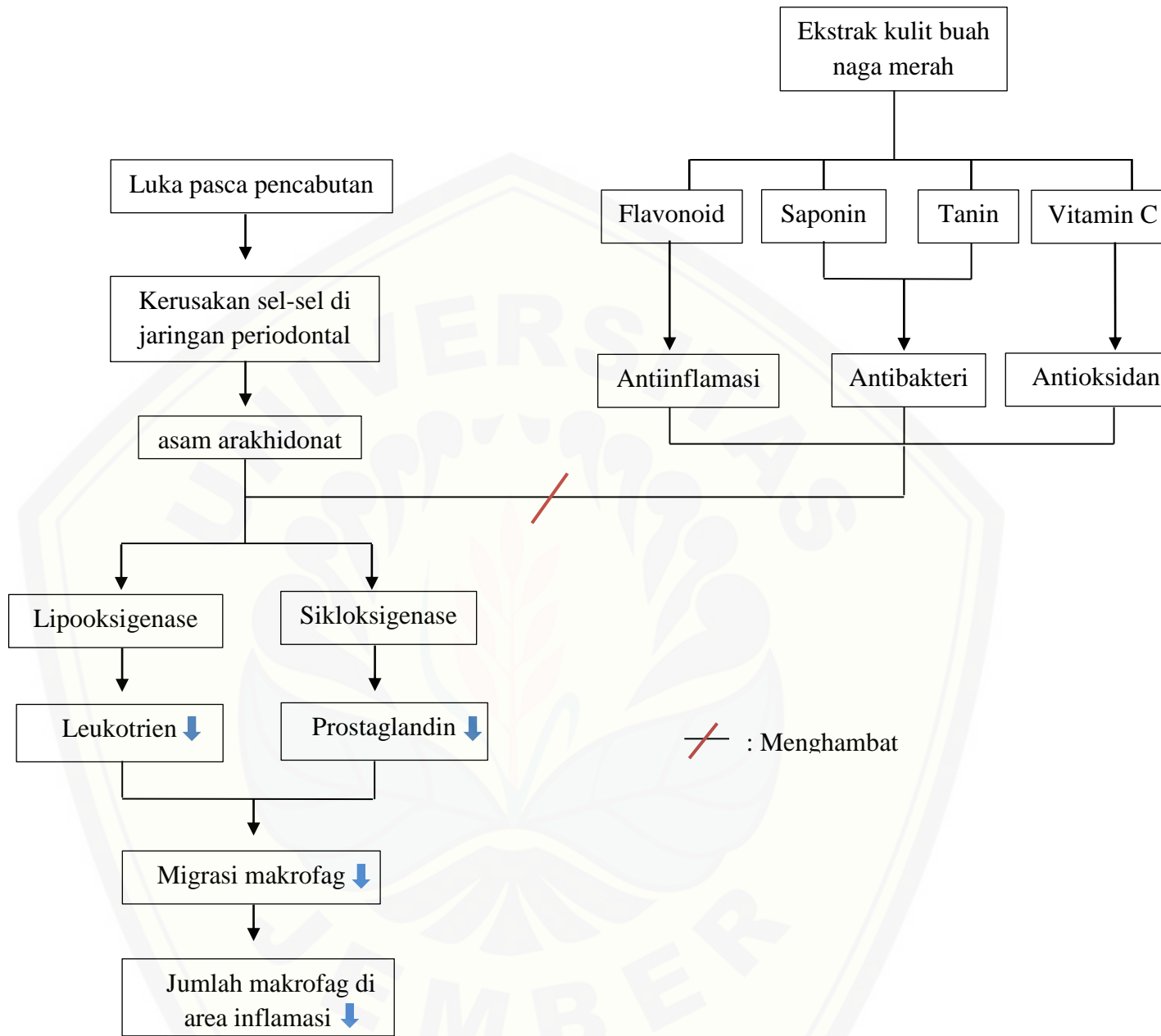
Tanin merupakan senyawa metabolit sekunder yang tergolong sebagai senyawa polifenol dengan aktivitasnya membentuk senyawa kompleks bersama makromolekul lainnya. Tanin memiliki peran sebagai antibakteri dengan menginaktifkan adhesin sel mikroba dan enzim, serta mengganggu transpor protein pada lapisan dalam sel. Tanin juga mempunyai target pada polipeptida dinding sel sehingga pembentukan dinding sel menjadi kurang sempurna. Hal ini menyebabkan sel bakteri menjadi lisis karena tekanan osmotik maupun fisik sehingga sel bakteri akan mati (Ngajow, 2013).

2.5.4 Vitamin

Vitamin C atau asam askorbat merupakan vitamin yang larut dalam air dan mudah berubah karena akibat oksidasi. Struktur kimia vitamin C berupa rantai 6 atom karbon ($C_6H_8O_6$), bekerja sebagai suatu koenzim dan pada keadaan tertentu berperan sebagai reduktor dan antioksidan. Vitamin C dapat memberikan elektron pada enzim yang membutuhkan ion-ion logam tereduksi dan bekerja sebagai kofaktor untuk hidroksilasi prolin dan lisin yang membentuk kolagen (Sorongan, 2015).

Vitamin C sebagai antioksidan mampu menetralkan radikal bebas yang mampu merusak sel atau jaringan secara efektif. Kemampuan vitamin C sebagai antioksidan dalam mereduksi beberapa reaksi kimia, salah satunya, mampu mereduksi spesies oksigen reaktif. Vitamin C juga memiliki kemampuan sebagai donor elektron, yang menjadi sangat efektif sebagai antioksidan karena dapat memutus rantai reaksi oksigen reaktif dengan cepat. Kemampuan vitamin C sebagai antioksidan dapat membantu proses penyembuhan luka dengan memengaruhi migrasi makrofag, keutuhan dinding pembuluh darah, proliferasi fibroblas, dan sintesis kolagen (Sorongan, 2015).

2.6 Kerangka Konseptual Penelitian



2.6.1 Penjelasan Kerangka Konseptual

Ekstraksi gigi akan menyebabkan kerusakan sel pada jaringan peridontal. Reaksi terhadap kerusakan sel akan melepaskan beberapa fosfolipid yang diantaranya adalah asam arakhidonat. Asam arakhidonat ini akan dimetabolisme menjadi mediator prostaglandin melalui aksi enzim siklooksigenase dan mediator leukotrien melalui enzim lipooksigenase. Mediator – mediator tersebut dapat menyebabkan terjadinya vasodilatasi dan peningkatan permeabilitas vaskuler. Hal ini mengakibatkan sel makrofag mampu bermigrasi ke dalam jaringan.

Kulit buah naga merah memiliki kandungan Flavonoid yang dapat digunakan sebagai antiinflamasi. Mekanisme aktivitas antiinflamasi dari flavonoid adalah melalui penghambatan jalur asam arakhidonat. Terhambatnya pelepasan asam arakhidonat akan menyebabkan berkurangnya ketersediaan substrat arakidonat bagi jalur siklooksigenase dan jalur lipooksigenase. Jika jalur siklooksigenase dan lipooksigenase terhambat maka pembentukan prostaglandin dan leukotrien juga akan berkurang. Hal ini mengakibatkan migrasi sel makrofag ke daerah inflamasi menjadi berkurang.

2.7 Hipotesis

Pemberian ekstrak kulit buah naga merah (*Hydrocereus Polyrhizus*) dapat menurunkan jumlah sel makrofag pada soket pasca pencabutan gigi tikus wistar jantan.

BAB 3. METODOLOGI PENELITIAN

3.1 Jenis Penelitian

Jenis penelitian yang dilakukan merupakan penelitian eksperimental laboratoris, yaitu dilakukan dengan intervensi dalam memberikan perlakuan kepada objek penelitian. Rancangan penelitian yang digunakan adalah *The Post Test Only Control Group Design*. Untuk mengetahui perbedaan yang signifikan antara kelompok perlakuan dan kontrol (Sugiyono, 2009).

3.2 Tempat dan Waktu Penelitian

Penelitian ini dilaksanakan di laboratorium hewan coba Fakultas Kedokteran Gigi Universitas Jember untuk perlakuan pada tikus dan bertempat di Laboratorium Patologi Anatomi Fakultas Kedokteran Gigi Universitas Jember untuk pembuatan preparat dan pengamatan jaringan. Pada bulan Desember - Februari.

3.3 Variabel Penelitian

3.3.1 Variabel Bebas

Ekstrak kulit buah naga merah (*Hylocereus polyrhizus*).

3.3.2 Variabel Terikat

Jumlah sel makrofag pada soket tikus wistar pasca pencabutan gigi molar satu rahang bawah kiri pada hari ke-3, ke-5 dan ke-7.

3.3.3 Variabel Kendali

Variabel terkontrol yang dipakai pada penelitian ini:

- a. Hewan coba (*Rattus norvegicus strain wistar*)
 1. Jenis kelamin jantan
 2. Berat badan tikus 200-300 gram
 3. Usia tikus 2-3 bulan
- b. Makanan dan minuman hewan coba

- c. Cara pemberian ekstrak kulit buah naga yaitu sondase
- d. Waktu pengamatan hewan coba yaitu hari ke-3, ke-5 dan ke-7 setelah pencabutan
- e. Ekstrak kulit buah naga merah (*Hylocereus polyrhizus*)

3.4 Definisi Operasional

3.4.1 Ekstrak Kulit Buah Naga Merah

Ekstrak kulit buah naga merah adalah ekstrak dengan kulit buah naga merah yang didapat dari kebun buah di daerah Banyuwangi. Ekstrak diperoleh dari sediaan setengah padat kulit buah naga merah dengan dilakukan ekstraksi menggunakan pelarut etanol 70% serta dievaporasi dan hasil ekstrak dicampur dengan bahan dasar CMC-Na dan air di Laboratorium Biologi Program Studi Farmasi Universitas Jember. Ekstrak kulit buah naga merah dibuat dalam sediaan larutan. Pemberian ekstrak pada sampel menggunakan metode sondase dengan sonde lambung dengan dosis 7 mg / g BB tikus sebanyak satu kali sehari.

3.4.2 Jumlah Makrofag

Jumlah makrofag adalah banyaknya makrofag yang dihitung dari 3 lapang pandang dengan pola huruf V yaitu pada bagian kiri, tengah dan kanan. Yang dihitung pada hari ke-3, ke-5 dan ke-7 pasca pencabutan gigi melalui pemeriksaan histologi dengan pewarnaan HE dan menggunakan mikroskop cahaya dengan pembesaran 400x. Perhitungan dan pengamatan jumlah makrofag dilakukan oleh 3 orang dan diambil rata-ratanya.

3.4.3 Ekstraksi Gigi Tikus

Pencabutan gigi dari alveolus gigi molar satu rahang bawah kiri tikus wistar jantan (*Rattus Norvegicus Strain Wistar*) yang dilakukan dengan menggunakan sonde setengah lingkaran, ekskavator dan pinset berkerat. Sebelum dilakukan pencabutan, terlebih dahulu di anastesi dengan bahan kentamin dengan dosis 0,04 – 0,08 ml.

3.4.4 Waktu pengorbanan hewan coba

Waktu pengorbanan hewan coba yaitu pada hari ke-3, ke-5 dan ke-7 setelah dilakukan pencabutan gigi. Dikarenakan Masa rekrutmen sel monosit kedalam jaringan yaitu 3-7 hari setelah terjadi luka dan makrofag paling banyak ditemui didalam jaringan pada hari ke-5 (Kong & Gao, 2016; Weber, *et al.*, 2016).

3.5 Jumlah dan Kriteria Sampel Penelitian

3.5.1 Jumlah Sampel

Besar sampel tiap kelompok ditentukan dengan rumus Daniel (2005):

$$n = \frac{Z^2 \sigma^2}{d^2}$$

Keterangan :

- n : besar sampel minimal
- z : nilai Z pada tingkat kesalahan tertentu (α); jika $\alpha = 0.05$, maka Z = 1,96 (2- tailed) dan Z= 1,64 (1-tailed)
- σ : standart deviasi
- d : kesalahan yang masih bisa ditoleransi
- α : derajat signifikan (0,05)

Pada penelitian ini nilai σ diasumsikan sama dengan nilai d ($\sigma = d$), hal ini karena nilai σ^2 jarang sekali diketahui sehingga harus menduganya. Masalah ini dapat dihilangkan dengan mendefinisikan d sebagai σ (Steel & Torrie, 1995). Maka berdasarkan rumus diatas, dapat dilakukan sebagai berikut :

$$\begin{aligned} N &= \frac{(1,96)^2 \sigma^2}{d^2} \\ &= (1,96)^2 \\ &= 3,84 \approx 4 \end{aligned}$$

Berdasarkan perhitungan diatas, diperoleh besar sampel minimal 4 ekor tikus. Pada penelitian ini digunakan 6 kelompok sehingga total sampel yang digunakan adalah 24 ekor tikus jantan.

3.5.2 Kriteria Sampel

Kriteria sampel yang harus dipenuhi sebelum mendapat perlakuan penelitian adalah :

- a. Tikus wistar dengan jenis kelamin jantan
- b. berat badan tikus 200-300 gram
- c. umur tikus 2-3 bulan
- d. pakan tikus dengan pelet merek turbo
- e. kondisi tikus sehat ditandai dengan tidak ada luka, tidak ada cacat tubuh, dan berat badan normal.

3.5.3 Perhitungan Dosis

Dosis kulit buah naga merah yang diberikan pada mencit berdasarkan penelitian Puspitasari (2017) dengan dosis optimal sebesar **1 mg/g BB** mencit yang diberikan secara per oral dalam bentuk suspensi sebanyak **0.5 ml/tikus** CMC-Na 0,5%.

Maka konversi dosis dari mencit ke tikus :

$$\begin{aligned} \text{BB mencit} &= 20 \text{ g} \\ \text{Dosis mencit} &= 1 \text{ mg/g BB} \\ \text{Faktor konversi} &= 7,0 \\ \text{Dosis tikus} &= \text{dosis mencit} \times \text{faktor konversi} \\ &= 1 \text{ mg/g BB mencit} \times 7,0 \\ &= (0.001 \text{ g} \times 20 \text{ g}) / (1 \text{ g} \times 20 \text{ g BB}) \times 7,0 \\ &= 0.02 \text{ g} / 20 \text{ g BB} \times 7,0 \\ &= 0.14 \text{ g} / 20 \text{ g BB} \\ &= 0.007 \text{ g/g BB} \\ &= \mathbf{7 \text{ mg} / \text{g BB tikus}} \end{aligned}$$

Jadi besar dosis dengan ekstrak kulit buah naga yang diberikan pada tikus sebesar **7 mg/ 1 gr bb tikus**

Dosis Ketamin

Menurut Kusumawati (2004), dosis anestesi ketamin yang digunakan pada tikus yaitu 20-40 mg/kg berat badan

$$\begin{aligned}
 \text{Dosis yang digunakan} &= 20\text{-}40 \text{ mg/kg BB} \\
 &= 20 - 40 \text{ mg} \times 200\text{g}/1000 \\
 &= 20 - 40 \text{ mg} \times 0.2 \text{ kg} \\
 &= \mathbf{4 - 8 \text{ mg}}
 \end{aligned}$$

Ketamin yang digunakan dalam penelitian ini memiliki konsentrasi 100 mg / 1 ml. dosis ketamin yang dibutuhkan adalah :

$$\begin{aligned}
 \frac{100 \text{ mg}}{1 \text{ ml}} &= \frac{4 - 8 \text{ mg}}{X} \\
 X &= \mathbf{0,04 - 0,08 \text{ ml}}
 \end{aligned}$$

Sehingga dosis ketamin yang digunakan antara **0,04 – 0,08 ml**

3.6 Alat dan Bahan Penelitian

3.6.1 Alat Penelitian

Alat yang digunakan dalam penelitian ini, yaitu :

- a. Alat-alat untuk pemeliharaan hewan coba terdiri atas kandang terbuat dari ember plastik persegi empat berukuran 40x30x10 cm³ dengan tutup dan anyaman kawat
- b. Timbangan untuk menimbang tikus (Neraca Ohaus, Jermani)
- c. Tempat makan dan minum tikus (Turbo)
- d. Sarung tangan (Everglove)
- e. Gelas ukur
- f. Sonde lambung
- g. *Dysposable syringe* (Onemed)
- h. Scalpel dan blade scalpel
- i. Pinset kedokteran gigi
- j. Rak slide

- k. *Deck glass* (menzel glazer)
- l. *Object glass* (citoglass)
- m. Mikroskop binokuler (Olimpus)
- n. Ekskavator
- o. Sonde lurus dan setengah bulat (Dentica)
- p. Mikrotom

3.6.2 Bahan Penelitian

Bahan yang digunakan dalam penelitian ini, yaitu:

- a. Bahan pembuatan Ekstrak buah naga merah terdiri dari kulit buah naga 20 kg, etanol 70%, kertas saring (Whatman filter paper), karbopol 2%, propilon glikol 15%, akuades 71%, dan trietanolamin (TEA) 4%
- b. Ekstrak buah naga merah
- c. Bahan ekstraksi gigi hewan coba terdiri dari ketalar 1000 mg/ 10 ml, kapas steril, cotton roll, dan aquades steril.
- d. Larutan ketamin (*Hameln Pharmaceuticals GmbH*, Jerman)
- e. Aquades steril
- f. Cotton pellet
- g. Alkohol 70% (Merck)
- h. Formalin
- i. Parafin Bubuk
- j. Xylol
- k. Hematoksilin-Eosin
- l. EDTA (*Ethylenediaminetetraacetic acid*) 10%
- m. Minuman dan makanan standart tikus wistar yang beredar di pasar, yaitu jenis konsentrat produksi Feedmill Malindo, air mineral, dan gabah/sekam

3.7 Prosedur Penelitian

3.7.1 *Ethical Clearance*

Sebelum dilakukan penelitian, hewan coba dan prosedur penelitian akan dilakukan pengurusan *ethical clearance* No.801/UN25.8/KEPK/DL/2019 di Komisi Etik Penelitian Kesehatan Fakultas Kedokteran Gigi Universitas Jember

3.7.2 Tahap Persiapan Kelompok Hewan Coba

Persiapan hewan coba selama tujuh hari, dalam jangka waktu tersebut tumbuh kembang tikus diamati, serta kebutuhan makanan dan minuman tikus harus diperhatikan dengan benar sehingga tidak kekurangan. Hal ini dimaksudkan agar didapat kondisi tikus yang sama dan dapat dikelompokkan sesuai kriteria.

3.7.3 Persiapan Pembuatan Ekstrak Kulit Buah Naga Merah (*Hylocereus polyrhizus*)

- a. Kulit buah naga merah dikupas dan dicuci dengan air mengalir, diiris kecil dan diangin-anginkan selama 24 jam.
- b. Kulit buah naga merah dikeringkan dalam oven pada suhu 45°C selama 2 jam.
- c. Kulit buah naga merah kering dihaluskan sampai menjadi serbuk seberat 400 gram dan dimasukkan ke dalam tabung Erlenmeyer, ditambahkan , 3,2L pelarut etanol 70% selama 3 x 24 jam, sambil sesekali diaduk.
- d. Maserat disaring dari ampasnya menggunakan kertas saring dan maserasi diulang sampai 3 kali. Filtrat etanol yang diperoleh, dikumpulkan kemudian dipisahkan menggunakan bantuan *vacuum rotary evaporator* dan *waterbath* sehingga diperoleh ekstrak kental.

3.7.4 Pengelompokan dan Perlakuan Hewan Coba

Hewan coba tikus wistar jantan sebanyak 24 ekor dibagi menjadi 2 kelompok utama yaitu kelompok kontrol dan kelompok perlakuan. Pada setiap kelompok utama terbagi menjadi 3 subdivisi kelompok berdasarkan hari dilakukan dekapitasi yaitu hari ke-3, ke-5 dan ke-7. Sehingga jumlah kelompok adalah 6 kelompok dengan 4 ekor tikus pada setiap kelompoknya.

- a. Kelompok kontrol : Tikus-tikus dilakukan pencabutan gigi pada gigi molar satu bawah kiri kemudian diberikan CMC-Na secara sondase sebanyak satu kali sehari sampai dilakukan dekapitasi. Setelah didekapitasi, rahang bawah tikus diambil dan dilanjutkan pembuatan sediaan jaringan.
- b. Kelompok perlakuan : Tikus-tikus dilakukan pencabutan gigi pada gigi molar satu bawah kiri kemudian diberi ekstrak kulit buah naga merah

dengan dosis 7 mg/g BB tikus secara sondase sebanyak satu kali sehari sampai dilakukan dekapitasi. Setelah didekapitasi, rahang bawah tikus diambil dan dilanjutkan pembuatan sediaan jaringan.

3.7.5 Tahap Ekstraksi Gigi Tikus

Tahap ekstraksi gigi dimulai dengan tahap anestesi pada tikus menggunakan ketamin. Saat tikus sudah dibawah pengaruh anestesi, maka ekstraksi gigi segera dilakukan dengan menggunakan ekskavator dan sonde setengah lingkaran. Gigi mola satur kiri bawah tikus dipisahkan dengan jaringan sekitarnya menggunakan sonde setengah lingkaran, kemudian setelah gigi terlepas dari perlekatan gigi tikus di unkit dengan menggunakan ekskavator, untuk mengambil gigi dari soket digunakan pinset berkerat.

3.7.6 Dekapitasi Hewan Coba

Hewan coba dikorbankan setelah hari ke-3, ke-5 dan ke-7 dari waktu pemberian perlakuan. Pengorbanan dilakukan dengan cara tikus dianestesi dengan ketamine 75-100 mg/kg secara intraperitoneal kemudian tikus diterminasi berdasarkan *Institutional Animal Care and Use Committee* (IACUC) menggunakan metode dekapitasi leher dengan cara meletakkan tikus pada permukaan yang rata, kemudian sebuah pinset diletakkan diatas kuduk tikus dan pinset ditekan sambil menarik ekor tikus dengan kuat dan pinset diarahkan ke atas kepala tikus (AVMA, 2013).

3.7.7 Tahap Pembuatan Preparat dan Perwarnaan Jaringan

Setelah tikus dikorbankan, dilakukan pengambilan rahang bawah kiri tikus untuk dibuat preparat jaringan

1. Fiksasi Jaringan

Fiksasi jaringan dengan *Neutral Buffered Formalin* (NBF) 10% yang bertujuan untuk mencegah perubahan jaringan *post mortem* agar tidak membusuk. Perendaman minimal selama 1x24 jam dengan volume larutan 10 kali dari besar spesimen.

2. Dekalsifikasi

Proses ini merupakan proses menghilangkan kalsium secara bertahap dengan menggunakan senyawa asam, yaitu *Ethylene Diamine Tetra Acetic Acid (EDTA)* 10% dengan volume 30-50 kali besarnya spesimen. Penggantian larutan ini dilakukan setiap hari sampai spesimen melunak. Jika telah melunak, perendaman dihentikan, dan dicuci dengan air mengalir selama 1x24 jam untuk menghilangkan asam.

3. Pemrosesan Jaringan

- a. Dehidrasi, yaitu penarikan air dari jaringan secara bertahap dengan menggunakan alkohol. Dari konsentrasi yang kecil yaitu 70% selama 1 jam, 80% selama 1 jam, 90% selama 1 jam sebanyak 2 kali, kemudian alkohol 100% selama 1 jam sebanyak 3 kali.
- b. *Clearing*, yaitu untuk menjernihkan jaringan sehingga tampak transparan dengan cara memasukkan jaringan ke dalam larutan xylol sebanyak 3 kali selama 1 jam, 2 jam dan 3 jam.
- c. Impregnasi yaitu proses infiltrasi parafin. Proses ini dilakukan dengan cara mencairkan parafin solid pada suhu 60°C dan selanjutnya memasukkan parafin pada jaringan sebanyak 3 kali, masing-masing selama 2 jam.
- d. Penanaman jaringan dengan parafin solid. Dilakukan dengan cara:
 - 1) Menyiapkan jaringan yang dikondisikan dalam suhu 60°C. Bahan *embedding* juga dipanaskan pada suhu 60°C.
 - 2) Penyiapan alat pencetak yang terbuat dari logam berbentuk L. Agar mudah dilepas, gunakan gliserin pada alat pencetak. Posisikan alat pencetak sehingga membentuk persegi empat, lalu bahan *embedding* dituang ke dalam alat pencetak dengan volume yang cukup.
 - 3) Jaringan diambil dengan menggunakan pinset lalu ditanam ke dalam pencetak yang telah diisi oleh parafin dengan posisi yang dikehendaki.

- 4) Alat pencetak yang telah terisi parafin dan jaringan didinginkan pada alat pendingin. Bila sudah mengeras parafin bisa dilepas dari alat pencetak sehingga terbentuk blok paraffin.

4. Pemotongan Jaringan

Alat yang digunakan untuk memotong jaringan adalah *rotary microtom*. Blok yang akan dipotong disiapkan pada alat pendingin agar parafin tetap padat dan kompak. Gelas obyek disiapkan dan diberi label sesuai dengan nomor spesimen. *Water bath (tissue floatation bath)* disiapkan pada suhu 40°C. Kemudian blok parafin diletakkan pada *head microtom* dan diatur ketebalan yang dikehendaki ($4\mu = 4 \times 10^{-3}$). Sayatan yang diperoleh diletakkan pada *water bath* agar sayatan dapat mengembang dengan baik lalu tiriskan. Setelah itu, sayatan pada gelas obyek diletakkan pada *hot plate* (alat pemanas) pada suhu 60°C selama 10-15 menit.

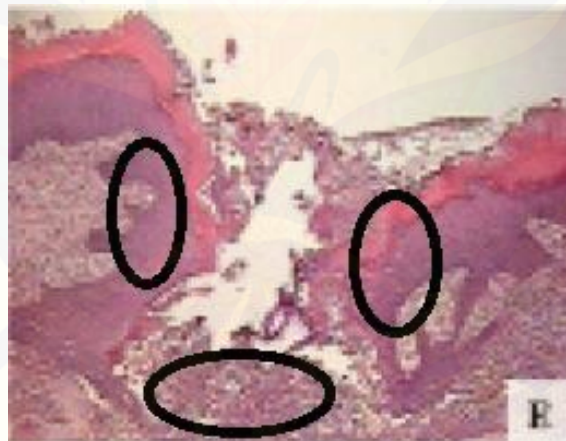5. Pewarnaan Histopatologi Anatomi (HPA) / Pengecatan Jaringan yang telah dipotong diberi pewarnaan sehingga unsur jaringan menjadi dapat diamati dengan mikroskop. Kemudian, dilakukan pengecatan Hematoksin Eosin (HE) dengan prosedur sebagai berikut:

- a. Deparafinisasi, yang bertujuan menghilangkan parafin yang menempel pada irisan jaringan. Dilakukan dengan memasukkan dalam larutan xylol
- b. Dehidrasi dalam larutan alkohol dengan gradasi menurun 100%, 95%, 70%
- c. Direndam dalam larutan hematoksin selama 15 menit
- d. Dibilas dalam air mengalir dalam waktu singkat
- e. Dichelupkan dalam HNO₃ secara cepat 3-10x, kemudian dilakukan pengecekan diferensiasi warna di bawah mikroskop
- f. Dibilas dalam air mengalir dalam waktu yang singkat
- g. Dichelup sebanyak 3-5 kali dalam larutan ammonium atau lithium hingga potongan berwarna biru cerah

- h. Dicuci dalam air mengalir selama 10-20 menit. Bila pencucian tidak maksimal jaringan akan sulit diwarnai oleh larutan eosin
- i. Direndam dalam larutan eosin selama 15 detik – 2 menit
- j. Dilakukan dehidrasi dalam alkohol dengan konsentrasi yang meningkat secara perlahan, masing-masing selama 2 menit
- k. Dimasukkan dalam larutan xylol 2x2 menit
- l. Ditutup dengan kaca penutup, dan preparat siap untuk dilakukan pemeriksaan di bawah mikroskop cahaya

3.7.8 Pengamatan dan perhitungan hasil

Sel makrofag pada luka soket pasca pencabutan dihitung menggunakan mikroskop binokuler. Penghitungan di mikroskop dengan perbesaran 400x. Perhitungan sel makrofag dilakukan di 3 lapang pandang dengan pola huruf V yaitu pada bagian kiri, tengah dan kanan. Perhitungan dan pengamatan jumlah makrofag dilakukan oleh 3 orang.



Gambar 3.1 Gambaran histologis soket alveolar gigi molar pertama rahang bawah tikus dengan pewarnaan H&E dan pembesaran 100X (Sumber : Dias-da-Silva, Costa Pereira, Castillo Marin, & Castillo Salgado, 2013).

3.8 Analisa Data

Uji normalitas untuk melihat distribusi data pada penelitian ini menggunakan *Kolmogorov Smirnov Test* dengan kriteria sebagai berikut :

Jika $p > 0,05$ maka H_0 diterima, berarti distribusi data tersebut normal

Jika $p < 0,05$ maka H_0 ditolak, berarti distribusi data tersebut tidak normal

Untuk uji homogenitas data, pada penelitian ini digunakan *Levene's Test* dengan kriteria sebagai berikut :

Jika $p > 0,05$ maka H_0 diterima, berarti data homogen

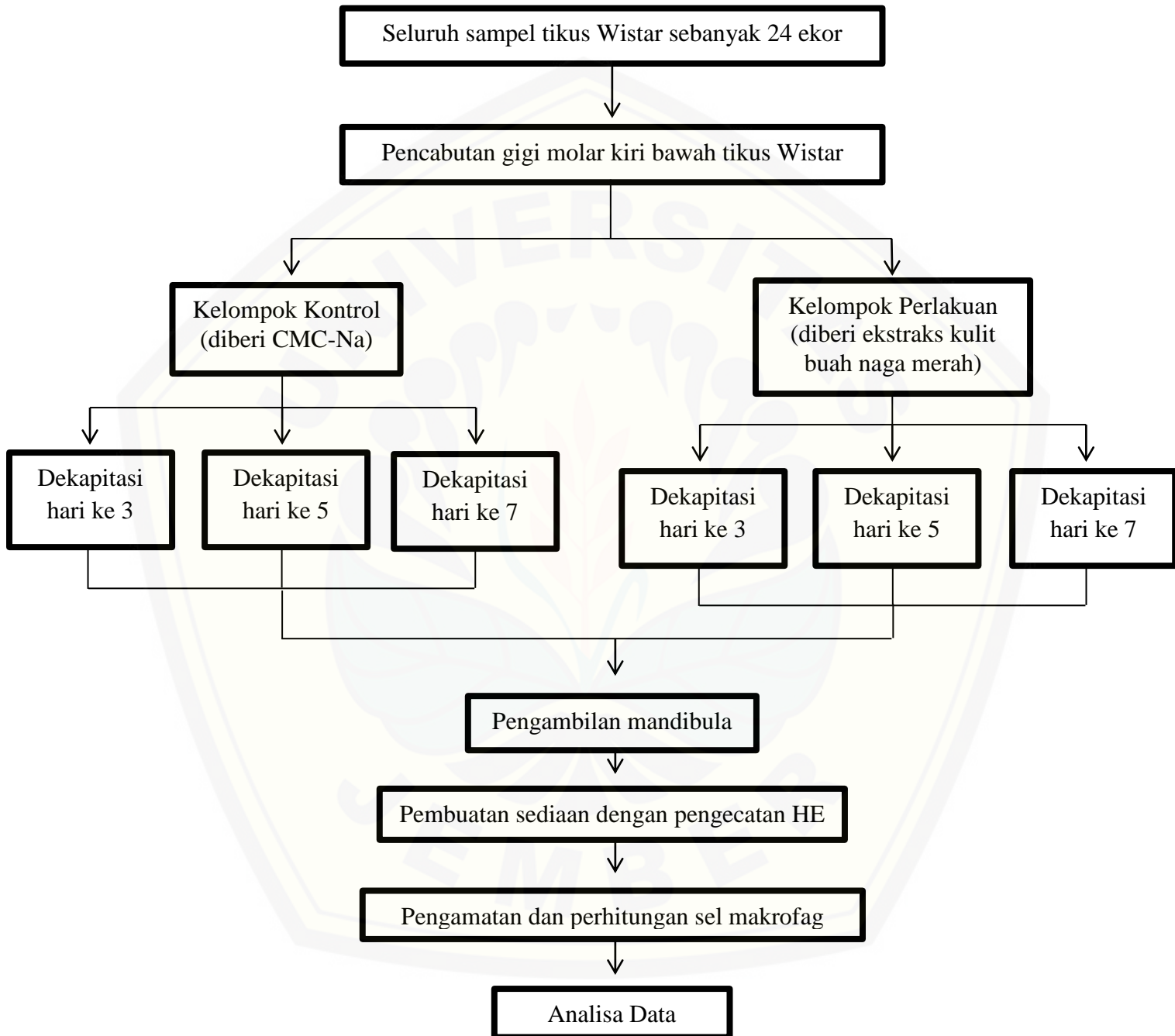
Jika $p < 0,05$ maka H_0 ditolak, berarti data tidak homogen

Untuk uji signifikansi jumlah sel makrofag antara kelompok kontrol dan perlakuan dengan data berdistribusi tidak normal dan tidak homogen maka dilakukan dengan menggunakan uji *Mann-Whitney test* dengan kriteria sebagai berikut :

Jika $p < 0,05$ maka H_0 diterima, berarti terdapat perbedaan signifikan antara hasil kelompok kontrol dengan kelompok perlakuan

Jika $p > 0,05$ maka H_0 ditolak, berarti tidak terdapat perbedaan signifikan antara hasil kelompok kontrol dengan kelompok perlakuan.

3.9 Alur Penelitian



BAB 5. KESIMPULAN DAN SARAN

5.1 Kesimpulan

Kesimpulan dari penelitian ini adalah pemberian ekstrak kulit buah naga merah (*Hydrocereus Polyrhizus*) dapat menurunkan jumlah sel makrofag pada soket pasca pencabutan gigi tikus wistar jantan.

5.2 Saran

Berdasarkan penelitian tersebut peneliti dapat memberikan saran sebagai berikut :

1. Perlu dilakukan penelitian tambahan mengenai aplikasi ekstrak kulit buah naga merah dengan bentuk sediaan lain.
2. Perlu dilakukan penelitian tambahan mengenai pengaruh ekstrak kulit buah naga merah terhadap penyembuhan luka pasca pencabutan dilihat dari sisi klinis.
3. Perlu dilakukan penelitian tambahan dengan menggunakan pengecatan yang berbeda seperti IHC dan Mallory untuk membedakan makrofag M1 dan M2 secara histopatologi.

DAFTAR PUSTAKA

- Agtini, D. 2010. Persentase Pengguna Protesa di Indonesia. *Media Litbang Kesehatan*. 20(2): 50-58.
- Andi, H., Dibyo, P., & Adi, U. 2012. Lama Waktu Operasi, Luas Daerah Operasi, Banyaknya Larutan Irigasi dan Jenis Anestesi dengan Komplikasi yang terjadi Pascaodontektomi. *Jurnal Manajemen Pelayanan Kesehatan*. 15(3): 140-146.
- Arief, H., & Widodo, M. 2018. Peranan Stres Oksidatif Pada Proses Penyembuhan Luka. *Jurnal Ilmiah Kedokteran Wijaya Kusuma*, 5(2): 22-29.
- Astuti, S. 2008. Isoflavon Kedelai Dan Potensinya Sebagai Penangkap Radikal Bebas. *Jurnal Teknologi Industri dan Hasil Pertanian*. 13(2): 126-136.
- AVMA. 2013. Guidelines for the Euthanasia of Animals. Schaumburg: American Veterinary Medical Association. <https://www.avma.org/KB/Policies/Documents/euthanasia.pdf>. [Diakses pada 19 Desember 2019].
- Brochhausen, C., Schmitt, V., Mamilos, A., Schmitt, C., Planck, C., Rajab, T., et al. (2016). Expression of CD68 positive macrophages in the use of different barrier materials to prevent peritoneal adhesions—an animal study. *Journal of Materials Science Materials in Medicine*.
- Budi, H., Soesilowati, P., & Imanina, Z. 2017. Gambaran histopatologi penyembuhan luka pencabutan gigi pada makrofag dan neovaskular dengan pemberian getah batang pisang ambon. *Majalah Kedokteran Gigi Indonesia*. 3(3): 122.
- Campos AC, Groth AK, Branco AB. 2008. Assessment and nutritional aspects of wound healing. *Curr Opin Clin Nutr Metab Care*. 11:281–288.
- Gensel, J.C., Zhang, B. 2015. Macrophage Activation and Its Role in Repair and Pathology After Spinal Cord Injury, *Brain Research*. 22(14).
- Gordon PW. 2013. *Buku Ajar Praktis Bedah Mulut*. Edisi 4. Jakarta: EGC.
- Guyton, Arthur C. 2012. *Fisiologi Manusia dan Mekanisme Penyakit*. Edisi Revisi. Jakarta: EGC.
- Guyton, A. C., Hall, J. E., 2014. *Buku Ajar Fisiologi Kedokteran*. Edisi 12. Jakarta: EGC.

- Haniastuti, T. 2009. Penurunan Aktivitas Fagositosis Sel Makrofag Mencit Setelah Distimulasi Minyak Atsiri Kencur Terhadap *Actinobacillus Actinomycetemcomitans*. *dentika Dental Journal*. 14(1): 11-14.
- Hardjadinata, Sinatra. 2012. *Budi Daya Buah Naga Super Red Secara Organik*. Edisi 3. Jakarta: Penebar Swadaya Group.
- Hupp JR, Ellis E, Tucker MR. 2014. *Contemporary oral and maxillofacial surgery*. Edisi 6. St.Louis: Elsevier Mosby.
- Hutagalung, M. H., & Tarigan, S. 2018. Efektivitas Gek Ekstrak Putih Telur Ayam Kampung Terhadap Penyembuhan Luka Pasca Pencabutan Gigi Tikus Wistar Jantan Melalui Pengamatan Jumlah Sel Makrofag. *Jurnal Mutiara Kesehatan Masyarakat*. 3(1): 80-89.
- Irawati, L., Acang, N., & Irawati, N. 2008. Ekspresi Tumor Necrosis Factor-Alfa (TNF- α). *Majalah Kedokteran Andalas*. 32(1): 16-28.
- Karundeng, R., S. Wangko., S.J.R. Kalangi. 2014. Jaringan Lemak Putih dan Jaringan Lemak Coklat : Aspek Histofisiologi. *Jurnal Biomedik* 6(3): 8-16.
- Katzung, B, G. 2010. *Farmakologi Dasar dan Klinik*. Edisi 10. Jakarta: EGC.
- Kim, Y. & Wampler, D.J. 2009. *Anthocyanin Content in Various Anthocyanin Rich Fruits and Vegetables*. Sensus Technical Note, Hamilton.
- Koh, T. J., & DipPietro, L. A. 2011. Inflammation and wound healing: the role of the macrophage. *Expert Reviews in Molecular Medicine*.13(23).
- Kong, X., & Gao, J. 2016. Macrophage polarization: a key event in the secondary phase of acute spinal cord injury. *Journal of Cellular and Molecular Medicine*. (5): 941-954.
- Kristanto D. 2014. *Berkebun Buah Naga*. Jakarta: Penebar Swadaya.
- Lalage, & Zerlina. 2013. *Libas Berbagai Penyakit Dengan Sirsak, Manggis, dan Binahong*. Klaten: Cable Book.
- Lande R., Kepel B.J, Siagian K.V. 2015. Gambaran Faktor Risiko dan Komplikasi Pencabutan Gigi di RSGM PSPDG-FK UNSRAT. *Jurnal e-Gigi*. 3(2): 476-481.

- Luginda, R., Lohita, B., Indriani, L. 2018. Pengaruh Variasi Konsentrasi Pelarut Etanol Terhadap Kadar Flavonoid Total Daun Beluntas (*Pluchea Indica* (L.) Less) Dengan Metode Microwave – Assisted Extraction (Mae). *Jurnal Online Mahasiswa Bidang Farmasi*. 1(1).
- Lumbanraja LB. 2009. Skrinning fitokimia dan uji efek antiinflamasi ekstrak etanol daun tempuyung (*Sonchus arvensis* L.) terhadap radang pada tikus. *Skripsi*. Medan: Fakultas Farmasi Universitas Sumatera Utara.
- Manzoor M., Raza S., and Chaudhry B. 2013. Proficient Handling and Restraint of the Laboratory Animal Rat (*Rattus Norvegicus*) Facilitate Essential Biochemical and Molecular Level Studies in Biomedical Sciences. *IOSR Journal of Pharmacy and Biological Sciences*. 6(1): 21-23.
- Mescher AL. 2013. *Junqueira's Basic Histology: Text & Atlas*. Edisi 13. New York: Mc Graw Hill.
- Naharuddin, Maknunah. 2013. Pengaruh Pemberian Premedikasi Tramadol Terhadap Durasi Ambang Nyeri Setelah Pencabutan Gigi. *Skripsi*. Makassar: Fakultas Kedokteran Gigi Universitas Hasanuddin.
- Ngajow, M., Jemmy, A., dan Vanda, S.K. 2013. Pengaruh Antibakteri Ekstrak Kulit Batang Matoa (*Pometia pinnata*) terhadap Bakteri *Staphylococcus aureus* secara In Vitro. *Jurnal MIPA Unsrat Online*, 2 (2): 128 –132.
- Nguyen, V. L., Truong, C. T., Nguyen, B. C. Q., Van Vo, T. N., Dao, T. T., Nguyen, V. D. 2017. Anti-inflammatory and wound healing activities of calophyllolide isolated from *Calophyllum inophyllum* Linn. *PloS ONE Journal*. 12(10).
- Ningsih, J. R. (2018). *Ilmu Dasar Kedokteran Gigi*. Surakarta: Muhammdiyah University Press.
- Nurdahlia. 2015. Faktor yang Memengaruhi Penyembuhan Luka Perineum Pada Ibu Pasca Persalinan Normal di Wilayah Kerja Puskesmas Jeumpa, Gandapura, dan Kuta Blang Kabupaten Bireuen. *Tesis*. Medan: Universitas Sumatera Utara.
- Nurliyana, R., Zahir, I. S., Suleiman, K. M., Aisyah, M.R., dan Rahim, K. K. 2010. Antioxidant study of pulps and peels of dragon fruits: a comparative study. *International Food Research Journal*. 17(2): 367-375.

- Panggono, S. P., Vidyazti, N., Pratiwi, F. D., Rachmad, N., Nur R., S. D., & Prasetyo, E. P. 2012. Pemanfaatan Ekstrak Kecubung (*Datura metel*) Untuk Mengatasi Nyeri Gigi dan Gingiva. *BIMKGI*. 1(1): 20-23.
- Peate, I., dan Glencross, W. 2015. *Wound Care at a Glance*. New Jersey: Wiley Blackwell.
- Primatika, A. D., Budiono, U., & Eksana, E. (2010). Pengaruh infiltrasi levobupivakain pada skor histologis MHC kelas 1 pada penyembuhan luka. *J Anastesiologi Indonesia*. 2(2).
- Puspitasari, Sagita., Hendy, Hendarto., 2017. Pengaruh Ekstrak Kulit Buah Naga Merah (*Hylocereus Polyrhizus*) Terhadap Kadar Interleukin-6 Mencit Model Endometriosis. *Jurnal Biosains Pascasarjana*. 19(3).
- Putri, R.P. Rahmalia, S. Zulfitri, R. (2012). Hubungan Perilaku Keluarga Dalam Pengaturan Diet Terhadap Derajat Hipertensi Di Puskesmas Sidomulyo Panam. *Skripsi*. Pekanbaru: Fakultas Keperawatan Universitas Riau.
- Putri Meidayanti, N.K., 2015 Aktivitas Antioksidan Antosianin Dalam Ekstrak Etanol Kulit Buah Naga Super Merah (*Hylocereus costaricensis*) dan Analisis Kadar Totalnya. *Journal of Chemistry*. 9(2): 244-251.
- Rahman, H., Aldi, Y., & Mayanti, E. 2016. Aktifitas imunomodulator dan jumlah sel leukosit dari ekstrak kulit buah naga merah (*Hylocereus lemairei* (Hook.) Britton & Rose) pada mencit putih jantan. *Jurnal Farmasi Higea*, 8(1): 44-58.
- Renasari, N. 2010. Budidaya tanaman buah naga super red di Wana Bakti Handayani. *Skripsi Purwokerto*: Fakultas Pertanian Universitas Sebelas Maret.
- Ross, M. H., & Pawlina, W. 2015. *Correlated Cell and Molecular Biology*. Edisi 7. London: LWW.
- Song, M., Kim, S., Kim, T., Park, S., Shin, K.-H., Kang, M. 2017. Development of a Direct Pulp-capping Model for the Evaluation of Pulpal. *Journal of Visualized Experiments*. (119).
- Sugiyono. 2009. *Metode Penelitian Kuantitatif, Kualitatif dan R&D*. Bandung : Alfabeta.
- Suhendra, C., Widarta, I., Wiadnyani, A. 2019. Pengaruh Konsentrasi Etanol Terhadap Aktivitas Antioksidan Ekstrak Rimpang Ilalang (*Imperata*

- Cylindrica (L) Beauv.) Pada Ekstraksi Menggunakan Gelombang Ultrasonik. *Jurnal Ilmu Dan Teknologi Pangan*. 8(1): 27-32.
- Sularsih, & Soeprijanto. 2016. Pengaruh Penggunaan Kitosan Dengan Berat Molekul Yang Berbeda Terhadap Ekspresi Tumor Necrosis Factor Alpha (Tnf A) Pada Penyembuhan Luka Pencabutan Gigi Rattus Norvegicus. *Jurnal Material Kedokteran Gigi*. 5(1): 15-22.
- United States Departement of Agriculture 2018. *National Nutrient Database for Standard Reference*. Washington: United States Departement of Agriculture.
- Velnar T., Bailey T. and Smrkolj V. 2009. The wound healing process: an overview of the cellular and molecular mechanisms. *The Journal of International Medical Research*. 37(5): 1528-1542.
- Warisno & Dahana. 2010. *Peluang Usaha dan Budidaya Cabai*. Jakarta: Gramedia Pustaka Utama.
- Weber, C., Telerman, S. B., Reimer, A., Sequeira, I., Liakath-Ali, K., Arwert, E. 2016. Macrophage Infiltration and Alternative Activation during Wound Healing Promote MEK1-Induced Skin Carcinogenesis. *Cancer Research*. 76(4): 805-817.
- Woo, K.K., Ngou, F.H., Ngo, L.S., Soong, W.K., Tang, P.Y. 2011. Stability of betalain pigment from red dragon fruit (*Hylocereus polyrhizus*). *American Journal of Food Technology*. 6: 140-148.
- Yanti, R., Novita, S., & Syainah, E. 2015. Daya Terima Kadar Vitamin C Sari Buah Kulit Buah Naga Merah (*Hylocereus polyrhizus*) Dengan Proses Pengolahan Yang Berbeda. *Jurnal Skala Kesehatan*. 6(1).
- Young, A., McNaught, C., dan McNaught, E. 2011. the Physiology of Wound Healing. *Surgery*. 29(10): 475-479.
- Zhou, Y.-Q., Liu, Z., Liu, Z. H., Chen, S.-P., Li, M., Shahveranov, A. 2016. Interleukin-6: an emerging regulator of pathological pain. *Journal of Neuroinflammation*. 13(1): 141.

LAMPIRAN

Lampiran 1. Surat *Ethical Clearance*

 <p>KOMISI ETIK PENELITIAN KESEHATAN (KEPK) FAKULTAS KEDOKTERAN GIGI UNIVERSITAS JEMBER (THE ETHICAL COMMITTEE OF MEDICAL RESEARCH FACULTY OF DENTISTRY UNIVERSITAS JEMBER)</p>	
<p>ETHIC COMMITTEE APPROVAL No.801/UN25.8/KEPK/DL/2019</p>	
<p>Title of research protocol : *Effects of Red Dragon Fruit (<i>Hylocereus Polyrhizus</i>) Skin Extract on the Number of Macrophage Cells After Tooth Extraction of Wistar Rats (<i>Rattus Norvegicus Strain Wistar</i>)*</p>	
Document Approved	: Research Protocol
Pincipal investigator	: M. Nagara Salim Said
Member of research	: -
Responsible Physician	: M. Nagara Salim Said
Date of approval	: November 2019- Februari 2020
Place of research	: Biomedik Fakultas Kedokteran Gigi Universitas Jember
<p>The Research Ethic Committee Faculty of Dentistry Universitas Jember States That the above protocol meets the ethical principle outlined and therefore can be carried out.</p>	
<p>Jember, January 9th 2020</p>	
 Dean of Faculty of Dentistry Universitas Jember (dr. P. Rahardyan P. M. Kes, Sp. Pros.)	 Chairperson of Research Ethics Committee Faculty of Dentistry Universitas Jember (D. Ayu Ratna Dewanti, M.Si)

Lampiran 2. Surat Izin Laboratorium Farmakologi



KEMENTERIAN RISET, TEKNOLOGI, DAN PENDIDIKAN TINGGI
UNIVERSITAS JEMBER
FAKULTAS KEDOKTERAN GIGI
Jl. Kalimantan No. 37 Jember Telp: (0331) 555536, Faks. 531991

Nomor : ~~Det~~ /UN25.8.TL/2019
Perihal : Ijin Membuat Ekstrak

24 JUN 2019

Kepada Yth
Kepala Bagian Laboratorium Biologi Farmasi
Fakultas Farmasi Universitas Jember
Di Jember

Dalam rangka pengumpulan data penelitian guna penyusunan skripsi maka, dengan hormat kami mohon bantuan dan kesediannya untuk memberikan ijin membuat ekstrak kulit buah naga merah bagi mahasiswa kami di bawah ini:

- | | | |
|----|------------------------|--------------------------------------------------------------------------------------------------------------------------------------------------------------------------------------------------------------------------------|
| 1 | Nama | : M. Nagara Selim Said |
| 2 | NIM | : 161610101118 |
| 3 | Semester/Tahun | : 2018/2019 |
| 4 | Fakultas | : Fakultas Kedokteran Gigi Universitas Jember |
| 5 | Alamat | : Perumahan Taman Kampus, Blok C3 No. 05,
Tegalgede, Sumbersari, Kabupaten Jember, Jawa Timur |
| 6 | Judul Penelitian | : Efek Ekstrak Kulit Buah Naga Merah (<i>Hylocereus Polyrhizus</i>) Terhadap Jumlah Makrofag Pasca Ekstraksi Gigi Tikus Wistar Jantan (<i>Rattus Norvegicus Strain Wistar</i>) |
| 7 | Lokasi Penelitian | : Laboratorium Biologi Farmasi Fakultas Farmasi Universitas Jember |
| 8 | Data/alat yg di pinjam | : - |
| 9 | Waktu | : Juni 2019 s/d Selesai |
| 10 | Tujuan Penelitian | : Untuk mengetahui efek ekstrak kulit buah naga merah (<i>Hylocereus Polyrhizus</i>) terhadap jumlah sel makrofag pada proses penyembuhan luka pasca pencabutan gigi tikus wistar (<i>Rattus Norvegicus Strain Wistar</i>) |
| 11 | Dosen Pembimbing | : 1. drg. Nadie Fatimazzahro MD.Sc.
2. drg. Budi Yuwono M.Kes. |

Demikian atas perkenan dan kerja sama yang baik disampaikan terimakasih



Lampiran 3. Surat Izin Laboratorium Histologi



KEMENTERIAN PENDIDIKAN DAN KEBUDAYAAN
UNIVERSITAS JEMBER
FAKULTAS KEDOKTERAN GIGI
Jl. Kalimantan No. 37 Jember ☎(0331) 333336, Faks. 331991

No./sur : 003/UN25.S.TL/2020
Perihal : Ijin Penelitian

10 JAN 2020

Kepada Yth
Ketua Bagian Biomedik
Fakultas Kedokteran Gigi Universitas Jember
Di Jember

Dalam rangka pengumpulan data penelitian guna penyusunan skripsi maka, dengan hormat kami mohon bantuan dan kesediaannya untuk memberikan ijin penelitian bagi mahasiswa kami di bawah ini:

- 1 Nama : M. Nagara Salim Said
- 2 NIM : 161610101118
- 3 Semester/Tahun : 2018/2019
- 4 Fakultas : Fakultas Kedokteran Gigi Universitas Jember
- 5 Alamat : Perumahan Taman Kampus, Blok C3 No. 08, Tegalgede, Sumbasari, Kabupaten Jember, Jawa Timur
- 6 Judul Penelitian : Pengaruh Ekstrak Kulit Buah Naga Merah (*Hylocereus Polyrhizus*) Terhadap Jumlah Makrofag Pasca Pencabutan Gigi Tikus Wistar (*Rattus Norvegicus Strain Wistar*)
- 7 Lokasi Penelitian : Laboratorium Farmakologi Ruang Hewan Dan Laboratorium Histologi Fakultas Kedokteran Gigi Universitas Jember
- 8 Data/alat yg di pinjam : -
- 9 Waktu : Januari 2020 s/d Februari 2020
- 10 Tujuan Penelitian : Untuk mengetahui efek ekstrak kulit buah naga merah (*Hylocereus Polyrhizus*) terhadap jumlah sel makrofag pada proses penyembuhan luka pasca pencabutan gigi tikus wistar.
- 11 Dosen Pembimbing : 1. drg. Nadie Fatimatu Zahro MD.Sc.
: 2. drg. Budi Yuwono M.Kes.

Demikian atas perkenan dan kerja sama yang baik disampaikan terimakasih

an, Dengan
Kini, Dekan I
KEMENTERIAN PENDIDIKAN DAN KEBUDAYAAN
UNIVERSITAS JEMBER
Dr. drg. Masrizki Novita, M.Kes. Sp.OF (K)
NIP.196811251999032001

Lampiran 4. Alat dan Bahan Penelitian

4.1 Alat Penelitian



Keterangan :

- | | |
|-----------------------------------|-----------------------------------|
| A. Neraca digital | L. <i>Disippible syringe</i> 3 ml |
| B. Rat dental chair | M. Pisau malam |
| C. Tabung plastik | N. Pinset |
| D. Timbangan digital | O. Arteri clam |
| E. Papan bedah | P. Gunting bedah |
| F. <i>Handscoon</i> | Q. Sonde setengah lingkaran |
| G. Masker | R. Eskavator kecil |
| H. Kain lap | S. Eskavator besar |
| I. <i>Cotton roll</i> | T. Blade dan scalpel |
| J. Baki stainless steel | U. Spidol |
| K. <i>Disippible syringe</i> 1 ml | |



Inkubator



Slide warme



Mikroskop Binokuler



Mikrotom



Water bath



Optilab 3.0



Filling cabinet



Lemari Pendingin



4.2 Bahan Penelitian



Keterangan:

1. Paraffin Pastilles
2. EDTA
3. Entellan
4. Alkohol 80%
5. Alkohol 100%
6. Alkohol 95%
7. Alkohol 70%
8. Xylol
9. Objek glass dan cover
10. Mayer's Hematoxylin
11. Eosin

Lampiran 5. Prosedur Penelitian



1. Pengeringan kulit buah naga merah



2. Pengovenan suhu 45%



3. Serbuk setelah di selep



4. Penambahan 0.75L etanol 70%



5. Penyaringan maserat



6. Rotary evaporator



7. Ekstrak kental




8. Adaptasi hewan coba



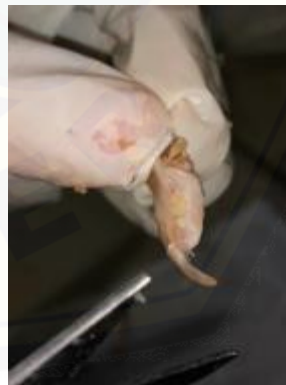
9. Anastesi hewan coba



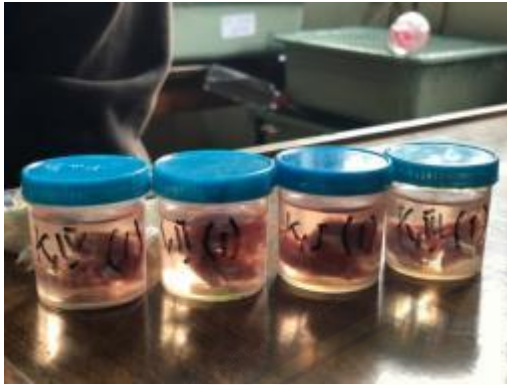10. pencabutan gigi M1 kiri bawah




11. Larutan ekstrak kulit buah naga



12. dekapitasi dan pengambilan rahang



13. Fiksasi jaringan




14. dekalsifikasi jaringan



15. Prosesing jaringan




16. Embeding



17. Pemotongan jaringan



18. perwarnaan jaringan dengan H&E



19. Pengamatan

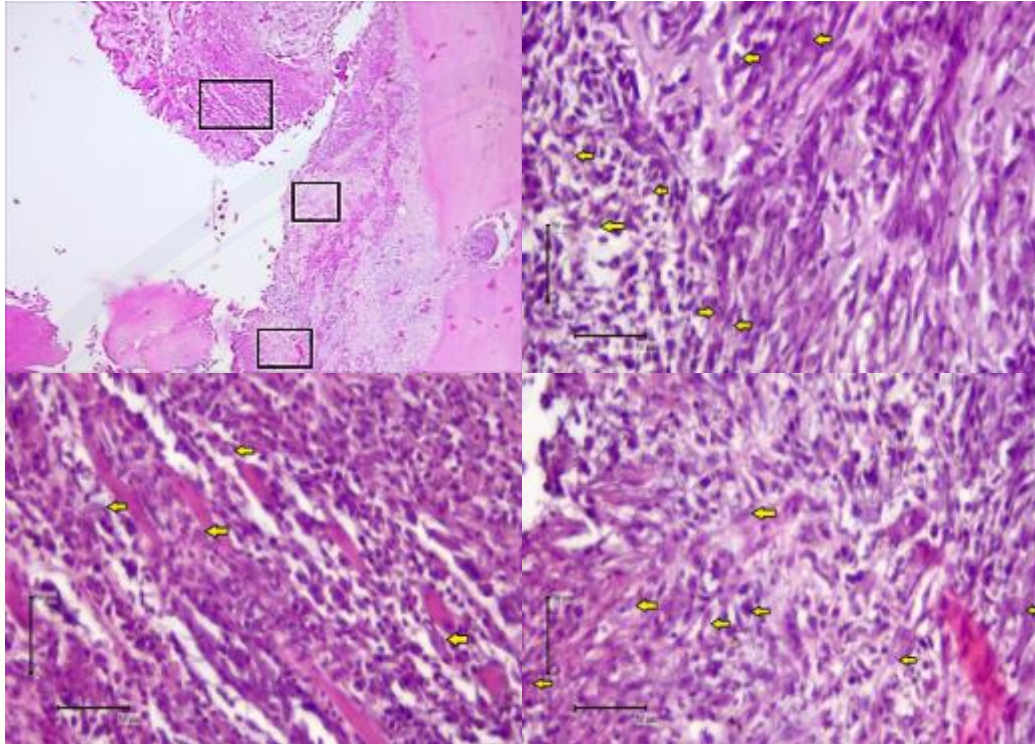


Lampiran 6. Data Berat Badan, Dosis yang Disondekan

Kelompok	Berat Badan	Dosis (mg)	Dosis total (mg)
P3	236	7	1652
P3	206	7	1442
P3	232	7	1624
P3	202	7	1414
P5	168	7	1176
P5	222	7	1554
P5	179	7	1253
P5	199	7	1393
P7	199	7	1393
P7	166	7	1162
P7	190	7	1330
P7	160	7	1120

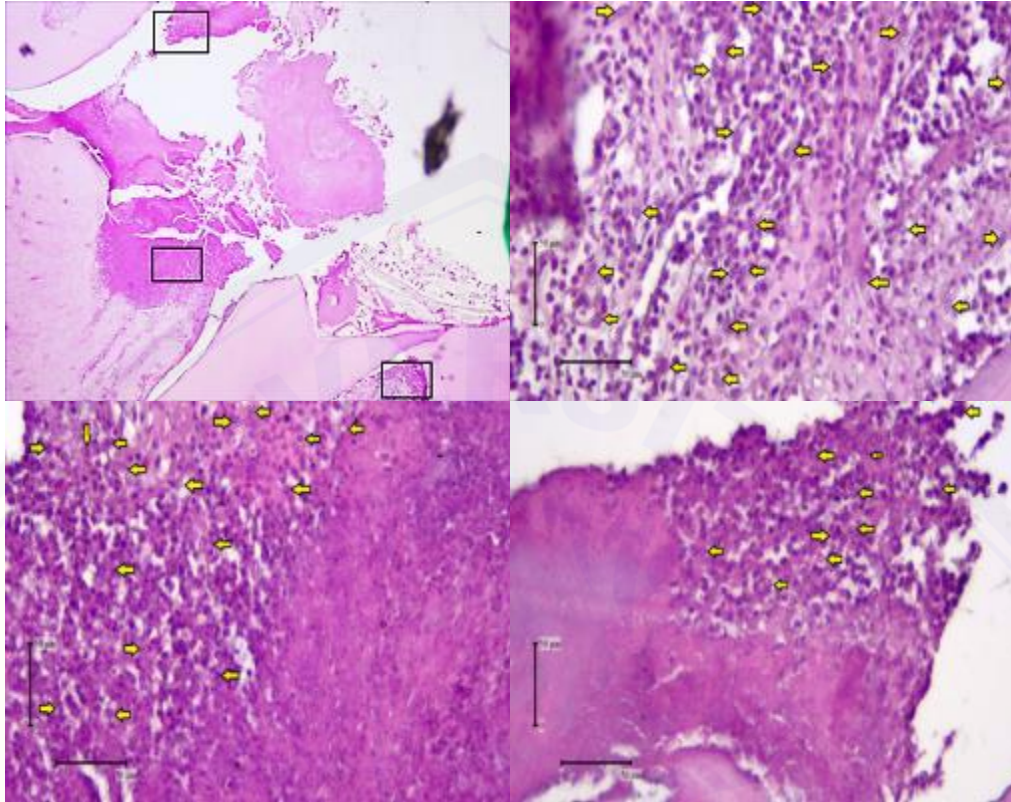
Lampiran 7. Gambar Hasil Preparat Histologi

Gambar 1



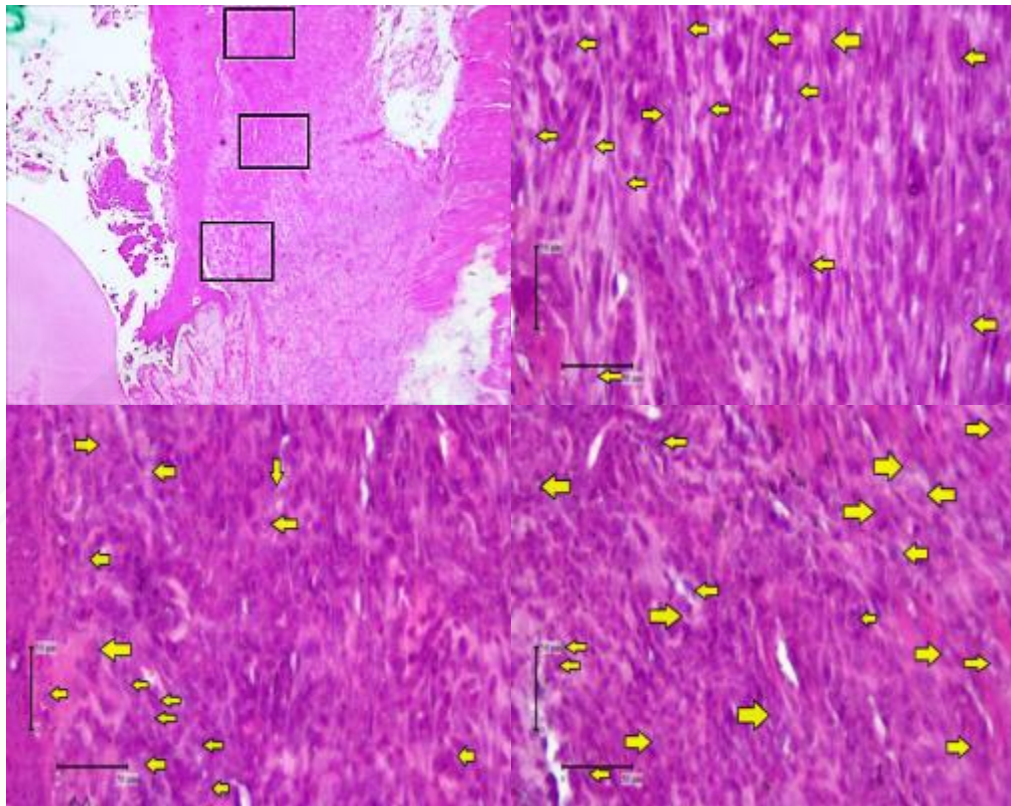
Gambaran histologis sel makrofag (panah kuning) kelompok perlakuan hari ke-3 dengan pemberian ekstrak kulit buah naga merah pada soket pasca pencabutan gigi tikus wistar jantan dengan pewarnaan *Hematoxylin-eosin* dengan pembesaran 400x menggunakan mikroskop binokuler.

Gambar 2



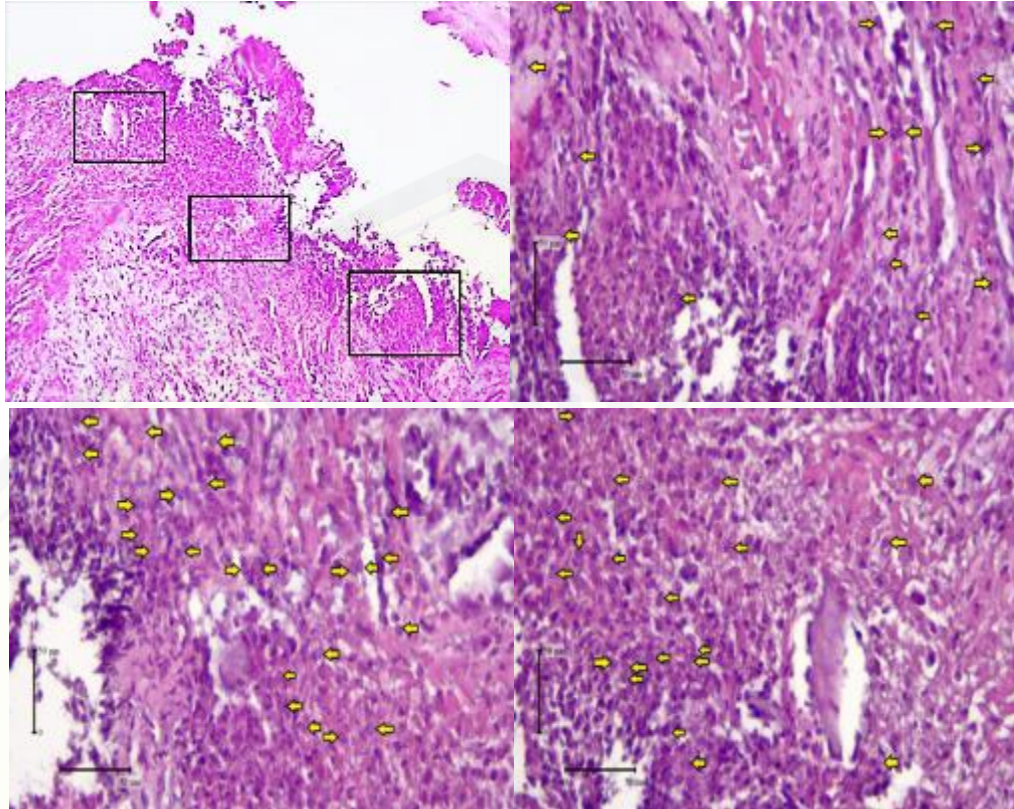
Gambaran histologis sel makrofag (panah kuning) kelompok perlakuan hari ke-5 dengan pemberian ekstrak kulit buah naga merah pada soket pasca pencabutan gigi tikus wistar jantan dengan pewarnaan *Hematoxylin-eosin* dengan pembesaran 400x menggunakan mikroskop binokuler.

Gambar 3



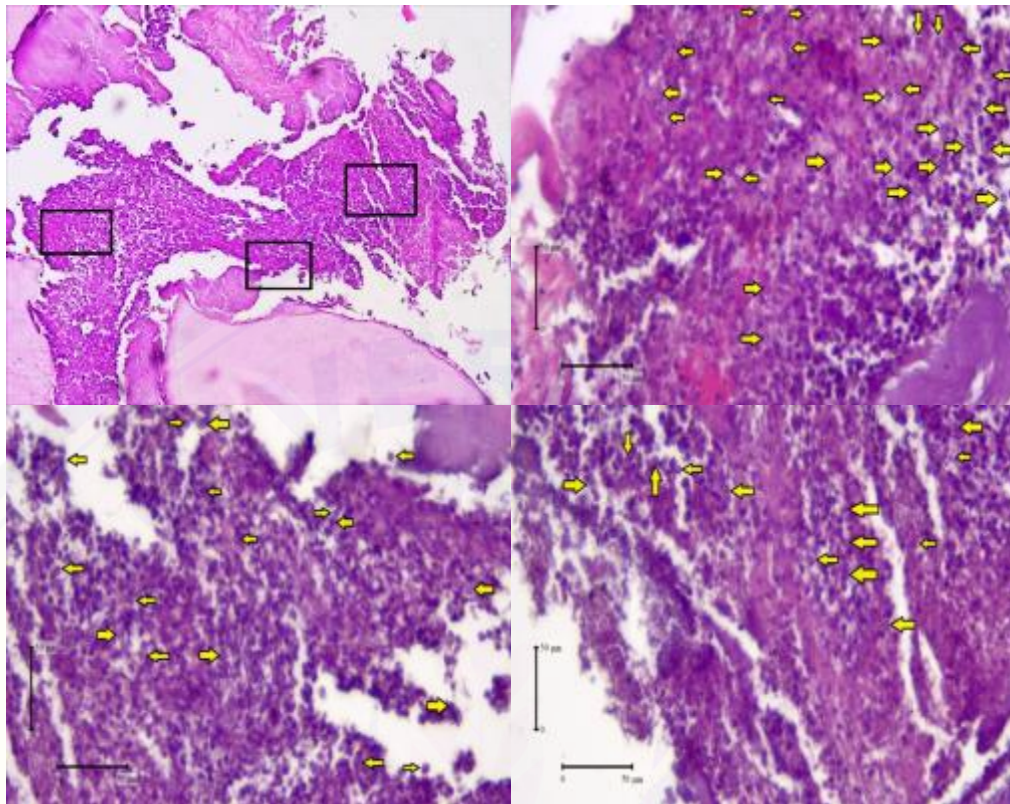
Gambaran histologis sel makrofag (panah kuning) kelompok perlakuan hari ke-7 dengan pemberian ekstrak kulit buah naga merah pada soket pasca pencabutan gigi tikus wistar jantan dengan pewarnaan *Hematoxylin-eosin* dengan pembesaran 400x menggunakan mikroskop binokuler.

Gambar 4



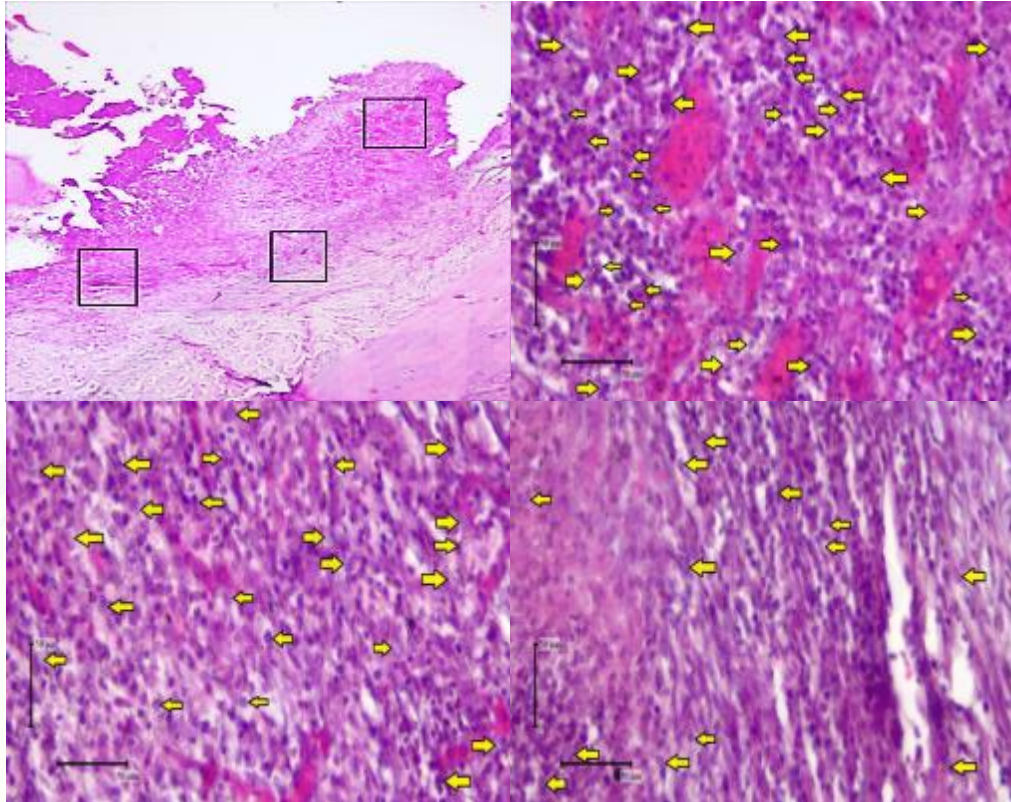
Gambaran histologis sel makrofag (titik kuning) kelompok kontrol hari ke-3 pada soket pasca pencabutan gigi tikus wistar jantan dengan pewarnaan *Hematoxylin-eosin* dengan pembesaran 400x menggunakan mikroskop binokuler.

Gambar 5

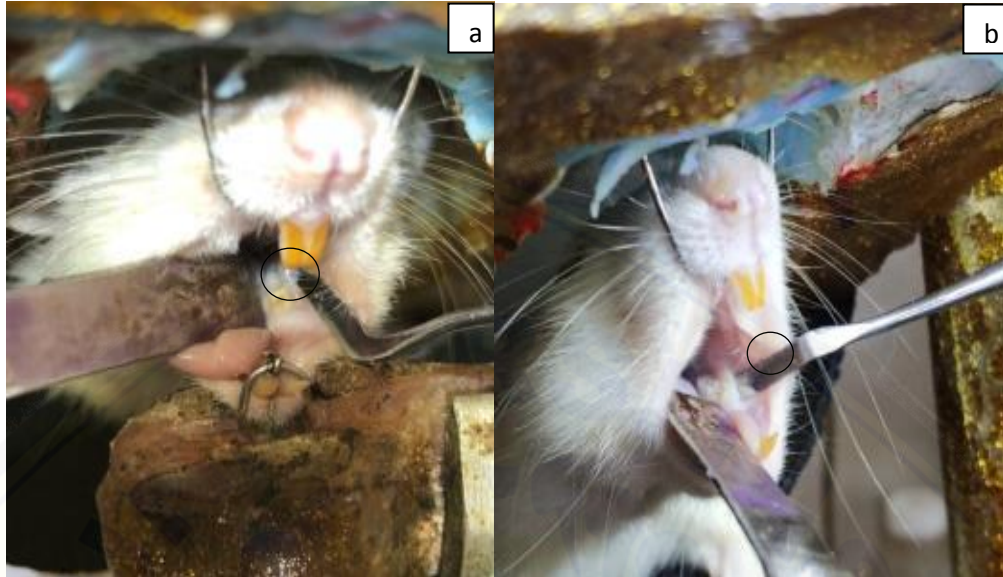

Gambaran histologis sel makrofag (titik kuning) kelompok kontrol hari ke-5 pada soket pasca pencabutan gigi tikus wistar jantan dengan pewarnaan *Hematoxylin-eosin* dengan pembesaran 400x menggunakan mikroskop binokuler.

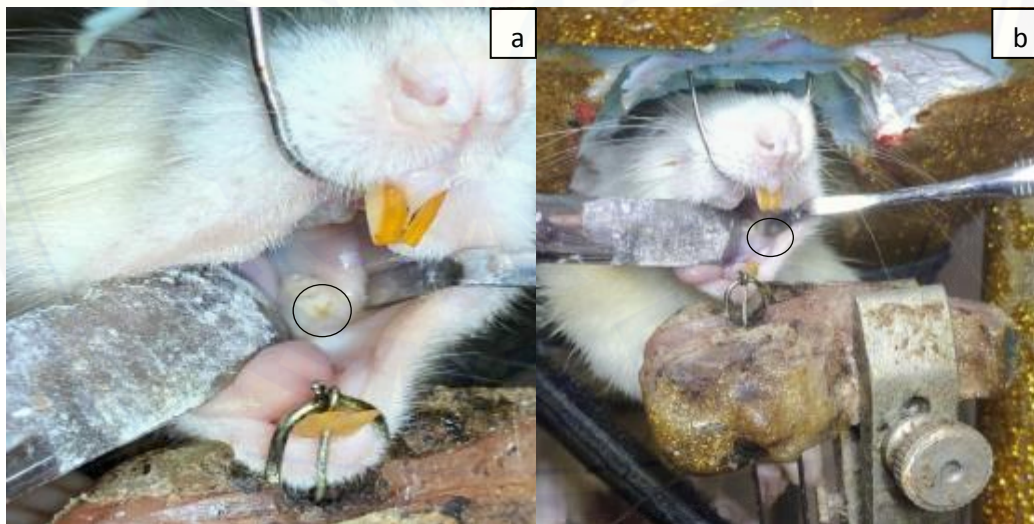Gambar 6



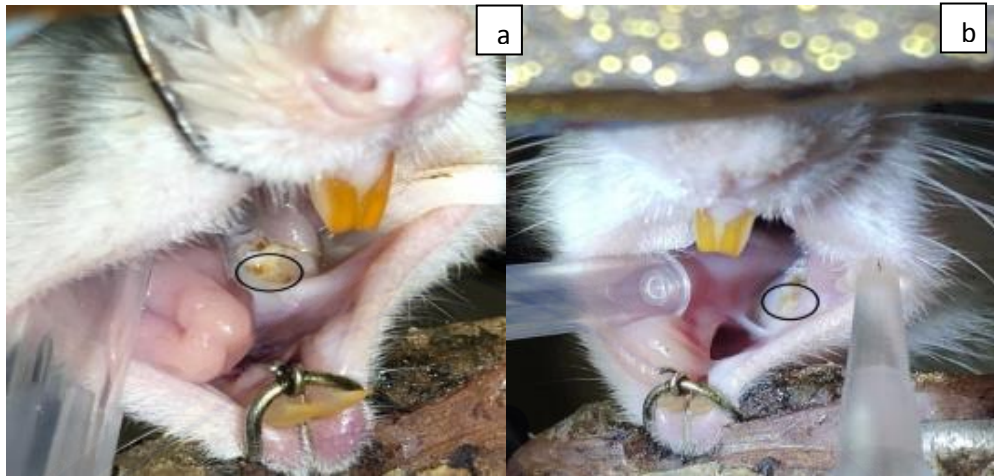Gambaran histologis sel makrofag (titik kuning) kelompok kontrol hari ke-7 pada soket pasca pencabutan gigi tikus wistar jantan dengan pewarnaan *Hematoxylin-eosin* dengan pembesaran 400x menggunakan mikroskop binokuler.

Lampiran 8. Gambar Klinis Soket Gigi Bekas Pencabutan

a) Gambaran klinis soket gigi molar pertama kiri rahang bawah kelompok kontrol hari ke-3 (lingkaran hitam). b) Gambaran klinis soket gigi molar pertama kiri rahang bawah kelompok perlakuan hari ke-3 (lingkaran hitam). pada gambar a dan b luka pada soket terlihat berwarna kuning dan belum tertutupi oleh jaringan sepenuhnya



a) Gambaran klinis soket gigi molar pertama kiri rahang bawah kelompok kontrol hari ke-5 (lingkaran hitam). b) Gambaran klinis soket gigi molar pertama kiri rahang bawah kelompok perlakuan hari ke-5 (lingkaran hitam). jaringan yang menutupi soket pada gambar b (kelompok perlakuan) lebih tebal dan berwarna lebih pucat dibandingkan gambar a (kelompok kontrol).



a) Gambaran klinis soket gigi molar pertama kiri rahang bawah kelompok kontrol hari ke-7 (lingkaran hitam). b) Gambaran klinis soket gigi molar pertama kiri rahang bawah kelompok perlakuan hari ke-7 (lingkaran hitam). Pada gambar a (kelompok kontrol) soket ditutupi dengan jaringan tipis dan berwarna kuning. Pada gambar b (kelompok perlakuan) Soket ditutupi dengan jaringan yang tebal dan berwarna lebih pucat.

Lampiran 9. Hasil Perhitungan Rata-rata Jumlah Sel Makrofag

Kelompok Kontrol Hari Ke-3

SAMPEL	LAPANG PANDANG	PENGAMAT			RATA-RATA
		1	2	3	
K3-1	1	15	14	15	14,667
	2	23	24	25	24
	3	20	18	17	18,333
K3-2	1	27	27	27	27
	2	25	25	25	25
	3	11	12	11	11,333
K3-3	1	16	15	16	15,667
	2	18	15	15	16
	3	9	11	11	10,333
K3-4	1	12	13	16	13,667
	2	8	7	6	7
	3	12	12	13	12,333
RATA-RATA KONTROL HARI KE-3					16,278

Kelompok Kontrol Hari Ke-5

SAMPEL	LAPANG PANDANG	PENGAMAT			RATA-RATA
		1	2	3	
K5-1	1	27	26	26	26,333
	2	17	19	18	18
	3	13	11	11	11,667
K5-2	1	35	35	35	35
	2	33	33	33	33
	3	38	40	42	40
K5-3	1	36	38	36	36,667
	2	28	28	30	28,667
	3	46	42	44	44
K5-4	1	31	27	30	29,333
	2	23	24	24	23,667
	3	26	28	27	27
RATA-RATA KONTROL HARI KE-5					29,444

Kelompok Kontrol Hari Ke-7

SAMPEL	LAPANG PANDANG	PENGAMAT			RATA-RATA
		1	2	3	
K7-1	1	28	28	30	28,667
	2	24	23	25	24
	3	29	31	30	30
K7-2	1	38	38	39	38,333
	2	16	16	16	16
	3	31	30	33	31,333
K7-3	1	34	35	36	35
	2	22	23	21	22
	3	26	25	29	26,667
K7-4	1	27	25	29	27
	2	22	23	21	22
	3	23	25	24	24
RATA-RATA KONTROL HARI KE-7					27,083

Kelompok Perlakuan Ekstrak Kulit Buah Naga Merah Hari Ke-3

SAMPEL	LAPANG PANDANG	PENGAMAT			RATA-RATA
		1	2	3	
P3-1	1	4	3	3	3,333
	2	7	5	8	6,667
	3	6	5	5	5,333
P3-2	1	8	7	9	8
	2	5	4	5	4,667
	3	3	4	3	3,33
P3-3	1	7	7	7	7
	2	11	9	8	9,333
	3	3	3	3	3
P3-4	1	8	7	8	7,667
	2	6	6	5	5,667
	3	8	6	6	6,667
RATA-RATA PERLAKUAN HARI KE-3					5,889

Kelompok Perlakuan Ekstrak Kulit Buah Naga Merah Hari Ke-5

SAMPEL	LAPANG PANDANG	PENGAMAT			RATA-RATA
		1	2	3	
P5-1	1	23	20	23	22
	2	16	17	15	16
	3	11	10	10	10,333
P5-2	1	29	27	29	28,333
	2	27	27	25	26,333
	3	21	20	20	20,333
P5-3	1	25	25	25	25
	2	20	18	18	18,667
	3	27	26	25	26
P5-4	1	21	21	21	21
	2	22	22	22	22
	3	25	23	24	24
RATA-RATA PERLAKUAN HARI KE-5					21,667

Kelompok Perlakuan Ekstrak Kulit Buah Naga Merah Hari Ke-7

SAMPEL	LAPANG PANDANG	PENGAMAT			RATA-RATA
		1	2	3	
P7-1	1	27	28	24	26,333
	2	21	17	20	19,333
	3	12	11	12	11,667
P7-2	1	25	24	25	24,667
	2	23	23	22	22,667
	3	13	10	11	11,333
P7-3	1	16	16	17	16,333
	2	13	12	14	13
	3	14	14	12	13,333
P7-4	1	13	10	13	12
	2	17	15	15	15,667
	3	19	17	16	17,333
RATA-RATA PERLAKUAN HARI KE-7					16,972

Lampiran 10. Hasil Analisis Data

9.1 Uji *Descriptive*

Descriptives					
	Kelompok		Statistic	Std. Error	
Data	K3	Mean		16,2778	1,20802
		95% Confidence Interval for Mean	Lower Bound	13,6189	
			Upper Bound	18,9366	
		5% Trimmed Mean		16,3086	
		Median		16,5000	
		Variance		17,512	
		Std. Deviation		4,18471	
		Minimum		10,67	
		Maximum		21,33	
		Range		10,67	
		Interquartile Range		8,42	
		Skewness		-,128	,637
		Kurtosis		-1,801	1,232
		K5	Mean		29,4444
	95% Confidence Interval for Mean		Lower Bound	24,5634	
			Upper Bound	34,3255	
	5% Trimmed Mean		29,6605		
	Median		31,1667		
	Variance		59,017		
	Std. Deviation		7,68224		
	Minimum		18,33		
	Maximum		36,67		
	Range		18,33		
	Interquartile Range		15,67		
	Skewness		-,465	,637	
	Kurtosis		-1,596	1,232	
	K7		Mean		27,0833
		95% Confidence Interval for Mean	Lower Bound	25,9513	
			Upper Bound	28,2153	
		5% Trimmed Mean		27,1296	
		Median		27,5000	
		Variance		3,174	

		Std. Deviation	1,78164	
		Minimum	24,00	
		Maximum	29,33	
		Range	5,33	
		Interquartile Range	3,08	
		Skewness	-,848	,637
		Kurtosis	-,604	1,232
	P3	Mean	5,8889	,24389
		95% Confidence Interval for Mean	Lower Bound	5,3521
			Upper Bound	6,4257
		5% Trimmed Mean	5,8951	
		Median	5,8333	
		Variance	,714	
		Std. Deviation	,84487	
		Minimum	4,33	
		Maximum	7,33	
		Range	3,00	
		Interquartile Range	1,00	
		Skewness	-,033	,637
		Kurtosis	-,115	1,232
	P5	Mean	21,6667	1,01835
		95% Confidence Interval for Mean	Lower Bound	19,4253
			Upper Bound	23,9080
		5% Trimmed Mean	21,7778	
		Median	22,6667	
		Variance	12,444	
		Std. Deviation	3,52767	
		Minimum	15,67	
		Maximum	25,67	
		Range	10,00	
		Interquartile Range	6,50	
		Skewness	-,963	,637
		Kurtosis	-,569	1,232
	P7	Mean	16,9722	,74474
		95% Confidence Interval for Mean	Lower Bound	15,3331
			Upper Bound	18,6114
		5% Trimmed Mean	16,9506	

	Median	17,5000	
	Variance	6,656	
	Std. Deviation	2,57987	
	Minimum	14,00	
	Maximum	20,33	
	Range	6,33	
	Interquartile Range	4,92	
	Skewness	-,031	,637
	Kurtosis	-2,050	1,232

9.2 Uji Normalitas *Kolmogorov-Smirnov*

Tests of Normality				
	Kelompok	Kolmogorov-Smirnov ^a		
		Statistic	df	Sig.
Data	K3	,216	12	,128
	K5	,278	12	,011
	K7	,231	12	,076
	P3	,133	12	,200*
	P5	,288	12	,007
	P7	,244	12	,046
*. This is a lower bound of the true significance.				
a. Lilliefors Significance Correction				

9.3 Uji Homogenitas *Levene*

Test of Homogeneity of Variance					
		Levene Statistic	df1	df2	Sig.
DATA	Based on Mean	14.145	5	66	.000
	Based on Median	7.023	5	66	.000
	Based on Median and with adjusted df	7.023	5	13.000	.002
	Based on trimmed mean	11.487	5	66	.000

9.4 Uji *Kruskal-Wallis*

Ranks			
	Kelompok	N	Mean Rank
Data	K3	12	26,75
	K5	12	56,50
	K7	12	59,00
	P3	12	6,50
	P5	12	42,29
	P7	12	27,96
	Total	72	

Test Statistics ^{a,b}	
	Data
Kruskal-Wallis H	55,048
df	5
Asymp. Sig.	,000
a. Kruskal Wallis Test	
b. Grouping Variable: Kelompok	

9.5 Uji *Mann-Whitney****Mann-Whitney K3 – P3***

Ranks				
	Kelompok	N	Mean Rank	Sum of Ranks
Data	K3	12	18,50	222,00
	P3	12	6,50	78,00
	Total	24		

Test Statistics ^a	
	Data
Mann-Whitney U	,000
Wilcoxon W	78,000
Z	-4,164
Asymp. Sig. (2-tailed)	,000
Exact Sig. [2*(1-tailed Sig.)]	,000 ^b
a. Grouping Variable: Kelompok	
b. Not corrected for ties.	

Mann-Whitney K5 – P5

Ranks				
	Kelompok	N	Mean Rank	Sum of Ranks
Data	K5	12	16,25	195,00
	P5	12	8,75	105,00
	Total	24		

Test Statistics ^a	
	Data
Mann-Whitney U	27,000
Wilcoxon W	105,000
Z	-2,602
Asymp. Sig. (2-tailed)	,009
Exact Sig. [2*(1-tailed Sig.)]	,008 ^b
a. Grouping Variable: Kelompok	
b. Not corrected for ties.	

Mann-Whitney K7 – P7

Ranks				
	Kelompok	N	Mean Rank	Sum of Ranks
Data	K7	12	18,50	222,00
	P7	12	6,50	78,00
	Total	24		

Test Statistics ^a	
	Data
Mann-Whitney U	,000
Wilcoxon W	78,000
Z	-4,161
Asymp. Sig. (2-tailed)	,000
Exact Sig. [2*(1-tailed Sig.)]	,000 ^b
a. Grouping Variable: Kelompok	
b. Not corrected for ties.	

Mann-Whitney K3 – K5

Ranks				
	Kelompok	N	Mean Rank	Sum of Ranks
Data	K3	12	7,83	94,00
	K5	12	17,17	206,00
	Total	24		

Test Statistics ^a	
	Data
Mann-Whitney U	16,000
Wilcoxon W	94,000
Z	-3,240
Asymp. Sig. (2-tailed)	,001
Exact Sig. [2*(1-tailed Sig.)]	,001 ^b
a. Grouping Variable: Kelompok	
b. Not corrected for ties.	

Mann-Whitney K5 – K7

Ranks				
	Kelompok	N	Mean Rank	Sum of Ranks
Data	K5	12	13,29	159,50
	K7	12	11,71	140,50
	Total	24		

Test Statistics ^a	
	Data
Mann-Whitney U	62,500
Wilcoxon W	140,500
Z	-,549
Asymp. Sig. (2-tailed)	,583
Exact Sig. [2*(1-tailed Sig.)]	,590 ^b
a. Grouping Variable: Kelompok	
b. Not corrected for ties.	

Mann-Whitney P3 – P5

Ranks				
	Kelompok	N	Mean Rank	Sum of Ranks
Data	P3	12	6,50	78,00
	P5	12	18,50	222,00
	Total	24		

Test Statistics ^a	
	Data
Mann-Whitney U	,000
Wilcoxon W	78,000
Z	-4,164
Asymp. Sig. (2-tailed)	,000
Exact Sig. [2*(1-tailed Sig.)]	,000 ^b
a. Grouping Variable: Kelompok	
b. Not corrected for ties.	

Mann-Whitney P5 – P7

Ranks				
	Kelompok	N	Mean Rank	Sum of Ranks
Data	P5	12	16,83	202,00
	P7	12	8,17	98,00
	Total	24		

Test Statistics^a	
	Data
Mann-Whitney U	20,000
Wilcoxon W	98,000
Z	-3,005
Asymp. Sig. (2-tailed)	,003
Exact Sig. [2*(1-tailed Sig.)]	,002 ^b
a. Grouping Variable: Kelompok	
b. Not corrected for ties.	

Lampiran 11. Hasil Identifikasi Tanaman



KEMENTERIAN RISET, TEKNOLOGI, DAN PENDIDIKAN TINGGI
UNIVERSITAS JEMBER
FAKULTAS MATEMATIKA DAN ILMU PENGETAHUAN ALAM
 Jln. Kalimantan 37 Kampus Tegalboto Kotak Pos 159 Jember 68121
 Telp. (0331) 334293 Fax (0331) 330225

SURAT KETERANGAN IDENTIFIKASI

No. 08 /2019

Ketua Laboratorium Botani Jurusan Biologi dengan ini menerangkan bahwa material tanaman yang dibawa oleh:

Nama : M.Nagara Salim Said
 NIP/NIM/NIK : 161610101118
 Institusiasal : Fakultas Kedokteran Gigi Universitas Jember


Pada tanggal 21 Juni 2019, telah diidentifikasi/determinasi berdasarkan Flora of Java, karangan C.A. Backer dan R.C. Bakhuizen Van Den Brink Jr. (1963) Volume I halaman 315-318 adalah:

No.	Genus	Species	Family
1.	Hylocereus	<i>Hylocereus polyrhizus</i> (Haw.) Britt & Rose	Cactaceae

Demikian surat keterangan ini dibuat untuk dapat dipergunakan sebagaimana mestinya.

Jember, 28 Juni 2019

Ketua Laboratorium Botani


 Dra. Dwi Setyati, M.Si.

NIP. 196404171991032001

Determined by Dra. Dwi Setyati, M.Si.