


# Digital Repository Universitas Jember

Home About Current Archives Announcements Focus and Scope Editorial Team Author Guidelines Publication Ethics Journal Charge Log In/Register

## eJournal Kedokteran Indonesia

e-ISSN 2338-6037 print ISSN 2338-1426



eJournal Kedokteran Indonesia (eJKI) is a peer-reviewed and open access journal that prioritize the publication manuscript of students (medical education program, magister/specialist, doctoral). This journal publishes editorial, research article, reviews, evidence-based case report, and also interesting case reports/case study.

eJKI published three times a year (April, August, December) and published by Faculty of Medicine Universitas Indonesia

Read more  
Full editorial board  
Statistics | Citations

Authors Guide  
Submit Paper

username  
password  
 Remember me  
Log In  
Don't have any account? click  
Register

INDEXING Vol 7, No 2 (2019): Vol 7, No. 2 (2019): Agustus Journal Help

Home About Current Archives Announcements Focus and Scope Editorial Team Author Guidelines Publication Ethics Journal Charge Log In/Register

## eJournal Kedokteran Indonesia

e-ISSN 2338-6037 print ISSN 2338-1426

### Vol 7, No 1 (2019)

### Vol 7, No. 1 (2019): April

Home > Archives > Vol 7, No 1 (2019)

Table of Contents Journal Help

#### Editorial

Mewujudkan Terobosan dan Kemandirian Reparasi, Restorasi, Regenerasi, Rekonstruksi, serta Replacement Tulang, Sendi Panggul, dan Lutut di Indonesia  
Ismail Hadisoebroto Dilogo 10.23886/ejki.7.10775

#### Research Article

Comparison of Topical Nepafenac 0.1 % and Prednisolone Acetate 1% as an Anti-Inflammatory after Vitrectomy in Rhegmatogenous Retinal Detachment  
Nova Diana, Andi Arus Victor, Elvioza Elvioza, Joedo Prihartono 10.23886/ejki.7.10173.

The Effectiveness of Health Education in the Waiting Room of Pensioners Bank in Improving Elderly Health Perspective, Behavior and Morbidity  
Aria Kekalih, Idqan Fahmi 10.23886/ejki.7.10736.

Pengaruh Latihan Fisik Intensitas Sedang terhadap Jumlah Reseptor Insulin di Jaringan Lemak Tikus Jantan Obesitas  
Pamella Haryanto, Alex Pangkahila, I Gusti M. Aman, Ferbian Milas Siswanto 10.23886/ejki.7.9587.

Reminder System as a Strategy to Improve Patient's Adherence on Medical Appointment  
Agus Sugiharto, Levina C. Khoe, Boy S. Sabarguna, Ajeng Pramastuty 10.23886/ejki.7.10303.

# Digital Repository Universitas Jember

Personal Values of Being a Long-term Peer Health Educator Cadre for Elderly and Reproductive-age Women Communities: a Qualitative Study  
Dewi Friska, aria kekalih, Judith N. Anastasia, Risky Dwi Rahayu, Arthur Garson 10.23886/ejki.7.10735.



Faktor-faktor yang Berhubungan dengan Kesintasan Pasien Kanker Serviks yang Ditatalaksana dengan Histerektomi Radikal dan Limfadenektomi  
Sigit Purbadi, R.M. Ali Fadhy 10.23886/ejki.7.10763.



Evaluasi Pasien Praoperasi Transplantasi Hati Anak di RSUPN dr. Cipto Mangunkusumo  
Tri H. Rahayatri, Kristo B. P. Siahaan, Rhea Putri Ulina, Marini Stephanie, Hanifah Oswari 10.23886/ejki.7.10182.



Uji Kepekaan Bakteri Asam Laktat Kandidat Probiotik terhadap Antibiotik Kanamisin, Oleandomisin, dan Polimiksin B  
Lismayana hansur, Dara Ugi, Hilmi Hambali 10.23886/ejki.7.8476.



Efek Pemberian Tepung Kedelai terhadap Gambaran Histopatologi Ginjal Tikus Wistar yang Diinduksi Diazinon  
Tegar Syaiful Qodar, Desie Dwi Wisudanti, Ayu Munawaroh Aziz 10.23886/ejki.7.10287.




## Case Report

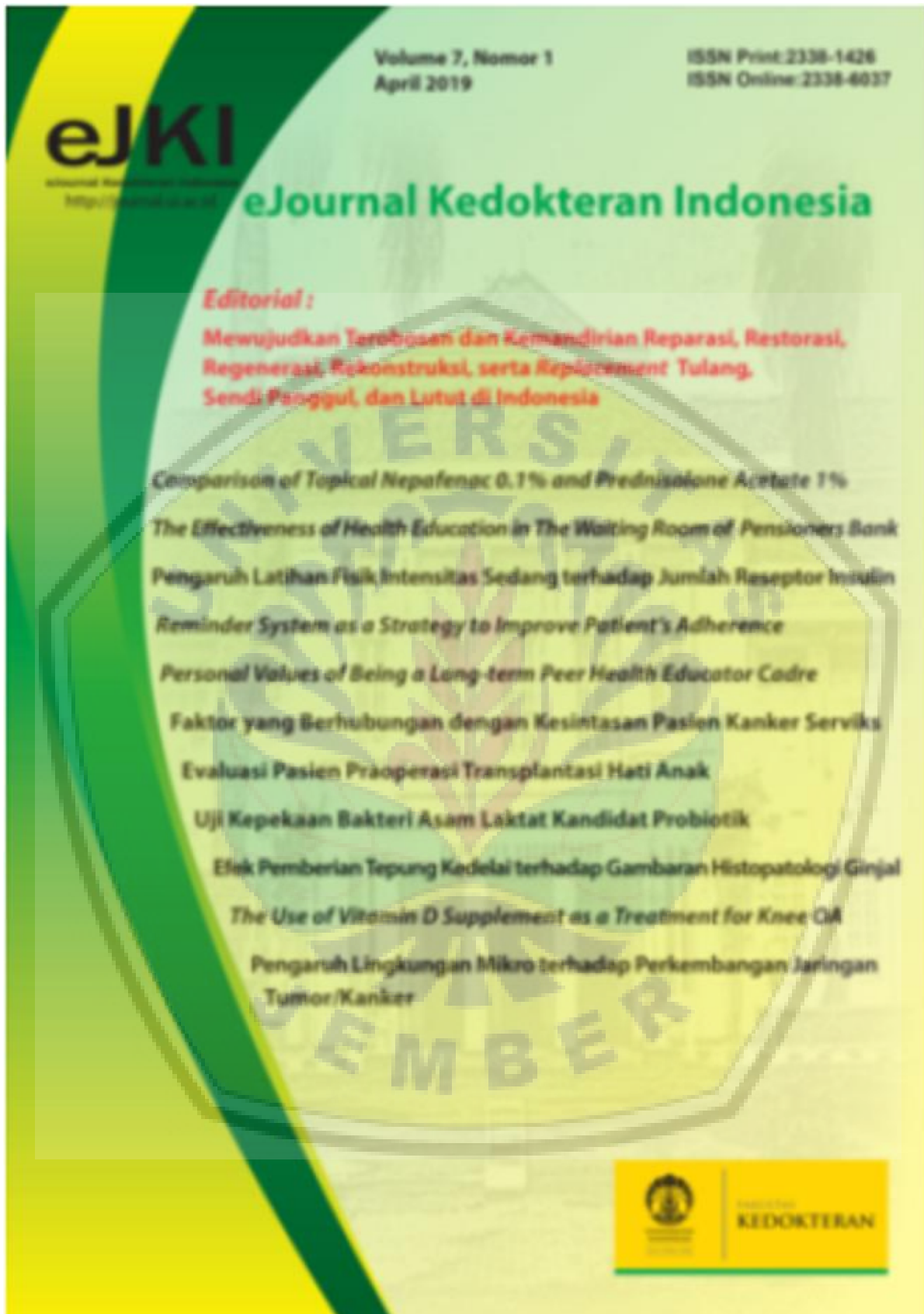The Use of Vitamin D Supplement as a Treatment for Knee Osteoarthritis  
AAzharuddin, Muhammad Bayu Zohari Hutagalung, Diaz Novera, Dadang Makmun 10.23886/ejki.7.8785.



## Review Article

Pengaruh Lingkungan Mikro terhadap Perkembangan Jaringan Tumor/Kanker: Peran Sel Punca Mesenkimal  
Pratika Yuhyi Hernanda 10.23886/ejki.7.8251.





## Editorial Team

[Home](#) > [About the Journal](#) > [Editorial Team](#)

### Editor in Chief

1. [Saleha Sungkar](#), Faculty of Medicine Universitas Indonesia, Indonesia

### Deputy Editor in Chief

1. [Sri Wahdini](#), Faculty of Medicine Universitas Indonesia, Indonesia

### Editorial Board

1. [Novi Silvia Hardiany](#), Faculty of Medicine Universitas Indonesia, Indonesia
2. [Fitriana Fitriana](#), Badan Penelitian dan Pengembangan Kesehatan, Kemenkes, RI
3. [Dewi Masyithah Darlan](#), Faculty of Medicine Universitas Sumatera Utara, Medan, Indonesia
4. [Diantha Soemantri](#), Faculty of Medicine Universitas Indonesia, Indonesia
5. [Esy Maryanti](#), Faculty of Medicine Universitas Riau, Indonesia
6. [Liana Wijaya Susanto](#), PT Dexa Medica, Indonesia
7. [Dewi Irawati Soeria](#), Faculty of Medicine Universitas Indonesia, Indonesia
8. [Ignatius Stanley Buntaran](#), Jakarta Medical Center Hospital, Jakarta, Indonesia, Indonesia
9. [Ika Puspa Sari](#), Faculty of Medicine Universitas Indonesia, Indonesia
10. [dr. Gladys -](#), Faculty of Medicine Universitas Indonesia, Indonesia
11. [Maryatun Maryatun](#), Faculty of Medicine Universitas Syiah Kuala, Aceh, Indonesia
12. [Muhammad Asroruddin](#), Faculty of Medicine Universitas Tanjung Pura, Indonesia
13. [Phedy Phedy](#), Fatmawati Hospital, Indonesia
14. [Yusra Yusra](#), Faculty of Medicine Universitas Indonesia, Indonesia
15. [Ika Yustisia](#), Faculty of Medicine Universitas Hasanuddin Makassar, Sulawesi Selatan, Indonesia

### Managing Editor

1. [Novi Silvia Hardiany](#), Faculty of Medicine Universitas Indonesia, Indonesia

### Secretariat

1. [Ivo Lady Yulanda](#), Faculty of Medicine Universitas Indonesia

### Website Admin

1. [Ahmad Syafii](#)

### Layout Editor

1. [Daeng Lukman](#), eJournal Kedokteran Indonesia, Indonesia

[Home](#) [About](#) [Current](#) [Archives](#) [Announcements](#) [Focus and Scope](#) [Editorial Team](#) [Author Guidelines](#) [Publication Ethics](#)

[Journal Charge](#)

[Log In/Register](#)

**eJournal Kedokteran Indonesia**

e-ISSN 2338-6037 print ISSN 2338-1426

## Efek Pemberian Tepung Kedelai terhadap Gambaran Histopatologi Ginjal Tikus Wistar yang Diinduksi Diazinon

*Tegar Syaiful Qodar, Desie Dwi Wisudanti, Ayu Munawaroh Aziz*

Efek Pemberian Tepung Kedelai terhadap Gambaran Histopatologi Ginjal Tikus Wistar yang Diinduksi Diazinon

Vol 7, No 1 (2019): Vol 7, No. 1 (2019): April

[Table of Contents](#)

[About the Author](#)

*Tegar Syaiful Qodar*  
University of Jember  
Indonesia

Faculty of Medicine

*Desie Dwi Wisudanti*  
University of Jember  
Indonesia

Department  
pharmacology and  
pharmacy, Medical  
Faculty

*Ayu Munawaroh Aziz*  
University of Jember  
Indonesia

Department histology,  
Medical Faculty

## Efek Pemberian Tepung Kedelai terhadap Gambaran Histopatologi Ginjal Tikus Wistar yang Diinduksi Diazinon

Tegar Syaiful Qodar, Desie Dwi Wisudanti, Ayu Munawaroh Aziz

### Abstract

Kacang kedelai (*Glycine max L. Merr*) memiliki kemampuan untuk mencegah terjadinya kerusakan ginjal akibat keracunan diazinon karena mengandung tannin, proanthocyanidin, dan isoflavonoid. Tujuan penelitian ini untuk membuktikan efek pemberian tepung kedelai sebagai nefroprotektor terhadap tikus yang diinduksi diazinon. Penelitian dilakukan di Laboratorium Fisiologi dan Farmakologi Fakultas Kedokteran Universitas Jember, pada bulan Oktober-Desember 2017. Sebanyak 25 tikus wistar jantan usia 12-15 minggu diacak dan dibagi menjadi 5 kelompok, kelompok kontrol normal (K1) yang diberikan normal saline selama 28 hari, kelompok kontrol negatif (K2) yang diberikan normal saline 28 hari dan diazinon selama 5 hari. Kelompok perlakuan yang diberikan larutan tepung kedelai dengan dosis masing-masing (K3) 1 g/10mL, (K4) 1,5 g/10mL, dan (K5) 2 g/10mL selama 28 hari, dilanjutkan diazinon 40 mg/kgBB selama 5 hari. Tikus disakrifikasi menggunakan eter kemudian diambil organ ginjal dan dibuat preparat histopatologi yang diwarnai Hematoksin-Eosin. Pengamatan berat ringan kerusakan ginjal dinilai berdasarkan skoring yang dikonversi menjadi data interval menggunakan method of successive interval (MSI). Kelompok K1 memiliki rata-rata skor histopatologi terendah yaitu  $2,427 \pm 0,191$ , sedangkan rata-rata skor histopatologi tertinggi di kelompok K2  $4,272 \pm 0,221$ . Kelompok perlakuan dengan rata-rata skor histopatologi terendah berada pada kelompok K5 yaitu  $2,875 \pm 0,211$ . Terdapat perbedaan signifikan terhadap rata-rata skor histopatologi ginjal tikus antar kelompok (Tukey HSD,  $p < 0,05$ ). Penelitian ini menunjukkan bahwa pemberian tepung kedelai dapat memberikan efek proteksi terhadap toksisitas diazinon yang dikonfirmasi melalui pemeriksaan histopatologi.

**Kata kunci:** tepung kedelai, diazinon, tikus wistar, kerusakan ginjal.

### The Effect of Soybean Flour Administration to Renal Histopathology of Diazinon-Induced Wistar Rats

#### Abstract

Soybean (*Glycine max L. Merr*) has the ability to prevent renal injury due to diazinon intoxication which contains tannin, proanthocyanidin, and isoflavonoid. This study was intended to prove the effect of soybean flour administration as nephroprotective agent on diazinon induced rats. This study was conducted at Physiology and Pharmacology Laboratory, Faculty of Medicine Universitas Jember on October-December 2017. A total of 25 male wistar rats, aged 12 – 15 months were randomized and divided into 5 groups, normal control group (C1) which was given normal saline solution for 28 days, negative control group (C2) which was given diazinon for 5 days and normal saline solution for 28 days. The treated group was given soybean flour solution with 3 different dosages, 1g/10 ml (C3), 1.5 g/10 ml (C4), and 2g/10 ml (C5) for 28 days, continued with diazinon administration of 40 mg/kg for 5 days. Rats euthanasia were done using ether, followed by kidney extraction and its histopathology preparation stained by Hematoxylin Eosin. The observation of renal injury severity was assessed by a scoring converted into interval data by using method of successive interval (MSI). C1 group had the lowest mean histopathology score  $2.427 \pm 0.191$  whereas the highest mean histopathology score was on group C2  $4.272 \pm 0.221$ . The treated group with the lowest mean histopathology score was on group C5  $2.875 \pm 0.211$ . There was a significant difference of mean kidney histopathology scores between groups (Turkey HSD,  $p < 0.05$ ). This study shows that administration of soybean flour can have a nephroprotective effect from diazinon toxicity which is confirmed by histopathologic examination.

**Keywords:** soybean flour, diazinon, wistar rats, renal injury.

#### Keywords

diazinon; *Glycine max L. Merr*; kacang kedelai; tikus wistar

#### DOI

<https://doi.org/10.23886/ejki.7.10287>

Full Text: PDF

#### Refbacks

There are currently no refbacks.

## ARTIKEL PENELITIAN

**Efek Pemberian Tepung Kedelai terhadap Gambaran Histopatologi Ginjal Tikus Wistar yang Diinduksi Diazinon**Tegar S. Qodar,<sup>1\*</sup> Desie D. Wisudanti,<sup>2</sup> Ayu M. Aziz<sup>3</sup><sup>1</sup>Program Studi Pendidikan Dokter, Fakultas Kedokteran Universitas Jember, Jember, Indonesia<sup>2</sup>Departemen Farmakologi dan Farmasi, Fakultas Kedokteran Universitas Jember, Jember, Indonesia<sup>3</sup>Departemen Histologi, Fakultas Kedokteran Universitas Jember, Jember, Indonesia

\*Corresponding author: [tegar.we@gmail.com](mailto:tegar.we@gmail.com)  
Diterima 5 Januari 2019; Disetujui 13 April 2019  
DOI: 10.23886/ejki.7.10287.

**Abstrak**

Kacang kedelai (*Glycine max* L. Merr) memiliki kemampuan untuk mencegah terjadinya kerusakan ginjal akibat keracunan diazinon karena mengandung tannin, proanthocyanidin, dan isoflavonoid. Tujuan penelitian ini untuk membuktikan efek pemberian tepung kedelai sebagai nefroprotektor terhadap tikus yang diinduksi diazinon. Penelitian dilakukan di Laboratorium Fisiologi dan Farmakologi Fakultas Kedokteran Universitas Jember, pada bulan Oktober-Desember 2017. Sebanyak 25 tikus wistar jantan usia 12-15 minggu diacak dan dibagi menjadi 5 kelompok, kelompok kontrol normal (K1) yang diberikan normal salin selama 28 hari, kelompok kontrol negatif (K2) yang diberikan normal salin 28 hari dan diazinon selama 5 hari. Kelompok perlakuan yang diberikan larutan tepung kedelai dengan dosis masing-masing (K3) 1 g/10mL, (K4) 1,5 g/10mL, dan (K5) 2 g/10mL selama 28 hari, dilanjutkan diazinon 40 mg/kgBB selama 5 hari. Tikus disakrifikasi menggunakan eter kemudian diambil organ ginjal dan dibuat preparat histopatologi yang diwarnai Hematoksin-Eosin. Pengamatan berat ringan kerusakan ginjal dinilai berdasarkan skoring yang dikonversi menjadi data interval menggunakan method of successive interval (MSI). Kelompok K1 memiliki rata-rata skor histopatologi terendah yaitu  $2,427 \pm 0,191$ , sedangkan rata-rata skor histopatologi tertinggi di kelompok K2  $4,272 \pm 0,221$ . Kelompok perlakuan dengan rata-rata skor histopatologi terendah berada pada kelompok K5 yaitu  $2,875 \pm 0,211$ . Terdapat perbedaan signifikan terhadap rata-rata skor histopatologi ginjal tikus antarkelompok (Tukey HSD,  $p < 0,05$ ). Penelitian ini menunjukkan bahwa pemberian tepung kedelai dapat memberikan efek proteksi terhadap toksisitas diazinon yang dikonfirmasi melalui pemeriksaan histopatologi. **Kata kunci:** tepung kedelai, diazinon, tikus wistar, kerusakan ginjal.

**The Effect of Soybean Flour Administration to Renal Histopathology of Diazinon-Induced Wistar Rats****Abstract**

Soybean (*Glycine max* L. Merr) has the ability to prevent renal injury due to diazinon intoxication which contains tannin, proanthocyanidin, and isoflavonoid. This study was intended to prove the effect of soybean flour administration as nephroprotective agent on diazinon induced rats. This study was conducted at Physiology and Pharmacology Laboratory, Faculty of Medicine Universitas Jember on October-December 2017. A total of 25 male wistar rats, aged 12 – 15 months were randomized and divided into 5 groups, normal control group (C1) which was given normal saline solution for 28 days, negative control group (C2) which was given diazinon for 5 days and normal saline solution for 28 days. The treated group was given soybean flour solution with 3 different dosages, 1g/10 ml (C3), 1.5 g/10 ml (C4), and 2g/10 ml (C5) for 28 days, continued with diazinon administration of 40 mg/kg for 5 days. Rats euthanasia were done using ether, followed by kidney extraction and its histopathology preparation stained by Hematoxylin Eosin. The observation of renal injury severity was assessed by a scoring converted into interval data by using method of successive interval (MSI). C1 group had the lowest mean histopathology score  $2.427 \pm 0.191$  whereas the highest mean histopathology score was on group C2  $4.272 \pm 0.221$ . The treated group with the lowest mean histopathology score was on group C5  $2.875 \pm 0.211$ . There was a significant difference of mean kidney histopathological scores between groups (Turkey HSD,  $p < 0.05$ ). This study shows that administration of soybean flour can have a nephroprotective effect from diazinon toxicity which is confirmed by histopathologic examination.

**Keywords:** soybean flour, diazinon, wistar rats, renal injury.

## Pendahuluan

Di Indonesia permintaan pasar akan kebutuhan pangan yang berasal dari lahan pertanian semakin meningkat. Hal ini dapat dilihat dari tingkat konsumsi beras nasional dari tahun ke tahun semakin meningkat pesat.<sup>1</sup> Penggunaan pestisida menjadi salah satu pilihan petani untuk meningkatkan produktivitas mereka dalam menghadapi permintaan pasar yang semakin meningkat.<sup>2</sup> Penggunaan pestisida tidak bisa lepas dari risiko terjadinya keracunan, terutama para petani yang mengalami kontak langsung dengan pestisida. Menurut data Badan Pengawas Obat dan Makanan (BPOM), ada 528 kasus kasus keracunan pestisida di Indonesia pada tahun 2016.<sup>3</sup>

Pestisida yang sering digunakan di Indonesia ialah jenis organofosfat. Diazinon adalah insektisida jenis organofosfat yang bekerja menghambat enzim asetilkolinestrase (AChE). Tanpa enzim AChE, asetilkolin (Ach) akan menumpuk di dalam celah sinaps yang dapat menyebabkan inkoordinasi, konvulsi, dan kematian pada hama serangga.<sup>4</sup> Pada tahun 2004 di Amerika penjualan diazinon telah dilarang oleh United States Environmental Protection Agency (US EPA) karena dapat membahayakan kesehatan manusia,<sup>5</sup> namun di Indonesia penggunaan diazinon masih belum dilarang. Selain memiliki efek neurotoksik diazinon juga dapat merusak sel melalui mekanisme oksidasi lemak. Sifat prooksidan dan lipofilik serta metabolit aktifnya dengan mudah menurunkan antioksidan dalam tubuh manusia dan menimbulkan kondisi stres oksidatif yang merupakan kondisi ideal bagi terjadinya oksidasi lemak.<sup>6,7</sup>

Kasus keracunan diazinon berhubungan erat dengan terjadinya kerusakan ginjal. Cakici dan Akat<sup>8</sup> membuktikan bahwa hewan coba yang diinduksi diazinon mengalami perubahan patologi struktur histologi organ hati dan ginjal. Hal ini karena diazinon dan metabolit aktifnya hanya dapat diekskresi lewat sistem urin, sehingga berpotensi merusak organ ginjal.<sup>9</sup>

Kerusakan ginjal akibat penggunaan pestisida diazinon dapat dicegah dengan zat nefroprotektor. Salah satunya adalah nefroprotektor yang bersifat antioksidan karena mekanisme toksik terjadi akibat stres oksidatif yang merusak ginjal. Senyawa fenol dapat bertindak sebagai nefroprotektor yang dapat mencegah terjadinya kerusakan ginjal akibat stres oksidatif karena memiliki aktifitas antimutagen atau antioksidan.<sup>10</sup> Kacang kedelai (*Glycine max* (L.) Merr.) dan produk turunannya memiliki kandungan

senyawa fenol yang sangat baik.<sup>11</sup> Produk turunan kacang kedelai yang memiliki aktivitas antioksidan paling tinggi ialah tepung kedelai.<sup>12</sup> Penelitian ini bertujuan untuk membuktikan efek pemberian tepung kedelai sebagai nefroprotektor terhadap tikus yang diinduksi diazinon. Untuk mengamati kerusakan ginjal dilakukan pemeriksaan histopatologi yang merupakan *golden standard* untuk diagnosis, prognosis, dan panduan terapi berbagai penyakit pada ginjal.<sup>13</sup>

## Metode

Jenis rancangan yang digunakan dalam penelitian ini ialah *post test only control group design*. Penelitian ini menggunakan 25 ekor tikus wistar jantan (*Rattus norvegicus*) berusia 12-15 minggu dengan berat badan 150-300 gram. Selama penelitian berlangsung tikus dirawat dan diberi perlakuan di Laboratorium Fisiologi dan Farmakologi Fakultas Kedokteran Universitas Jember. Tikus wistar jantan diacak dan dibagi menjadi 5 kelompok, yakni kelompok kontrol normal (K1), kelompok kontrol negatif (K2), kelompok perlakuan 1 (K3), kelompok perlakuan 2 (K4), dan kelompok perlakuan 3 (K5). Kelompok K1 dan K2 diberikan normal salin 2 kali sehari sebanyak 5 mL selama 28 hari. Untuk kelompok K2 setelah diberikan normal salin selama 28 hari, dilakukan pemberian diazinon dengan dosis 40 mg/kgBB selama 5 hari.<sup>14</sup> Kelompok K3, K4, dan K5 diberikan larutan tepung kedelai dengan dosis masing-masing masing 1 g/10mL, 1,5 g/10mL, dan 2 g/10mL selama 28 hari. Setelah diberikan larutan tepung kedelai, dilanjutkan dengan pemberian diazinon dengan dosis 40 mg/kgBB selama 5 hari. Semua perlakuan pada hewan coba dilakukan secara oral menggunakan sonde lambung. Setelah selesai seluruh perlakuan, hewan coba diterminasi menggunakan eter dan dilakukan laparotomi untuk mengambil organ ginjal. Ginjal selanjutnya difiksasi dalam formalin 10% dan dilakukan pembuatan preparat histopatologi dengan teknik pewarnaan Hematoksin-Eosin. Pengamatan histopatologi dilakukan oleh dua orang pengamat dengan metode *double blind*. Preparat histopatologi ginjal tikus diamati dengan perbesaran 400x, masing-masing preparat diambil 5 lapang pandang secara acak untuk diamati struktur mikroanatominya. Metode skoring histopatologi ginjal yang digunakan dalam penelitian ini berdasarkan penelitian Anggraini.<sup>15</sup> Nilai masing-masing skor histopatologi ginjal dapat dilihat pada Tabel 1.

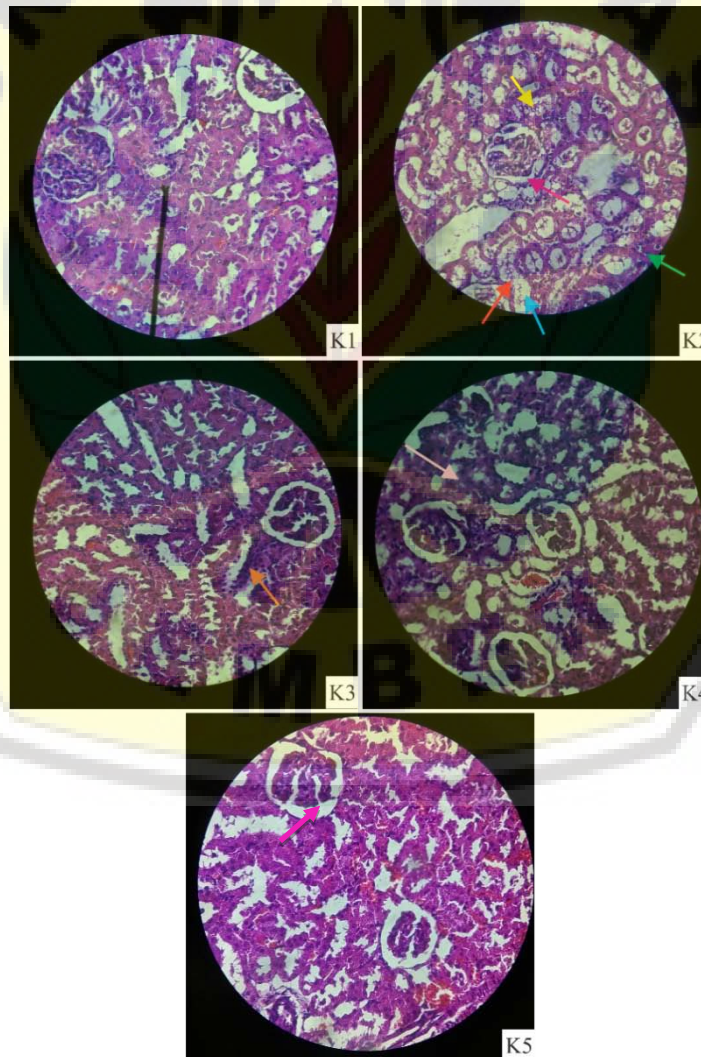
Tabel 1. Skoring histopatologi ginjal

Skor	Kriteria Kerusakan
1	Tidak terjadi kerusakan jaringan ginjal (pelebaran lumen tubulus, akumulasi sel-sel debris dalam lumen, vakuolisasi lumen tubulus, pelebaran ruang bowman, degenerasi, hiperplasia, kariomegali, dan benda-benda inklusi).
2	Bila ditemukan 1-2 kriteria diatas.
3	Bila ditemukan 3-5 kriteria diatas.
4	Bila ditemukan 6-8 kriteria diatas.

Hasil skoring histopatologi ginjal merupakan data ordinal. Selanjutnya untuk memudahkan analisis data dilakukan konversi menjadi data interval menggunakan *method of successive interval* (MSI)<sup>16</sup>. Analisis data dalam penelitian ini menggunakan uji *One Way Anova* dengan nilai  $p=0,05$ .

**Hasil**

Tingkat kerusakan ginjal tikus terberat terdapat di kelompok K2 berupa pelebaran lumen tubulus, vakuolisasi, pelebaran ruang bowmen, akumulasi sel-sel debris dan hiperplasia (Gambar 1).



Gambar 1. Gambaran Histopatologi Ginjal Tikus Kelompok K1, K2, K3, K4, dan K5

- ← Pelebaran lumen tubulus
- ← Vakuolisasi
- ← Degenerasi
- ← Hiperplasia
- ← Akumulasi sel-sel debris
- ← Kariomegali
- ← Pelebaran ruang bowman



Berdasarkan data rata-rata skoring histopatologi ginjal yang tersaji dalam Tabel 2, diketahui bahwa terdapat perbedaan rata-rata derajat kerusakan jaringan ginjal hewan coba. Semakin tinggi nilainya semakin berat pula kerusakan jaringan ginjal yang terjadi. Nilai histopatologi ginjal tikus terendah berada pada

kelompok K1 yaitu  $2,427 \pm 0,191$ , sedangkan rata-rata skoring histopatologi ginjal tikus tertinggi berada pada kelompok K2 yaitu  $4,272 \pm 0,221$ . Kelompok perlakuan dengan rata-rata skoring histopatologi terendah berada pada kelompok K5 yang diberikan tepung kedelai dosis 2 g/10mL yaitu  $2,875 \pm 0,211$ .

**Tabel 2. Rata-rata Skoring Histopatologi Ginjal Tikus**

Kelompok	Rata-rata skoring Histopatologi Ginjal Tikus (Rata-rata $\pm$ Standar Deviasi) (n=5)
Kontrol normal (K1)	$2,427 \pm 0,191$
Kontrol negatif (K2)	$4,272 \pm 0,221$
Tepung kedelai 1 g/ 10 mL (K3)	$3,468 \pm 0,318$
Tepung kedelai 1,5 g/ 10 mL (K3)	$3,227 \pm 0,271$
Tepung kedelai 2 g/ 10 mL (K3)	$2,875 \pm 0,211$

Tabel 2 menunjukkan hasil analisis data menggunakan uji *One Way Anova*. Dari hasil uji *One Way Anova* didapatkan adanya perbedaan yang signifikan pada minimal dua kelompok yang dibandingkan ( $p < 0,05$ ). Setelah dilakukan uji *One Way ANOVA* kemudian dilanjutkan dengan uji *post hoc Tukey HSD* untuk mengetahui nilai signifikansi antar kelompok. Hasil uji *post hoc Tukey HSD*  $p < 0,05$  menunjukkan terdapat perbedaan signifikan terhadap rata-rata skoring histopatologi ginjal tikus antarkelompok yang dibandingkan. Kelompok K1 menunjukkan perbedaan yang signifikan ketika dibandingkan dengan kelompok K2, K3, dan K4, tetapi tidak signifikan ketika dibandingkan dengan kelompok K5 ( $p = 0,064$ ). Kelompok K2 menunjukkan perbedaan yang signifikan ketika dibandingkan dengan semua kelompok. Kelompok K3 menunjukkan perbedaan yang signifikan ketika dibandingkan dengan kelompok K1, K2, dan K5, tetapi ketika dibandingkan dengan kelompok K4 tidak terdapat perbedaan yang signifikan ( $p = 0,546$ ). Kelompok K4 menunjukkan perbedaan yang signifikan ketika dibandingkan dengan kelompok K1 dan K2, tetapi tidak menunjukkan perbedaan yang signifikan ketika dibandingkan dengan kelompok K3 ( $p = 0,546$ ) dan K5 ( $p = 0,201$ ). Kelompok K5 menunjukkan perbedaan yang signifikan ketika dibandingkan dengan kelompok K2 dan K3, tetapi tidak menunjukkan perbedaan yang signifikan ketika dibandingkan dengan kelompok K1 ( $p = 0,064$ ) dan K4 ( $p = 0,201$ ).

### Diskusi

Dari hasil pengamatan yang dilakukan pada kelompok kontrol normal dan kelompok yang

diinduksi diazinon terdapat perbedaan nilai skoring histopatologi yang bermakna. Hal ini membuktikan bahwa pemberian diazinon secara oral dengan dosis 40 mg/kgBB selama 5 hari dapat menimbulkan kerusakan pada jaringan ginjal tikus. Temuan ini sesuai dengan penelitian yang dilakukan oleh Shah dan Iqbal<sup>7</sup> bahwa, kerusakan ginjal terjadi pada tikus yang diberikan diazinon dengan dosis 10 mg/kgBB, 15 mg/kgBB, dan 30 mg/kgBB secara oral selama 8 minggu ditinjau dari kadar *blood urea nitrogen* (BUN) dan kreatinin serum. Menurut Caillas et al<sup>17</sup> peningkatan kadar BUN dan kreatinin serum mengindikasikan adanya kerusakan pada jaringan ginjal yang terkonfirmasi menggunakan pemeriksaan histopatologi. Diazinon setelah masuk ke dalam tubuh akan dimetabolisme di dalam hepar menjadi bentuk metabolit aktifnya yaitu diazoxon yang memiliki sifat prooksidan dan efek menghambat enzim AchE jauh lebih kuat daripada diazinon itu sendiri.<sup>18</sup> Efek penghambatan pada enzim AchE akan menimbulkan penumpukan Ach dalam tubuh, sehingga Ach akan menstimulasi pembentukan NO.<sup>19</sup> Kadar NO yang tidak terkontrol akan menimbulkan penurunan kadar *glutathione* (GSH) yang berfungsi sebagai antioksidan alami dalam tubuh, sehingga menimbulkan kondisi stres oksidatif dan memicu pembentukan senyawa dan ion radikal.<sup>20</sup> Senyawa dan ion radikal yang diproduksi dikombinasikan dengan sifat diazoxon yang prooksidan dapat menimbulkan kerusakan jaringan ginjal yang lebih luas melalui mekanisme lipid peroksidasi. Kerusakan jaringan ginjal yang terjadi akibat induksi diazinon berupa pelebaran lumen tubulus, akumulasi sel-sel debris dalam

lumen tubulus, vakuolisasi lumen tubulus, pelebaran ruang bowman, degenerasi, hiperplasia, dan kariomegali.<sup>21</sup>

Hasil penilaian pada kelompok perlakuan menunjukkan terjadi penurunan rata-rata skoring histopatologi ginjal yang diberikan beberapa dosis tepung kedelai (1 g/10mL, 1,5 g/10mL dan 2 g/10mL), jika dibandingkan dengan kelompok kontrol negatif. Temuan ini sesuai dengan penelitian sebelumnya yang dilakukan oleh Ebuehi dan Okafor<sup>22</sup> yang membuktikan bahwa pemberian roti yang terbuat dari tepung terigu dan tepung kedelai dengan perbandingan 60:40% dapat mencegah terjadinya kerusakan ginjal akibat stres oksidatif ditinjau dari penurunan kadar BUN dan kreatinin serum tikus yang dibandingkan dengan kelompok kontrol negatifnya (roti 100% tepung terigu). Di antara kelompok perlakuan, kelompok K5 yang diberikan tepung kedelai dengan dosis tertinggi yaitu 2 g/10mL, memiliki rata-rata nilai histopatologi ginjal yang paling rendah. Hal ini menunjukkan bahwa semakin tinggi dosis pemberian tepung kedelai, maka semakin tinggi pula efek pencegahan terhadap kerusakan ginjal tikus. Berdasarkan penelitian yang dilakukan oleh Haliza et al<sup>23</sup> bahwa, kacang kedelai mengandung senyawa fenol yang merupakan senyawa fitokimia dengan aktivitas antioksidan atau antimutagen. Senyawa fenol utama yang ditemukan dalam kacang kedelai antara lain tanin, *proanthocyanidin*, dan flavonoid.<sup>24</sup> Peran utama tanin dalam *ROS-scavenging activity* ialah dengan menghambat enzim-enzim prooksidatif (NOS, *xanthine oxidase*, dan *lipoxigenase*) sehingga proses pembentukan ROS menjadi terhambat.<sup>25,26</sup> Peran *proanthocyanidin* dalam *ROS-scavenging activity* salah satunya ialah dengan menghambat terjadinya peroksidasi lipid.<sup>27</sup> Kandungan utama flavonoid dalam kacang kedelai ialah golongan isoflavonoid yaitu genistein dan daidzein yang bersifat antioksidan terhadap senyawa OH<sup>•</sup> dan O<sub>2</sub><sup>•-</sup>. Selain bersifat antioksidan terhadap senyawa radikal tertentu isoflavon juga telah terbukti dapat membantu meningkatkan aktivitas enzim antioksidan seperti catalase, SOD, glutathion peroksidase (GPx) dan glutathion reduktase (GR), dengan meningkatnya fungsi antioksidan dalam tubuh akan mencegah terjadinya kondisi stres oksidatif.<sup>28</sup>

### Kesimpulan

Pemberian tepung kedelai (*Glycine max* (L.) Merr.) terbukti dapat mencegah kerusakan pada jaringan ginjal tikus wistar jantan yang diinduksi

diazinon 40 mg/kgBB secara oral, ditinjau dari skoring histopatologi ginjal tikus. Dosis 2 g/ 10 mL memberikan gambaran histopatologi yang mendekati gambaran histopatologi kelompok kontrol normal (p=0,06).

### Pengakuan

Peneliti mengucapkan terima kasih kepada Fakultas Kedokteran Universitas Jember yang telah memberikan bantuan berupa penyediaan tempat dan fasilitas selama penelitian. Terimakasih juga kepada Lilik Maslian, A.Md. atas bantuannya dalam perawatan hewan coba.

### Daftar Pustaka

1. Badan Pusat Statistik. Statistik konsumsi pangan 2012. Jakarta: Pusat Data dan Sistem Informasi Pertanian Sekretariat Jenderal Kementerian Pertanian; 2013. p. 4-5.
2. Kastono D. Tanggapan pertumbuhan dan hasil kedelai hitam terhadap penggunaan pupuk organik dan biopestisida gulma siam (*Chromolaena odorata*). Ilmu Pertanian. 2005;12(2):103-16.
3. Badan Pengawas Obat dan Makanan. Laporan tahunan 2016. Jakarta: Direktorat Survelian dan Penyuluhan Keamanan Pangan Deputi Bidang Pengawasan Keamanan Pangan dan Bahan Berbahaya; 2017. p. 175.
4. Raini M. Toksikologi pestisida dan penanganan akibat keracunan pestisida. Media Litbang Kesehatan. 2007;17(3):10-8.
5. U.S. Department of Health and Human Services. Toxicological profile for diazinon. Atlanta: Agency for Toxic Substances and Disease Registry; 2008.
6. Altuntas I, Kilinc I, Orhan H, Demirel R, Koylu H, Delibas N. The effects of diazinon on lipid peroxidation and antioxidant enzymes in erythrocytes in vitro. Human and Experimental Toxicology. 2004; 23: 9-13.
7. Shah MD, Iqbal M. Diazinon-induced oxidative stress and renal dysfunction in rats. Food and Chemical Toxicology. 2010; 48: 3345-53.
8. Cakici A, Akat E. Effects of oral exposure to diazinon on mice liver and kidney tissues: biometric analyses of histopathologic changes. Anal Quant Cytopathol Histopathol. 2013;35(1):7-16.
9. Singh Z, Hundal SS. Toxic effects of organochlorine pesticides: A review. American Journal of BioScience. 2016;4(3): 11-8.
10. Xue Z, Wang C, Zhai L, Yu W, Chang H, Kou X, Zhou F. Bioactive compounds and antioxidant activity of mung bean (*Vigna radiata* L.), soybean (*Glycine max* L.) and black bean (*Phaseolus vulgaris* L.) during the germination process. Czech J Food Sci. 2016; 34(1): 68-78.
11. Shukla S, Park J, Kim D, Hong S, Lee J, Kim M. Total phenolic content, antioxidant, tyrosinase and a-glucosidase inhibitory activities of water soluble extracts of noble starter culture doenjang, a korean fermented soybean sauce variety. Food Control. 2016; 59: 854-61.

12. Pratt DA, Birac PM. Source of antioxidant activity of soybeans and soy products. *Jurnal of Food Science*. 1979; 44: 1720-22.
13. Brachemi S, Bolle G. Renal Biopsy Practice: What is the Gold Standard?. *World J. Nephrol*. 2014; 3(4): 287-94.
14. Ngabekti S, Isnaeni W. Pemanfaatan kurkumin untuk mengeliminir pengaruh diazinon terhadap kerusakan hati mencit (*Mus musculus L.*). *Jurnal Manusia dan Lingkungan*. 2000; 1(7): 24-34.
15. Anggraini DR. Gambaran makroskopis dan mikroskopis hati dan ginjal mencit akibat pemberian plumbum asetat [Tesis]. Medan: Program Pasca Sarjana Universitas Sumatra Utara; 2008.
16. Asdar, Badrullah. Method of successive interval in community research (ordinal transformation data to interval data in mathematic education studies). *International Journal of Social Science and Humanities Research*. 2016; 4(2): 356-63.
17. Caillas E, Myers M, Ames WE. Relationship of serum chemistry values to liver and kidney histopathology in english sole (*Parophrys vetulus*) after acute exposure to carbon tetrachloride. *Aquatic Toxicology*. 1983; 3: 61-78.
18. Lari P, Abnous K, Imensahidi M, Rashedinia M, Razavi M, Hosseinzadeh H. Evaluation of diazinon-induced hepatotoxicity and protective effects of crocin. *Toxicology and Industrial Health*. 2013; 1: 1-10.
19. Zhao Y, Vanhoutte PM, Leung SWS. Vascular nitric oxide: Beyond eNOS. *Journal of Pharmacological Sciences*. 2015; 1: 1-12.
20. Barnett SD, Buxton LO. The role of S-nitrosoglutathione reductase (GSNOR) in human disease and therapy. *Critical Reviews in Biochemistry And Molecular Biology*. 2017. 1-15.
21. Radi ZA, Stewart ZS, Grzemski FA, Bobrowski WF. Renal pathophysiologic role of cortical tubular inclusion bodies. *Toxicologic Pathology*. 2012; 41: 32-7.
22. Ebuehi OAT, Okafor HK. Defatted soya flour supplementation of wheat bread confers oxidative, renal, hepatic and cardiovascular protective effects in wistar rats. *International Journal of Biochemistry Research & Review*. 2016; 10(1): 1-14.
23. Haliza W, Purwani EY, Thahir R. Pemanfaatan kacang-kacangan lokal sebagai substitusi bahan baku tempe dan tahu. *Buletin Teknologi Pascapanen Pertanian*. 2007; 3:1-8.
24. Malencic D, Popovic M, Milandinovic J. Phenolic content and antioxidant properties of soybean (*Glycine max (L.) Merr.*) seeds. *Molecules*. 2007; 12: 576-81.
25. Shibata T, Nagayama K, Tanaka R, Yamaguchi K, Nakamura T. Inhibitory effects of brown algal phlorotannins on secretory phospholipase A2s, lipoxygenases and cyclooxygenases. *J. Appl. Phycol*. 2003; 15(1): 61-6.
26. Fogliani B, Raharivelomanana P, Bianchini JP, Bouraimamadjebi S, Hnawia E. Bioactive ellagitannins from *Cunonia macrophylla* an endemic cunoniaceae from New Caledonia. *Phytochemistry*. 2005; 66(2): 241-7.
27. Osakabe N, Yasuda A, Natsume M, Takizawa T, Terao J, Kondo K. Catechins and their oligomers linked by C4 --> C8 bonds are major cacao polyphenols and protect Low-density Lipoprotein from Oxidation in vitro. *Exp Biol Med*. 2002; 227(1): 51-6.
28. Rimbach G, Pascual-Teresa SD, Ewins BA, Matsugo S, Uchida Y, Minihane AM, Turner R, Vafeaidou K, Weinberg PD. Antioxidant and free radical scavenging activity of isoflavone metabolites. *Xenobiotica*. 2003; 33(9): 913-25.