



**HUBUNGAN ANTARA PEMBERIAN ALUMINIUM DENGAN
GAMBARAN HISTOPATOLOGI HATI
TIKUS WISTAR JANTAN**

SKRIPSI

Oleh

**Erviana Dwi Nurhidayati
NIM 152010101072**

**FAKULTAS KEDOKTERAN
UNIVERSITAS JEMBER
2018**



**HUBUNGAN ANTARA PEMBERIAN ALUMINIUM
DENGAN GAMBARAN HISTOPATOLOGI HATI
TIKUS WISTAR JANTAN**

SKRIPSI

Diajukan guna melengkapi tugas akhir dan memenuhi salah satu syarat untuk menyelesaikan pendidikan di Fakultas Kedokteran (S1) dan mencapai gelar Sarjana Kedokteran

Oleh

Erviana Dwi Nurhidayati
NIM 152010101072

**FAKULTAS KEDOKTERAN
UNIVERSITAS JEMBER
2018**

PERSEMBAHAN

Skripsi ini dipersembahkan untuk:

1. Orang tua saya tercinta, Satiman dan Samini yang selalu memberikan kasih sayang, dukungan moral dan finansial, doa tiada henti, serta pengorbanan yang dilakukan setiap waktu;
2. kakak saya Miftakhul Khusnita serta adik saya Muhammad Lutfil Amin Azizi dan Mayla Azizah Nurfahmida yang selalu memberikan dukungan moral;
3. para guru-guru sejak taman kanak-kanak hingga perguruan tinggi yang telah memberikan ilmu dan mendidik saya hingga menjadi manusia yang berilmu;
4. Almamater Fakultas Kedokteran Universitas Jember.

MOTO

“Janganlah kamu bersikap lemah, dan janganlah pula kamu bersedih hati, padahal kamulah orang-orang yang paling tinggi derajatnya, jika kamu orang-orang yang beriman.” (Terjemahan surat Al-Imran ayat 139)^{*)}



^{*)} Kementerian Agama Republik Indonesia. 2010. *Al-Quran dan Terjemahannya*. Bandung: Penertbit Jabal.

PERNYATAAN

Saya yang bertanda tangan di bawah ini:

nama : Erviana Dwi Nurhidayati

NIM : 152010101072

menyatakan dengan sesungguhnya bahwa skripsi yang berjudul “Hubungan antara Pemberian Aluminium dengan Gambaran Histopatologi Hati Tikus Wistar Jantan” adalah benar-benar hasil karya sendiri, kecuali kutipan yang sudah saya sebutkan sumbernya, belum pernah diajukan pada institusi mana pun, dan bukan karya jiplakan. Saya bertanggung jawab atas keabsahan dan kebenaran isinya sesuai dengan sikap ilmiah yang harus dijunjung tinggi.

Demikian pernyataan ini saya buat dengan sebenarnya, tanpa ada tekanan dan paksaan dari pihak mana pun serta bersedia mendapat sanksi akademik jika ternyata dikemudian hari pernyataan ini tidak benar.

Jember, 27 Desember 2018

Yang menyatakan,

Erviana Dwi Nurhidayati
NIM. 152010101072

SKRIPSI

**HUBUNGAN ANTARA PEMBERIAN ALUMINIUM DENGAN
GAMBARAN HISTOPATOLOGI HATI
TIKUS WISTAR JANTAN**

Oleh

Erviana Dwi Nurhidayati
NIM 152010101072

Pembimbing

Dosen Pembimbing Utama : dr. Rena Normasari, M. Biomed

Dosen Pembimbing Anggota : dr. Erfan Efendi, Sp. An

PENGESAHAN

Skripsi berjudul “Hubungan antara Pemberian Aluminium dengan Gambaran Histopatologi Hati Tikus Wistar Jantan” karya Erviana Dwi Nurhidayati telah diuji dan disahkan pada:

hari, tanggal : 27 Desember 2017

tempat : Fakultas Kedokteran Universitas Jember


Tim Penguji,

Ketua,




dr. Heni Fatmawati, M. Kes, Sp, Rad
NIP 19760212 200501 2 001

Anggota I,




dr. Hairrudin, M. Kes
NIP 19751011 200312 1 008

Anggota II,




dr. Rena Normasari, M. Biomed
NIP 19830512 200812 2 002

Anggota III,



dr. Erfan Efendi, Sp. An
NIP 19680328 199903 1 001

Mengesahkan,
Dekan



dr. Supangat, M. Kes, Ph. D, Sp. BA
NIP 19730424 199903 1 002

RINGKASAN

Hubungan antara Pemberian Aluminium dengan Gambaran Histopatologi Hati Tikus Wistar Jantan; Erviana Dwi Nurhidayati, 152010101072; 2018: 92 halaman; Jurusan Pendidikan Dokter Fakultas Kedokteran Universitas Jember.

Aluminium (Al) merupakan logam yang sangat melimpah di alam, sehingga manusia berpotensi besar untuk terpapar aluminium. Sumber utama paparan aluminium pada manusia sebagian besar berasal dari bahan makanan, zat aditif, dan kontak aluminium dengan makanan. Selain itu, manusia dapat terpapar aluminium melalui obat-obatan, produk kosmetik, udara, air, dan tanah. Menurut *World Health Organization Expert Committee on Food Additives* tahun 2011, batas aman konsumsi aluminium ialah 2 mg/kg per minggu. Rata-rata orang mengonsumsi aluminium sebesar 1–20 mg per hari. Survei diet pada orang-orang dari berbagai negara memperkirakan bahwa asupan harian aluminium dari diet secara keseluruhan termasuk zat aditif, berkisar dari 14 hingga 280 mg/minggu. Paparan aluminium yang melebihi batas aman dapat bersifat bioakumulatif bagi manusia. Hati merupakan organ detoksifikasi utama sehingga rentan mengalami jejas sampah metabolit, zat toksik, mikroba, dan jejas akibat gangguan sirkulasi. Hati dapat mengalami kerusakan apabila terpapar bahan yang dapat menyebabkan stres oksidatif. Aluminium dapat menyebabkan stres oksidatif akibat ikatan dengan transferin dan pembentukan kompleks dengan superoksida, sehingga terjadi peningkatan Fe^{2+} secara signifikan yang dapat menyebabkan stres oksidatif. Selain itu, aluminium juga dapat menurunkan enzim antioksidan seperti superoksida dismutase (SOD) dan menghambat sitokrom P450.

Jenis penelitian yang digunakan ialah *true experimental laboratories* secara *in vivo* dengan rancangan penelitian *randomized posttest only control group design*. Hewan coba yang digunakan yaitu tikus Wistar jantan sebanyak 24 tikus dibagi menjadi 4 kelompok secara acak dengan *simple random sampling*. Kelompok terdiri dari kelompok kontrol diberi akuades, kelompok perlakuan 1 diberi larutan Aluminium klorida ($AlCl_3$) dengan dosis 100 mg/kg BB, kelompok perlakuan 2

diberi larutan AlCl_3 dengan dosis 300 mg/kg BB, dan kelompok perlakuan 3 diberi larutan AlCl_3 dengan dosis 500 mg/kg BB. Perlakuan dilakukan selama 42 hari secara peoral menggunakan sonde lambung. Data penelitian diambil melalui pengamatan gambaran histopatologi dengan perbesaran 400 kali sebanyak 5 lapang pandang. Hasil pengamatan dinilai dengan metode *scoring*. Gambaran kerusakan yang diamati yaitu degenerasi hidrofik, degenerasi lemak, dan nekrosis sel hati.

Hasil penelitian menunjukkan bahwa kelompok kontrol didapatkan skor terbanyak yaitu 0, kelompok P1 didapatkan skor terbanyak 1, kelompok P2 didapatkan skor terbanyak 2, dan kelompok P3 didapatkan skor terbanyak yaitu 4. Data dari hasil *scoring* dilakukan analisis data menggunakan Uji Kruskal Wallis menghasilkan $p=0,0001$ ($p<0,005$), sehingga menunjukkan perbedaan yang bermakna. Selanjutnya dilakukan uji *post hoc* menggunakan Mann Whitney untuk mengetahui adanya perbedaan antar 2 kelompok. Uji Mann Whitney antar 2 kelompok (K dengan P1, K dengan P2, K dengan P3, P1 dengan P2, P1 dengan P3, dan P2 dengan P3) menunjukkan masing-masing nilai p sebesar 0,002; 0,002; 0,002; 0,011; 0,003; 0,011 ($p<0,05$), sehingga terdapat perbedaan yang signifikan antar masing-masing 2 kelompok.

Berdasarkan penelitian yang telah dilakukan dapat disimpulkan bahwa terdapat hubungan yang signifikan antara pemberian aluminium dengan dosis 100, 300, dan 500 mg/kg BB terhadap gambaran histopatologi hati berupa degenerasi hidrofik, degenerasi lemak, dan nekrosis sel hati. Pada dosis terkecil (100 mg/kg BB) telah menunjukkan gambaran kerusakan. Semakin tinggi dosis paparan yang diberikan, maka semakin besar kerusakan jaringan yang ditimbulkan.

PRAKATA

Puji syukur kehadirat Allah SWT atas segala rahmat dan karunia-Nya sehingga penulis dapat menyelesaikan skripsi yang berjudul “Hubungan antara Pemberian Aluminium dengan Gambaran Histopatologi Hati Tikus Wistar Jantan”. Skripsi ini disusun untuk memenuhi salah satu syarat menyelesaikan Pendidikan strata satu (S1) pada Jurusan Pendidikan Dokter Fakultas Kedokteran Universitas Jember.

Penyusunan skripsi ini tidak lepas dari bantuan berbagai pihak. Oleh karena itu, penulis menyampaikan terima kasih kepada:

1. dr. Supangat, M. Kes, Ph. D, Sp. BA selaku Dekan Fakultas Kedokteran Universitas Jember;
2. dr. Rena Normasari, M. Biomed selaku dosen pembimbing utama dan dr. Erfan Efendi, Sp. An selaku pembimbing anggota yang telah meluangkan waktu, pikiran, dan tenaga dalam proses penyusunan skripsi ini;
3. dr. Heni Fatmawati, M. Kes, Sp. Rad selaku dosen penguji utama dan dr. Hairrudin, M. Kes selaku dosen penguji anggota yang telah memberikan kritik dan saran dalam proses penyusunan skripsi ini;
4. Orang tua saya tercinta, Satiman dan Samini yang selalu memberikan kasih sayang, dukungan moral dan finansial, doa tiada henti, serta pengorbanan yang dilakukan setiap waktu;
5. Kakak saya Miftakhul Khusnita, serta adik saya Muhammad Lutfil Amin Azizi dan Mayla Azizah Nurfahmida yang selalu memberikan dukungan moral;
6. dr. Ihwan Narwanto, M. Sc yang telah memberikan saya kesempatan untuk mengikuti proyek penelitiannya;
7. Sahabat saya Dria Candra Adityanti, Dhimas Robby Alwy, drg. Dwi Riski Saputra, Reny Ekawati, Danang Aditiya Mahendra, Rezza Putri Mahartika, Hanifa Riski, Anis Talitha, Imelda Nafa, Munaya Farhana, Dyah Anggraini, Elmira Zaida, Eka Puspitasari, dan Astarti Kusuma yang telah memberikan dukungan moral;

8. Analis Laboratorium Farmakologi Lilik Maslian, A. Md dan analis Laboratorium Biokimia Nurul Istinaroh, A. Md yang telah membantu jalannya penelitian ini;
9. Keluarga besar angkatan 2015 Coccoyx Fakultas Kedokteran Universitas Jember;
10. Almamater Fakultas Kedokteran Universitas Jember;
11. semua pihak yang tidak dapat disebutkan satu per satu.

Penulis juga menerima segala kritik dan saran dari semua pihak demi kesempurnaan skripsi ini. Akhirnya penulis berharap, semoga skripsi ini dapat bermanfaat.

Jember, Desember 2018

Penulis

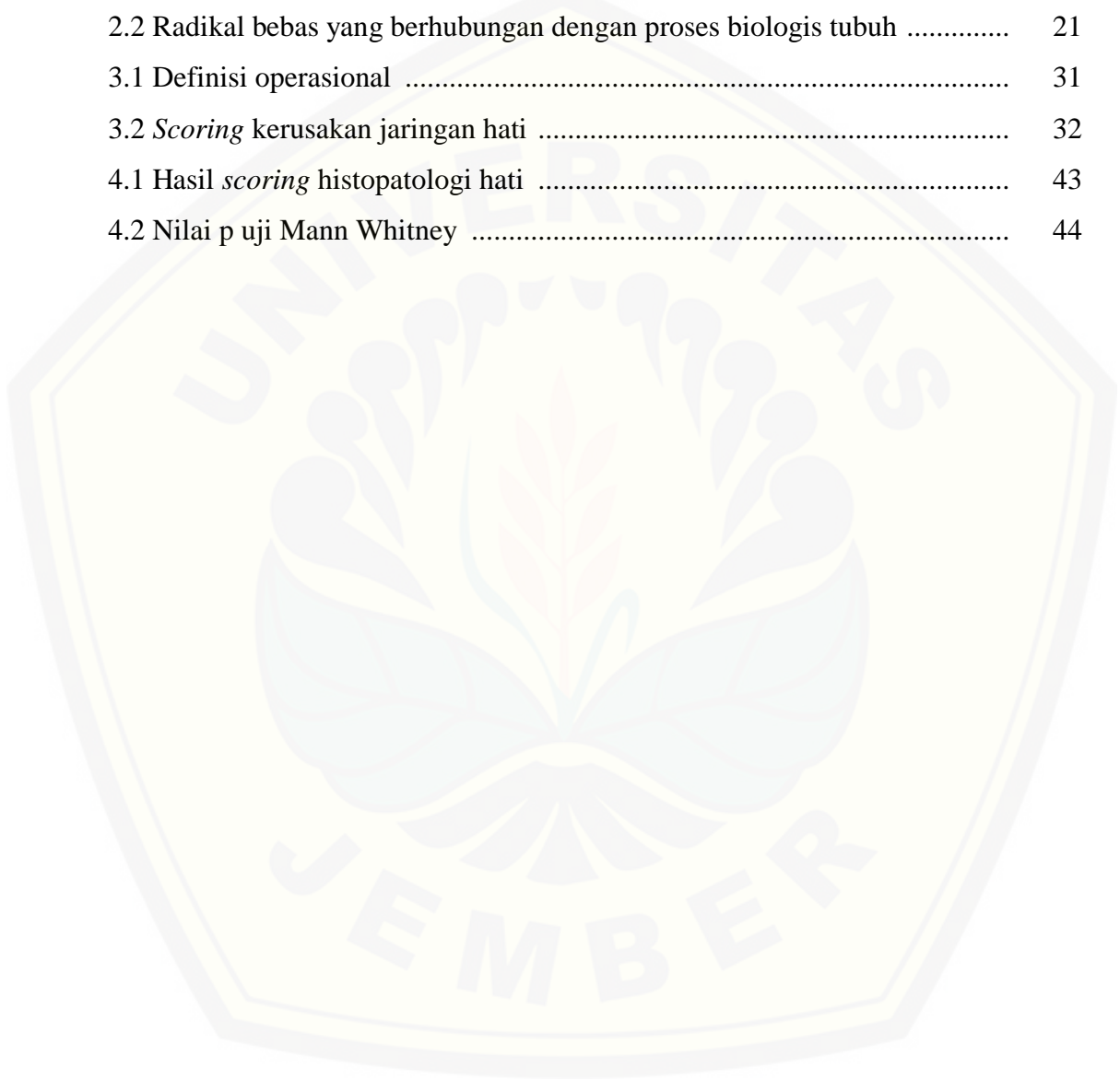
DAFTAR ISI

	Halaman
HALAMAN JUDUL	i
HALAMAN SAMPUL	ii
HALAMAN PERSEMBAHAN	iii
HALAMAN MOTO	iv
HALAMAN PERNYATAAN	v
HALAMAN PEMBIMBINGAN	vi
HALAMAN PENGESAHAN	vii
RINGKASAN	viii
PRAKATA	x
DAFTAR ISI	xii
DAFTAR TABEL	xiv
DAFTAR GAMBAR	xv
DAFTAR LAMPIRAN	xvi
BAB 1. PENDAHULUAN	1
1.1 Latar Belakang	1
1.2 Rumusan Masalah	3
1.3 Tujuan Penelitian	3
1.4 Manfaat Penelitian	3
BAB 2. TINJAUAN PUSTAKA	4
2.1 Hati	4
2.1.1 Anatomi Hati	4
2.1.2 Histologi Hati	6
2.1.3 Respon Kerusakan Sel Hati	8
2.1.4 Evaluasi Kerusakan Jaringan Hati	11
2.2 Aluminium	12
2.2.1 Definisi Aluminium	12
2.2.2 Paparan Aluminium pada Manusia	13
2.2.3 Batas Aman Aluminium pada Manusia	15
2.2.4 Toksikokinetik Aluminium	16
2.2.5 Toksikodinamik Aluminium	17
2.2.6 Aluminium Klorida (AlCl ₃)	19
2.3 Oksidan dan Radikal Bebas	19
2.3.1 Definisi	19
2.3.2 Tipe Oksidan	20
2.3.3 Radikal Hidroksil (OH [*])	21
2.3.4 Stres Oksidatif	23
2.4 Toksikogenesis Kerusakan Hati akibat Aluminium	25
2.4 Kerangka Konsep	27
2.5 Hipotesis Penelitian	28

BAB 3. METODE PENELITIAN	29
3.1 Jenis Penelitian	29
3.2 Tempat dan Waktu Penelitian	29
3.3 Populasi dan Sampel Penelitian	29
3.3.1 Populasi	29
3.3.2 Sampel	29
3.3.3 Besar Sampel Penelitian	30
3.3.4 Teknik Pengambilan Sampel	30
3.4 Variabel Penelitian	30
3.4.1 Variabel Bebas	30
3.4.2 Variabel Terikat	30
3.4.3 Variabel Terkendali	31
3.5 Definisi Operasional	31
3.6 Rancangan Penelitian	32
3.7 Alat dan Bahan	33
3.8 Prosedur Penelitian	34
3.8.1 Pemilihan Sampel	34
3.8.2 Persiapan Sampel	34
3.8.3 Pembuatan Larutan Aluminium Klorida ($AlCl_3$)	34
3.8.4 Tahap Perlakuan Pemberian Larutan $AlCl_3$	34
3.8.5 Pengambilan Hati	35
3.8.6 Pembuatan Preparat Histopatologi	35
3.8.7 Pengamatan Histopatologi	35
3.9 Uji Kelayakan Etik	36
3.10 Analisis Data	36
3.11 Alur Penelitian	37
BAB 4. HASIL DAN PEMBAHASAN	38
4.1 Hasil Penelitian	38
4.2 Analisis Data	43
4.3 Pembahasan	44
BAB 5. PENUTUP	48
5.1 Kesimpulan	48
5.2 Saran	48
DAFTAR PUSTAKA	49
LAMPIRAN	54

DAFTAR TABEL

	Halaman
2.1 Kandungan aluminium pada makanan	14
2.2 Radikal bebas yang berhubungan dengan proses biologis tubuh	21
3.1 Definisi operasional	31
3.2 <i>Scoring</i> kerusakan jaringan hati	32
4.1 Hasil <i>scoring</i> histopatologi hati	43
4.2 Nilai p uji Mann Whitney	44



DAFTAR GAMBAR

	Halaman
2.1 Anatomi hati bagian anterior	5
2.2 Anatomi hati bagian posterior	5
2.3 Vaskularisasi hati	6
2.4 Histologi hati potongan transversal, pulasan hematoksin dan eosin (HE), perbesaran 100x	7
2.5 Histologi hati potongan transversal, pulasan hematoksin dan eosin (HE), perbesaran 400x	8
2.6 Degenerasi hidrofik pada sel hati	9
2.7 Degenerasi lemak pada sel hati	10
2.8 Nekrosis sel hati	11
2.9 Reaksi Fenton dan Haber Weiss	22
2.10 Kerusakan oksidatif pada lipid, DNA, protein akibat radikal hidroksil reaktif	25
2.11 Kerangka konsep penelitian	27
3.1 Skema rancangan penelitian	32
3.2 Alur penelitian	37
4.1 Gambaran histopatologi hati kelompok K dengan pewarnaan HE perbesaran 400 kali	38
4.2 Gambaran histopatologi hati kelompok P1 dengan pewarnaan HE perbesaran 400 kali	39
4.3 Gambaran histopatologi hati kelompok P2 dengan pewarnaan HE perbesaran 400 kali	40
4.4 Gambaran histopatologi hati kelompok P3 dengan pewarnaan HE perbesaran 400 kali	41
4.5 Gambaran histopatologi hati semua kelompok dengan pewarnaan HE perbesaran 400 kali	42
4.6 Grafik hasil <i>scoring</i> gambaran histopatologi hati	43

DAFTAR LAMPIRAN

	Halaman
Lampiran A. Surat tugas proyek penelitian	54
Lampiran B. Keterangan persetujuan etik proyek penelitian	55
Lampiran C. Keterangan persetujuan etik penelitian	56
Lampiran D. Rekomendasi bebas plagiasi	59
Lampiran E. Tabel dosis pemberian larutan aluminium klorida ($AlCl_3$).....	60
Lampiran F. Protokol pembuatan dan pewarnaan preparat	63
Lampiran G. Prosedur pembacaan preparat histopatologi	67
Lampiran H. Pembacaan <i>scoring</i> histopatologi hati	69
Lampiran I. Analisis statistik	72
Lampiran J. Dokumentasi penelitian	76

BAB 1. PENDAHULUAN

1.1 Latar Belakang

Aluminium (Al) merupakan logam yang sangat melimpah di alam, sehingga manusia berpotensi besar untuk terpapar aluminium. Sumber utama paparan aluminium pada manusia sebagian besar berasal dari bahan makanan, zat aditif, dan kontak aluminium dengan makanan (Cheng *et al.*, 2013). Selain itu, manusia dapat terpapar aluminium melalui obat-obatan, produk kosmetik, udara, air, dan tanah. Manusia terpapar aluminium dari alam sebesar 2–5 mg/hari dan asupan makanan sebesar 5–100 mg/hari (Crisponi *et al.*, 2012). Menurut *Agency for Toxic Substances and Disease Registry (ATSDR)* tahun 2008, aluminium juga terdapat pada obat-obatan seperti antasida mengandung aluminium sekitar 104–208 miligram (mg) per tablet/kapsul/5 mililiter (ml) dosis cairan, bufer aspirin mengandung 10–20 mg aluminium per tablet, vaksin mengandung sedikit senyawa aluminium $\leq 0,85$ mg/dosis. Menurut *World Health Organization (WHO) Expert Committee on Food Additives* tahun 2011, batas aman konsumsi aluminium ialah 2 mg/kg per minggu. Rata-rata orang mengonsumsi aluminium sebesar 1–20 mg per hari (Exley, 2013). Survei diet pada orang-orang dari berbagai negara memperkirakan bahwa asupan harian aluminium dari diet secara keseluruhan termasuk zat aditif, berkisar dari 14 hingga 280 mg/minggu (Crisponi *et al.*, 2012). Paparan aluminium yang melebihi batas aman dapat bersifat bioakumulatif bagi manusia (Mailloux *et al.*, 2011).

Pada tahun 2015, *American Association of Poison Control Centers National Poison Data System* melaporkan 699 paparan tunggal aluminium menyebabkan keracunan aluminium tingkat sedang sebanyak 12 orang, berat sebanyak 3 orang, dan kematian sebanyak 2 orang (Mowry *et al.*, 2015). Selain itu, keracunan aluminium memiliki risiko tinggi pada pasien dialisis akibat konsumsi obat yang mengandung aluminium. Obat ini digunakan untuk mengurangi hiperfosfatemia akibat efisiensi dialisis yang buruk serta peningkatan penyerapan aluminium dari saluran gastrointestinal (Kan *et al.*, 2012). Menurut penelitian yang dilakukan oleh

Schiffman dan Luevano (2018), terdapat 480 dari 919 pasien yang menjalani dialisis mengalami kenaikan jumlah aluminium pada serum sebesar ≥ 20 mikrogram per liter ($\mu\text{g/l}$). Aluminium yang tinggi pada serum dapat terakumulasi terutama di hati, tulang, dan otak (Mailloux *et al.*, 2011).

Hati merupakan organ yang menghubungkan saluran cerna dengan organ lain dalam tubuh karena menjaga homeostasis metabolisme. Hati berperan penting dalam metabolisme karbohidrat, protein, asam lemak, dan vitamin. Selain itu, hati merupakan organ detoksifikasi utama sehingga rentan mengalami jejas akibat sampah metabolit, zat toksik, mikroba, dan gangguan sirkulasi (Kumar *et al.*, 2013). Hati dapat mengalami kerusakan apabila terpapar bahan yang dapat menyebabkan stres oksidatif (Amirudin, 2014). Aluminium dapat menyebabkan stres oksidatif akibat ikatan dengan transferin sehingga terjadi peningkatan Fe^{2+} secara signifikan (Yang *et al.*, 2016). Selain itu, aluminium dapat membentuk kompleks dengan superoksida (AlO_2^{2+}) yang dapat mereduksi Fe^{3+} menjadi Fe^{2+} . Peningkatan Fe^{2+} secara signifikan dapat menyebabkan kenaikan radikal hidroksil (OH^{\cdot}) yang menyebabkan kerusakan oksidatif (Ruipérez *et al.*, 2012). Peningkatan stres oksidatif mengakibatkan peningkatan peroksidasi lipid, degenerasi vakuola, degenerasi granular, degenerasi lemak, dan nekrosis sel serta merusak fungsi mitokondria (Yang *et al.*, 2016). Gambaran histopatologi kerusakan jaringan hati berupa degenerasi hidrofik, degenerasi lemak, dan nekrosis sel hati. Degenerasi hidrofik ditandai dengan vakuola kecil sampai besar sehingga terlihat pembengkakan pada sel. Degenerasi lemak ditandai dengan vakuola-vakuola lemak besar dan kecil di dalam sitoplasma hati serta inti sel yang terdesak ke tepi. Nekrosis ditandai dengan adanya perubahan pada sitoplasma dan inti sel yang mengalami jejas. Sitoplasma sel yang mengalami nekrosis akan menunjukkan peningkatan warna eosin dan perubahan inti sel seperti piknosis, karioreksis, dan kariolisis (Kumar *et al.*, 2013).

Berdasarkan uraian di atas, akumulasi aluminium dalam tubuh dapat membahayakan tubuh. Oleh karena itu, peneliti tertarik untuk meneliti lebih lanjut mengenai hubungan antara aluminium dengan dosis tertentu secara *in vivo* dengan gambaran histopatologi jaringan hati pada tikus Wistar jantan.

1.2 Rumusan Masalah

Berdasarkan latar belakang yang telah diuraikan di atas, maka permasalahan yang akan dibahas dalam penulisan ini ialah apakah terdapat hubungan antara pemberian aluminium dengan gambaran histopatologi hati tikus Wistar jantan?

1.3 Tujuan Penelitian

Berdasarkan rumusan masalah di atas, maka tujuan penelitian ini ialah untuk mengetahui hubungan antara pemberian aluminium dengan gambaran histopatologi hati tikus Wistar jantan.

1.4 Manfaat Penelitian

Manfaat dari penelitian ini ialah sebagai berikut.

1. Bagi peneliti selanjutnya dapat dijadikan dasar pengembangan penelitian dan landasan teori mengenai efek aluminium dengan dosis tertentu terhadap gambaran histopatologi hati tikus Wistar.
2. Bagi masyarakat dapat digunakan sebagai tambahan pengetahuan dan perubahan sikap mengenai efek buruk paparan aluminium yang berlebihan.
3. Bagi pelayanan kesehatan dapat digunakan sebagai pengetahuan dasar untuk upaya preventif mengenai penyakit yang diakibatkan oleh aluminium.

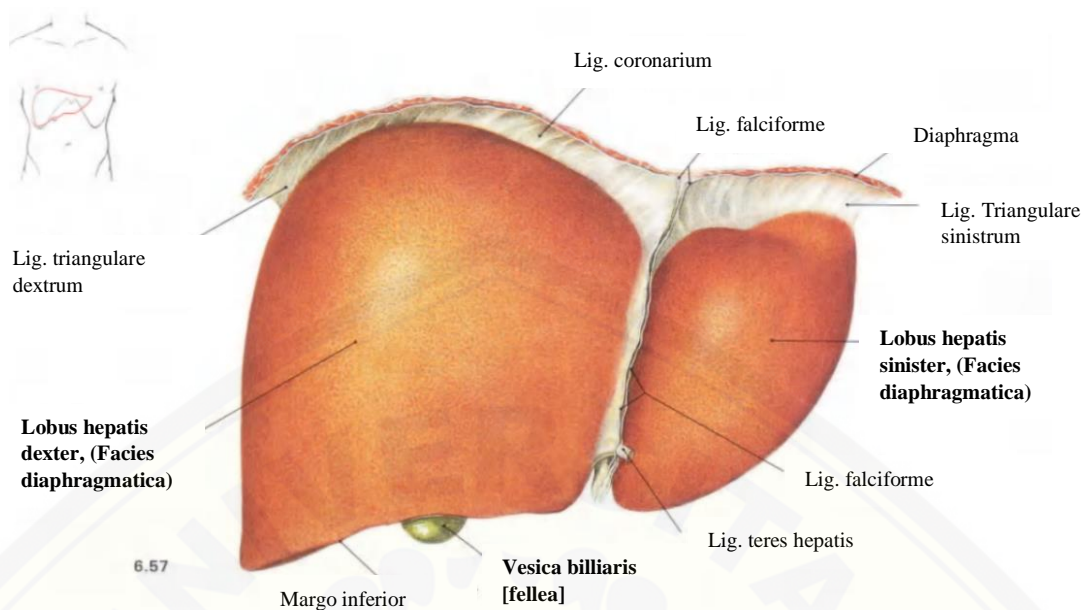
BAB 2. TINJAUAN PUSTAKA

2.1 Hati

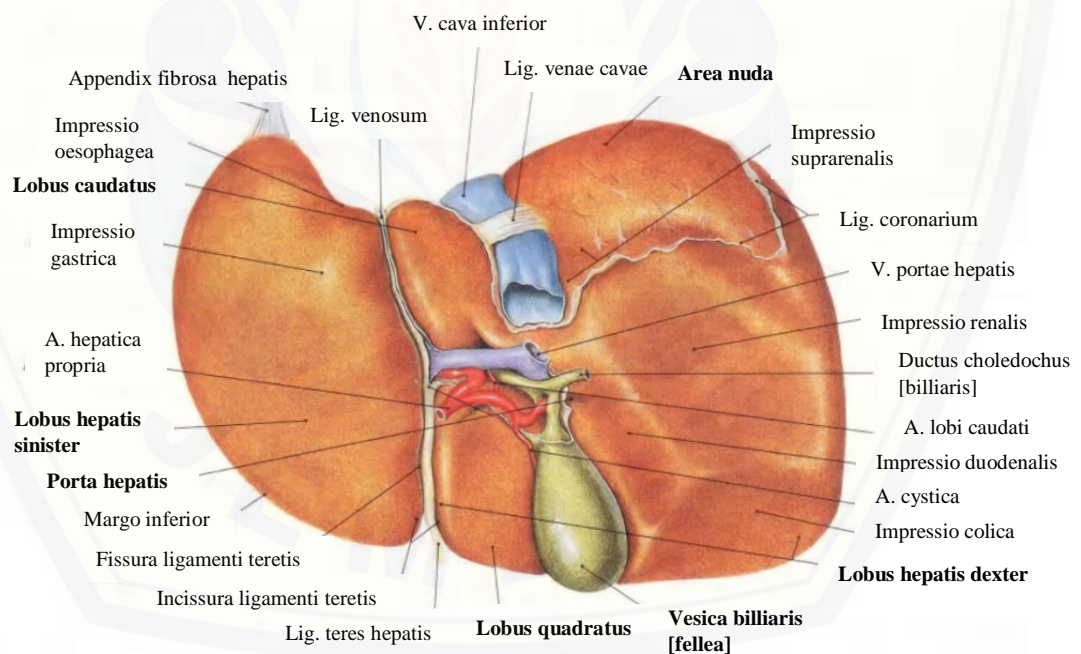
2.1.1 Anatomi Hati

Hati merupakan organ intestinal terbesar yang ada di dalam tubuh dengan berat antara 1,2–1,8 kilogram (kg) atau sekitar 25% dari berat badan orang dewasa. Hati bertekstur lentur dan lunak, serta terletak di kuadran kanan atas abdomen tepat di bawah diafragma (Snell, 2012). Batas atas hepar sejajar dengan *inter costal space* (ICS) 5 kanan dan batas bawah menyerong ke atas dari kosta 9 kanan ke kosta 8 kiri (Amirudin, 2014).

Permukaan hati dibagi menjadi 2 yaitu *facies* diafragmatika dan *facies* viseralis. *Facies* diafragmatika terletak di anterior, superior, dan posterior. Permukaan anterior hati berbentuk cembung dan melengkung di bawah diafragma (lihat Gambar 2.1). Hati dibagi menjadi lobus *dextra* yang lebih besar dan *sinistra* yang lebih kecil yang dipisahkan oleh ligamen *falciforme* di sebelah ventral. Pada daerah antara ligamen *falciforme* dengan kandung empedu di lobus *dextra* dapat ditemukan lobus *quadratus* dan *caudatus* (lihat Gambar 2.2). *Facies* viseralis membentuk cetakan visera, sehingga bentuknya tidak beraturan. Permukaan ini berhubungan dengan *pars* abdominalis esofagus, gaster, duodenum, *flexura coli dextra*, *vesica biliaris*, *ren dextra* dan *glandula suprarenalis dextra* (Drake et al., 2014; Paulsen dan Waschke, 2015). Di *facies* viseralis terdapat celah transversal sepanjang 5 cm dari sistem porta hepatis (Amirudin, 2014). Porta hepatis terdapat pada permukaan posteroinferior di antara lobus *quadratus* dan *caudatus*. Ujung *omentum* minus melekat pada pinggir porta hepatis. Pada tempat ini, terdapat vena porta, arteri hepatica, duktus hepaticus, duktus koledokus, serta serabut saraf simpatis dan parasimpatis (Snell, 2012).



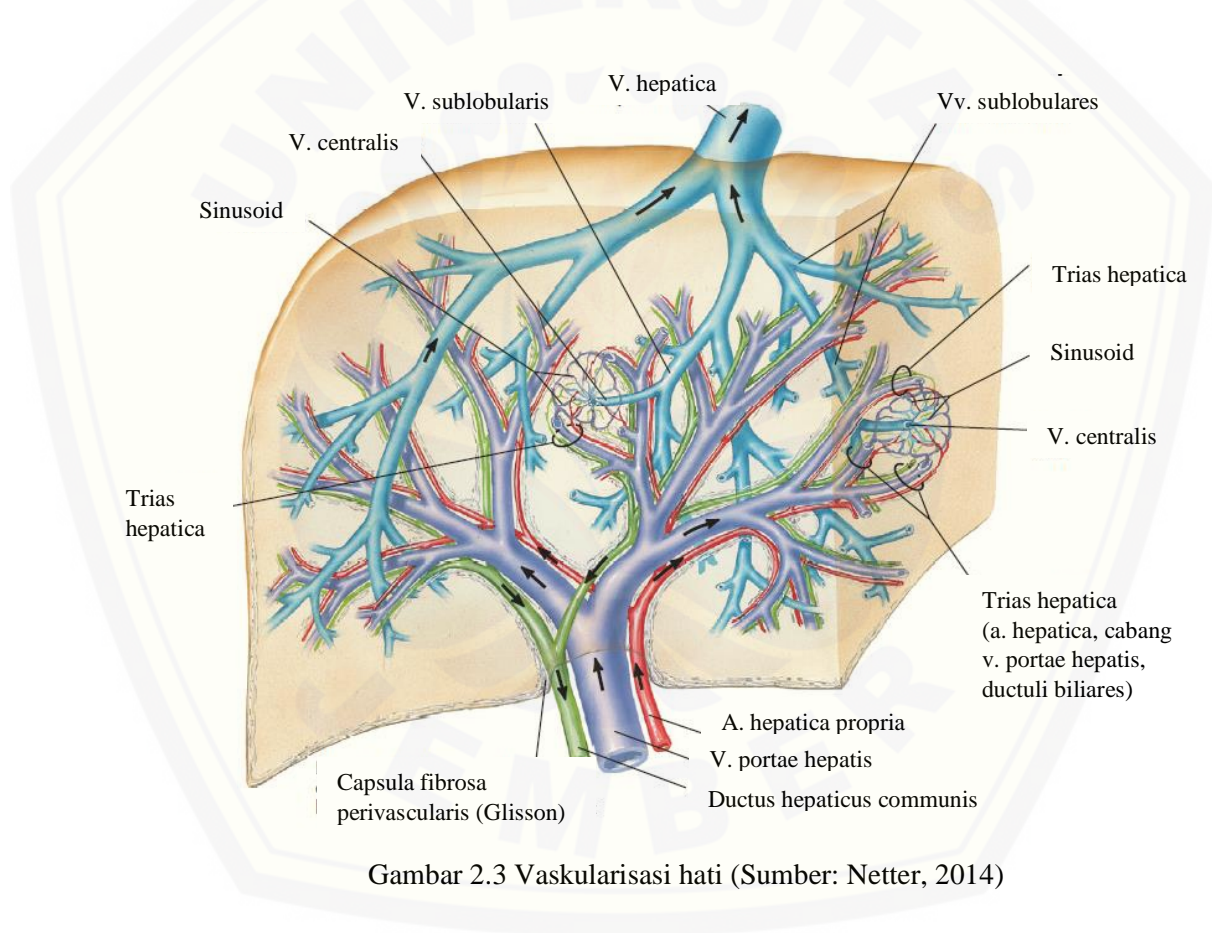
Gambar 2.1 Anatomi hati bagian anterior (Sumber: Paulsen dan Waschke, 2015)



Gambar 2.2 Anatomi hati bagian posterior (Sumber: Paulsen dan Waschke, 2015)

Pembuluh darah yang mengalirkan darah ke hati ialah arteri *hepatica propria* (30%) dan vena porta (70%). Hati diperdarahi oleh arteri *hepatica propria communis*, cabang arterial langsung dari *truncus coeliacus*. Setelah bercabang

menjadi arteri *gastrica dextra*, arteri *hepatica propria* bercabang menjadi *dextra* dan *sinistra*. Arteri *hepatica propria* membawa darah yang kaya oksigen ke hati. Hati memiliki sistem vena masuk dan keluar. Vena porta hepatis mengumpulkan darah yang kaya akan hasil metabolisme pencernaan yang diabsorpsi dari organ gastrointestinal dan mengalirkannya bersama dengan darah arterial dari arteri *hepatica communis* ke dalam sinusoid lobulus hepatikus melalui vena sentralis. Vena sentralis mengalirkan darah ke vena *hepatica dextra* dan *sinistra*, vena-vena ini meninggalkan permukaan posterior hepar dan bermuara langsung ke vena *cava inferior* (lihat Gambar 2.3) (Snell, 2012; Paulsen dan Waschke 2015).

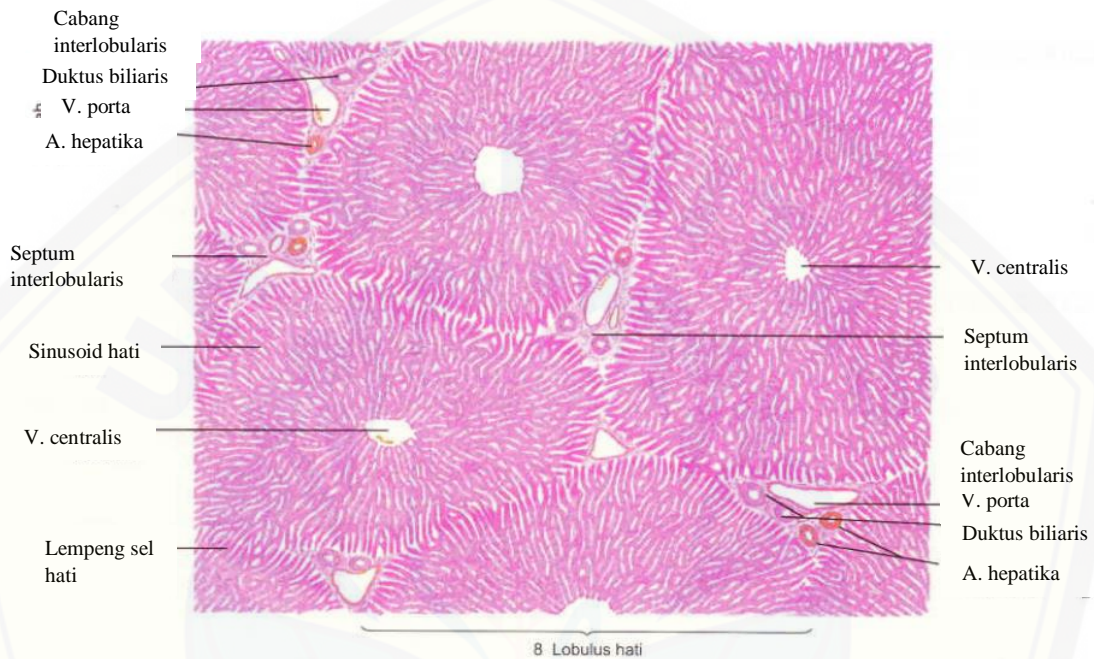


Gambar 2.3 Vaskularisasi hati (Sumber: Netter, 2014)

2.1.2 Histologi Hati

Hati terdiri atas unit-unit heksagonal yaitu lobulus hepatikus. Secara mikroskopis di dalam hati manusia terdapat 50.000–100.000 lobulus. Di bagian tengah setiap lobulus terdapat vena sentralis yang dikelilingi secara radial oleh sel berbentuk kubus (hepatosit). Di sini jaringan ikat membentuk kanalis porta, tempat

terdapatnya cabang-cabang arteri hepatica (arteriol), vena porta hepatis (venula), dan duktus biliaris (duktus epitel kuboid), ketiga struktur ini disebut trias porta (lihat Gambar 2.4). Pada manusia dapat ditemukan 3–6 kanalis porta setiap lobulus (Eroschenko, 2014).

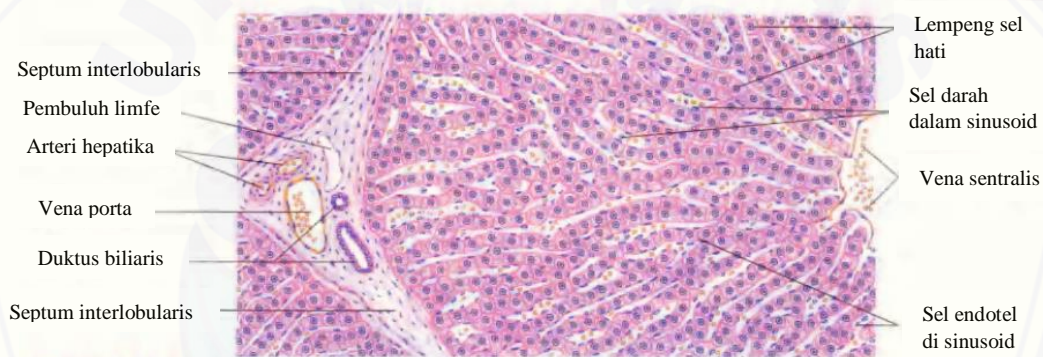


Gambar 2.4 Histologi hati potongan transversal, pulasan hematoxilin dan eosin (HE), perbesaran 100x (Sumber: Eroschenko, 2014)

Hati terdiri atas bermacam-macam sel. Hepatosit meliputi $\pm 60\%$ sel hati, sedangkan sisanya terdiri atas sel-sel epitelial sistem empedu dan sel-sel parenkimal yang termasuk di dalamnya endotelium, sel Kupffer, dan sel Stellata yang berbentuk bintang (lihat Gambar 2.5). Hepatosit merupakan sel berbentuk polihedral besar dengan enam atau lebih permukaan. Pada sediaan pewarnaan hematoxilin dan eosin (HE), sitoplasma hepatosit biasanya bersifat eosinofilik karena banyaknya mitokondria. Hepatosit memiliki inti sferis besar dengan nukleolus (Mescher, 2012).

Di antara sel hati terdapat kapiler yang disebut sinusoid yang merupakan cabang vena porta dan arteri hepatica. Sinusoid tersusun melingkari eferen vena hepatica dan duktus hepaticus. Sinusoid hati memiliki lapisan endotelial berpori

yang dipisahkan dari hepatosit oleh celah Disse (ruang perisinusoidal). Sinusoid dikelilingi dan ditunjang oleh selubung serat retikular halus. Selain sel endotel, terdapat dua sel penting yaitu sel Kupffer dan sel Stellata. Sel Kupffer ditemukan di antara sel endotel sinusoid dan permukaan luminal di dalam sinusoid terutama terletak di area portalnya. Sel ini merupakan sistem retikuloendotelial yang berfungsi menghancurkan bakteri dan benda asing lain di dalam tubuh. Sel Stellata memiliki aktifitas miofibroblastik yang membantu pengaturan aliran darah sinusoidal dan sebagai faktor penting dalam perbaikan kerusakan hati. Peningkatan aktivitas sel Stellata menjadi faktor kunci dalam pembentukan fibrosis di hati (Mescher, 2012; Amirudin 2014).



Gambar 2.5 Histologi hati, pulasan: hematoksilin dan eosin (HE), perbesaran 400x (Sumber: Eroschenko, 2014)

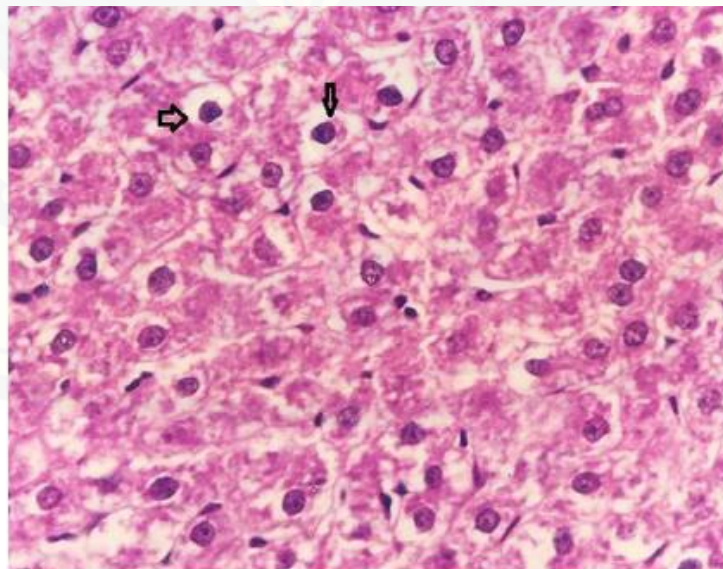
2.1.3 Respon Kerusakan Sel Hati

Hati merupakan organ yang rentan terjadi kerusakan akibat gangguan metabolik, toksik, mikroba, dan sirkulasi. Kerusakan pada hati yang bersifat ringan dapat beregenerasi seperti semula. Namun, apabila paparan secara terus-menerus dapat mengakibatkan kerusakan sel hati. Terdapat beberapa respon perubahan morfologi sel hati apabila mengalami jejas (Kumar *et al.*, 2013).

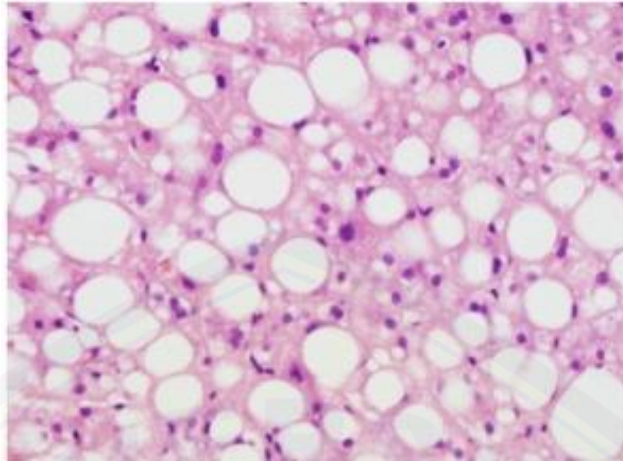
Respon yang pertama yaitu mengalami inflamasi. Inflamasi terbatas pada saluran porta, dapat juga meluas ke parenkim. Respon inflamasi menyebabkan sintesis berbagai kemokin seperti *monokin induced by interferon γ* (MIG), *inducible protein* (IP), dan *macrophag inflammatory proteins* (MIPs) yang dapat menarik sel-sel inflamasi seperti granulosit, fagosit mononuklear, dan aktivasi makrofag. Selain

itu sel-sel Stellata juga berperan dalam memproduksi matriks ekstraselular berupa kolagen. Sinusoid tampak diskontinu, lapisan sel endotel dinding sinusoidal tidak memiliki membran basal, dan sel-sel endotel dipisahkan dari hepatosit oleh ruang Disse yang mengalirkan getah bening ke dalam saluran portal limfatik (Ramadori *et al.*, 2008).

Respon kedua yaitu perubahan morfologi yang sifatnya reversibel (degenerasi). Degenerasi dapat diakibatkan oleh toksin atau imunologis. Pada kerusakan sel hati terdapat degenerasi lemak dan hidrofik. Degenerasi hidrofik terjadi karena adanya gangguan membran sel akibat kerusakan mitokondria sehingga banyak cairan masuk ke sitoplasma, sehingga menimbulkan vakuola kecil sampai besar. Selain itu degenerasi hidrofik diakibatkan oleh kegagalan pompa ion yang tergantung tenaga/energi dependen pada membran plasma, sehingga sel tidak dapat mempertahankan homeostasis ion dan cairan (dapat dilihat pada Gambar 2.6) (Sudiono *et al.*, 2001; Kumar *et al.*, 2013). Degenerasi lemak (steatosis) merupakan penimbunan abnormal dari trigliserida dalam sel parenkim. Pada degenerasi lemak tampak vakuola-vakuola lemak besar dan kecil di dalam sitoplasma hati serta inti sel yang terdesak ke tepi (dapat dilihat pada Gambar 2.7).

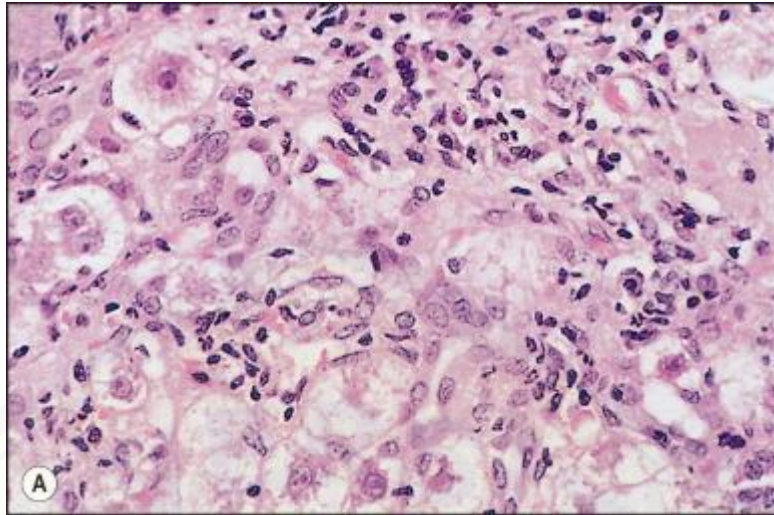


Gambar 2.6 Degenerasi hidrofik pada sel hati (Sumber: Jarrar dan Taib, 2012)



Gambar 2.7 Degenerasi lemak pada sel hati (Sumber: Koch dan Yeh, 2018)

Respon ketiga yaitu kematian sel atau nekrosis. Nekrosis merupakan kerusakan sel hati yang bersifat ireversibel. Manifestasi yang paling sering ialah nekrosis koagulatif, ditandai dengan pembengkakan sel, denaturasi protein sitoplasma, dan pemecahan organel sel. Gambaran morfologi nekrosis merupakan hasil dari digesti enzimatis sel dan denaturasi protein. Nekrosis ditandai dengan adanya perubahan pada sitoplasma dan inti sel yang mengalami jejas (dapat dilihat pada Gambar 2.8). Sitoplasma sel nekrosis akan menunjukkan peningkatan warna eosin oleh karena peningkatan ikatan eosin dengan protein sitoplasma yang mengalami denaturasi. Selain itu, sel nekrosis juga mengalami perubahan inti sel seperti piknosis (inti mengecil dan warna basofil meningkat), karioreksis (inti piknotik mengalami fragmentasi), dan kariolisis (warna basofil memudar) (Kumar *et al.*, 2013).



Gambar 2.8 Nekrosis sel hati (Sumber: Zen *et al.*, 2018)

Respon keempat yaitu terbentuknya jaringan parut akibat respon dari jejas yang terjadi terus-menerus (fibrosis). Proses fibrosis berkembang dalam dua langkah yaitu emigrasi dan proliferasi fibroblas ke dalam tempat jejas dan deposisi sel pada matriks ekstraseluler. Berbagai etiologi dapat menimbulkan pengendapan jaringan fibrosa di parenkim yang menggantikan sel-sel hati fungsional normal, *remodeling* vaskuler di organ, dan menurunkan fungsi hati. Respon terakhir dari perjalanan penyakit hati yaitu sirosis. Sirosis merupakan salah satu ujung spektrum yang menampilkan fibrosis difus dan pembentukan nodul regeneratif (Hübscher, 2015; Kumar *et al.*, 2013).

2.1.4 Evaluasi Kerusakan Jaringan Hati

Evaluasi kerusakan jaringan hati dapat dideteksi dengan berbagai metode yaitu uji serologi, analisa genetika, metode *imaging*, dan biopsi. Uji serologi digunakan untuk mendeteksi kelainan hati, menentukan diagnosis, mengetahui berat ringannya penyakit, mengikuti perjalanan penyakit, dan penilaian hasil pengobatan. Uji serologi menggunakan biomarker dapat dibagi menjadi 2 yaitu uji langsung dan tidak langsung (Zois *et al.*, 2008).

Biomarker langsung dibagi menjadi biomarker yang terkait dengan deposisi matriks yaitu asam hyaluronat; laminin; *chondrex*; prolaminin; prokolagen tipe 1,

2, 3, 4; dan biomarker yang terkait dengan degradasi matriks yaitu *matriks metalloprotein 2, 3, 9* (MMP-2, MMP-3, MMP-9); *transforming growth factor α , β* (TGF- α , TGF- β); *platelet derived growth factor* (PDGF); *tissue inhibitor of metalloproteinase 1, 2* (TIMP-1, TIMP-2) (Zois *et al.*, 2008).

Biomarker tidak langsung menunjukkan fungsi fisiologis hati. Contoh biomarker tidak langsung ialah bilirubin, *serum glutamic oxaloacetic transaminase/aspartat aminotransferase* (SGOT/AST), *serum glutamic pyruvic transaminase/alanin aminotransferase* (SGPT/ALT), alkali fosfatase, *γ glutamil transpeptidase* (γ -GT), albumin, *lactic acid dehydrogenase* (LDH). Bilirubin tidak spesifik untuk penyakit hati, namun meningkat pada kondisi hemolisis dan obstruksi bilier. Peningkatan SGOT/AST dan SGPT/ALT sesuai dengan inflamasi atau nekrosis hepatosit. Alkali fosfatase dan γ -GT biasanya meningkat bersamaan dengan kolestasis, obstruksi bilier, atau infiltrasi hepatic. Albumin menunjukkan fungsi sintesis hati, konsentrasi albumin menurun pada malabsorpsi, *protein losing enteropathies*, dan penyakit kritis. Biomarker LDH tidak spesifik untuk penyakit hati, namun dapat meningkat pada hepatitis iskemik. Sampai saat ini uji serologi masih menjadi pilihan untuk evaluasi kerusakan karena menggambarkan aktivitas fisiologis hati (Amirudin, 2014). Namun, *gold standard* pemeriksaan kerusakan jaringan hati ialah biopsi. Selain itu, terdapat metode biokimia untuk menilai aktivitas superoksida dismutase (SOD) hati dan kandungan malondialdehide (MDA) plasma darah (Yang *et al.*, 2016).

2.2 Aluminium

2.2.1 Definisi Aluminium

Aluminium merupakan elemen terbanyak ketiga yang ada di kerak bumi dengan proporsi 7,5% setelah oksigen dan silikon. Aluminium memiliki sifat material yang sangat baik seperti mudah dibentuk, tidak berbau, non magnetik, konduksi panas, densitas rendah, titik leleh rendah, pasif oksidasi, dan lentur. Aluminium secara alami terdapat di tanah, air, dan udara (Stahl *et al.*, 2017). Menurut *Agency for Toxic Substances and Disease Registry* (ATSDR) tahun 2008, aluminium terdapat dalam tiga wujud yaitu logam, garam, dan senyawa.

Aluminium memiliki manfaat masing-masing sesuai dengan wujudnya. Aluminium dalam bentuk logam dapat dimanfaatkan sebagai peralatan dapur, alat transportasi, bahan konstruksi, bahan elektronik, bahan pengemas, dan sebagai bahan bakar untuk roket (Stahl *et al.*, 2017). Garam aluminium banyak digunakan dalam pengolahan air sebagai koagulan untuk mengurangi bahan organik, warna, kekeruhan, dan tingkat mikroorganisme (WHO, 2010). Senyawa aluminium digunakan pada industri kertas, produksi pewarna pada industri tekstil, dan alumina sebagai pelapis tungku (Crisponi *et al.*, 2012). Selain itu, senyawa aluminium dimanfaatkan untuk bahan tambahan makanan, kosmetik, vaksin, serta obat-obatan seperti antasida dan bufer aspirin (ATSDR, 2008).

2.2.2 Paparan Aluminium pada Manusia

Sumber utama paparan aluminium pada manusia sebagian besar berasal dari bahan makanan, zat aditif, dan kontak aluminium dengan makanan. Aluminium terdapat secara alami dalam air minum serta makanan yang berasal dari tumbuhan dan hewan yang tidak diolah (Cheng *et al.*, 2013). Contoh makanan yang mengandung aluminium berasal dari tumbuhan yaitu bayam, lobak, selada, teh, dan kopi. Teh dapat mengakumulasi aluminium sebanyak 3% pada daunnya, terutama daun yang tua (Crisponi *et al.*, 2012). Contoh makanan yang mengandung aluminium berasal dari produk hewan yaitu susu, sosis, dan makanan laut (Stahl *et al.*, 2017). Aluminium banyak terdapat pada makanan olahan melalui zat aditif makanan serta melalui kontak bahan yang mengandung aluminium terhadap makanan. Contohnya seperti tepung, bahan pengembang, pewarna makanan, dan pelapis anti lengket (ATSDR, 2008). Kandungan aluminium pada setiap makanan berbeda-beda (dapat dilihat pada Tabel 2.2).

Tabel 2.1 Kandungan aluminium pada makanan

Makanan	Rentang Kandungan Aluminium (mg/kg atau mg/l)	Rata-rata Kandungan Aluminium (mg/kg atau mg/l)
Tepung	1–19	4
Roti	1–14	3
Pasta	1–76	10
Teh herbal	14–67	40
Bubuk kokoak	80–312	165
Coklat	6–150	48
Permen	1–184	17
Gandum	1–12	7
Susu	0,08–0,66	0,29
Bir	0,4–4,2	0,5
Jus buah	0,4–47	3
Air mineral	0,01–0,07	0,01
Daging sapi (kaleng)	0,52–1,1	0,634
Krustasea	0,07–40	4,47
Ubur-ubur	108,1–18.538	4.862
Nori (olahan rumput laut)	20,1–1.381	455,2
Roti goreng (cakue)	1,0–1.500	392,4

Sumber: Zhang *et al.*, 2016; Stahl *et al.*, 2017

Selain dari makanan terdapat paparan eksternal melalui lingkungan seperti udara, air, dan tanah. Rata-rata orang menghirup sedikit aluminium dari pernafasan. Tingkat aluminium di udara umumnya berkisar 0,005–0,18 mikrogram per meter kubik ($\mu\text{g}/\text{m}^3$), tergantung pada lokasi, kondisi cuaca, serta jenis, dan tingkat aktivitas industri di daerah tersebut. Sebagian besar aluminium di udara dalam bentuk partikel-partikel kecil yang tersuspensi (debu). Tingkat aluminium di daerah perkotaan dan industri mungkin lebih tinggi, berkisar dari 0,4 hingga 8,0 $\mu\text{g}/\text{m}^3$. Konsentrasi aluminium di perairan (kolam, danau, dan sungai) umumnya di bawah 0,1 miligram per liter (mg/l). Manusia umumnya mengonsumsi sedikit aluminium dari air minum. Air kadang-kadang dicampur dengan garam aluminium ketika diproses menjadi air minum, tetapi tingkat aluminium umumnya tidak melebihi 0,1 mg/l.

Orang-orang terpapar aluminium melalui kosmetik, antiperspiran, dan obat-obatan seperti antasida dan bufer aspirin. Antasida memiliki 300 hingga 600 mg aluminium hidroksida (sekitar 104–208 mg aluminium) per tablet/kapsul/5 ml dosis cairan. Sedikit dari bentuk aluminium ini masuk ke dalam aliran darah. Bufer aspirin mengandung 10–20 mg aluminium per tablet. Vaksin mengandung sedikit senyawa aluminium, tidak lebih besar dari 0,85 mg/dosis (ATSDR, 2008).

Organisasi masing-masing negara melakukan pendataan rata-rata konsumsi aluminium di negara tersebut. Di Spanyol tahun 2010, menyatakan rata-rata paparan aluminium melalui makanan mencapai 10,2 mg/hari. Menurut *Data Food Networking* (DAFNE) tahun 2010, rata-rata masyarakat Yunani terpapar aluminium melalui makanan sebesar 3,4 mg/hari (Zhang *et al.*, 2016). Di United States tahun 2008, rata-rata masyarakatnya mengonsumsi aluminium sebesar 7–9 mg/hari (ATSDR, 2008). Menurut organisasi nasional maupun internasional, rata-rata manusia di dunia terpapar 6,4 mg/hari (Zhang *et al.*, 2016). Survei diet pada orang-orang dari berbagai negara memperkirakan bahwa asupan harian aluminium dari diet secara keseluruhan termasuk zat aditif, berkisar dari 14 hingga 280 mg/minggu (Crisponi *et al.*, 2012).

2.2.3 Batas Aman Aluminium pada Manusia

European Food Safety Authority (EFSA) tahun 2007, menetapkan *tolerable weekly intake* (TWI) untuk aluminium sebesar 1,00 mg/kg berat badan (BB) per minggu, berdasarkan gabungan dari berbagai penelitian dan potensi aluminium untuk mempengaruhi sistem saraf dan reproduksi pada hewan coba. *The Joint WHO Expert Committee on Food Additives* (JECFA) dan *Scientific Committee for Food* (SCF) tahun 2011, merevisi batas aman asupan mingguan yang dapat ditoleransi oleh tubuh manusia untuk aluminium sebesar 2,00 mg/kg BB per minggu. Batas aman tersebut berlaku untuk semua paparan aluminium pada makanan termasuk zat aditif di dalamnya.

2.2.4 Toksikokinetik Aluminium

Aluminium yang masuk ke dalam tubuh melalui saluran pencernaan dapat diserap dan tidak diserap. Penyerapan aluminium pada sistem gastrointestinal rendah, umumnya dalam kisaran 0,07–0,39% pada manusia. Aluminium diabsorpsi oleh usus melalui lintasan paraseluler melalui *tight junction* dengan proses pasif dan transeluler melalui enterosit. Mekanisme penyerapan yang mungkin yaitu *mediated cell endocytosis*, difusi sederhana dari kompleks aluminium netral, lipofilik, dan difusi terfasilitasi melalui saluran kation spesifik. Penyerapan senyawa aluminium sangat ditentukan oleh ketersediaan ion dan kondisi usus, terutama terkait dengan pangkat hidrogen (pH), adanya ligan kompleks yang dapat membentuk logam dengan jenis aluminium yang dapat diserap, dan bentuk kimia (jenis anion) dari senyawa yang masuk melalui oral. Pada lambung dengan pH 2, aluminium berbentuk hexahidrat monomolekuler ($\text{Al}(\text{H}_2\text{O})_6^{3+}$), yang umumnya disingkat Al^{3+} dan disebut sebagai aluminium bebas. Kondisi asam mengakibatkan mayoritas aluminium yang dikonsumsi akan dilarutkan ke spesies monomolekuler (Al^{3+}), terlepas dari senyawa dan bentuk (makanan, air minum, dan antasida tablet) yang dicerna. Aluminium terlarut di lambung dapat membentuk kompleks baru dengan anion dari senyawa aluminium asli yang dicerna atau membentuk kompleks baru dengan ligan. Unsur makanan berperan sangat penting dalam proses pembentukan kompleks termasuk asam mono-, di-, dan trisikarboksilat sederhana (terutama asam sitrat). Sebagian besar aluminium terlarut tidak membentuk kompleks. Karena peningkatan pH dalam duodenum, serangkaian kompleks hidroksi aluminium terbentuk akibat deprotonasi yang berurutan sehingga dalam kondisi hampir netral bentuk utamanya adalah aluminium hidroksida ($\text{Al}(\text{OH})_3$). Aluminium hidroksida diendapkan dengan cepat karena tidak larut oleh kondisi pH yang mendekati netral, akhirnya diekskresikan dalam feses (Greger dan Sutherland, 1997; ATSDR, 2008; WHO, 2010).

Aluminium diserap dan didistribusikan ke sebagian besar organ di dalam tubuh. Akumulasi aluminium lebih besar di limpa, hati, tulang, dan ginjal daripada di otak, otot, jantung, dan paru-paru. Konsentrasi aluminium di jaringan dan akumulasi aluminium bervariasi sesuai dengan garam aluminium yang diberikan,

spesies yang diteliti, rute injeksi (intravena, intraperitoneal, atau subkutan), dan fungsi ginjal. Untuk tingkat yang terbatas tetapi belum ditentukan, aluminium melewati sawar darah otak dan juga didistribusikan ke janin. Pemberian aluminium secara peroral dapat meningkatkan konsentrasi *blood urea nitrogen* (BUN) dan serum aluminium, serta meningkatkan konsentrasi aluminium dalam ginjal dan hati (Greger dan Sutherland, 1997; ATSDR, 2008; WHO, 2010).

Dalam organisme hidup, aluminium terdapat empat bentuk yang berbeda yaitu ion bebas, kompleks berat molekul rendah, kompleks makromolekul terikat secara fisik, dan kompleks makromolekul kovalen terikat. Ion bebas (Al^{3+}) mudah terikat dengan banyak zat dan struktur. Oleh karena itu, nasibnya ditentukan oleh afinitasnya terhadap masing-masing ligan, jumlah, dan metabolisme relatifnya. Aluminium juga dapat membentuk kompleks berat molekul rendah dengan asam organik, asam amino, nukleotida, fosfat, dan karbohidrat. Kompleks ini aktif secara metabolik, terutama yang nonpolar. Aluminium memiliki afinitas yang sangat tinggi untuk protein, polinukleotida, dan glikosaminoglikan, sehingga aluminium dalam tubuh banyak yang terikat pada kompleks makromolekul tersebut. Secara metabolik, kompleks makromolekul ini kurang aktif daripada kompleks berat molekul rendah. Aluminium juga dapat membentuk kompleks dengan makromolekul yang sangat stabil sehingga bersifat ireversibel. Nukleus dan kromatin merupakan tempat pengikatan aluminium dalam sel (ATSDR, 2008).

Aluminium yang terabsorpsi ke dalam darah dieliminasi oleh ginjal dan diekskresi secara efektif dalam urin. Manusia dengan fungsi ginjal normal dan mengonsumsi diet seperti biasa tanpa obat mengeluarkan kurang dari 50 pikogram (pg) per hari dalam urin. Aluminium yang tidak diabsorpsi ke dalam darah dikeluarkan melalui feses. Aluminium juga sebagian kecil diekskresikan melalui empedu dalam bentuk seperti besi (Greger dan Sutherland, 1997).

2.2.5 Toksikodinamik Aluminium

Toksikodinamik merupakan studi mengenai efek fisiologi dan biokimia dari zat toksik serta menjelaskan mekanisme aksi dari zat toksik. Paparan aluminium yang melebihi batas aman dapat mengakibatkan risiko terhadap kesehatan manusia.

Konsentrasi aluminium yang tinggi di dalam sel dapat menyebabkan stres oksidatif, kerusakan mitokondria, dan perubahan aktivitas enzim. Beberapa penelitian menyebutkan bahwa aluminium berpotensi genotoksik, hematotoksik, neurotoksik, hepatotoksik, kardiotoxik, dan nefrotoksik (Geyikoglu *et al.*, 2012). Beberapa penelitian juga menyebutkan bahwa aluminium dapat berperan dalam terjadinya penyakit seperti Alzheimer, dan kanker payudara. Penyakit Alzheimer adalah penyakit yang ditandai oleh gangguan di area kognitif seperti gangguan memori dan orientasi. Aluminium berpotensi neurotoksik karena terdapat kemungkinan terikat pada transferin sehingga dapat masuk ke otak. Aluminium bukan faktor utama penyebab Alzheimer namun menjadi faktor pendukung perkembangan penyakit Alzheimer. Selain itu, beberapa penelitian menyebutkan bahwa aluminium memiliki potensi menyebabkan kanker payudara akibat penggunaan antiperspiran atau deodoran yang mengandung aluminium. Karena zat ini digunakan sangat dekat dengan jaringan payudara, sehingga terlibat dalam perkembangan kanker payudara (Stahl *et al.*, 2017).

Aluminium dapat menyebabkan berbagai penyakit lainnya seperti ensefalopati dialisis, osteomalasia, anemia, dan aluminosis (Stahl *et al.*, 2017). Ensefalopati dialisis dapat terjadi pada pasien dengan penyakit ginjal kronis yang tergantung pada dialisis atau menggunakan *phosphate binder* yang mengandung aluminium untuk waktu yang lama. Ensefalopati dialisis dihubungkan dengan peningkatan konsentrasi aluminium pada otak pasien dialisis. Sistem rangka juga menjadi target potensial toksisitas aluminium akibat penyerapan jangka panjang dari sejumlah besar aluminium. Misalnya pada penggunaan antasida yang mengandung aluminium dapat menyebabkan ketidakseimbangan antara kalsium dan fosfat dengan pelunakan tulang yang dihasilkan. Kontaminasi aluminium substansial dapat memperlambat perkembangan tulang dan dapat terjadi anemia. Anemia yang diinduksi oleh aluminium sering terjadi pada pasien dialisis biasanya makrositik dan hipokromatik. Aluminosis adalah penyakit akibat kerja pada pekerja yang terkena debu aluminium, aluminium oksida, dan uap. Dari semua risiko kesehatan yang berhubungan dengan aluminium, aluminosis memiliki progresifitas paling lama. Senyawa aluminium menumpuk di paru-paru dan merusak sistem *self*

clearance paru-paru. Selain itu, aluminium dapat menimbulkan proses inflamasi yang menyebabkan kerusakan jaringan ireversibel pada sistem pernapasan sehingga mungkin menyebabkan fibrosis (Stahl *et al.*, 2017).

2.2.6 Aluminium Klorida (AlCl_3)

Aluminium klorida (AlCl_3) adalah bubuk kristal berwarna kekuning-kuningan atau putih keabu-abuan dan berbau tajam. Aluminium klorida terdiri dari ion aluminium (Al^{3+}) dan klorin (Cl^-). Zat ini digunakan sebagai intermediet kimia untuk senyawa aluminium, katalis untuk memecahkan petroleum, pengawet kayu, disinfektan, kosmetik, dan tekstil. Senyawa ini dapat digunakan untuk menginduksi Alzheimer pada hewan coba karena dapat meningkatkan asetilkolinesterase. Selain itu, aluminium klorida juga dapat memicu inflamasi akibat peningkatan sitokin proinflamasi. Aluminium klorida dapat juga memicu peningkatan radikal bebas pada berbagai organ seperti hati, ginjal, jantung, dan tulang (Fadl *et al.*, 2013).

Aluminium klorida bersifat higroskopis dan memiliki afinitas yang tinggi terhadap air. Zat ini dapat mencair di lingkungan lembab dan mendesis apabila dicampur dengan akuades (H_2O) ketika ion Cl^- digantikan oleh H_2O untuk membentuk aluminium hexahidrat ($\text{Al}(\text{H}_2\text{O})_6\text{Cl}_3$) (Zhang, 2017). Aluminium hexahidrat sangat larut terhadap air. Larutan aluminium hexahidrat bersifat asam karena kemampuan kation terhidrasi ($\text{Al}(\text{H}_2\text{O})_6^{3+}$) untuk bertindak sebagai donor proton (Sarma *et al.*, 2013).

2.3 Oksidan dan Radikal Bebas

2.3.1 Definisi

Oksidan adalah senyawa penerima elektron (*electron acceptor*), yaitu senyawa-senyawa yang dapat menarik elektron. Sebagian oksidan berupa radikal bebas yang bersifat reaktif. Radikal bebas merupakan molekul atau fragmen molekul yang mengandung satu atau lebih elektron yang tidak berpasangan pada lapisan terluarnya. Jumlah ganjil elektron yang tidak berpasangan pada radikal bebas membuatnya tidak stabil, berumur pendek, dan sangat reaktif. Karena reaktivitasnya yang tinggi, molekul tersebut dapat menarik elektron dari senyawa

lain untuk mencapai stabilitas, akibatnya molekul yang diserang kehilangan elektronnya dan menjadi radikal bebas. Hal ini menyebabkan reaksi berantai yang akhirnya merusak sel hidup. Radikal bebas dihasilkan ketika sel menggunakan oksigen untuk menghasilkan energi. Radikal bebas juga dapat dihasilkan pada suatu reaksi dari adenosin trifosfat (ATP) yang diproduksi oleh mitokondria. Produk samping ini umumnya adalah *reactive oxygen species* (ROS) serta *reactive nitrogen species* (RNS) yang dihasilkan dari proses reduksi oksidasi (redoks) seluler. Spesies ini memainkan peran ganda sebagai senyawa beracun dan bermanfaat. Pada tingkat rendah atau sedang, ROS dan RNS memberikan efek menguntungkan pada respon seluler dan fungsi kekebalan. Pada konsentrasi tinggi, mereka menghasilkan stres oksidatif yang dapat merusak semua struktur sel (Huy *et al.*, 2008).

2.3.2 Tipe Oksidan

Oksidan di dalam proses biologis tubuh dapat diklasifikasikan menjadi dua kelompok yaitu ROS dan RNS (lihat Tabel 2.1) Baik ROS dan RNS diklasifikasikan menjadi dua senyawa yaitu radikal dan nonradikal. Contoh untuk radikal yaitu superoksida ($O_2^{\bullet-}$), radikal hidroksil (OH^{\bullet}), radikal peroksil (ROO^{\bullet}), dan nitrat oksida atau nitrogen monoksida (NO^{\bullet}). Radikal tersebut memiliki reaktivitas tinggi karena adanya satu elektron tidak berpasangan yang cenderung menyumbangkan atau mendapatkan elektron lain untuk mencapai stabilitas. Spesies non radikal termasuk hidrogen peroksida (H_2O_2), ozon (O_3), oksigen singlet (1O_2), peroksida organik ($ROOH$), dan peroksinitrit ($ONOO^{\bullet}$). Spesies non radikal ini bukan radikal bebas tetapi dengan mudah dapat menyebabkan reaksi radikal bebas pada organisme hidup (Phaniendra *et al.*, 2015).

Tabel 2.2 Radikal bebas yang berhubungan dengan proses biologis tubuh

Radikal Bebas	Simbol	Keterangan
Reactive oxygen species (ROS)		
Superoksida	$O_2^{\cdot-}$	Tidak reaktif, bertindak sebagai agen pereduksi karena mengubah Fe^{3+} menjadi Fe^{2+} dan dihasilkan di mitokondria dan sistem kardiovaskuler
Radikal hidroksil	OH^{\cdot}	Sangat reaktif dibandingkan ROS lain dan merusak biomolekul (<i>deoxyribonucleic acid</i> (DNA), protein, karbohidrat, dan lipid) serta dihasilkan saat kelebihan besi (<i>iron overload</i>)
Hidrogen peroksida	H_2O_2	Dihasilkan di tubuh melalui reaksi yang banyak dan melindungi tubuh dari spesies poten OH^{\cdot} dan dapat bertindak sebagai oksidator ringan, agen reduksi ringan, serta bereaksi dengan protein dan molekul lain yang memiliki logam transisi, tetapi tidak mengoksidasi sebagian besar biomolekul dengan mudah
Radikal peroksil	ROO^{\cdot}	Reaktif, membentuk lipid, protein, dan DNA
Hidroperoksida organik	$ROOH$	Bereaksi dengan ion logam transien dan melindungi dari spesies reaktif
Oksigen singlet	1O_2	Reaktivitas tinggi, serta terbentuk saat fotosensitisasi dan reaksi kimia
Ozon	O_3	Terdapat di polusi atmosfer, dapat bereaksi dengan berbagai molekul, dan melindungi dari 1O_2
Reactive nitrogen species (RNS)		
Oksida nitrat	NO^{\cdot}	Neurotransmitter dan regulator tekanan darah serta dapat melindungi dari oksidan poten saat proses patologis
Peroksinitrit	$ONOO^{\cdot-}$	Terbentuk dari NO

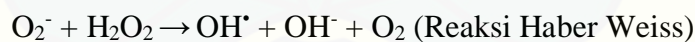
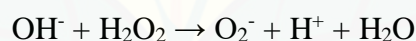
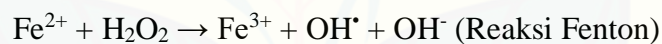Sumber: Keshari *et al.*, 2015; Mohammed *et al.*, 2015

2.3.3 Radikal Hidroksil (OH^{\cdot})

Radikal hidroksil adalah bentuk netral dari ion hidroksida dan merupakan radikal bebas yang sangat reaktif. Radikal hidroksil dapat bereaksi kuat dengan molekul organik dan anorganik termasuk DNA, protein, lipid, serta karbohidrat, sehingga menyebabkan kerusakan parah pada sel. Radikal ini sering terikat dalam kompleks dengan protein yang berbeda seperti feritin (protein intraseluler yang menyimpan zat besi) dan seruloplasmin (protein pembawa tembaga plasma) atau

molekul lain. Di bawah kondisi stres, kelebihan $O_2^{\cdot-}$ mengeluarkan besi bebas (Fe^{2+}) dari feritin. Besi bebas (Fe^{2+}) yang dibebaskan berpartisipasi dalam reaksi Fenton untuk membentuk OH^{\cdot} . Radikal hidroksil juga dibentuk oleh reaksi antara radikal superoksida dan H_2O_2 dalam reaksi yang disebut reaksi Haber Weiss (Phaniendra *et al.*, 2015).

Reaksi Fenton dan Haber Weiss saling berkelanjutan. Reaksi Fenton terjadi antara logam transien seperti besi (Fe^{2+}) bereaksi dengan hidrogen peroksida (H_2O_2), menghasilkan ferri (Fe^{3+}), radikal hidroksil (OH^{\cdot}), dan ion hidroksil (OH^-). Kemudian ion hidroksil (OH^-) bereaksi dengan H_2O_2 lagi untuk menghasilkan superoksida ($O_2^{\cdot-}$), ion hidrogen (H^+), dan air (H_2O). Reaksi Haber Weiss terjadi antara superoksida ($O_2^{\cdot-}$) dengan hidrogen peroksida (H_2O_2) menghasilkan radikal hidroksil (OH^{\cdot}), ion hidroksil (OH^-), dan oksigen (O_2) (lihat Gambar 2.9). Spesies oksigen reaktif diproduksi sebagai produk sampingan *electron transport chain* (ETC) di mitokondria sehingga menyebabkan peroksidasi lipid, oksidasi protein, kerusakan DNA, dan *advanced glycation ends products* (AGEs) melalui efek ROS pada jalur pensinyalan seluler (Das *et al.*, 2014).



Gambar 2.9 Reaksi Fenton dan Haber Weiss (Sumber: Das *et al.*, 2014)

Reaksi Fenton dan Haber Weiss memainkan peran penting dalam stres oksidatif yang menyebabkan banyak penyakit. Radikal bebas ROS dan RNS diproduksi oleh reaksi yang menyebabkan stres oksidatif. Besi, tembaga, dan aluminium menyebabkan pembentukan radikal bebas seperti radikal hidroksil yang mengakibatkan kerusakan pada DNA, protein, lipid, dan karbohidrat. Stres oksidatif terutama dihasilkan oleh reaksi Fenton dengan penghilangan satu elektron dari oksigen molekuler (O_2) menghasilkan pembentukan superoksida ($O_2^{\cdot-}$) yang sering menghasilkan spesies ROS lain seperti H_2O_2 dan radikal hidroksil (OH^{\cdot}). Hubungan antara produksi O_2 dan H_2O_2 melibatkan enzim flavin yang berkurang,

mentransfer elektron untuk mengaktifkan oksigen molekuler menjadi superoksida yang terlepas atau secara enzimatik diubah menjadi H_2O_2 (Das *et al.*, 2014).

2.3.4 Stres Oksidatif

Stres oksidatif mengacu pada ketidakseimbangan antara radikal bebas dan antioksidan. Radikal bebas dapat dihasilkan oleh metabolisme sel normal dan bereaksi dengan protein, lipid, dan DNA, sehingga menyebabkan kerusakan sel. Radikal bebas konsentrasi rendah berperan penting dalam regulasi fisiologis dan proses sinyal seluler, namun pada tingkat tinggi dapat menyebabkan perubahan yang merusak dalam sel. Ketika stres oksidatif terjadi, sel-sel mencoba untuk menangkal efek oksidan dan mengembalikan keseimbangan redoks dengan aktivasi atau membungkam (*silencing*) gen penyandi enzim defensif, faktor transkripsi, dan protein struktural. Tubuh manusia memiliki beberapa mekanisme untuk melawan stres oksidatif dengan memproduksi antioksidan, yang diproduksi secara alami di tempat atau secara eksternal dipasok melalui makanan dan suplemen. Antioksidan endogen dan eksogen mencegah serta memperbaiki kerusakan yang disebabkan oleh ROS dan RNS. Antioksidan dapat meningkatkan pertahanan kekebalan, menurunkan risiko kanker dan penyakit degeneratif (Das *et al.*, 2014). Produksi ROS yang tinggi dalam tubuh dapat menyebabkan berbagai efek seperti perubahan struktur DNA, menghasilkan modifikasi protein dan lipid, aktivasi beberapa faktor transkripsi yang disebabkan stres, serta produksi sitokin proinflamasi dan antiinflamasi (Birben *et al.*, 2012).

a. Perubahan struktur DNA

Radikal ROS dapat menyebabkan modifikasi DNA dengan beberapa cara yaitu melibatkan degradasi basis, pemecahan DNA tunggal atau ganda, modifikasi purin, pirimidin atau gula, mutasi, translokasi, dan hubungan silang dengan protein. Sebagian besar modifikasi DNA ini sangat relevan dengan karsinogenesis, penuaan, dan penyakit neurodegeneratif, kardiovaskular, dan autoimun. Stres oksidatif menyebabkan kerusakan *single strain* dan *double strain* DNA. Kerusakan *single strain* DNA yang disebabkan oleh cedera oksidan dapat dengan mudah ditoleransi oleh sel-sel, kerusakan *double strain* DNA yang disebabkan oleh radiasi pengion

dapat menjadi ancaman yang signifikan bagi kelangsungan hidup sel (Birben *et al.*, 2012).

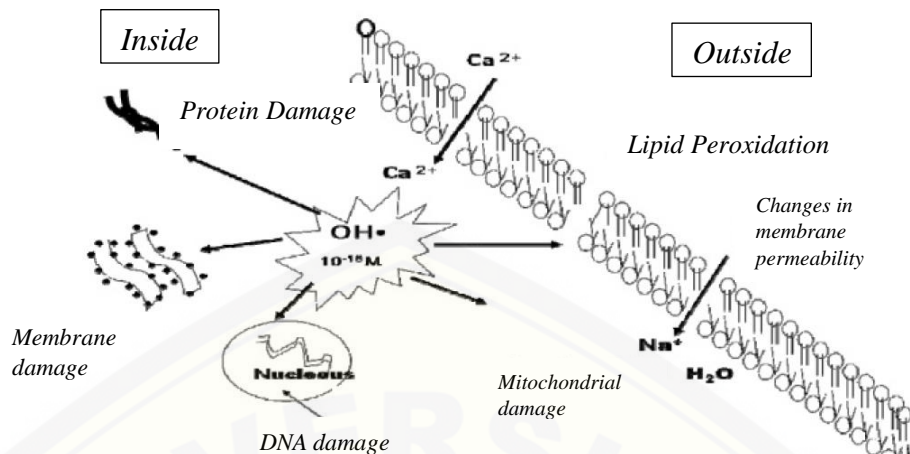
b. Modifikasi protein

Spesies oksigen reaktif dapat menyebabkan fragmentasi rantai peptida, perubahan muatan listrik protein, ikatan silang protein, dan oksidasi asam amino spesifik. Spesies oksigen reaktif dapat menyebabkan peningkatan kerentanan terhadap proteolisis karena degradasi oleh protease spesifik. Residu sistein dan metionin dalam protein lebih rentan terhadap oksidasi. Oksidasi kelompok sulfhidril atau residu metionin protein menyebabkan perubahan formasi, protein *unfolding*, dan degradasi (Birben *et al.*, 2012).

c. Peroksidasi lipid

Peroksidasi lipid dalam membran biologis dikaitkan dengan perubahan dalam sifat fisikokimia dan fungsi biologis dari lipid dan protein. Pemecahan oksidatif fosfolipid biologis terjadi di sebagian besar membran seluler termasuk mitokondria, mikrosom, peroksisom, dan membran plasma. Membran sel tersusun atas *poly unsaturated fatty acids* (PUFA). Membran PUFA dan metabolitnya memainkan peran fisiologis seperti penyediaan energi, struktur membran, fluiditas, fleksibilitas, permeabilitas selaput seluler selektif, pensinyalan sel, dan pengaturan ekspresi gen. Peroksidasi lipid dari PUFA dapat bersifat enzimatis dan non enzimatis. Peroksidasi lipid enzimatis dikatalisis oleh lipooksigenase, sebuah enzim peroksidasi lipid yang mengoksidasi pembuatan PUFA teresterifikasi. Peroksidasi lipid non enzimatis dan pembentukan lipid peroksida dimulai dengan adanya oksigen molekuler dan difasilitasi oleh ion Fe^{2+} (Repetto *et al.*, 2012).

Radikal hidroksil yang dihasilkan sebagai akibat reaksi Fenton mengoksidasi komponen seluler membran biologis. Pengikatan spesies bermuatan positif pada membran ke gugus kepala yang bermuatan negatif dari fosfolipid dapat mengubah kerentanan membran terhadap kerusakan oksidatif (lihat Gambar 2.10). Beberapa ion logam seperti kalsium (Ca^{2+}), kobalt (Co^{2+}), kadmium (Cd^{2+}), aluminium (Al^{3+}), raksa (Hg^{2+}), dan timbal (Pb^{2+}) mengubah tingkat peroksidasi dalam liposom, eritrosit, dan membran mikrosomal (Repetto *et al.*, 2012).



Gambar 2.10 Kerusakan oksidatif pada lipid, DNA, dan protein akibat radikal hidroksil reaktif (Sumber: Repetto *et al.*, 2012)

Peroksidasi lipid dapat menyebabkan kerusakan membran yang berasal dari produksi rantai lemak asil rusak, lipid-lipid atau lipid-protein *cross link*, dan reaksi *endocyclization* untuk menghasilkan isoprostan dan neuroprostan. Efek ini dapat menyebabkan kerusakan parah pada sistem biologis seperti kerusakan fungsi membran, inaktivasi enzimatis, serta efek toksik pada pembelahan dan fungsi seluler. Peroksidasi lipid menyebabkan penurunan fluiditas membran dan fungsi penghalang membran. Produk peroksidasi lipid seperti hidroperoksida atau aldehid dapat menghambat sintesis protein, aktifitas makrofag darah, serta mengubah sinyal kemotaksis dan aktivitas enzim. Toksisitas produk peroksidasi lipid pada mamalia umumnya melibatkan neurotoksisitas, hepatotoksisitas, dan nefrotoksisitas (Repetto *et al.*, 2012).

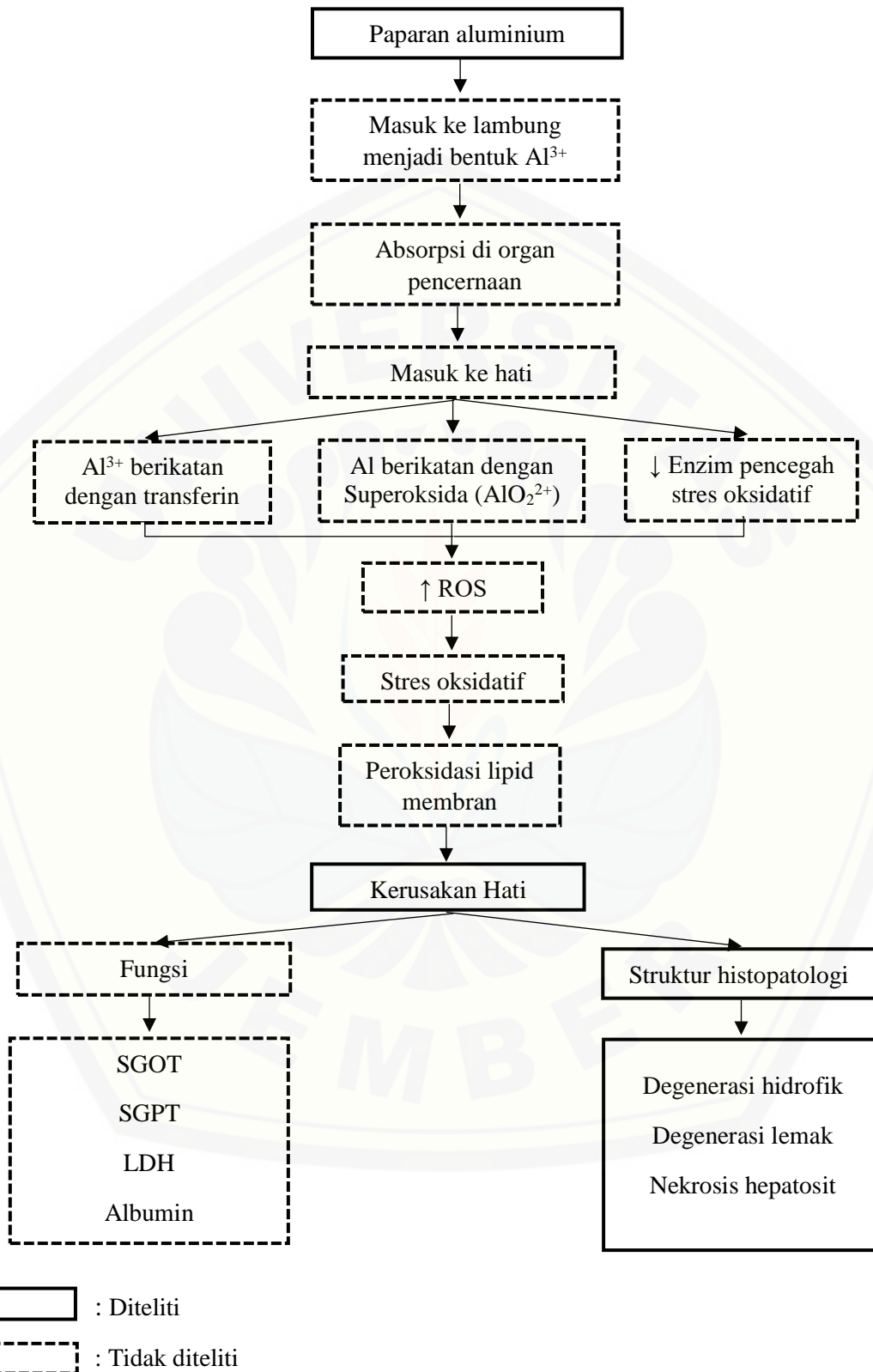
2.4 Toksikogenesis Kerusakan Hati akibat Aluminium

Aluminium memiliki sifat asam dan kemampuan oksidasi. Logam trivalen ini mudah mengganggu homeostasis besi (Fe), mengganggu membran biologis, meningkatkan pembentukan ROS, dan merusak DNA (Mailloux *et al.*, 2011). Aluminium diserap oleh saluran gastrointestinal serta mudah terakumulasi dalam sel hati dan organel (makrofag dan lisosom). Dengan demikian, akumulasi aluminium di hati mungkin lebih jelas daripada di otak dan organ lain (Yang *et al.*, 2016).

Hati merupakan tempat utama penyimpanan besi, mengandung 98% dari total zat besi dan banyak sekali reseptor transferin. Aluminium menghasilkan efek beracun dengan memodifikasi homeostasis besi dan mengganggu protein pengatur zat besi. Studi sebelumnya telah menunjukkan hubungan erat antara Al^{3+} dan Fe^{3+} karena kesamaan ionik antara Al^{3+} dan Fe^{3+} . Ion Al^{3+} mudah berikatan dan menempati *binding site* besi (transferin) sehingga terjadi penurunan interaksi antara Fe^{3+} dengan transporter ion. Selain itu, Al^{3+} dapat berikatan dengan superoksida menjadi AlO_2^{2+} . Kompleks aluminium-superoksida ini dapat mereduksi Fe^{3+} menjadi Fe^{2+} . Sebagai hasilnya, konsentrasi Fe^{2+} bebas meningkat secara signifikan. Peningkatan kadar Fe^{2+} bebas ini dapat menghasilkan produksi sejumlah besar ROS jenis radikal hidroksil (OH^{\bullet}) yang menyebabkan peroksidasi lipid membran sel, nekrosis, dan merusak fungsi mitokondria (Ruiperéz *et al.*, 2012; Yang, 2016).

Aluminium dapat menurunkan enzim yang terikat dengan besi seperti aktinase, suksinat dehidrogenase, fumarase, dan kompleks IV. Selain itu, aluminium juga menurunkan enzim yang mencegah terjadinya stres oksidatif seperti SOD dan sitokrom P450. Penurunan enzim tersebut dapat meningkatkan aktivitas ROS sehingga terjadi stres oksidatif. Stres oksidatif dapat menyebabkan hepatotoksik (Mailloux, 2011).

2.5 Kerangka Konsep



Gambar 2.11 Kerangka konsep penelitian

Paparan aluminium melalui berbagai sumber seperti makanan, obat-obatan, air, udara, dan tanah dapat mengganggu fungsi fisiologis dan biokimia hati. Aluminium yang masuk ke dalam lambung akan berubah menjadi ion bebas (Al^{3+}). Selanjutnya akan diabsorpsi melalui organ pencernaan, setelah itu masuk ke dalam hati. Aluminium di hati dapat berikatan dengan transferin karena terdapat kesamaan ionik antara Al^{3+} dan Fe^{3+} . Ion Al^{3+} mudah berikatan dan menempati *binding site* besi (transferin) sehingga terjadi penurunan interaksi antara Fe^{3+} dan transporter ion. Sebagai hasilnya, konsentrasi Fe^{2+} bebas meningkat secara signifikan. Selain itu, Al^{3+} dapat berikatan dengan superoksida menjadi aluminium superoksida (AlO_2^{2+}). Kompleks aluminium superoksida ini dapat mereduksi Fe^{3+} menjadi Fe^{2+} . Peningkatan kadar Fe^{2+} bebas ini dapat menghasilkan produksi sejumlah besar ROS jenis radikal hidroksil (OH^{\cdot}). Selain itu, aluminium juga dapat menurunkan enzim yang mencegah terjadinya stres oksidatif seperti superoksida dismutase (SOD) dan menghambat sitokrom P450 yang akan mengakibatkan peningkatan ROS. Peningkatan stres oksidatif di hati dapat menyebabkan peroksidasi lipid membran sel hati sehingga terjadi kerusakan hati. Kerusakan hati dapat dinilai dari fungsi menggunakan biomarker SGOT, SGPT, LDH, dan albumin. Kerusakan struktur dapat dinilai dari gambaran histopatologi berupa degenerasi hidrofik, degenerasi lemak, dan nekrosis sel hati.

2.6 Hipotesis Penelitian

Hipotesis penelitian ini ialah terdapat hubungan antara pemberian aluminium dengan gambaran histopatologi hati tikus Wistar jantan.

BAB 3. METODE PENELITIAN

3.1 Jenis Penelitian

Jenis penelitian yang digunakan dalam penelitian ini ialah *true experimental laboratories* secara *in vivo* dengan rancangan *posttest only control group*. Penelitian ini bertujuan untuk mengetahui perbedaan yang timbul akibat dari adanya perlakuan tertentu.

3.2 Tempat dan Waktu Penelitian

Penelitian dilakukan di beberapa tempat. Pemeliharaan dan pemberian perlakuan di Laboratorium Farmakologi Fakultas Kedokteran Universitas Jember. Pembuatan larutan $AlCl_3$ dilakukan di Laboratorium Biokimia Fakultas Kedokteran Universitas Jember. Pembuatan sediaan histopatologi di Laboratorium Patologi Anatomi RSD dr. Soebandi Jember. Pengamatan gambaran histopatologi dilakukan di Laboratorium Patologi Anatomi Fakultas Kedokteran Universitas Jember. Waktu yang dibutuhkan untuk penelitian adalah 42 hari perlakuan, 7 hari pembuatan preparat, 14 hari pengamatan. Penelitian ini dimulai bulan Agustus 2017 sampai bulan September 2017.

3.3 Populasi dan Sampel Penelitian

3.3.1 Populasi

Populasi yang digunakan dalam penelitian ini ialah tikus Wistar albino jantan.

3.3.2 Sampel

Pada penelitian ini terdapat kriteria inklusi dan eksklusi yang bertujuan untuk membuat homogen sampel yang akan digunakan. Kriteria inklusi sampel penelitian ini ialah tikus Wistar albino jantan, berat badan 120–210 gram, usia 2–3 bulan, serta tikus yang sehat dan normal. Kriteria eksklusi pada penelitian ini ialah tikus yang sakit (aktivitas sedikit, penampakan rambut rontok atau botak, *jaundice* pada mata, keluar eksudat dari mata, mulut, anus, genital dan tikus yang tidak mau makan dan minum) dan mati sebelum proses randomisasi.

3.3.3 Besar Sampel Penelitian

Pada penelitian ini dilakukan pengulangan pada tiap kelompok untuk menghindari adanya bias. Jumlah sampel yang diambil dalam penelitian dihitung menggunakan rumus Federer sebagai berikut.

$$(p - 1) (n - 1) \geq 15 \quad p: \text{jumlah perlakuan}$$

$$(4 - 1) (n - 1) \geq 15 \quad n: \text{jumlah replikasi}$$

$$3n - 3 \geq 15$$

$$3n \geq 18$$

$$n \geq 6$$

$$\text{Sampel} = p \times n$$

$$= 6 \times 4$$

$$= 24$$

Perlakuan pada penelitian ini terdiri dari 4 perlakuan dengan minimal jumlah replikasi 6, sehingga pada penelitian ini diperlukan sampel 24 ekor yang dipilih berdasarkan kriteria inklusi dan eksklusi.

3.3.4 Teknik Pengambilan Sampel

Teknik pengambilan sampel menggunakan *simple random sampling* yaitu setiap anggota populasi memiliki kesempatan yang sama untuk terpilih menjadi sampel. Pengambilan sampel dilakukan dengan cara mengundi anggota populasi menggunakan undian nomor.

3.4 Variabel Penelitian

3.4.1 Variabel Bebas

Variabel bebas dalam penelitian ialah dosis larutan AlCl_3 sebesar 100, 300, dan 500 mg/kg BB.

3.4.2 Variabel Terikat

Variabel terikat dalam penelitian ini ialah gambaran histopatologi jaringan hati tikus Wistar albino jantan.

3.4.3 Variabel Terkendali

Variabel terkontrol dalam penelitian ini ialah jenis pemeliharaan hewan coba, frekuensi dan lama perlakuan, cara pengamatan, serta prosedur penelitian.

3.5 Definisi Operasional

Definisi operasional pada penelitian ini dapat dijelaskan melalui Tabel 3.1 berikut.

Tabel 3.1 Definisi Operasional

No.	Variabel	Definisi Operasional	Skala
1.	Aluminium	Aluminium yang digunakan ialah larutan AlCl_3 yang dibuat dari campuran bubuk AlCl_3 dengan akuades yang direaksikan dalam lemari asam dengan kadar 50 mg/ml. Pembuatan kadar larutan berdasarkan pada beberapa penelitian sebelumnya. Larutan AlCl_3 diberikan pada tikus Wistar albino jantan selama 42 hari secara peroral menggunakan sonde lambung dengan dosis 100, 300, dan 500 mg/kg BB. Penentuan dosis berdasarkan penelitian sebelumnya.	Rasio
2.	Gambaran histopatologi hati	Pengamatan dilakukan menggunakan mikroskop Leica DM 500 dengan perbesaran 400 kali pada 5 lapang pandang. Pengamatan gambaran histopatologi hati tikus dilakukan dengan mengamati kerusakan berupa degenerasi hidrofik, degenerasi lemak, dan nekrosis sel hati. Selanjutnya dinilai sesuai <i>scoring</i> pada Tabel 3.2). Hasil <i>scoring</i> diambil nilai yang sering muncul (modus). Data berupa skala ordinal dianalisis menggunakan <i>statistical package for the social science</i> (SPSS) versi 25.	Ordinal

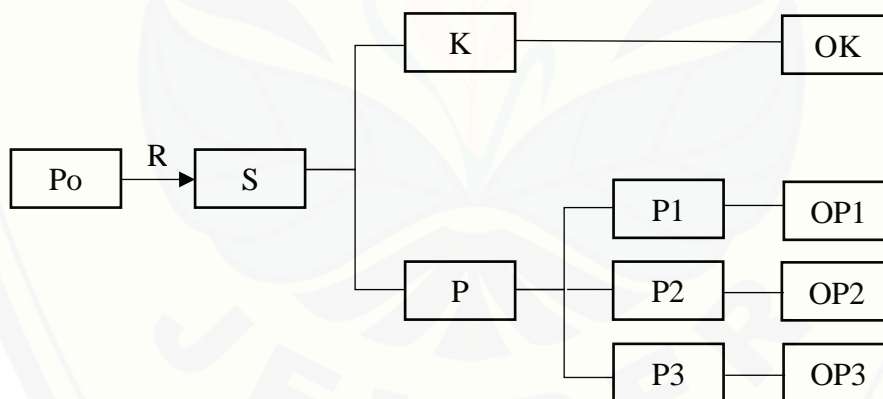
Tabel 3.2 *Scoring* kerusakan jaringan hati

Skor	Gambaran pada Jaringan Hati
0	Tidak ditemukan degenerasi hidrofik, degenerasi lemak, dan nekrosis sel hati
1	Ditemukan 1–20% degenerasi hidrofik, degenerasi lemak, dan nekrosis sel hati
2	Ditemukan 21–50% degenerasi hidrofik, degenerasi lemak, dan nekrosis sel hati
3	Ditemukan 51–75% degenerasi hidrofik, degenerasi lemak, dan nekrosis sel hati
4	Ditemukan >75% degenerasi hidrofik, degenerasi lemak, dan nekrosis sel hati

Sumber: Mordue *et al.*, 2001

3.6 Rancangan Penelitian

Rancangan penelitian yang digunakan adalah *randomized posttest only control group design*. Rancangan penelitian dapat dilihat pada Gambar 3.1 sebagai berikut.



Gambar 3.1 Skema rancangan penelitian

Keterangan:

Po : Populasi tikus Wistar albino jantan

R : Randomisasi sampel

S : Sampel hewan coba

K : Kontrol

- P : Perlakuan
- K : Kelompok kontrol diberi larutan akuades 1 ml
- P1 : Kelompok perlakuan 1 diberi larutan AlCl_3 100 mg/kg BB/hari
- P2 : Kelompok perlakuan 2 diberi larutan AlCl_3 300 mg/kg BB/hari
- P3 : Kelompok perlakuan 3 diberi larutan AlCl_3 500 mg/kg BB/hari
- OK : Observasi kelompok kontrol (pengamatan gambaran histopatologi hati tikus)
- OP1 : Observasi kelompok perlakuan 1 (pengamatan gambaran histopatologi hati tikus)
- OP2 : Observasi kelompok perlakuan 2 (pengamatan gambaran histopatologi hati tikus)
- OP3 : Observasi kelompok perlakuan 3 (pengamatan gambaran histopatologi hati tikus)

3.7 Alat dan Bahan

Alat dan bahan yang digunakan dalam penelitian *in vivo* ini ialah sebagai berikut.

- Hewan coba: tikus Wistar albino jantan.
- Pemeliharaan hewan coba: kandang, kasa penutup, batu, tempat makan, tempat minum, makanan pelet, air minum, dan serbuk kayu.
- Pembuatan larutan AlCl_3 : timbangan, *beaker glass*, sendok, pengaduk kaca, pipet, lemari asam, bubuk AlCl_3 , dan akuades.
- Pemberian larutan AlCl_3 : *handscoon*, masker, spuit, dan sonde.
- Terminasi dan pengambilan hati: *handscoon*, toples, pot organ, kapas, dan *minor set*.
- Pembuatan preparat: bufer normal formalin (BNF) 10%, natrium klorida (NaCl) 0,9%, pewarnaan hematoksilin dan eosin (HE).
- Pemeriksaan histopatologi: mikroskop dan kamera.

3.8 Prosedur Penelitian

3.8.1 Pemilihan Sampel

Sampel penelitian menggunakan hewan coba berupa tikus Wistar albino jantan, sehat, bergerak normal, berumur 2–3 bulan dengan berat badan 120–210 gram, sebanyak 24 ekor yang terbagi dalam 4 kelompok. Masing-masing kelompok terdiri dari 6 ekor.

3.8.2 Persiapan Sampel

Tikus diadaptasikan selama 7 hari sebelum diberi perlakuan bertujuan untuk beradaptasi dengan lingkungan baru. Tikus dikelompokkan secara acak sesuai alur penelitian. Setiap tikus ditempatkan pada 1 kandang. Tikus diberi pakan standar dan air minum. Tempat makan dan minum diisi ulang setiap hari. Kandang dibersihkan dengan serbuk kayu setiap 4 hari sekali untuk menghindari stres serta menghindari penyakit yang diakibatkan oleh bakteri dan jamur. Sebelum dilakukan randomisasi, tikus diperiksa sesuai dengan kriteria inklusi dan eksklusi.

3.8.3 Pembuatan Larutan Aluminium Klorida (AlCl_3)

Pembuatan larutan AlCl_3 dilakukan dengan perbandingan 5 gram bubuk AlCl_3 dilarutkan dengan akuades hingga volume menjadi 100 ml (Baydar *et al.*, 2003). Aluminium klorida ditimbang sesuai dengan dosis yang telah ditentukan, lalu dimasukkan ke dalam *beaker glass*, kemudian ditambahkan akuades hingga volume menjadi 100 ml. Pembuatan larutan AlCl_3 dilakukan di dalam lemari asam. Setelah itu diaduk dengan spatula hingga homogen.

3.8.4 Tahap Perlakuan Pemberian Larutan AlCl_3

Pemberian larutan AlCl_3 dilakukan secara peroral setiap hari selama 42 hari. Dosis dan volume larutan AlCl_3 tiap hewan coba disajikan pada Lampiran E. Pemberian langkah pertama dengan pengambilan larutan menggunakan sonde sesuai dosis yang ditentukan. Tikus dipegang pada bagian tengkuk sehingga mulut menghadap ke atas. Kemudian sonde dimasukkan sejajar dengan mulut secara perlahan sampai ke lambung. Hewan coba dibagi menjadi 4 kelompok perlakuan.

1. Kelompok K: Hewan coba diberi akuades;
2. kelompok P1: Hewan coba diberi larutan AlCl_3 100 mg/kg BB (Kakkar dan Kaur, 2011);
3. kelompok P2: Hewan coba diberi larutan AlCl_3 300 mg/kg BB (Taweel *et al.*, 2012);
4. kelompok P3: Hewan coba diberi larutan AlCl_3 500 mg/kg BB (ATSDR, 2008).

3.8.5 Pengambilan Hati

Sebelum diterminasi, hewan coba dimasukkan ke dalam toples yang diberi eter untuk anestesi. Selanjutnya diterminasi dengan cara dislokasi servikal. Setelah terminasi, tikus dibedah menggunakan alat-alat bedah (*minor set*) yang dilakukan dengan hati-hati agar organ yang diambil tidak rusak. Hati yang diambil adalah lobus lateral dekstra. Organ hati ducuci terlebih dahulu menggunakan NaCl 0,9% agar bersih dari campuran darah. Hati diiris dengan jarak $\pm 0,5$ –1 cm kemudian difiksasi dengan cara direndam dalam BNF 10% dengan perbandingan organ dan larutan 1:10.

3.8.6 Pembuatan Preparat Histopatologi

Pembuatan preparat histopatologi dilakukan di Laboratorium Patologi Anatomi RSUD dr. Soebandi. Sampel hati yang dibuat preparat sebanyak 24 buah. Sediaan ini menggunakan pewarnaan hematoksilin dan eosin (HE). Organ difiksasi menggunakan BNF 10%. Setelah itu jaringan dipendam dalam medium padat (parafin) untuk memudahkan pemotongan. Sampel dipotong menggunakan mikrotom dengan ketebalan 4–6 μm . Setelah itu, sediaan diberi pewarna kombinasi hematoksilin dan eosin (HE). Langkah terakhir sebelum pengamatan yaitu meletakkan kaca penutup pada kaca objek dengan media perekat (Mescher, 2012). Protokol pembuatan preparat dan pewarnaan HE disajikan pada Lampiran F.

3.8.7 Pengamatan Histopatologi

Pengamatan histopatologi untuk mengetahui kerusakan hepatosit berupa degenerasi hidrofik, degenerasi lemak, dan nekrosis sel hati dengan metode *scoring*

lalu dianalisis statistik menggunakan SPSS versi 25. Sediaan histopatologi diamati dengan perbesaran 400 kali pada 5 lapang pandang. Pengamatan dilakukan oleh dua orang pengamat ditambah seorang ahli dengan metode *blinding* sehingga diharapkan dapat mengurangi bias. Prosedur pembacaan preparat histopatologi disajikan pada Lampiran G.

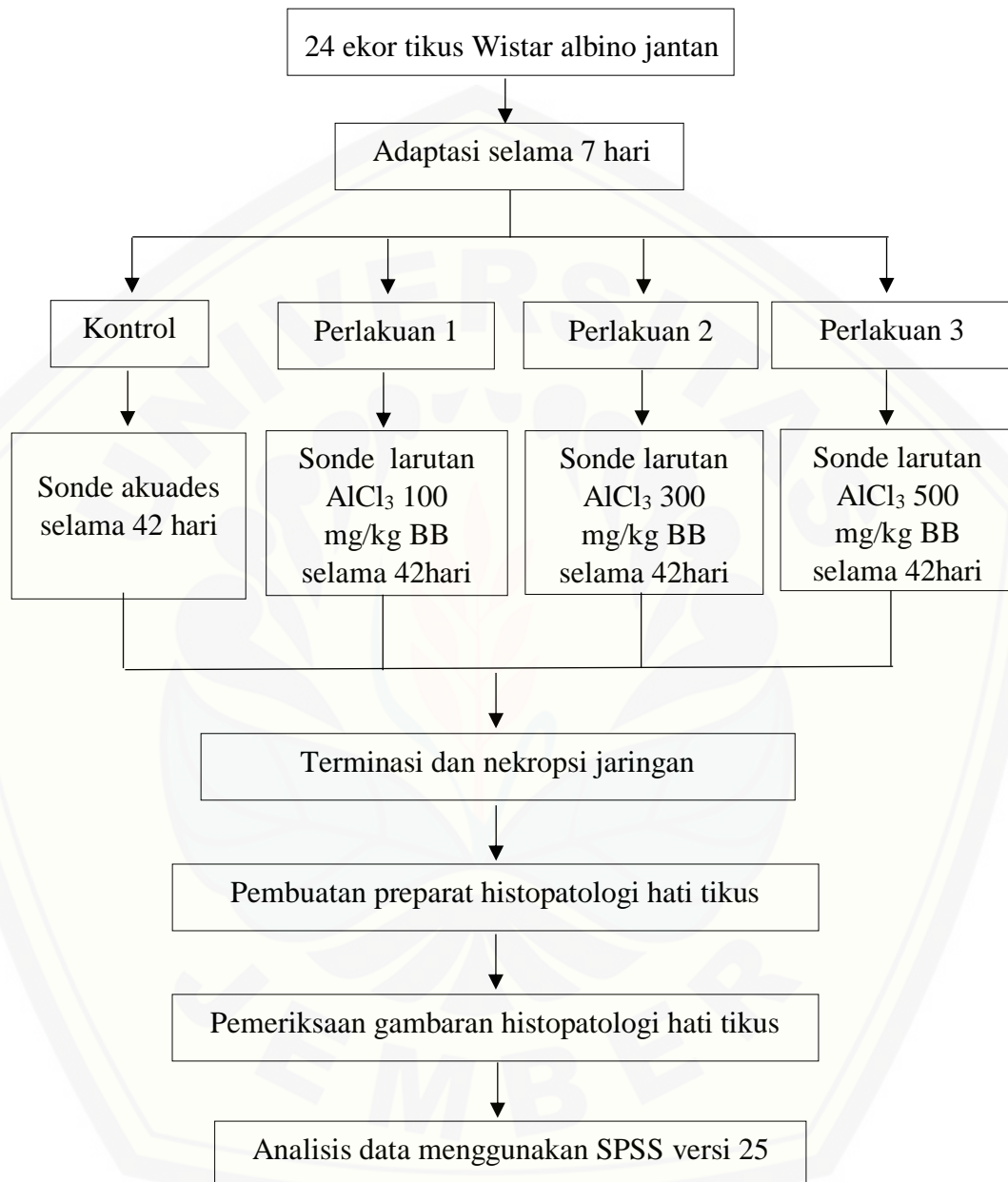
3.9 Uji Kelayakan Etik

Pada penelitian ini, subjek yang digunakan ialah tikus Wistar albino jantan yang dalam pelaksanaannya mendapatkan sertifikat kelayakan etik, sehingga perlu mengajukan ke komisi etik kedokteran. Lembar *ethical clearance* dapat dilihat pada Lampiran C. Prosedur ini diharapkan dapat menjamin keamanan bagi peneliti maupun hewan coba, melindungi hewan coba, serta memperjelas tujuan dan kewajiban peneliti.

3.10 Analisis Data

Data yang akan dianalisis berupa skor kerusakan sel hati. Data dari hasil penelitian berupa data skala ordinal sehingga menggunakan analisis data non parametrik Kruskal Wallis untuk mengetahui perbedaan yang signifikan antar kelompok. Kemudian dilanjutkan uji *post hoc* Mann Whitney untuk menentukan perbedaan yang lebih detail antar 2 kelompok. Perbedaan tiap kelompok dinilai bermakna atau signifikan apabila nilai $p < 0,05$. Hasil analisis statistik disajikan pada Lampiran I.

3.11 Alur Penelitian



Gambar 3.2 Alur penelitian

DAFTAR PUSTAKA

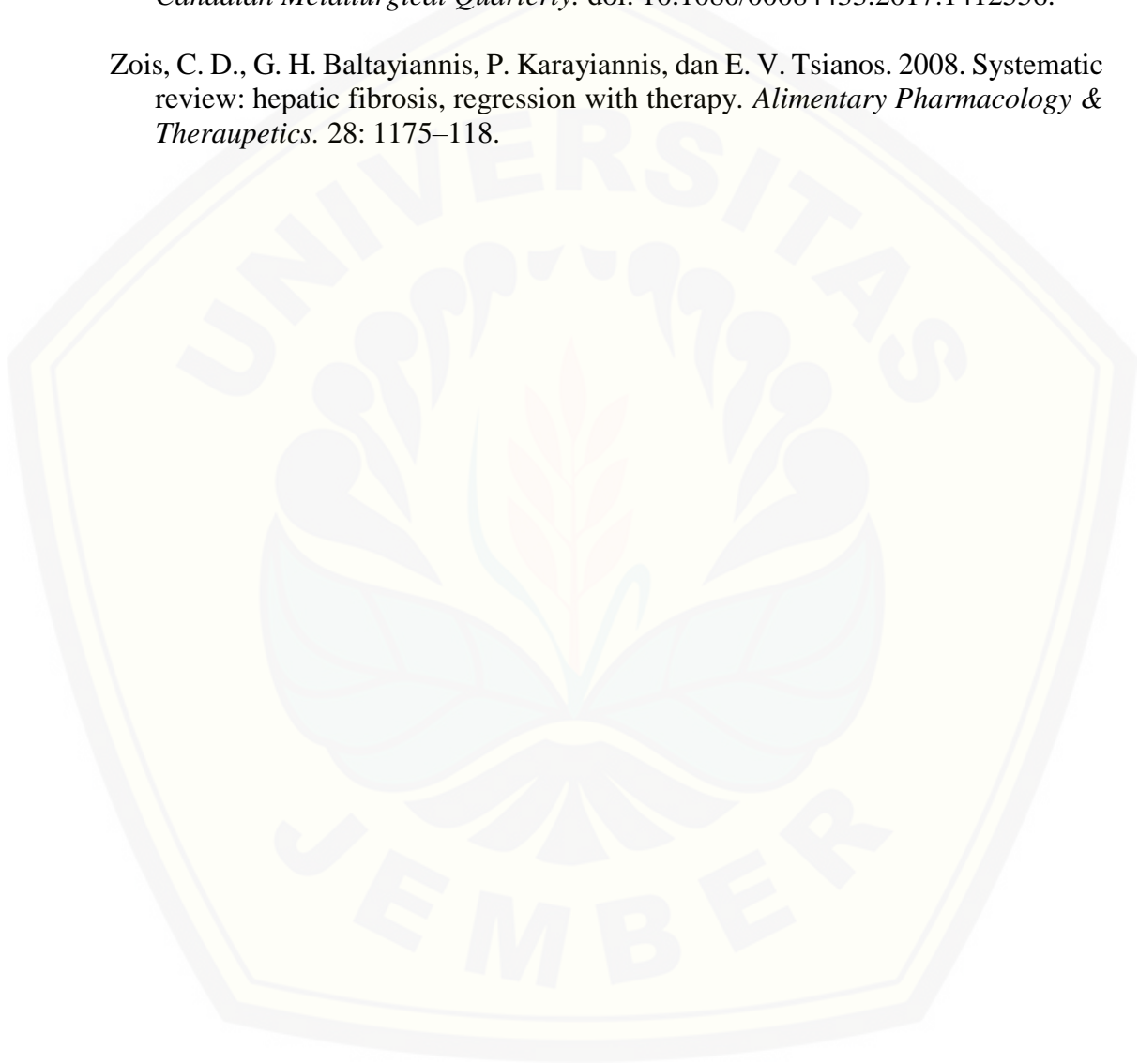
- Adi, A. A. A. M. 2015. *Teknik Immunostaining*. Bali: Fakultas Kedokteran Hewan Universitas Udayana.
- Alemmari, A. 2014. Role of Aluminium as a Toxic Element in Causing Parenteral Nutrition Associated Cholestasis. *Tesis*. Saskatoon: University of Saskatchewan.
- Agarwal, D. R. dan S. Jain. 2011. Significant liver toxicity in albino rats upon oral aluminium administration. *J. Anat. Soc. India*. 60(1): 46–49.
- Agency for Toxic Substances and Disease Registry. 2008. *Public Health Statement Aluminium*. Atlanta: Agency for Toxic Substances and Disease Registry Division of Toxicology and Environmental Medicine.
- Amirudin, R. 2014. *Ilmu Penyakit Dalam Jilid 2*. Edisi 6. Jakarta: Interna Publishing.
- Baydar, T., A. Papp, A. Aydin, L. Nagymatjyenyi, H. Schulz, A. Isimer, dan G. Sahin. 2003. Accumulation of aluminium in rat brain. *Biological Trace Element Research* 92.
- Birben, E., U. M. Sahiner, C. Sackesen, S. Erzurum, dan O. Kalayci. 2012. Oxidative stress and antioxidant defense. *WAO Journal*. 5: 9–19.
- Bogdanovic, M., A. B. Janeva, dan P. Bulat. 2008. Histopathological changes in rat liver after a single dose of aluminium. *Arh High Rada Toksikol*. 59: 97–101.
- Cheng, D., C. Zhu, C. Wang, H. Xu, J. Cao, dan W. Jian. 2013. Hepatoprotective effects of apple polyphenol extract on aluminium induced oxidative stress in the rat. *Can. J. Physiol Pharmacol*. 92: 109–116.
- Crisponi, G., V. M. Nurchi, V. Bertolasi, M. Remelli, dan G. Faa. 2012. Chelating agents for human disease related to aluminium overload. *Coordination Chemistry Reviews*. 256: 89–104.
- Das, T. K., M. R. Wati, dan K. F. Shad. 2014. Oxidative stress gated by Fenton and Haber Weiss reaction and its association with Alzheimer's disease. *Arch Neurosci*. 2(3): e20078.
- Drake, R. L., A. W. Vogl, dan A. W. M. Mitchell. 2012. *Gray's Basic Anatomy*. 1st ed. Winsland House: Elsevier. Terjemahan oleh Kalanjati, V. P., M. Bestari, dan S. Gunardi. 2014. *Grays Dasar-Dasar Anatomi*. Edisi 1. Winsland House: Elsevier.

- Eroschenko, V. P. 2008. *Difiore's Atlas of Histology with Functional Correlation*. 11th ed. USA: Lippincott Williams dan Willkins. Terjemahan oleh Dharmawan, D. dan N. Yesdelita. 2008. *Atlas Histologi Difiore: dengan Korelasi Fungsional*. Edisi 11. Jakarta: Penerbit Buku Kedokteran EGC.
- Exley, C. 2013. Human exposure to aluminium. *Environmental Sciences Processes & Impacts*. 15(10): 1807–1816.
- Fadl, N. N., H. H. Ahmed, H. F. Booles, dan A. H. Sayed. 2013. Serrapeptase and nattokinase intervention for relieving Alzheimer's disease pathophysiology in rat model. *Human and Experimental Toxicology*. 32(7): 721–735.
- Geyikoglu, F., H. Türkez, T. O. Bakir, dan M. Cicek. 2012. The genotoxic, hepatotoxic, haematotoxic and histopathological effect in rats after aluminium chronic intoxication. *Toxicology and Industrial Health*. page 1–12.
- Greger, J. L. dan J. E. Sutherland. 1997. Aluminium exposure and metabolism. *Critical Reviews in Laboratory Sciences*. 34(5): 439–474.
- Hübscher, S. G. 2015. Histological assessment of the liver. *Medicine*. 43: 10.
- Huy, L. I. P., H. He, dan C. P. Huy. 2008. Free radicals, antioxidants in disease and health. *International Journal of Biomedical Science*. 4 (2): 89–96.
- Ismail, N. A., S. H. Okasha, A. Dhawan, A. M. O. Rahman, N. A. Hamid, dan O. Shaker. 2012. Glutathione peroxidase, superoxide dismutase, and catalase activities in children with chronic hepatitis. *Advances in Bioscience and Biotechnology*. 3: 972–977.
- Jarrar, B. M. dan N. T. Taib. 2012. Histological and histochemical alterations in the liver induced by lead chronic toxicity. *Saudi Journal of Biological Sciences*. 19: 203–210.
- Kakkar, V. dan I. P. Kaur. 2011. Evaluation potential of curcumin loaded solid lipid nanoparticles in aluminium induced behavioural, biochemical and histopathological alterations in mice brain. *Food and Chemical Toxicology*. 49: 2906–2913.
- Kan, W. C., C. C. Chien, Y. H. Lu, J. C. Hwang, S. B. Su, dan H. Y. Wang. 2012. Aluminium overload: an easily ignored problem in dialysis patients with hyperparathyroidism. *Dr. Gonzalo Diaz Soto*. ISBN: 978-953-51-0478-0, InTech.
- Keshari, A. K., A. K. Verma, T. Kumar, dan R. Srivastava. 2015. Oxidative stress: a review. *The International Journal of Science & Technoledge*. vol. 3 (7)

- Koch, L. K. dan M. M. Yeh. 2018. Nonalcoholic fatty liver disease (NAFLD): diagnosis, pitfalls, and staging. *Annals of Diagnostic Pathology*. 37: 83–90.
- Kumar, V., A. K. Abbas, dan J. C. Aster. 2013. *Robbins Basic Pathology*. Ten Edition. Philadelphia: Elsevier.
- Mailloux, R. J., J. Lemire, dan V. D. Appanna. 2011. Hepatic response to aluminium toxicity: dyslipidemia and liver disease. *Experimental Cell Research*. 317: 2231–2238.
- Mescher, A. L. 2010. *Junqueira's Basic Histology: Text & Atlas*. 12th Ed. New York: The McGraw-Hill Companies. Terjemahan oleh Dany, F. 2012. *Histologi Dasar Junqueira: Teks & Atlas*. Edisi 12. Jakarta: Penerbit Buku Kedokteran EGC.
- Mohammed, M. T., S. M. Kadhim, A. M. N. Jassimand, dan S. I. Abbas. 2015. Free radicals and human health. *International Journal of Innovation Sciences and Research*. 4(6): 218–223.
- Mordue, D. G., F. Monroy, M. L. Regina, C. A. Dinarello, dan L. D. Sibey. 2001. Acute toxoplasmosis leads to lethal overproduction of Th1 cytokines. *The Journal of Immunology*. 167: 4574–4584.
- Mowry, J. B., D. A. Spyker, D. E. Brooks, A. Zimmerman, dan J. L. Schauben. 2016. 2015 Annual report of the American Association of Poison Control Center's National Poison Data System (NPDS): 33rd annual report. *Clinical Toxicology*. 54(10): 924–1109.
- Mutai, M. 2000. *The Handbook of Experimental Animals the Laboratory Rat*. Massachusetts: Academic Press.
- Netter, F. H. 2016. *Atlas of Human Anatomy*. 6th ed. Winsland House: Elsevier.
- Paulsen, F. dan J. Waschke. 2015. *Sobotta Jilid 2 Atlas Anatomi Manusia Organ-Organ Dalam*. Jakarta: EGC.
- Phaniendra, A., D. B. Jestadi, dan L. Periyasamy. 2015. Free radicals: properties, sources, targets, and their implication in various disease. *Ind J Clin Biochem*. 30(1): 11–26.
- Ramadori, G., F. Moriconi, I. Malik, dan J. Dudas. 2008. Physiology and pathophysiology of liver inflammation, damage and repair. *Journal of Physiology and Pathophysiology*. 59(1): 107–117.

- Repetto, M., J. Semprine, dan A. Boveris. 2012. Lipid peroxidation: chemical mechanism, biological implications and analytical determination. *Intech*. doi: 10.5772/45943.
- Ruiperčez, F., J. I. Mujika, J. M. Ugalde, C. Exley, dan X. Lopez. 2012. Prooxidant activity of aluminium: promoting the Fenton reaction by reducing Fe(III) to Fe(II). *Journal of Inorganic Biochemistry*. 117: 118–123.
- Sarma, S. D., P. Pahari, S. Hazarika, M. J. Borah, dan D. Konwar. 2013. Aluminium(III) chloride hexahydrate: an efficient and versatile reagent in organic synthesis. *ARKIV OC* 1: 243-263.
- Schifman, R. B. dan D. R. Luevano. 2018. Aluminium toxicity evaluation of 16-year trend among 14 919 patients and 45 480 results. *Arch Pathol Lab Med*. vol. 142.
- Snell, R. S. 2007. *Clinical Anatomy by System*. USA: Lippincott William & Wilkins. Diterjemahkan oleh Sugiharto, L. 2012. *Anatomi Klinis berdasarkan Sistem*. Jakarta: Penerbit Buku Kedokteran EGC.
- Stahl, T., S. Falkz, A. Rohrbeck, S. Georgii, C. Herzog, A. Wiegand, S. Hotz, B. Boschek, H. Zorn, dan H. Brunn. 2017. Migration of aluminium from food contact materials to food: a health risk for consumers? Part I of III: exposure to aluminium, release of aluminium, tolerable weekly intake (TWI), toxicology effect of aluminium, study design, and methods. *Environmental Science Europe*. 29: 19.
- Sudiono, J., B. Kurniadhi, A. Hendrawan, B. Djimantaro. 2001. *Penuntun Praktikum Patologi Anatomi*. Jakarta: Penerbit Buku Kedokteran EGC.
- Taweel, G. M. A., J. S. Ajarem, dan M. Ahmad. 2012. Neurobehavioral toxic of perinatal oral exposure to aluminium on the developmental motor reflexes, learning, memory and brain neurotransmitters of mice offspring. *Pharmacology, Biochemistry and Behavior*. 101: 49-56.
- World Health Organization. 2010. *Aluminium in Drinking Water*. Switzerland: World Health Organization.
- Yang, Y., H. Wang, Y. Guo, W. Lei, L. Wang, X. Hu, J. Yang, dan Q. He. 2016. Metal ion imbalance related oxidative stress is involved in the mechanisms of liver injury in a rat model of chronic aluminium exposure. *Biol Trace Elem Res*. doi: 10.1007/s12011-016-0627-1.
- Zen, Y. Z., S. G. Hubscher, dan Y. Nakanuma. 2018. *Macsween's Pathology of the Liver*. 7th edition. Winsland House: Elsevier.

- Zhang, H., J. Tang, L. Huang, X. Shen, R. Zhang, dan J. Cheng. 2016. Aluminium in food and daily dietary intake assessment from 15 food groups in Zhejiang Province, China. *Food Additives & Contaminations: Part B*. doi: 10.1080/19393210.2015.1135193.
- Zhang, N., Y. Yang, Z. Wang, Z. Shi, B. Gao, X. Hu, W. Tao, F. Liu, dan J. Yu. 2017. Study on thermal decomposition of aluminium chloride hexahydrate. *Canadian Metallurgical Quarterly*. doi: 10.1080/00084433.2017.1412556.
- Zois, C. D., G. H. Baltayiannis, P. Karayiannis, dan E. V. Tsianos. 2008. Systematic review: hepatic fibrosis, regression with therapy. *Alimentary Pharmacology & Therapeutics*. 28: 1175–118.



LAMPIRAN

Lampiran A. Surat tugas proyek penelitian

 KEMENTERIAN RISET, TEKNOLOGI, DAN PENDIDIKAN TINGGI
UNIVERSITAS JEMBER
FAKULTAS KEDOKTERAN
Jl Kalimantan 37 Kampus Bumi Tegal Boto Telp/Fax (0331) 337877 Jember 68121
Email : fk@unej.ac.id Website : http://www.fk.unej.ac.id

SURAT TUGAS
Nomor : 1979 / UN25.1.11/PT/2017

Dalam rangka pelaksanaan kegiatan Penelitian yang dilakukan oleh Dosen dan mahasiswa Fakultas Kedokteran Universitas Jember, sebagaimana tersebut di bawah ini:

No.	Nama	NIP / NIM
1.	dr. Muhammad Ihwan Narwanto, M.Sc	198002182005011001
2.	Dria Candra Adityanti	152010101070
3.	Erviana Dwi Nurhidayati	152010101072

Judul Penelitian : Efek Ekstrak Metanol Biji *Tamarindus indica* Untuk Pencegahan Terbentuknya *Senile Plaques*, *Neurofibrillary Tangles* dan Perbaikan Memori Kerja Spasial pada Tikus Model Alzheimer

Pelaksanaan : Agustus - September 2017

Dengan ini menugaskan kepada dosen dan mahasiswa yang tercantum diatas untuk melaksanakan tugas penelitian tersebut secara penuh tanggung jawab.

Jember, 12 OCT 2017


Dekan
dr. Enny Suswati, M.Kes
NIP. 19700214 199903 2 001

Lampiran B. Keterangan persetujuan etik proyek penelitian

**KEMENTERIAN RISET, TEKNOLOGI, DAN PENDIDIKAN TINGGI
UNIVERSITAS JEMBER
KOMISI ETIK PENELITIAN**

Jl. Kalimantan 37 Kampus Bumi Tegal Boto Telp/Fax (0331) 337877 Jember
68121 – Email : fk_unej@telkom.net

KETERANGAN PERSETUJUAN ETIK
ETHICAL APPROVAL
Nomor : 4.151 /H25.1.11/KE/2017

Komisi Etik, Fakultas Kedokteran Universitas Jember dalam upaya melindungi hak asasi dan kesejahteraan subyek penelitian kedokteran, telah mengkaji dengan teliti protokol berjudul :

The Ethics Committee of the Faculty of Medicine, Jember University, With regards of the protection of human rights and welfare in medical research, has carefully reviewed the proposal entitled :

EFEK EKSTRAK METANOL BIJI *Tamarindus indica* UNTUK PENCEGAHAN TERBENTUKNYA SENILE PLAQUES, NEUROFIBRILLARY TANGLES DAN PERBAIKAN MEMORI KERJA SPASIAL PADA TIKUS MODEL ALZHEIMER (KAJIAN ANTI INFLAMASI, ANTI EXCITOTOXICITY DAN ANTIOKSIDAN)

Nama Peneliti Utama : dr. M. Ihwan Narwanto, M.Sc
Name of the principal investigator

NIP : 198002182005011001

Nama Institusi : Fakultas Kedokteran Universitas Jember
Name of institution

Dan telah menyetujui protokol tersebut diatas.
And approved the above mentioned proposal.

Jember, 16 Agustus 2017
Ketua Komisi Etik Penelitian


dr. Rini Riyanti, Sp.PK

Lampiran C. Keterangan persetujuan etik penelitian

 KEMENTERIAN RISET, TEKNOLOGI DAN PENDIDIKAN TINGGI
UNIVERSITAS JEMBER
KOMISI ETIK PENELITIAN
Jl. Kalimantan 37 Kampus Bumi Tegal Boto Telp/Fax (0331) 337877 Jember
68121 – Email : fk_unej@telkom.net

KETERANGAN PERSETUJUAN ETIK
ETHICAL APPROVA
Nomor : 1246 /H25.1.11/KE/2018

Komisi Etik, Fakultas Kedokteran Universitas Jember dalam upaya melindungi hak asasi dan kesejahteraan subyek penelitian kedokteran, telah mengkaji dengan teliti protokol berjudul :

The Ethics Committee of the Faculty of Medicine, Jember University, With regards of the protection of human rights and welfare in medical research, has carefully reviewed the proposal entitled :

PENGARUH PEMBERIAN ALUMINIUM TERHADAP GAMBARAN HISTOPATOLOGI HATI TIKUS WISTAR JANTAN

Nama Peneliti Utama : Erviana Dwi Nurhidayati
Name of the principal investigator

NIM : 152010101072

Nama Institusi : Fakultas Kedokteran Universitas Jember
Name of institution

Dan telah menyetujui protokol tersebut diatas.
And approved the above mentioned proposal.

Jember,
Ketua Komisi Etik Penelitian

dr. Rini Riyanti, Sp.PK


Tanggapan Anggota Komisi Etik

(Diisi oleh Anggota Komisi Etik, berisi tanggapan sesuai dengan butir-butir isian diatas dan telaah terhadap Protokol maupun dokumen kelengkapan lainnya)

Review Proposal :

- Pemilihan, perawatan, perlakuan, pengorbanan dan pemusnahan hewan coba mengacu pada buku pedoman etik penelitian kesehatan (Penggunaan hewan coba dengan prinsip 3R : *Reduced, Reused, Redefined*)
- Mohon diperhatikan kontrol kualitas pembuatan sediaan preparat histo PA hati dan pengamatan dilakukan dengan metode blinding dengan minimal oleh 2 pengamat dan 1 ahli. Pengamat harus yang sudah dilatih untuk menilai preparat yang akan di gunakan.
- Mohon di perhatikan range perbedaan hasil pengamatan antara pengamat dan ahli.
- Mohon diperhatikan pembuangan limbah medis dan limbah B3 agar tidak mencemari lingkungan

Mengetahui
Ketua Komisi Etik Penelitian

dr. Rini Riyanti, Sp.PK

Jember, 12 November 2018

Reviewer

dr. Desie Dwi Wisudanti, M.Biomed

Tanggapan Anggota Komisi Etik

(Diisi oleh Anggota Komisi Etik, berisi tanggapan sesuai dengan butir-butir isian diatas dan telaah terhadap Protokol maupun dokumen kelengkapan lainnya)


Review Proposal :

- Dalam penggunaan hewan coba harap memperhatikan prinsip 3R : *Reduced, Reused, Redefined*
- Pengamatan sediaan histopatologi dilakukan dengan metode blinding dengan 2 pengamat dan 1 ahli.
- Mohon dibuatkan SOP pembacaan / pengamatan Histo PA.

Mengetahui
Ketua Komisi Etik Penelitian


dr. Rini Riyanti, Sp.PK

Jember, 07 November 2018
Reviewer


dr. Ayu Munawaroh Azis, M.Biomed

Lampiran D. Rekomendasi bebas plagiasi**KEMENTERIAN RISET, TEKNOLOGI DAN PENDIDIKAN TINGGI
UNIVERSITAS JEMBER
FAKULTAS KEDOKTERAN**

Jl. Kalimantan 1/37 Kampus Tegal Boto. Telp. (0331) 337877, Fax (0331) 324446
Jember 68121.

REKOMENDASI BEBAS PLAGIASI

Nomor : 4 /H25.1.11/KBSI/2018

Komisi bimbingan Skripsi dan Ilmiah, Fakultas Kedokteran Universitas Jember dalam upaya peningkatan kualitas dan originalitas karya tulis ilmiah mahasiswa berupa skripsi, telah melakukan pemeriksaan plagiasi atas skripsi yang berjudul :

**PENGARUH PEMBERIAN ALUMINIUM TERHADAP GAMBARAN
HISTOPATOLOGI HATI TIKUS WISTAR JANTAN**

Nama Penulis : Erviana Dwi Nurhidayati
NIM. : 152010101072
Nama Institusi : Fakultas Kedokteran Universitas Jember

Telah menyetujui dan dinyatakan "BEBAS PLAGIASI"

Surat Rekomendasi ini dapat digunakan sebagaimana mestinya.

Jember, 11 Desember 2018
Komisi Bimbingan Skripsi & Ilmiah
Ketua,

Dr., dr. Yunita Armiyanti, M.Kes
NIP. 19740604 200112 2 002

Lampiran E. Tabel dosis pemberian larutan aluminium klorida (AlCl_3)

a. Kebutuhan AlCl_3

	Minggu 1	Minggu 2	Minggu 3	Minggu 4	Minggu 5	Minggu 6
AlCl_3 /hari (mg)	1081,3	1128,5	1198,5	1207,2	1303,9	1393,5
AlCl_3 (mg) (1 Minggu)	7569,1	7899,5	8389,5	8450,4	9127,3	9754,5
Dosis/hari (ml)	22,1	22,8	24,4	24,5	26,2	28,1
Dosis 1 Minggu	154,7	159,5	170,8	171,5	183,4	196,7
Larutan yang dibuat (ml)	160	170	180	180	200	210
Berat AlCl_3 dalam larutan (gr)	8	8,5	9	9	10	10,5

b. Dosis Larutan AlCl_3

Kelompok kontrol (akuades)

		K1	K2	K3	K4	K5	K6
Minggu 1	BB (g)	173	140	158	155	186	200
	Volume (ml)	1	1	1	1	1	1
Minggu 2	BB (g)	179	174	165	162	203	211
	Volume (ml)	1	1	1	1	1	1
Minggu 3	BB (g)	195	193	176	182	183	230
	Volume (ml)	1	1	1	1	1	1
Minggu 4	BB (g)	197	209	167	190	169	234
	Volume (ml)	1	1	1	1	1	1
Minggu 5	BB (g)	209	233	191	208	193	251
	Volume (ml)	1	1	1	1	1	1
Minggu 6	BB (g)	218	234	195	214	211	261
	Volume (ml)	1	1	1	1	1	1

Kelompok perlakuan 1 (sonde larutan AlCl_3 100 mg/kg BB)

		P1 1	P1 2	P1 3	P1 4	P1 5	P1 6	Total
Minggu 1	BB (g)	150	167	157	126	149	161	
	Dosis AlCl_3 (mg)	15	16,7	15,7	13,1	14,9	16,1	114
	Volume (ml)	0,3	0,4	0,3	0,3	0,3	0,3	19
Minggu 2	BB (g)	162	189	173	149	144	170	
	Dosis AlCl_3 (mg)	16,2	18,9	17,3	14,9	14,4	17	123
	Volume (ml)	0,3	0,4	0,3	0,3	0,3	0,3	19

Minggu 3	BB (g)	170	203	184	167	147	176	
	Dosis AlCl ₃ (mg)	17	20,3	28,4	16,7	14,7	17,6	139
	Volume (ml)	0,4	0,4	0,4	0,3	0,3	0,3	21
Minggu 4	BB (g)	174	204	190	165	157	179	
	AlCl ₃ (mg)	17,4	20,4	19	16,5	15,7	17,9	133
	Volume (ml)	0,4	0,4	0,4	0,3	0,3	0,4	22
Minggu 5	BB (g)	182	219	205	179	172	207	
	Dosis AlCl ₃ (mg)	18,2	21,9	20,5	17,9	17,2	20,7	147
	Volume (ml)	0,4	0,4	0,4	0,4	0,4	0,4	24
Minggu 6	BB (g)	191	231	217	192	185	221	
	Dosis AlCl ₃ (mg)	19,1	23,1	21,7	19,2	18,5	22,1	139
	Volume (ml)	0,4	0,5	0,4	0,4	0,4	0,5	26

Kelompok perlakuan 2 (sonde larutan AlCl₃ 300 mg/kg BB)

		P1 1	P1 2	P1 3	P1 4	P1 5	P1 6	Total
Minggu 1	BB (g)	198	195	131	144	141	137	
	Dosis AlCl ₃ (mg)	59,4	58,5	39,3	43,2	42,3	41,1	300
	Volume (ml)	1,2	1,2	0,8	0,9	0,9	0,8	40
Minggu 2	BB (g)	204	191	130	130	164	165	
	Dosis AlCl ₃ (mg)	61,2	57,3	39	39	49,2	49,5	306
	Volume (ml)	1,3	1,2	0,8	0,8	1	1	25
Minggu 3	BB (g)	207	203	152	147	178	182	
	Dosis AlCl ₃ (mg)	62,1	60,9	45,6	44,1	53,4	54,6	345
	Volume (ml)	1,3	1,2	0,9	0,9	1,1	1,1	29
Minggu 4	BB (g)	214	207	155	154	166	188	
	Dosis AlCl ₃ (mg)	64,2	62,1	46,5	46,2	49,8	56,4	345
	Volume (ml)	1,3	1,3	0,9	0,9	1	1,1	29
Minggu 5	BB (g)	208	219	165	173	179	208	
	Dosis AlCl ₃ (mg)	62,4	65,7	49,5	51,9	53,7	62,4	378
	Volume (ml)	1,3	1,3	1	1	1,1	1,2	15
Minggu 6	BB (g)	243	231	170	190	199	224	
	Dosis AlCl ₃ (mg)	72,9	69,3	51	57	59,7	67,2	396
	Volume (ml)	1,5	1,4	1	1	1,2	1,4	21

Kelompok perlakuan 3 (sonde larutan AlCl_3 500 mg/kg BB)

		P1 1	P1 2	P1 3	P1 4	P1 5	P1 6	Total
Minggu 1	BB (g)	148	137	208	128	136	145	
	Dosis AlCl_3 (mg)	74	68,5	104	64	68	72,5	460
	Volume (ml)	1,5	1,4	2,1	1,3	1,4	1,5	29
Minggu 2	BB (g)	159	155	217	140	140	149	
	Dosis AlCl_3 (mg)	79,5	77,5	108,5	70	70	74,5	498
	Volume (ml)	1,6	1,6	2,2	1,4	1,4	1,5	34
Minggu 3	BB (g)	174	168	223	152	160	152	
	Dosis AlCl_3 (mg)	87	84	115,5	76	80	76	523
	Volume (ml)	2,8	1,7	2,2	1,5	1,6	1,5	41
Minggu 4	BB (g)	182	177	217	155	166	161	
	Dosis AlCl_3 (mg)	91	88,5	108,5	77,5	83	80,5	547
	Volume (ml)	1,8	1,8	2,2	1,6	1,7	1,6	44
Minggu 5	BB (g)	195	197	234	165	182	166	
	Dosis AlCl_3 (mg)	97,5	98,5	117	82,5	91	83	583
	Volume (ml)	2	2	2,3	1,7	1,8	1,6	33
Minggu 6	BB (g)	208	185	251	180	200	177	
	Dosis AlCl_3 (mg)	104	92,5	125,5	90	100	88,5	614
	Volume (ml)	2	1,9	2,5	1,8	2	1,8	39

Lampiran F. Protokol pembuatan dan pewarnaan preparat

Prosedur Pembuatan Preparat

I. Penanganan Jaringan

1. Persiapkan wadah yang besarnya sesuai dengan jaringan yang akan disimpan. Sebaiknya jaringan tidak dipaksakan dimasukkan dalam wadah yang lebih kecil dari ukuran jaringan, sehingga terjadi penekukan yang dapat merusak bentuk jaringan.
2. Isi wadah dengan bufer normal formalin (BNF) 10% dengan volume minimal 5x jaringan.
3. Masukkan sesegera mungkin jaringan segar ke dalam wadah formalin (kurang dari 30 menit).
4. Jika jaringan berukuran besar lakukan irisan sejajar berjarak sekitar 0,5–1 cm agar seluruh bagian jaringan terpapar formalin.
5. Beri label identitas dan jenis jaringan yang diambil agar tidak tertukar.

II. Tahap Pembuatan Preparat

1. Fiksasi

Fiksasi menggunakan larutan bufer normal formalin (BNF) 10% dengan komposisi sebagai berikut:

- Larutan formaldehida 40% : 100 cc
- Akuades : 900 cc
- Sodium dihidrogen fosfat monohidrat : 4,0 g
- Disodium hidrogen fosfat anhidrat : 6,5 g

Cara fiksasi yang benar ialah sebagai berikut:

- a. Fiksatif berupa larutan bufer normal formalin (BNF) 10%.
- b. Volume fiksatif minimal 5x volume spesimen.
- c. Jaringan besar dibuat sayatan sejajar dengan pisau tajam berjarak 0,5–1 cm agar fiksatif merata pada seluruh bagian jaringan luar dan dalam.
- d. Jaringan yang siap diproses ialah yang sudah terfiksasi dengan sempurna, yaitu yang sudah keras konsistensinya dan tidak berwarna kemerahan lagi (putih atau coklat).
- e. Jaringan difiksasi selama 6–36 jam.

2. Dehidrasi

Dehidrasi berfungsi untuk menarik air dari jaringan dengan dehidran alkohol bertahap, sehingga air digantikan oleh alkohol. Tahapan dehidrasi sebagai berikut:

- Alkohol 70% : ½ jam
- Alkohol 95% : ½ jam
- Alkohol 100% : ½ jam
- Alkohol 100% : 1 jam
- Alkohol 100% : 1 jam
- Alkohol 100% : 1 jam
- Alkohol 100%/xylol : ½ jam

3. *Clearing*

Setelah dehidrasi kemudian dilanjutkan *clearing* dengan xylol untuk menarik alkohol keluar dan memungkinkan parafin masuk ke dalam jaringan. Tahapan *clearing* sebagai berikut:

- Xylol : 1 jam
- Xylol : 2 jam

4. Impregnasi

Jaringan direndam dalam parafin cair, sehingga seluruh ruang jaringan yang semula berisi xylol diganti oleh parafin yang bertitik lebur paling tinggi 60° C. Tahapan impregnasi sebagai berikut:

- Parafin : 2 ½ jam
- Parafin : 4 jam

Inkubasi jaringan dilakukan di dalam inkubator/oven dengan suhu 55°–57° C (jam 18.00–06.00).

5. Pembuatan Blok Parafin (*Embedded Block*)

Dalam pembuatan blok parafin, sangat penting untuk diperhatikan orientasi jaringan dengan benar sehingga akan dipeoleh potongan/sediaan yang representatif. Jaringan ditanam di parafin dan disimpan pada suhu 20°–25° C. Jangan lupa memeriksa apakah nomor pada blok parafin masih jelas sebelum dipotong. Sebelum dilakukan pemotongan blok parafin didinginkan pada lempeng pendingin/es batu/lemari es.

6. Pemotongan

Pemotongan menggunakan mikrotom dilakukan dengan pisau yang tajam/disposable.

7. Deparafinisasi

Pita parafin dimekarkan dengan cara yang beragam, antara lain dengan menggunakan penangas air atau ditempelkan langsung pada kaca benda yang telah dibasahi air kemudian diletakkan pada lempeng penghangat dengan suhu 60°C

8. Rehidrasi

Rehidrasi diperlukan karena pewarnaan yang digunakan adalah berbasis air.

9. Peawarnaan

Hematoxylin → Diferensiasi air kran → Eosin → Dehidrasi → Clearing → Mounting.

Sumber:

Perhimpunan Dokter Spesialis Patologi Anatomi Indonesia. 2008. *Pedoman Penanganan Bahan Pemeriksaan untuk Histopatologi*. Jakarta: Herceptin.

Prosedur Pewarnaan Hematoksilin dan Eosin (HE)

Pengertian	Suatu teknik pewarnaan menggunakan hematoksilin dan eosin untuk mewarnai jaringan.
Prinsip	Inti yang bersifat asam akan menarik zat/ larutan yang bersifat basa sehingga akan berwarna biru. Sitoplasma bersifat basa akan menarik zat /larutan yang bersifat asam sehingga berwarna merah.
Prosedur	<p>A. Tata Laksana</p> <p>Persiapan:</p> <ol style="list-style-type: none"> Siapkan alat dan bahan yang diperlukan. Keluarkan jaringan dari blok parafin. Potong jaringan dengan alat mikrotom dengan ketebalan antara 4–6 μm. Ambil 1 <i>slice</i> potongan jaringan, masukkan ke dalam <i>waterbath</i> (30°–40° C), untuk menghilangkan kerutan pada potongan dan mencairkan parafin. Tempelkan dengan hati-hati potongan jaringan tersebut pada <i>object glass</i>. Teteskan 1–2 tetes albumin di atas potongan jaringan, lalu dengan menggunakan pinset, rapikan potongan (menghilangkan kerutan) dengan hati-hati, jangan sampai sobek. Setelah itu, panaskan <i>object glass</i> yang telah ditempeli jaringan dengan oven pada suhu 30°–40° C. <p>Pewarnaan:</p> <ol style="list-style-type: none"> Deparafinisasi dalam xylol. Hidrasi dalam larutan alkohol dengan gradasi yang menurun dari 100%-95%-90%-80%-70%. Inkubasi dalam larutan hematoksilin selama 15 menit. Bilas dalam air mengalir dalam waktu yang singkat. Celup dalam campuran asam-alkohol secara cepat 3–10 celup cek diferensiasi warna di bawah mikroskop. Bilas dalam air mengalir secara singkat. Celup sebanyak 3-5 kali dalam larutan lithium karbonat hingga potongan berwarna biru cerah. Cuci dalam air mengalir selama 10–20 menit. Bila pencucian tidak maksimal, jaringan sulit terwarna oleh eosin. Inkubasi dalam eosin selama 15 detik hingga 2 menit. Dehidrasi dalam alkohol dengan konsentrasi yang meningkat secara perlahan, masing-masing selama 2 menit. Inkubasi dalam xylol 2x2menit. Tutup dengan kaca penutup.

B. Alat dan Bahan

Alat:

- a. Rak pengecatan
- b. Pipet pastour
- c. Tisu
- d. *Object glass*
- e. *Cover glass*
- f. Oven/inkubator

Bahan:

- a. Xylol
- b. Alkohol
- c. Hematoksilin
- d. HCl 0,5%
- e. Lithium karbonat 0,5%
- f. Eosin
- g. Akuades

C. Faktor Penyulit

Bahan untuk pengecatan jelek/kadaluwarsa

D. TenagaPetugas Patologi Anatomi dan Teknisi Patologi Anatomi

Sumber:

Jusuf, A. A. 2009. Histoteknik dasar. Jakarta: *Universitas Indonesia*.

Lampiran G. Prosedur pembacaan preparat histopatologi

Pengertian	Pembacaan preparat histopatologi untuk menilai dan membandingkan sel yang normal dengan sel yang mengalami kerusakan akibat perlakuan yang diberikan.
Tujuan	Sebagai acuan penerapan langkah-langkah untuk melakukan pembacaan preparat histopatologi .
Prosedur	<p>A. Tata Laksana</p> <p>Pembacaan preparat histopatologi dilakukan secara <i>blinding</i> dimana pembaca preparat tidak mengetahui kelompok perlakuan preparat yang dibaca. <i>Blinding</i> dilakukan oleh dua orang pengamat dan satu orang ahli dengan tujuan untuk mengurangi bias.</p> <p>Prosedur:</p> <ol style="list-style-type: none"> 1. Preparat dibaca dibawah mikroskop cahaya. 2. Preparat dibaca dengan perbesaran 400x. Pembacaan dilakukan dalam lima lapang pandang yang dipilih dengan metode zig-zag. 3. Lapang pandang yang sudah terbaca difoto menggunakan kamera. 4. Peneliti mengacak foto preparat sehingga tidak urut dalam satu kelompok perlakuan dan diberi nama berdasarkan urutan angka. 5. Menjelaskan kepada pengamat jenis kerusakan yang diamati dan bagaimana cara menilai derajat kerusakan. 6. Pengamat menilai foto sesuai dengan penilaian yang telah diberikan. <p>B. Alat dan Bahan</p> <p>Alat:</p> <ul style="list-style-type: none"> ▪ Mikroskop cahaya ▪ Kamera ▪ Laptop <p>Bahan:</p> <p>Preparat histopatologi</p> <p>C. Tenaga</p> <ul style="list-style-type: none"> ▪ Mahasiswa fakultas kedokteran ▪ Dosen (dokter) pengampu matakuliah patologi anatomi

Sumber:

Burkhardt, J. E., K. Pandher, P. F. Solter, S. P. Troth, R. W. Boyce, T. S. Zabka, dan D. Ennulat. 2011. Recommendations for the evaluation of pathology data in nonclinical safety biomarker qualification studies. *Toxicologic Pathology*. 39: 1129-1137.



Lampiran H. Pembacaan *scoring* histopatologi hati

Hasil pembacaan oleh ahli

Kelompok	Lapang Pandang					Modus
	1	2	3	4	5	
K1	0	0	0	0	0	0
K2	1	0	0	0	1	0
K3	0	0	0	0	0	0
K4	0	1	0	0	0	0
K5	0	0	0	0	0	0
K6	0	0	0	0	0	0
P1 1	1	2	2	1	3	1 dan 2
P1 2	1	1	2	1	2	1
P1 3	3	1	2	1	1	1
P1 4	1	1	1	1	1	1
P1 5	2	1	2	2	1	2
P1 6	1	2	1	1	2	1
P2 1	3	2	2	3	3	3
P2 2	3	2	2	2	2	2
P2 3	3	3	4	3	2	3
P2 4	2	2	2	2	2	2
P2 5	3	4	3	3	4	3
P2 6	3	2	2	3	2	2
P3 1	4	4	4	4	4	4
P3 2	4	4	4	3	4	4
P3 3	3	4	3	3	4	4
P3 4	4	3	3	3	3	3
P3 5	4	4	4	4	4	4
P3 6	4	4	3	4	4	4

Jember, 23 November 2018

Dosen Pemeriksa,

dr. Rena Normasari, M. Biomed

Hasil pembacaan oleh pengamat 1

Kelompok	Lapang Pandang					Modus
	1	2	3	4	5	
K1	0	0	0	0	0	0
K2	0	0	0	0	0	0
K3	0	0	0	0	0	0
K4	0	0	0	0	0	0
K5	0	0	0	0	0	0
K6	0	0	0	0	0	0
 						
P1 1	1	1	2	1	2	1
P1 2	1	1	2	1	2	1
P1 3	3	2	3	1	1	1 dan 3
P1 4	1	1	2	2	1	1
P1 5	2	2	3	2	2	2
P1 6	1	2	1	1	1	1
 						
P2 1	2	3	2	3	3	3
P2 2	3	2	3	3	3	3
P2 3	3	3	4	3	2	3
P2 4	2	2	2	3	2	2
P2 5	3	4	4	3	4	4
P2 6	3	4	4	3	4	4
 						
P3 1	4	4	4	4	4	4
P3 2	4	4	3	3	3	3
P3 3	4	4	3	3	4	4
P3 4	4	3	2	3	3	3
P3 5	4	4	4	4	4	4
P3 6	3	3	3	3	4	3

Hasil pembacaan oleh pengamat 2

Kelompok	Lapang Pandang					Modus
	1	2	3	4	5	
K1	0	0	0	0	0	0
K2	0	0	0	0	1	0
K3	0	0	0	0	0	0
K4	0	0	0	0	0	0
K5	0	0	0	0	0	0
K6	1	0	0	0	0	0
 						
P1 1	1	2	2	1	2	2
P1 2	1	1	2	1	2	1
P1 3	1	1	1	1	1	1
P1 4	1	1	2	1	1	1
P1 5	2	2	1	1	2	2
P1 6	1	1	2	1	1	1
 						
P2 1	3	2	2	1	1	1 dan 2
P2 2	1	2	2	2	2	2
P2 3	3	2	3	2	2	3
P2 4	2	2	2	2	2	2
P2 5	3	3	2	2	3	3
P2 6	2	2	2	3	2	2
 						
P3 1	3	4	3	3	4	3
P3 2	3	4	3	2	3	3
P3 3	3	4	3	3	4	3
P3 4	3	3	2	3	3	3
P3 5	4	4	3	4	3	4
P3 6	4	4	3	4	4	4

Lampiran I. Analisis statistik

Uji Kruskal Wallis

Ranks			
	Kelompok	N	Mean Rank
Skor	Kontrol	6	3.50
	Perlakuan 1	6	10.00
	Perlakuan 2	6	15.50
	Perlakuan 3	6	21.00
	Total	24	

Test Statistics^{a,b}	
	Skor
Kruskal-Wallis H	21.091
df	3
Asymp. Sig.	.0001

a. Kruskal Wallis Test

b. Grouping Variable: Kelompok

Uji Mann Whitney

Ranks				
	Kelompok	N	Mean Rank	Sum of Ranks
Skor	Kontrol	6	3.50	21.00
	Perlakuan 1	6	9.50	57.00
	Total	12		

Test Statistics^a	
	Skor
Mann-Whitney U	.000
Wilcoxon W	21.000
Z	-3.146
Asymp. Sig. (2-tailed)	.002
Exact Sig. [2*(1-tailed Sig.)]	.002 ^b

a. Grouping Variable: Kelompok

b. Not corrected for ties.

Ranks

	Kelompok	N	Mean Rank	Sum of Ranks
Skor	Kontrol	6	3.50	21.00
	Perlakuan 2	6	9.50	57.00
	Total	12		

Test Statistics^a

	Skor
Mann-Whitney U	.000
Wilcoxon W	21.000
Z	-3.127
Asymp. Sig. (2-tailed)	.002
Exact Sig. [2*(1-tailed Sig.)]	.002 ^b

a. Grouping Variable: Kelompok

b. Not corrected for ties.

Ranks

	Kelompok	N	Mean Rank	Sum of Ranks
Skor	Kontrol	6	3.50	21.00
	Perlakuan 3	6	9.50	57.00
	Total	12		

Test Statistics^a

	Skor
Mann-Whitney U	.000
Wilcoxon W	21.000
Z	-3.146
Asymp. Sig. (2-tailed)	.002
Exact Sig. [2*(1-tailed Sig.)]	.002 ^b

a. Grouping Variable: Kelompok

b. Not corrected for ties.

Ranks

	Kelompok	N	Mean Rank	Sum of Ranks
Skor	Perlakuan 1	6	4.00	24.00
	Perlakuan 2	6	9.00	54.00
	Total	12		

Test Statistics^a

	Skor
Mann-Whitney U	3.000
Wilcoxon W	24.000
Z	-2.559
Asymp. Sig. (2-tailed)	.011
Exact Sig. [2*(1-tailed Sig.)]	.015 ^b

a. Grouping Variable: Kelompok

b. Not corrected for ties.

Ranks

	Kelompok	N	Mean Rank	Sum of Ranks
Skor	Perlakuan 1	6	3.50	21.00
	Perlakuan 3	6	9.50	57.00
	Total	12		

Test Statistics^a

	Skor
Mann-Whitney U	.000
Wilcoxon W	21.000
Z	-3.000
Asymp. Sig. (2-tailed)	.003
Exact Sig. [2*(1-tailed Sig.)]	.002 ^b

a. Grouping Variable: Kelompok

b. Not corrected for ties.

Ranks				
	Kelompok	N	Mean Rank	Sum of Ranks
Skor	Perlakuan 2	6	4.00	24.00
	Perlakuan 3	6	9.00	54.00
	Total	12		

Test Statistics^a	
	Skor
Mann-Whitney U	3.000
Wilcoxon W	24.000
Z	-2.559
Asymp. Sig. (2-tailed)	.011
Exact Sig. [2*(1-tailed Sig.)]	.015 ^b

a. Grouping Variable: Kelompok

b. Not corrected for ties.

Lampiran J. Dokumentasi Penelitian



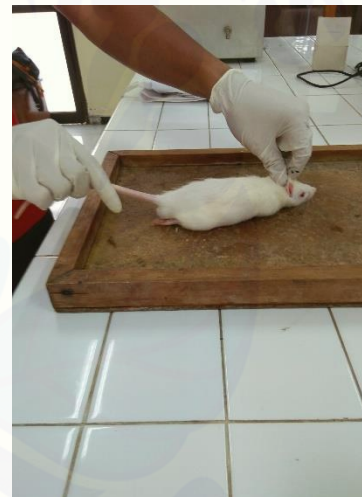Pembuatan larutan $AlCl_3$



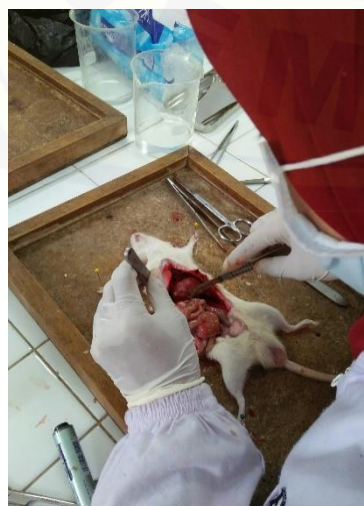Penimbangan tikus



Penyondean tikus



Terminasi *cervical dislocation*



Nekropsi organ



Pengamatan preparat

