




**HUBUNGAN ANTARA PEMBERIAN ALUMINIUM DENGAN
GAMBARAN HISTOPATOLOGI GINJAL
TIKUS WISTAR JANTAN**

SKRIPSI

Oleh
Dria Candra Adityanti
NIM 152010101070

**FAKULTAS KEDOKTERAN
UNIVERSITAS JEMBER
2018**



**HUBUNGAN ANTARA PEMBERIAN ALUMINIUM DENGAN
GAMBARAN HISTOPATOLOGI GINJAL
TIKUS WISTAR JANTAN**

SKRIPSI

diajukan guna melengkapi tugas akhir dan memenuhi salah satu syarat
untuk menyelesaikan Program Studi Ilmu Kedokteran (S1)
dan mencapai gelar Sarjana Kedokteran

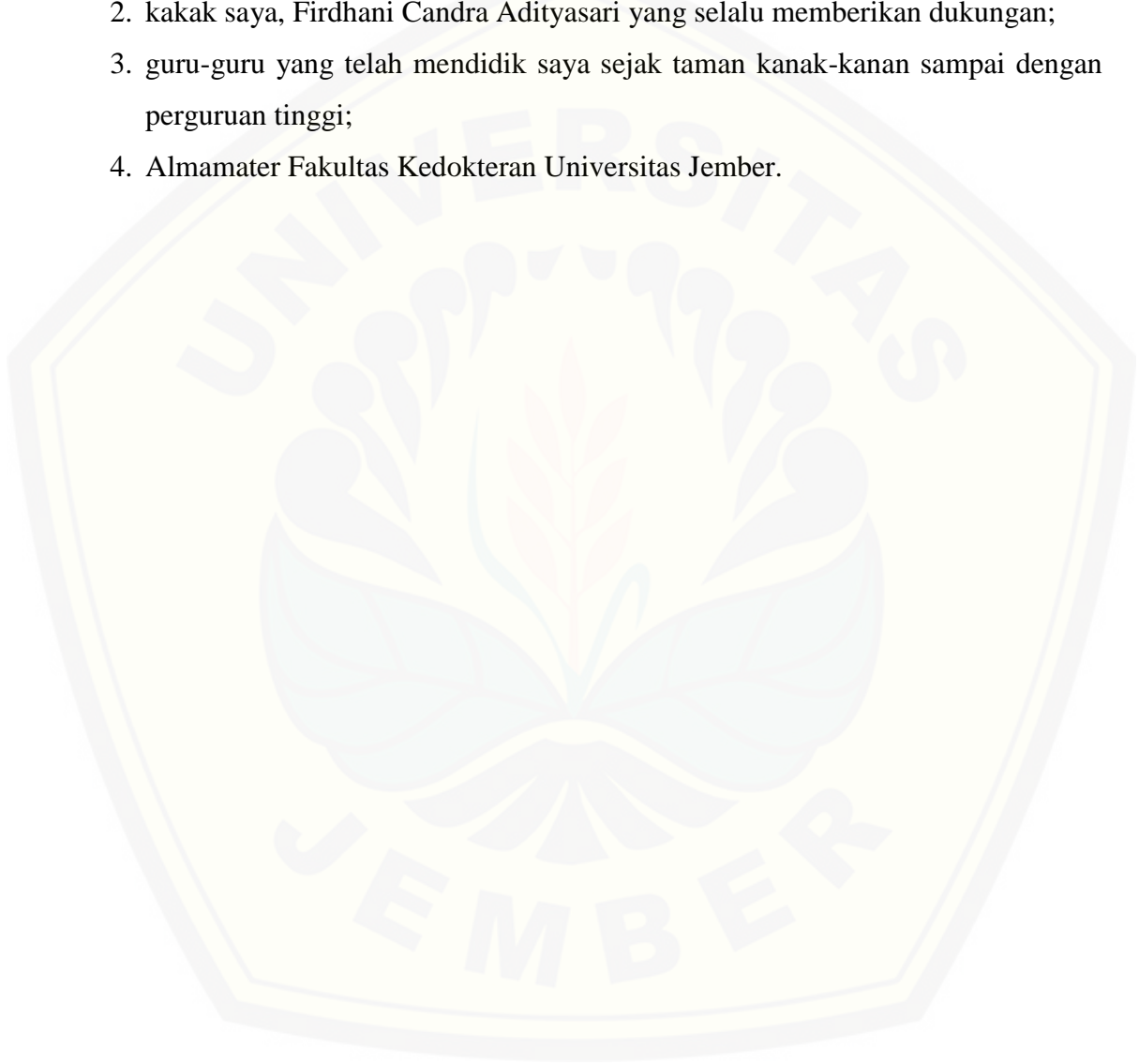
Oleh
Dria Candra Adityanti
NIM 152010101070

**FAKULTAS KEDOKTERAN
UNIVERSITAS JEMBER
2018**

PERSEMBAHAN

Skripsi ini saya persembahkan untuk:

1. Orang tua saya, Bapak Khoirul Anam dan Ibu Sri Kumawati yang selalu memberikan kasih sayang, bimbingan, dukungan, dan doa yang tiada henti;
2. kakak saya, Firdhani Candra Adityasari yang selalu memberikan dukungan;
3. guru-guru yang telah mendidik saya sejak taman kanak-kanan sampai dengan perguruan tinggi;
4. Almamater Fakultas Kedokteran Universitas Jember.



MOTO

Sesungguhnya bersama kesulitan ada kemudahan. Maka apabila engkau telah selesai (dari sesuatu urusan), tetaplah bekerja keras (untuk urusan yang lain).

Dan hanya kepada Tuhanmulah engkau berharap.

(terjemahan Surah Al-Insyirah ayat 6-8)*)



* Departemen Agama Republik Indonesia. 2006. *Al Qur'an dan Terjemahannya*. Jakarta: Pena Pundi Aksara.

PERNYATAAN

Saya yang bertanda tangan dibawah ini:

nama : Dria Candra Adityanti

NIM : 152010101070

menyatakan dengan sesungguhnya bahwa karya ilmiah yang berjudul “Hubungan antara Pemberian Aluminium dengan Gambaran Histopatologi Ginjal Tikus Wistar Jantan” adalah benar-benar hasil karya sendiri, kecuali kutipan yang sudah saya sebutkan sumbernya, belum pernah diajukan pada institusi mana pun, dan bukan karya jiplakan. Saya bertanggung jawab atas keabsahan dan kebenaran isinya sesuai dengan sikap ilmiah yang harus dijunjung tinggi.

Demikian pernyataan ini saya buat dengan sebenarnya, tanpa ada tekanan dan paksaan dari pihak mana pun serta bersedia mendapat sanksi akademik jika ternyata di kemudian hari pernyataan ini tidak benar.

Jember, 27 Desember 2018

Yang menyatakan,

Dria Candra Adityanti
NIM 152010101070

SKRIPSI

**HUBUNGAN ANTARA PEMBERIAN ALUMINIUM DENGAN
GAMBARAN HISTOPATOLOGI GINJAL
TIKUS WISTAR JANTAN**

Oleh
Dria Candra Adityanti
NIM 152010101070

Pembimbing

Dosen Pembimbing Utama : dr. Rena Normasari, M. Biomed

Dosen Pembimbing Anggota : dr. Dion Krismashogi Dharmawan, M. Si

PENGESAHAN

Skripsi berjudul “Hubungan antara Pemberian Aluminium dengan Gambaran Histopatologi Ginjal Tikus Wistar Jantan” karya Dria Candra Adityanti telah diuji dan disahkan pada:

hari, tanggal : Kamis, 27 Desember 2018

tempat : Fakultas Kedokteran Universitas Jember

Tim Penguji

Ketua,




dr. Al Munawir, M. Kes, Ph. D
NIP 196909011999031003

Anggota I,



dr. Heni Fatmawati, M. Kes, Sp. Rad
NIP 197602122005012001

Anggota II,



dr. Rena Normasari, M. Biomed
NIP 198305122008122002

Anggota III,



dr. Dion Krismashogi Dharmawan, M.Si
NIP 198609162014041002

Mengesahkan
Dekan,



dr. Supangat, M. Kes, Ph. D, Sp. BA
NIP 197304241999031002

RINGKASAN

Hubungan antara Pemberian Aluminium dengan Gambaran Histopatologi Ginjal Tikus Wistar Jantan; Dria Candra Adityanti; 152010101070; 2018; 94 halaman; Fakultas Kedokteran Universitas Jember.

Aluminium (Al) merupakan logam yang sangat melimpah di alam, sehingga manusia sangat berpotensi untuk terpapar aluminium. Aluminium sangat bermanfaat bagi manusia, tetapi aluminium juga dapat berbahaya bagi tubuh manusia. Aluminium bersifat bioakumulatif pada jaringan seperti tulang, otak, hati, dan ginjal. Sumber paparan aluminium pada manusia berasal dari makanan, air, udara, kosmetik, dan obat-obatan. Rata-rata aluminium masuk ke tubuh melalui makanan sebesar 1–20 mg per hari. *The Food and Agriculture Organization Expert Committee on Food Additives and Contaminants* (2011) telah menetapkan batas aman konsumsi aluminium sebesar 2 mg/kg berat badan (BB) per minggu. Paparan aluminium yang melebihi batas aman berbahaya bagi manusia. Ginjal merupakan organ yang memegang peranan penting untuk eliminasi aluminium dari dalam tubuh. Akumulasi aluminium di ginjal bersifat nefrotoksik dan menyebabkan jejas pada ginjal.

Jenis penelitian yang digunakan yaitu *true experimental laboratories* secara *in vivo* dengan rancangan penelitian *randomized posttest only control group design*. Hewan coba yang digunakan yaitu tikus Wistar albino jantan sebanyak 24 ekor yang dibagi dalam empat kelompok secara acak dengan *simple random sampling*. Penelitian ini terdiri dari empat kelompok yaitu kelompok kontrol yang diberi akuades, kelompok perlakuan 1, 2, dan 3 yang diberi larutan aluminium klorida (AlCl₃) dengan dosis masing-masing 100, 300, dan 500 mg/kg BB. Perlakuan dilakukan selama 42 hari. Data penelitian diambil melalui pengamatan gambaran histopatologi menggunakan metode *scoring*. Gambaran yang diamati yaitu degenerasi tubulus, nekrosis, *tubular casts*, dilatasi tubulus, dan akumulasi sel-sel debris dalam lumen.

Hasil penelitian menunjukkan skor terbanyak pada kelompok kontrol, P1, P2, dan P3 yaitu 0, 1, 3, dan 4. Data dianalisis menggunakan uji Kruskal Wallis menghasilkan nilai $p = 0,0001$ ($p < 0,05$), hal tersebut menunjukkan adanya perbedaan yang bermakna. Hasil analisis *Post Hoc* menggunakan Mann Whitney ditemukan nilai p antara 2 kelompok, K dengan P1, K dengan P2, K dengan P3, P1 dengan P2, P1 dengan P3, dan P2 dengan P3 masing masing 0,002; 0,001; 0,001; 0,002; 0,002; 0,027 ($p < 0,05$). Hal tersebut menunjukkan adanya perbedaan yang bermakna antar 2 kelompok.

Berdasarkan penelitian yang telah dilakukan dapat disimpulkan bahwa terdapat hubungan yang signifikan pada pemberian aluminium dengan gambaran histopatologi ginjal berupa degenerasi tubulus, nekrosis, *tubular casts*, dilatasi tubulus, dan akumulasi sel-sel debris dalam lumen. Semakin tinggi dosis paparan yang diberikan, maka semakin besar kerusakan yang ditimbulkan.

PRAKATA

Puji syukur kehadirat Allah SWT atas segala rahmat dan karunia-Nya sehingga penulis dapat menyelesaikan skripsi yang berjudul “Hubungan antara Pemberian Aluminium dengan Gambaran Histopatologi Ginjal Tikus Wistar Jantan”. Skripsi ini disusun untuk memenuhi salah satu syarat menyelesaikan pendidikan strata 1 (S1) pada Fakultas Kedokteran Universitas Jember.

Penyusunan skripsi ini tidak lepas dari bantuan berbagai pihak. Oleh karena itu, penulis menyampaikan terima kasih kepada:

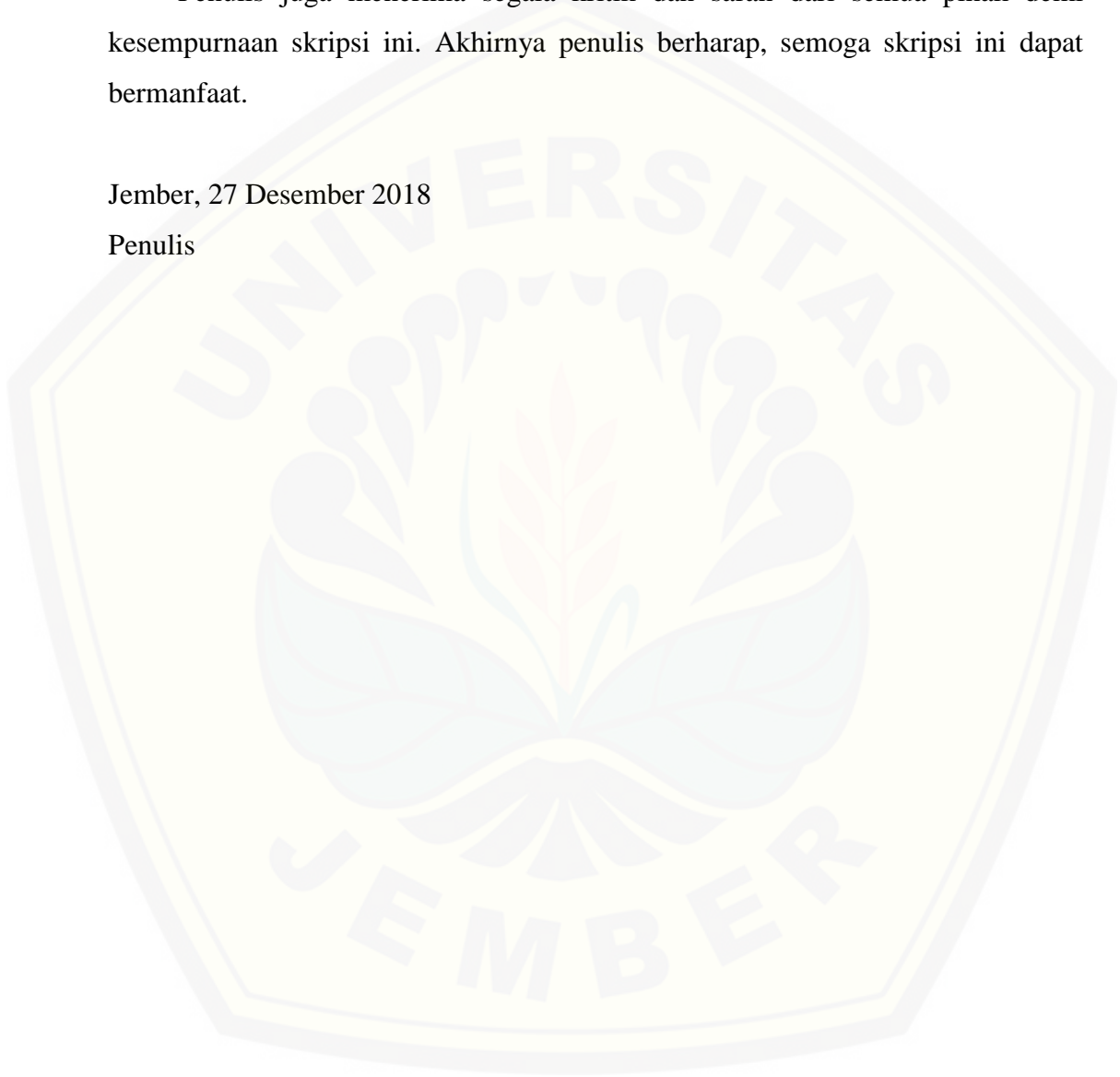
1. dr. Supangat, M. Kes, Ph. D, Sp. BA selaku Dekan Fakultas Kedokteran Universitas Jember;
2. dr. Rena Normasari, M. Biomed selaku Dosen Pembimbing Utama dan dr. Dion Krismashogi Dharmawan, M. Si selaku Dosen Pembimbing Anggota yang telah meluangkan waktu, pikiran, dan perhatian dalam penulisan skripsi ini;
3. dr. Al Munawir, M. Kes, Ph. D selaku Dosen Penguji Utama dan dr. Heni Fatmawati, M. Kes, Sp. Rad selaku Dosen Penguji Anggota yang telah memberikan kritik dan saran yang membangun dalam penulisan skripsi ini;
4. dr. M. Ihwan Narwanto, M. Sc yang telah memberikan saya kesempatan untuk mengikuti proyek penelitian;
5. orang tua saya, Bapak Khoirul Anam dan Ibu Sri Kumawati, kakak saya, Firdhani Candra Adityasari yang selalu memberikan bimbingan, dukungan, dan doa tiada henti;
6. guru-guru saya dari taman kanak-kanak sampai dengan perguruan tinggi yang telah memberikan ilmu dan mendidik saya;
7. analis laboratorium farmakologi Lilik Maslian, A. Md dan analis laboratorium biokimia Nurul Istinaroh, A. Md yang telah membantu jalannya penelitian ini;
8. sahabat saya, Erviana Dwi Nurhidayati, Danang Aditiya Mahendra, Firda Novidyawati, Rezza Putri Mahartika, Dhimas Robby Alwy, Reny Ekawati, dan Arista Prima Nugrahani yang telah memberikan dukungan moral;

9. keluarga besar angkatan 2015 Coccyx Fakultas Kedokteran Universitas Jember;
10. Almamater Fakultas Kedokteran Universitas Jember;
11. semua pihak yang tidak dapat disebutkan satu per satu.

Penulis juga menerima segala kritik dan saran dari semua pihak demi kesempurnaan skripsi ini. Akhirnya penulis berharap, semoga skripsi ini dapat bermanfaat.

Jember, 27 Desember 2018

Penulis



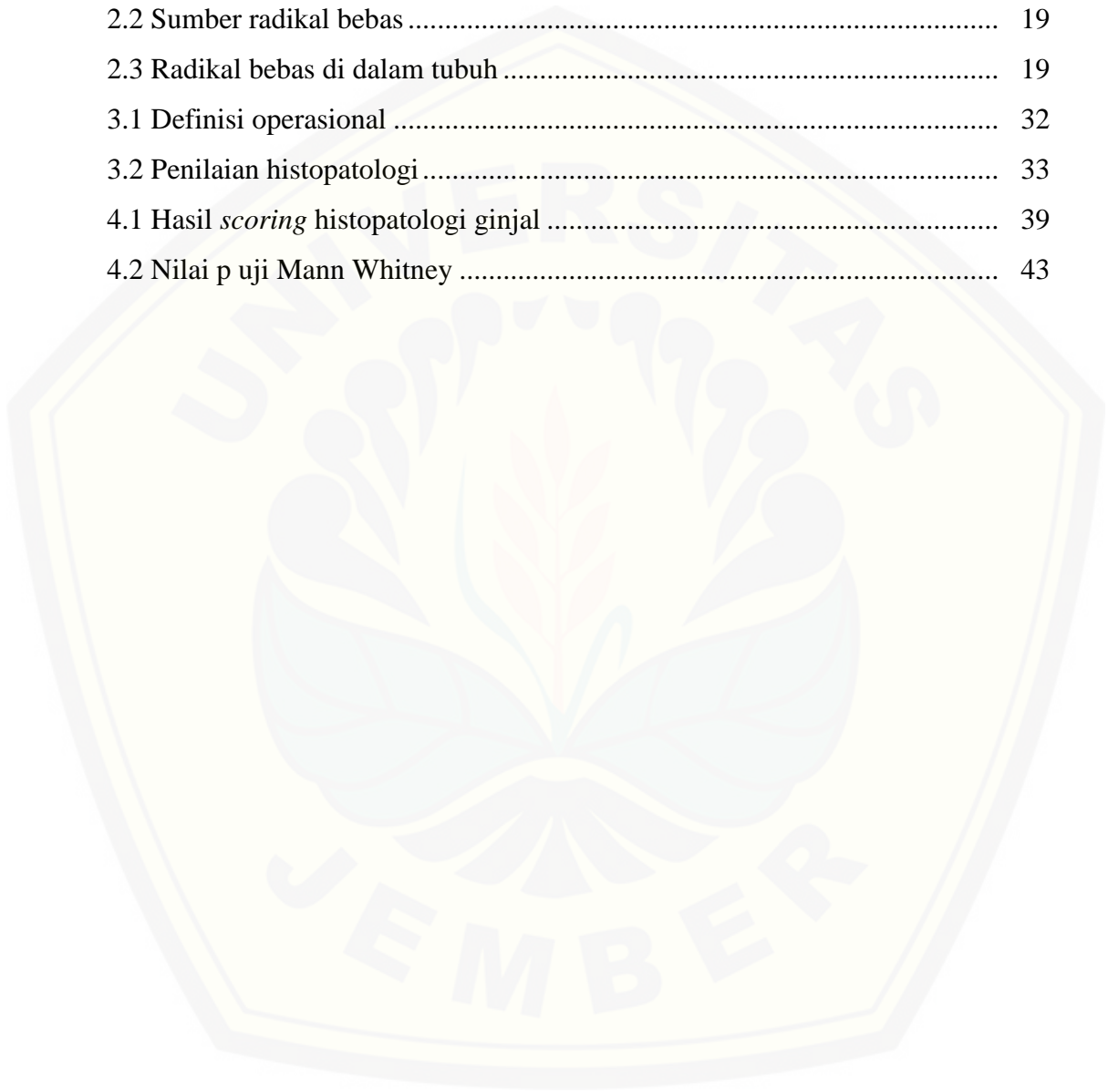
DAFTAR ISI

	Halaman
HALAMAN SAMPUL	i
HALAMAN JUDUL	ii
HALAMAN PERSEMBAHAN	iii
HALAMAN MOTO	iv
HALAMAN PERNYATAAN	v
HALAMAN PEMBIMBINGAN	vi
HALAMAN PENGESAHAN	vii
RINGKASAN	viii
PRAKATA	x
DAFTAR ISI	xii
DAFTAR TABEL	xiv
DAFTAR GAMBAR	xv
DAFTAR LAMPIRAN	xvi
BAB 1. PENDAHULUAN	1
1.1 Latar Belakang	1
1.2 Rumusan Masalah	2
1.3 Tujuan Penelitian	2
1.4 Manfaat Penelitian	3
BAB 2. TINJAUAN PUSTAKA	4
2.1 Ginjal	4
2.1.1 Anatomi Ginjal Tikus	4
2.1.2 Histologi Ginjal Tikus	4
2.1.3 Anatomi Ginjal Manusia	6
2.1.4 Histologi Ginjal Manusia	7
2.1.5 Histopatologi Ginjal Manusia	9
2.2 Aluminium	10
2.2.1 Definisi Aluminium	10
2.2.2 Paparan Aluminium pada Manusia	11
2.2.3 Batas Aman Aluminium pada Manusia	12
2.2.4 Toksikogenesis Aluminium	13
2.2.5 Toksikokinetik Aluminium	13
2.2.6 Toksikodinamik Aluminium	16
2.2.7 Aluminium Klorida (AlCl ₃)	18
2.3 Radikal Bebas	18
2.3.1 Definisi	18
2.3.2 Superoksida (O ₂ [•])	20
2.3.3 Radikal Hidroksil (OH [•])	20
2.3.4 Stres Oksidatif	21
2.4 Toksikogenesis Kerusakan Ginjal oleh Aluminium	23
2.5 Kerangka Konsep	26
2.6 Hipotesis Penelitian	28

BAB 3. METODE PENELITIAN	29
3.1 Jenis Penelitian	29
3.2 Rancangan Penelitian	29
3.3 Tempat dan Waktu Penelitian	30
3.4 Populasi dan Sampel Penelitian	30
3.4.1 Populasi.....	30
3.4.2 Sampel.....	30
3.4.3 Besar Sampel	30
3.4.4 Teknik Pengambilan Sampel	31
3.5 Variabel Penelitian	31
3.5.1 Variabel Bebas	31
3.5.2 Variabel Terikat	31
3.5.3 Variabel Terkendali	32
3.6 Definisi Operasional	32
3.7 Alat dan Bahan	33
3.7.1 Alat.....	33
3.7.2 Bahan	33
3.8 Prosedur Penelitian	33
3.8.1 Pemilihan Sampel	33
3.8.2 Persiapan Sampel.....	34
3.8.3 Pembuatan Larutan Aluminium Klorida ($AlCl_3$).....	34
3.8.4 Perlakuan.....	34
3.8.5 Pengambilan Ginjal.....	35
3.8.6 Pembuatan Preparat Histopatologi.....	35
3.8.7 Pengamatan Preparat Histopatologi	35
3.9 Uji Kelayakan Etik	36
3.10 Analisis Data	36
3.11 Alur Penelitian	37
BAB 4. HASIL DAN PEMBAHASAN	38
4.1 Hasil Penelitian	38
4.2 Analisis Data	43
4.3 Pembahasan	43
BAB 5. PENUTUP	48
5.1 Kesimpulan	48
5.2 Saran	48
DAFTAR PUSTAKA	49
LAMPIRAN	55

DAFTAR TABEL

	Halaman
2.1 Paparan aluminium di beberapa negara	11
2.2 Sumber radikal bebas	19
2.3 Radikal bebas di dalam tubuh	19
3.1 Definisi operasional	32
3.2 Penilaian histopatologi	33
4.1 Hasil <i>scoring</i> histopatologi ginjal	39
4.2 Nilai p uji Mann Whitney	43



DAFTAR GAMBAR

	Halaman
2.1 Ginjal tikus	4
2.2 Korteks ginjal tikus	5
2.3 Medula ginjal	6
2.4 Korteks dan medula ginjal	7
2.5 Korteks ginjal	8
2.6 Medula ginjal: regio papila	9
2.7 Nekrosis tubular akut	10
2.8 Reaksi aluminium klorida	18
2.9 Proses reduksi O ₂	20
2.10 Proses peroksidasi lipid.....	22
2.11 Reaksi Fenton.....	25
2.12 Kerangka konsep penelitian	26
3.1 Rancangan penelitian	29
3.2 Alur penelitian.....	37
4.1 Grafik <i>scoring</i> histopatologi ginjal	38
4.2 Foto preparat ginjal tikus kelompok kontrol dengan pewarnaan HE perbesaran 400x	39
4.3 Foto preparat ginjal tikus kelompok P1 dengan pewarnaan HE perbesaran 400x	40
4.4 Foto preparat ginjal tikus kelompok P2 dengan pewarnaan HE perbesaran 400x	41
4.5 Foto preparat ginjal tikus kelompok P3 dengan pewarnaan HE perbesaran 400x	42
4.6 Foto preparat ginjal tikus semua kelompok dengan pewarnaan HE perbesaran 400x	42

DAFTAR LAMPIRAN

	Halaman
Lampiran A. Surat tugas proyek penelitian.....	55
Lampiran B. Keterangan persetujuan etik proyek penelitian.....	56
Lampiran C. Keterangan persetujuan etik penelitian.....	57
Lampiran D. Rekomendasi bebas plagiasi	60
Lampiran E. Tabel dosis pemberian larutan aluminium klorida (AlCl ₃).....	61
Lampiran F. Protokol pembuatan preparat	64
Lampiran G. Protokol pembacaan preparat	69
Lampiran H. Data penelitian.....	70
Lampiran I. Analisis statistik	73
Lampiran J. Dokumentasi penelitian.....	77

BAB 1. PENDAHULUAN

1.1 Latar Belakang

Aluminium (Al) merupakan logam yang sangat melimpah di alam, sekitar 8% dari kerak bumi mengandung aluminium (Dolara, 2014). Aluminium yang melimpah membuat manusia sangat berpotensi untuk terpapar aluminium. Aluminium sangat bermanfaat untuk manusia, tetapi aluminium juga dapat berbahaya bagi tubuh manusia. Aluminium bersifat bioakumulatif pada jaringan seperti tulang, otak, hati, dan ginjal (Kahtani *et al.*, 2014). *American Association of Poison Control Centers* (2015) melaporkan 699 kasus paparan tunggal aluminium terhadap manusia. Dari semua kasus, 28 orang mengalami keracunan ringan, 12 orang keracunan sedang, 3 orang keracunan berat, dan 2 orang meninggal dunia (Mowry *et al.*, 2015).

Sumber paparan aluminium pada manusia sangat beragam. Manusia dapat terpapar melalui makanan, air, udara, kosmetik, obat-obatan, dan lain-lain. Aluminium masuk ke tubuh melalui makanan sebesar 1–20 mg dalam sehari (Exley, 2013). *The Food and Agriculture Organization Expert Committee on Food Additives and Contaminants* (2011) telah menetapkan batas aman konsumsi aluminium sebesar 2 mg/kg berat badan (BB) per minggu (Dolara, 2014). Kandungan aluminium pada makanan dapat meningkat dengan penggunaan peralatan masak dari aluminium dan aluminium foil (Vignal *et al.*, 2016).

Paparan aluminium melalui air minum sekitar 30 µg/kg BB dalam sehari (Vignal *et al.*, 2016). Paparan aluminium melalui pernafasan normal sekitar 4,4 µg dalam sehari (Crisponi *et al.*, 2012). Kosmetik yang mengandung aluminium yaitu antiperspiran, tabir surya, lipstik, dan lain-lain. Paparan aluminium pada penggunaan antiperspiran sekitar 2 g per hari dan pada tabir surya sekitar 5 g per hari pada setiap pemakaian di kulit (Exley, 2013).

Obat-obatan yang mengandung aluminium yaitu antasida, bufer aspirin, obat diare, dan vaksin (Crisponi *et al.*, 2012). Antasida mengandung aluminium hidroksida sebesar 104–208 mg/tablet. Menurut *Agency for Toxic Substance and Disease Registry* (ATSDR) penggunaan obat-obatan yang mengandung

aluminium dianggap aman pada dosis yang telah direkomendasikan. Tetapi ada indikasi efek samping yang dihasilkan pada penggunaan obat tersebut dalam jangka waktu lama. Beberapa laporan pada pasien anak dan dewasa yang menggunakan antasida dalam jangka waktu lama timbul kelainan tulang berupa osteomalasia (ATSDR, 2008).

Ginjal merupakan organ yang memegang peranan penting untuk eliminasi aluminium dari dalam tubuh. Sekitar 25% dari *cardiac output* masuk ke dalam ginjal sehingga aluminium masuk ke ginjal dalam jumlah yang besar. Ginjal rentan mengalami kerusakan akibat senyawa yang masuk melewatinya. Hal ini disebabkan nefron berguna untuk mengonsentrasikan bahan toksik sehingga terjadi peningkatan kadar paparan di dalam tubulus (Leblanc, 2004). Aluminium dapat terakumulasi pada sel-sel tubulus proksimal ginjal. Akumulasi aluminium di ginjal bersifat nefrotoksik (Kahtani *et al.*, 2014). Mekanisme nefrotoksik akibat aluminium dipicu melalui stres oksidatif dan gangguan keseimbangan mineral (Dera, 2016). Semua mekanisme tersebut dapat menyebabkan jejas tubulus akut yang berakhir dengan gangguan ginjal akut (Kahtani *et al.*, 2014).

Berdasarkan uraian di atas, akumulasi aluminium di dalam tubuh sangat berbahaya. Oleh karena itu, peneliti tertarik untuk meneliti lebih lanjut mengenai hubungan antara pemberian aluminium secara *in vivo* dengan gambaran histopatologi ginjal.

1.2 Rumusan Masalah

Berdasarkan latar belakang di atas, rumusan masalah penelitian ini yaitu apakah terdapat hubungan antara pemberian aluminium dengan gambaran histopatologi ginjal tikus Wistar jantan?

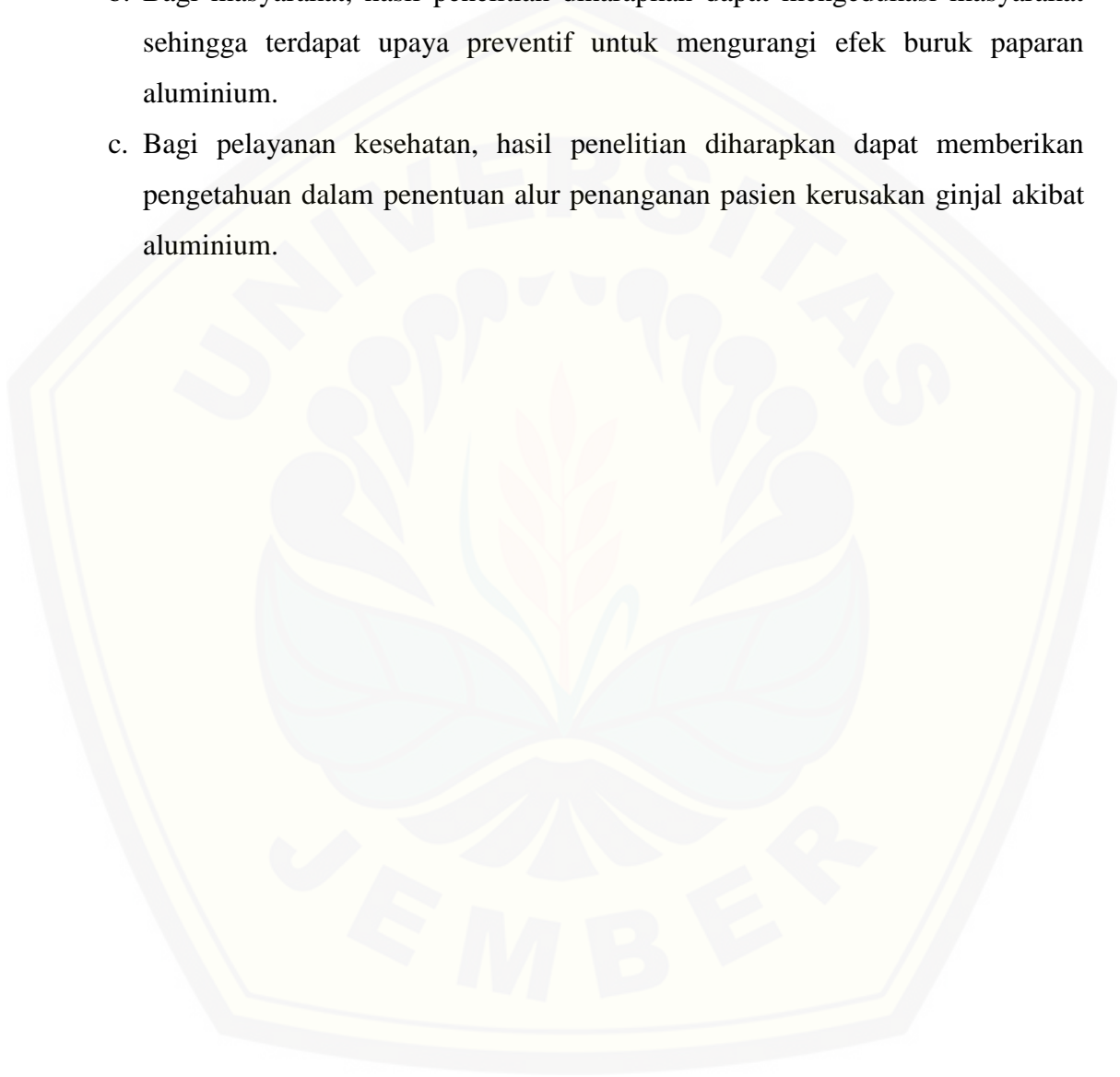
1.3 Tujuan

Tujuan penelitian ini yaitu untuk mengetahui hubungan antara pemberian aluminium dengan gambaran histopatologi ginjal tikus Wistar jantan.

1.4 Manfaat

Manfaat penelitian ini sebagai berikut.

- a. Bagi ilmu pengetahuan, hasil penelitian diharapkan dapat menjadi dasar untuk penelitian selanjutnya.
- b. Bagi masyarakat, hasil penelitian diharapkan dapat mengedukasi masyarakat sehingga terdapat upaya preventif untuk mengurangi efek buruk paparan aluminium.
- c. Bagi pelayanan kesehatan, hasil penelitian diharapkan dapat memberikan pengetahuan dalam penentuan alur penanganan pasien kerusakan ginjal akibat aluminium.



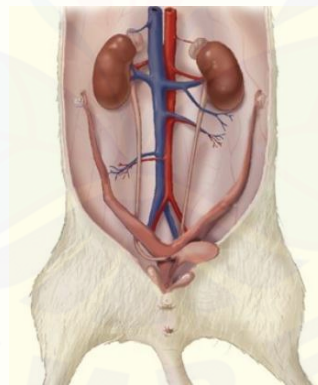
BAB 2. TINJAUAN PUSTAKA

2.1 Ginjal

2.1.1 Anatomi Ginjal Tikus

Sistem urinaria tikus terdiri dari sepasang ginjal, pelvis renalis, ureter, kandung kemih, dan uretra. Ginjal tikus berbentuk kacang polong dan terletak retroperitoneal di dorsal rongga abdominal (lihat Gambar 2.1). Ginjal dibungkus oleh kapsula fibrosa dan tertanam di dalam jaringan adiposa. Kelenjar adrenal terdapat di bagian superior tiap-tiap ginjal yang terbenam dalam jaringan ikat dan lemak (Samawy, 2012).

Ginjal kanan tikus rata-rata mempunyai berat 1,1 g dengan ukuran panjang 1,28 cm, lebar 0,88 cm, dan tebal 0,81 cm. Sedangkan ginjal kiri tikus rata-rata mempunyai berat 0,96 g dengan ukuran panjang 1,23 cm, lebar 0,85 cm, dan tebal 0,79 cm (Samawy, 2012). Ginjal mendapat vaskularisasi dari arteri dan vena renalis yang masuk ke ginjal melalui hilus (Komárek *et al.*, 2001).

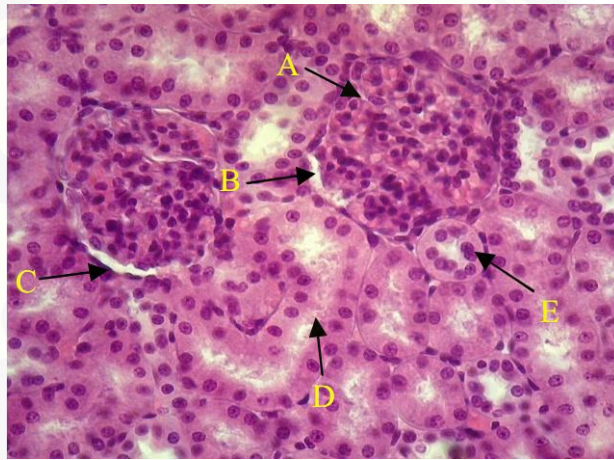


Gambar 2.1 Ginjal tikus (Sumber: UCLA, 2018)

2.1.2 Histologi Ginjal Tikus

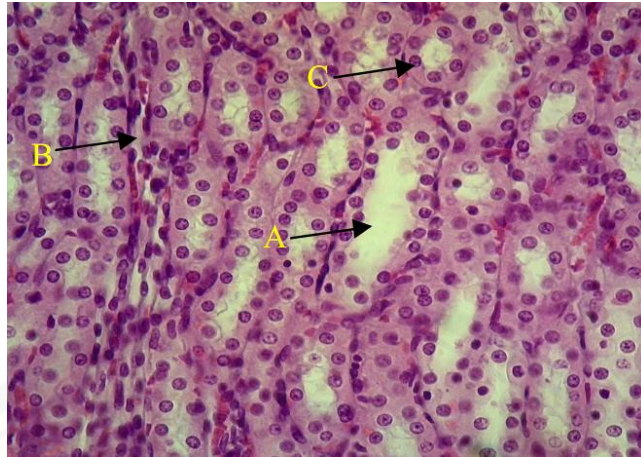
Ginjal tikus terdiri dari korteks dan medula. Korteks terdiri dari korpuskulum dan tubulus ginjal. Korpuskulum ginjal terdiri dari glomerulus dan kapsul bowman. Kapsul bowman terdiri dari lapisan viseral dan parietal. Lapisan viseral mengelilingi kapiler glomerulus dilapisi epitel termodifikasi yang disebut podosit. Lapisan parietal dilapisi epitel selapis skuamosa (Samawy, 2012).

Tubulus ginjal terdiri dari tubulus kontortus proksimal dan distal. Tubulus kontortus proksimal dilapisi epitel selapis kuboid eosinofilik, memiliki *brush border* dengan lumen yang kecil dan tidak rata. Sedangkan tubulus kontortus distal dilapisi epitel selapis kuboid yang lebih kecil dan tidak memiliki *brush border* dengan lumen yang lebih besar (Eroschenko, 2016). Struktur korteks ginjal dapat dilihat pada Gambar 2.2.



Gambar 2.2 Korteks ginjal tikus yang terdiri dari (A) glomerulus, (B) lapisan viseral, (C) lapisan parietal, (D) tubulus kontortus distal, dan (E) tubulus kontortus proksimal (Sumber: Samawy, 2012)

Medula ginjal terbagi menjadi bagian luar dan dalam. Bagian luar terletak dekat dengan korteks, sedangkan bagian dalam membentuk papila ginjal. Pada medula terdapat segmen ansa henle yaitu segmen desendens tebal, segmen desendens dan asendens tipis, serta segmen asendens tebal, dan tubulus koligens. Beberapa tubulus koligens bersatu membentuk duktus koligens, lalu turun menuju papila menjadi duktus papilaris. Duktus papilaris turun menuju pelvis renalis. Pelvis renalis terbagi menjadi dua yaitu *parenchymal surface* yang dilapisi epitel selapis kubis dan *nonparenchymal surface* yang dilapisi epitel transisional 3–4 lapis. Pelvis renalis turun menuju ureter (Komárek *et al.*, 2001). Struktur medula ginjal dapat dilihat pada Gambar 2.3.

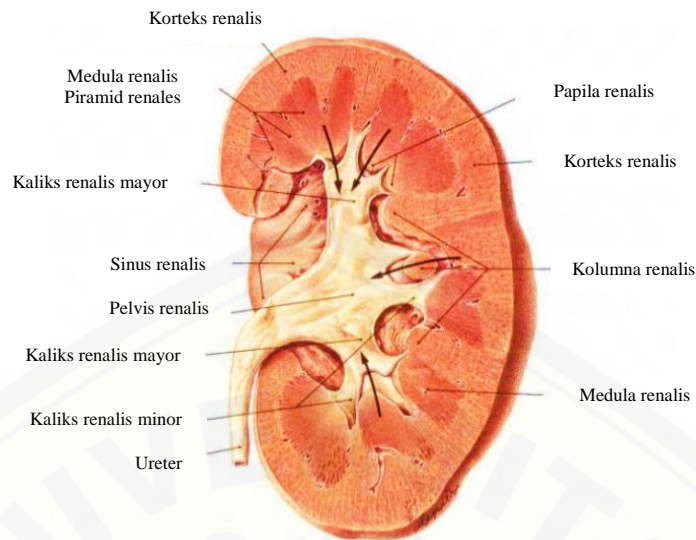


Gambar 2.3 Medula ginjal tikus yang terdiri dari (A) tubulus koligens, (B) segmen tipis ansa henle, (C) segmen tebal ansa henle (Sumber: Samawy, 2012)

2.1.3 Anatomi Ginjal Manusia

Ginjal merupakan sepasang organ saluran kemih berbentuk kacang polong yang terletak di rongga peritoneum di dekat dinding posterior tubuh. Berat dan besar ginjal sangat bervariasi tergantung usia, jenis kelamin, dan ada tidaknya ginjal pada sisi yang lain. Pada orang dewasa, ginjal mempunyai ukuran panjang 11,5 cm, lebar 6 cm, dan tinggi 3,5 cm. Setiap ginjal mempunyai berat antara 120–170 gram atau kurang lebih 0,4% dari berat tubuh. Ginjal dibungkus oleh tiga lapisan jaringan ikat. Lapisan paling dalam yang melekat pada parenkim ginjal yaitu kapsula fibrosa. Di luar kapsula fibrosa terdapat lapisan lemak perirenal yang dibatasi oleh fascia gerota. Lapisan paling luar dari ginjal yaitu fascia renalis (Purnomo, 2015).

Secara anatomis, ginjal dibagi menjadi korteks dan medula ginjal seperti terlihat pada Gambar 2.4. Letak korteks lebih superfisial dan di dalamnya terdiri dari 1–1,4 juta unit fungsional terkecil ginjal yang disebut nefron. Sedangkan letak medula lebih profundus dan di dalamnya banyak terdapat saluran kecil yang mengalirkan hasil ultrafiltrasi berupa urin (Mescher, 2012; Purnomo, 2015).



Gambar 2.4 Korteks dan medula ginjal (Sumber: Paulsen dan Waschke, 2015)

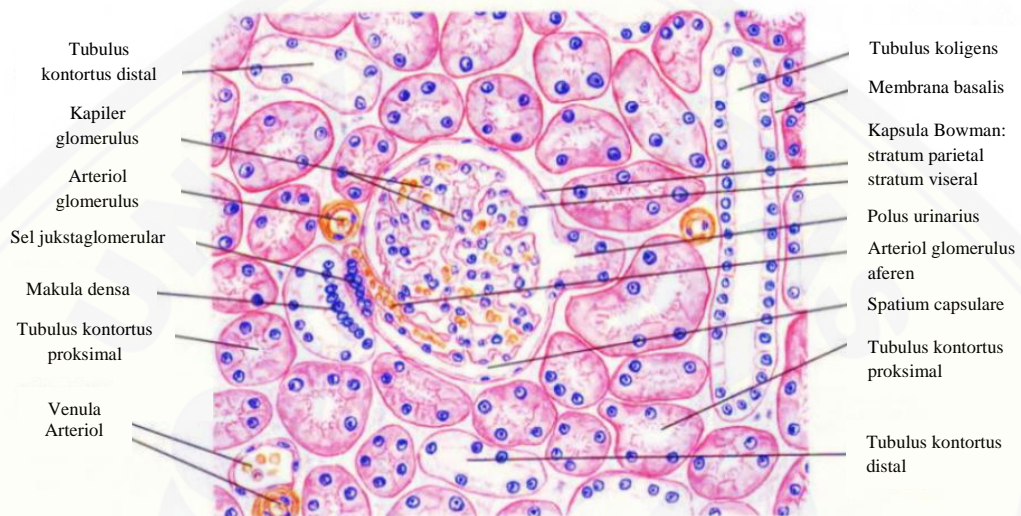
Sisi medial setiap ginjal memiliki cekungan yang disebut hilum. Di dalam hilum terdapat tiga struktur besar yaitu arteri renalis, vena renalis, dan pelvis renalis. Di bagian superior tiap-tiap ginjal terdapat kelenjar adrenal yang terbenam dalam jaringan ikat dan lemak (Eroschenko, 2016). Ginjal memiliki fungsi yang penting bagi tubuh yaitu filtrasi sisa hasil metabolisme yang berasal dari darah serta mempertahankan homeostasis elektrolit dan cairan tubuh (Purnomo, 2015).

2.1.4 Histologi Ginjal Manusia

Ginjal terdiri dari korteks di sebelah luar yang terpulas lebih gelap dan medula di sebelah dalam yang terpulas lebih terang dengan pewarnaan hematoxilin eosin (HE). Korteks ginjal terbagi menjadi 2 struktur yaitu korpuskulum ginjal dan tubulus ginjal. Korpuskulum ginjal merupakan segmen awal nefron yang terdiri dari glomerulus dan kapsul bowman. Glomerulus dibentuk oleh berkas kapiler dari arteriol aferen glomerulus. Kapsul bowman terdiri dari lapisan viseral dan parietal. Lapisan viseral terdiri dari sel epitel termodifikasi disebut podosit. Epitel selapis skuamosa melapisi lapisan parietal kapsul bowman (Eroschenko, 2016).

Tubulus ginjal terdiri dari tubulus kontortus proksimal dan distal. Tubulus kontortus proksimal lebih panjang dan lebih banyak di korteks, terdiri dari selapis

sel kuboid eosinofilik yang dilapisi *brush border* dengan lumen yang kecil dan tidak rata. Sedangkan tubulus kontortus distal lebih pendek dan lebih sedikit di korteks, terdiri dari sel kuboid yang lebih kecil dan tidak memiliki *brush border* dengan lumen yang lebih besar. Pada korteks juga terdapat *medullary rays* yang terdiri dari bagian lurus nefron, tubulus koligens, dan pembuluh darah (Eroschenko, 2016). Struktur korteks ginjal dapat dilihat pada Gambar 2.5.

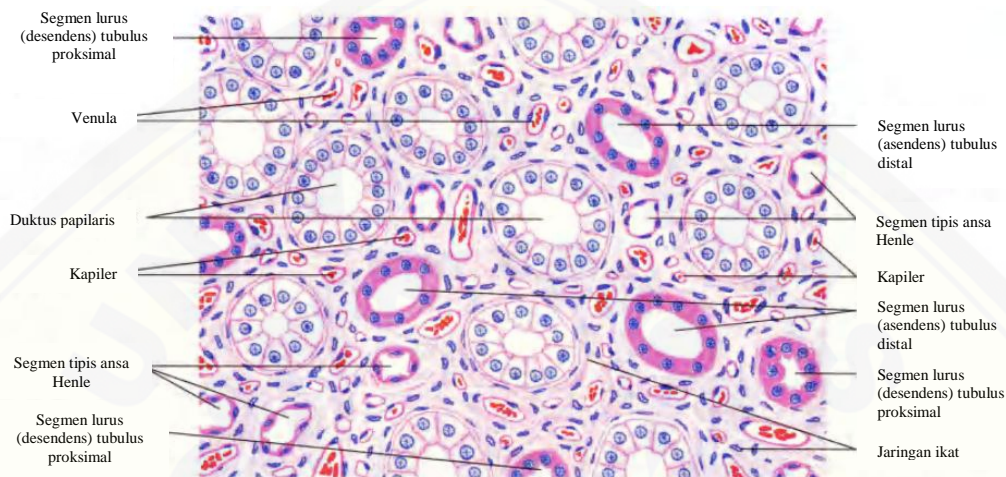


Gambar 2.5 Korteks ginjal (Sumber: Eroschenko, 2016)

Medula terdiri dari struktur berbentuk kerucut disebut piramid ginjal. Piramid ginjal terbagi menjadi bagian basal yang terletak dekat dengan korteks dan bagian apeks membentuk papila ginjal. Pada medula ginjal terdapat bagian lurus tubulus dan segmen ansa henle. Ansa henle terdiri dari 3 segmen yaitu segmen desendens tebal, segmen desendens dan asendens tipis, serta segmen asendens tebal. Segmen desendens tebal hampir sama dengan tubulus kontortus proksimal. Segmen asendens tebal hampir sama dengan tubulus kontortus distal. Segmen tipis hampir sama dengan kapiler. Epitel selapis skuamosa melapisi segmen tipis ansa henle dan tidak ditemukan sel darah di dalam lumennya. (Mescher, 2012; Eroschenko, 2016).

Tubulus koligens tidak termasuk nefron. Tubulus koligens dilapisi epitel selapis kuboid dengan sitoplasma pucat dan batas sel yang jelas. Beberapa tubulus koligens bersatu membentuk duktus koligens, kemudian turun menuju papila

medula menjadi duktus papilaris. Duktus papilaris mengalirkan isinya ke dalam kaliks minor. Epitel selapis kolumnar melapisi ujung papila ginjal. Pada kaliks minor epitel kolumnar berubah menjadi epitel transisional. Area di sekitar kaliks mengandung sejumlah jaringan adiposa yang disebut sinus renalis (Mescher, 2012; Eroschenko, 2016). Struktur medula ginjal dapat dilihat pada Gambar 2.6.

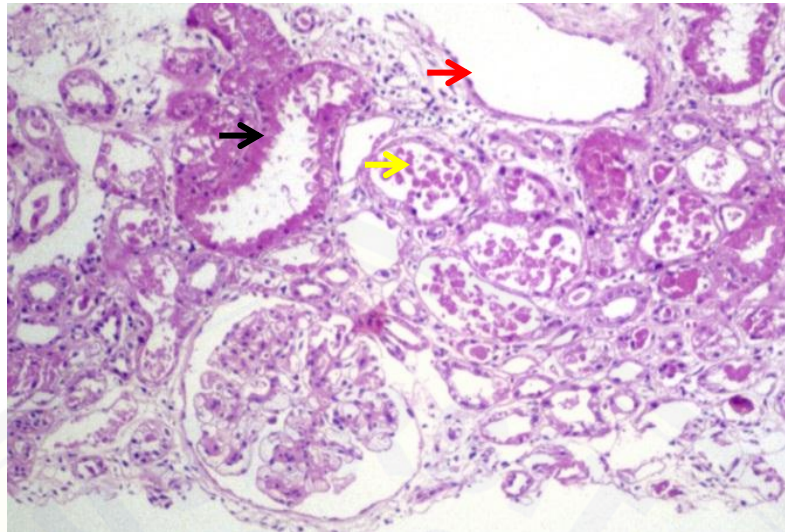


Gambar 2.6 Medula ginjal: regio papila (Sumber: Eroschenko, 2016)

2.1.5 Histopatologi Ginjal Manusia

Histopatologi ginjal adalah gambaran patologis ginjal, salah satu bentuknya yaitu akut tubular nekrosis. Akut tubular nekrosis dapat disebabkan oleh berbagai macam hal. Etiologi tersering yaitu iskemik dan nefrotoksik (Rosen dan Stillman, 2008). Tubulus kontortus proksimal akan mengalami kerusakan paling parah jika akut tubular nekrosis disebabkan oleh nefrotoksik (Fogo *et al.*, 2016).

Secara mikroskopis akan terdapat gambaran peluruhan sel dan nekrosis yang nyata. Intersisial akan mengalami pembengkakan dan lumen tubulus akan terisi sel-sel nekrosis. Untuk menegakkan diagnosis akut tubular nekrosis, pada pemeriksaan di bawah mikroskop cahaya akan ditemukan gambaran seperti pada Gambar 2.7 yaitu degenerasi sel epitel tubulus, epitel tubulus menjadi rata, dan sel epitel tubular yang terlepas tersebar di dalam lumen (Fogo *et al.*, 2016).



Gambar 2.7 Nekrosis tubular akut dengan degenerasi sel epitel tubulus (panah hitam), epitel tubulus menjadi rata (panah merah), serta sel epitel tubular yang terlepas tersebar di dalam lumen (panah kuning) (Sumber: Fogo *et al.*, 2016)

2.2 Aluminium

2.2.1 Definisi Aluminium

Aluminium merupakan logam yang sangat melimpah di alam dan termasuk dalam tiga logam terbanyak di kerak bumi (8%) setelah oksigen (47%) dan silikon (28%). Aluminium tidak ditemukan dalam bentuk bebas, tetapi kombinasi dengan unsur lain seperti hidroksida, silikat, sulfat, dan fosfat (Kumar dan Gill, 2009). Aluminium berwarna putih keperakan, kuat, ringan, lentur, mudah dibentuk, tidak mudah terbakar, konduksi panas, dan non magnetik (Gándara, 2013). Sumber alami dan penyebaran aluminium berasal dari erosi tanah, pelapukan batuan, dan aktivitas gunung berapi. Aluminium juga berasal dari pertambangan dan proses industri yang melepaskan aluminium ke udara (Dolara, 2014).

Aluminium merupakan logam kedua yang paling banyak dimanfaatkan setelah besi. Menurut *Agency for Toxic Substance and Disease Registry (ATSDR)* terdapat dua bentuk aluminium yaitu logam dan senyawa. Aluminium dalam bentuk logam digunakan untuk alat transportasi, bahan konstruksi bangunan, peralatan masak, dan bahan pengemas. Aluminium dalam bentuk senyawa digunakan untuk industri seperti pada produksi kaca, keramik, pembuatan kertas,

dan pengolahan air (Gándara, 2013). Aluminium juga digunakan dalam zat aditif dan pewarna makanan, obat-obatan, serta kosmetik (Crisponi *et al.*, 2012).

2.2.2 Paparan Aluminium pada Manusia

Sumber paparan aluminium pada manusia sangat beragam. Makanan merupakan sumber paparan aluminium yang utama. Kandungan aluminium dalam makanan sangat bervariasi, tergantung kandungan alami di dalam makanan tersebut, penggunaan zat aditif, dan interaksi makanan dengan peralatan masak atau kemasan (Vignal *et al.*, 2016). Sumber makanan yang mengandung aluminium berasal dari tanaman dan hewan. Contoh makanan yang mengandung aluminium berasal dari tanaman yaitu teh, kopi, jagung, jamur, bayam, lobak, dan selada. Contoh makanan yang mengandung aluminium berasal dari hewan yaitu jeroan, keju, susu, sosis, dan makanan laut (Crisponi *et al.*, 2012). Aluminium masuk ke tubuh melalui makanan sebesar 1–20 mg dalam sehari. Bioavailabilitas oral aluminium dari makanan sekitar 0,1% (Kumar dan Gill, 2009).

Paparan aluminium melalui makanan di berbagai negara sangat bervariasi. Di beberapa negara telah dilakukan pendataan rata-rata konsumsi aluminium per hari pada penduduk dewasa dan anak-anak. Pada Tabel 2.1 disajikan rangkuman paparan aluminium pada beberapa negara di dunia.

Tabel 2.1 Paparan aluminium di beberapa negara

Negara	Dewasa ($\mu\text{g}/\text{kg}/\text{hari}$)	Anak-anak ($\mu\text{g}/\text{kg}/\text{hari}$)
Prancis	40,3	62,2
Italia	59,6	-
Spainyol	175,8	226
Inggris	71	155
Kanada	124,75	-
Amerika Serikat	150	-
Australia	36	44
Jepang	42,8	79
Cina	180,4	471,7

(Sumber: Vignal *et al.*, 2016)

Kandungan aluminium pada air yang tidak diolah sekitar 1–50 µg/l, tetapi dapat meningkat hingga 1 mg/l pada air yang asam. Air minum yang diolah menggunakan aluminium memiliki kandungan aluminium kurang dari 0,2 mg/l. Paparan aluminium melalui air minum sekitar 30 µg/kg BB dalam sehari (Vignall *et al.*, 2016). Bioavailabilitas oral aluminium dari air yang diminum sekitar 0,28% (Dolara, 2014). Kandungan aluminium pada udara bersih sebesar 100 ng/m³. Kandungan aluminium meningkat pada daerah industri sebesar 0,4–8 µg/m³. Manusia terpapar aluminium melalui pernafasan normal sekitar 4,4 µg dalam sehari (Crisponi *et al.*, 2011; Exley, 2013).

Obat-obatan yang mengandung aluminium yaitu antasida, bufer aspirin, obat diare, dan vaksin. Antasida mengandung aluminium sekitar 104–208 mg/tablet. Aluminium hidroksida merupakan garam aluminium yang paling sering digunakan dalam antasida. Bufer aspirin mengandung aluminium sekitar 9–50 mg/tablet. Obat diare mengandung aluminium sekitar 36 mg/dosis. Vaksin mengandung aluminium sekitar 0,15–0,85 mg/dosis (ATSDR, 2008; Crisponi *et al.*, 2012). Kosmetik yang mengandung aluminium yaitu antiperspiran, tabir surya, lipstik, dan lain-lain. Paparan aluminium pada penggunaan antiperspiran sekitar 2 g per hari dan pada tabir surya sekitar 5 g per hari pada setiap pemakaian di kulit (Exley, 2013).

Aluminium juga terdapat di dalam pestisida. Aluminium fosfida merupakan pestisida yang banyak dipakai karena murah dan mudah digunakan. Ketika digunakan, aluminium fosfida akan dicampur dengan air sehingga menghasilkan gas fosfit (PH₃) dan aluminium hipofosfit (Chaudary *et al.*, 2013). Penggunaan pestisida dapat menyebabkan residu pada makanan, mencemari lingkungan, dan terakumulasi dalam rantai makanan sehingga berpotensi toksik pada manusia (Oluseun *et al.*, 2014).

2.2.3 Batas Aman Aluminium pada Manusia

Pada tahun 2007, *European Food Safety Authority* (EFSA) menetapkan *tolerable weekly intake* (TWI) untuk aluminium sebesar 1 mg/kg berat badan per minggu. Pada tahun 2011, *The Food and Agriculture Organization Expert*

Committee on Food Additives and Contaminants menetapkan TWI sebesar 2 mg/kg berat badan per minggu. Batas aman tersebut berlaku untuk semua paparan aluminium melalui makanan (Dolara, 2014). Tetapi belum ada aturan yang menetapkan batas aman total paparan aluminium pada tubuh manusia (Exley, 2013).

2.2.4 Toksikogenesis Aluminium

Aluminium merupakan *direct toxic* yang dapat berakibat langsung pada sel yaitu dengan mengikat komponen penting molekul atau organel sel. Hal tersebut menyebabkan kerusakan pada sel akibat efek sitotoksik langsung. Keadaan tersebut menyebabkan kerusakan terbesar pada sel yang memakai, mengabsorpsi, dan mengekskresi aluminium (Kumar *et al.*, 2013).

Toksitasitas dari aluminium bergantung pada sifat fisika dan kimia (kelarutan, pH, bioavailabilitas), jenis aluminium yang diberikan, rute pemberian (peroral, intravena, intraperitoneal, atau subkutan), dan status fisiologis (fungsi ginjal). Pada studi *in vitro* oleh Sargazi *et al.* (2001) menjelaskan bahwa paparan aluminium sebesar 10 $\mu\text{M/l}$ selama 48 jam pada tubulus kontortus proksimal menyebabkan penurunan densitas pada mikrovili dan kerusakan pada taut erat sel yang dilihat dibawah mikroskop elektron (Sargazi *et al.*, 2001).

2.2.5 Toksikokinetik Aluminium

a. Absorpsi

Aluminium yang terdapat pada makanan, minuman, dan obat-obatan akan diabsorpsi melalui saluran pencernaan. Saluran pencernaan dilapisi oleh mukus sehingga dapat meminimalkan penetrasi dari zat toksik. Lambung terdiri dari membran tebal yang dilapisi oleh mukus. Luas permukaan lambung lebih kecil dibandingkan dengan luas permukaan usus (Krewski *et al.*, 2007). Di dalam lambung aluminium berbentuk monomolekular heksahidrat $\text{Al}(\text{H}_2\text{O})_6^{+3}$ atau disingkat menjadi ion Al^{3+} yang merupakan aluminium bebas. Lambung yang memiliki pH asam (pH= 1–3) akan melarutkan sebagian besar aluminium yang tertelan. Ion Al^{3+} memiliki afinitas yang tinggi terhadap ion hidroksida. Ketika

memasuki usus terjadi peningkatan pH (pH= 6), sehingga ion Al^{3+} akan berikatan dengan ion hidroksida membentuk aluminium hidroksida ($Al(OH)_3$) melalui proses deprotonisasi (EFSA, 2008). Aluminium hidroksida diendapkan dengan cepat karena tidak larut pada kondisi pH yang mendekati netral dan akan diekskresi melalui feses. Penyerapan aluminium terbesar terjadi di usus terutama di duodenum proksimal yaitu sekitar 0,1–0,6%. Absorpsi melalui lintasan paraseluler melalui taut erat. Mekanisme penyerapan melalui *mediated cell endocytosis*, difusi sederhana, dan difusi terfasilitasi. Absorpsi aluminium dapat meningkat dengan adanya sitrat atau laktat. Sitrat meningkatkan bioavailabilitas usus dengan meningkatkan permeabilitas dari lintasan paraseluler (ATSDR, 2008).

Aluminium yang diabsorpsi di usus akan didistribusikan ke hepar untuk dimetabolisme. Hepar merupakan organ detoksifikasi utama yang menyaring darah dari usus dan membersihkan darah dari berbagai zat endogen dan xenobiotik. Metabolisme bertujuan untuk meningkatkan polaritas atau kelarutan aluminium di air sehingga ekskresinya dapat meningkat (Murray, 2009).

Chelation adalah pusat detoksifikasi alami dari logam melalui pembentukan kompleks terutama dengan glutathion dan molekul kecil lainnya (Sears, 2013). Glutathion (GSH) merupakan *metal binding protein* yang terlibat dalam berbagai respon seluler, transportasi, dan ekskresi dari logam. Aluminium dalam bentuk bebas yaitu ion Al^{3+} merupakan elektrofilik (zat yang bermuatan positif) yang dapat bereaksi dengan nukleofilik (zat yang bermuatan negatif) seperti glutathion, protein, dan asam nukleat. Ion Al^{3+} dapat berikatan dengan makromolekul intrasel dan berpotensi menyebabkan jejas pada sel. Reaksi metabolisme aluminium yaitu konjugasi dengan glutathion menggunakan enzim glutathion S transferase (GST) yang terdapat dalam jumlah besar di sitosol hepar. Hasil dari metabolisme tersebut berupa aluminium *chelates* atau aluminium *complex* yang akan didistribusikan ke seluruh tubuh melalui pembuluh darah (Murray, 2009; Sears, 2013).

b. Distribusi

Aluminium didistribusikan ke seluruh tubuh dan dapat terakumulasi di beberapa organ. Aluminium dapat terakumulasi di tulang, paru-paru, otak, hati,

dan ginjal. Aluminium terakumulasi kira-kira 60% di tulang, 25% di paru-paru, 10% di otot, 3% di hati, dan 1% di ginjal. Akumulasi aluminium dengan konsentrasi terbesar ditemukan di dalam tulang (Krewski *et al.*, 2007).

Pada awalnya distribusi volume dari aluminium konsisten dengan volume darah dan akan meningkat dengan bertambahnya waktu. Plasma protein memegang peranan penting dalam distribusi aluminium. Transferin merupakan plasma protein pembawa aluminium di dalam darah. Lebih dari 90% aluminium berikatan dengan transferin. Jumlah aluminium yang terikat dengan transferin bergantung pada konsentrasi aluminium, afinitas terhadap *binding site*, dan konsentrasi protein (Baynes dan Hodgson, 2004).

Transferin bersifat nonselektif, sehingga dapat terjadi kompetisi antara aluminium dengan besi untuk berikatan dengan *binding site*. Aluminium dapat berikatan dengan *iron binding site* pada transferin sehingga aluminium akan berikatan pada sisi yang sama dengan Fe^{3+} . Di dalam plasma 90% aluminium akan berikatan dengan transferin dan sisanya akan berikatan dengan sitrat (Kumar dan Gill, 2009). Densitas dari reseptor transferin pada organ yang berbeda-beda mempengaruhi distribusi aluminium pada organ tersebut. Di dalam sel, aluminium dapat terakumulasi di lisosom, nukleus, dan kromatin (ATSDR, 2008).

c. Metabolisme

Aluminium dapat berbentuk ion bebas, *low molecular weight complex*, dan *high molecular weight complex*. Ion bebas berupa Al^{3+} sangat mudah berikatan dengan berbagai ligan di dalam tubuh. Bentuk *low molecular* dapat berikatan dengan asam amino, nukleotida, sitrat, laktat, fosfat, dan sulfat. Sedangkan bentuk *high molecular* dapat berikatan dengan protein, DNA, RNA, dan glikosaminoglikan (Krewski *et al.*, 2007; ATSDR, 2008). Ikatan kovalen antara aluminium dengan protein, DNA, atau RNA dapat menyebabkan jejas sel yang serius dan menyebabkan sitotoksik (Murray, 2009).

d. Ekskresi

Aluminium diekskresikan dari tubuh melalui urin, feses, dan keringat. Aluminium yang terabsorpsi di dalam darah akan diekskresi dalam bentuk urin. Aluminium diekskresi di nefron ginjal (Kumar dan Gill, 2009). Nefron berfungsi

untuk mengonsentrasikan zat toksik yang masuk ke ginjal sehingga terjadi peningkatan paparan di dalam tubulus. Hal tersebut akan menyebabkan akumulasi aluminium di tubulus proksimal (Leblanc, 2004). Aluminium yang tidak diabsorpsi akan diekskresi melalui feses. Absorpsi aluminium melalui saluran pencernaan kurang dari 1%, sehingga 99% dari aluminium yang masuk ke dalam tubuh diekskresi melalui feses (Exley, 2013).

2.2.6 Toksikodinamik Aluminium

Toksikodinamik adalah studi tentang efek fisiologi dan biokimia dari zat toksik serta menjelaskan *mechanism of action* dari zat toksik tersebut. Distribusi aluminium yang luas berpotensi menyebabkan paparan pada manusia yang dapat membahayakan. Aluminium tidak termasuk elemen esensial di dalam tubuh. Konsentrasi aluminium yang tinggi di dalam sel dapat menyebabkan stres oksidatif, kerusakan mitokondria, dan perubahan pada aktivitas beberapa enzim (Dolara, 2014). Akumulasi aluminium yang berlebihan dapat mempengaruhi sistem saraf, hemopoetik, skeletal, dan berbagai organ di dalam tubuh. Aluminium dapat terakumulasi pada berbagai organ seperti tulang, paru-paru, otak, hati, dan ginjal (Kumar dan Gill, 2009).

Akumulasi aluminium di ginjal dapat menyebabkan degenerasi sel tubulus renalis yang menginduksi nefrotoksik. Akumulasi aluminium dapat mempengaruhi metabolisme selular, menyebabkan stres oksidatif, serta gangguan keseimbangan air dan sodium. Hal tersebut menyebabkan jejas tubulus akut yang berakhir dengan gangguan ginjal akut (Kahtani *et al.*, 2014).

Menurut Krewski *et al.* (2007), terdapat hubungan antara kadar aluminium yang tinggi di dalam sirkulasi dengan peningkatan jumlah penyakit neurodegeneratif seperti *amyotrophic lateral sclerosis* (ALS), Alzheimer, dan Parkinson. Pada insiden di Camelford, Inggris, 20.000 penduduk terpapar aluminium selama beberapa minggu karena mengonsumsi air minum yang mengandung aluminium. Hal tersebut terjadi karena proses pemurnian air menggunakan aluminium sulfat. Beberapa penduduk yang terpapar aluminium

mengalami defisit kognitif yang signifikan (Buraimoh dan Ojo, 2014; Dolara, 2014).

Akumulasi aluminium di otak dapat menyebabkan dialisis ensefalopati. Konsentrasi aluminium di dalam otak tidak boleh melebihi 2 µg/g. Pada pasien dialisis ensefalopati terjadi peningkatan hingga 10 kali lipat (Bernardo, 2015). Pasien yang mengalami dialisis ensefalopati menunjukkan gejala demensia, gangguan bicara, kebingungan, dan konvulsi. Dialisis ensefalopati memiliki prognosis yang buruk dan kebanyakan kasus berakhir dengan kematian (Crisponi *et al.*, 2011).

Akumulasi aluminium dalam sistem skeletal dapat mencapai 5–10 mg/kg. Ketika aluminium terakumulasi dalam tulang, proses pembentukan tulang akan terganggu, tulang kehilangan massa, dan mengalami pelunakan. Hal tersebut menyebabkan osteomalasia dan dapat terjadi fraktur spontan (Crisponi *et al.*, 2011). Pada biopsi tulang pasien wanita yang menderita gastritis dan ulkus peptikum tanpa insufisiensi renal menunjukkan bahwa 27,6% permukaan tulangnya terdiri dari deposit aluminium. Pasien tersebut mengonsumsi antasida dosis tinggi dalam waktu yang lama (Kumar dan Gill, 2009).

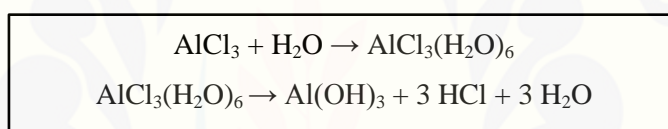
Akumulasi aluminium juga mengganggu sistem hemopoetik. Aluminium menurunkan sintesis heme, sintesis globulin, dan meningkatkan hemolisis. Hal tersebut menyebabkan anemia mikrositik. Pasien anemia karena aluminium menunjukkan peningkatan jumlah retikulosit, penurunan *mean corpuscular volume* (MCV), dan *mean corpuscular hemoglobin* (MCH) (Bernardo, 2015).

International Agency for Research on Cancer mengklasifikasikan aluminium sebagai zat karsinogen pada manusia. Menurut Darbre *et al.* (2013), akumulasi aluminium pada sel payudara dapat menyebabkan ketidakseimbangan genomik, gangguan pada estrogen, stres oksidatif, dan respon inflamasi (Dolara, 2014; Harish *et al.*, 2014). Aluminium juga dapat menghambat enzim seperti asetilkolinesterase (AChE), heksokinase, alkali fosfatase, fosfodiesterase, dan fosfooksidase (Kumar dan Gill, 2009).

2.2.7 Aluminium Klorida (AlCl_3)

Aluminium klorida (AlCl_3) merupakan salah satu senyawa dari aluminium. Aluminium klorida terdiri dari ion aluminium (Al^{3+}) dan klorin (Cl^-). Aluminium klorida berwarna putih atau kuning, memiliki titik beku dan titik didih yang tinggi, serta memiliki bau yang kuat. Aluminium klorida dapat memicu peningkatan radikal bebas pada berbagai organ seperti otak, hati, dan ginjal (Newairy *et al.*, 2009).

Aluminium klorida dapat larut dalam air, benzena, karbon tetraklorid, dan kloroform. Ketika dilarutkan dengan akuades (H_2O) aluminium klorida akan bereaksi menghasilkan *chloraluminite* ($\text{AlCl}_3(\text{H}_2\text{O})_6$) (lihat Gambar 2.8) (EFSA, 2008). Senyawa yang terbentuk terdiri dari aluminium hidroksida ($\text{Al}(\text{OH})_3$), asam klorida (HCl), air (H_2O), serta menghasilkan panas (ATSDR, 2008).



Gambar 2.8 Reaksi aluminium klorida (Sumber: EFSA, 2008)

Aluminium klorida digunakan dalam memproduksi bubuk logam aluminium. Dalam bentuk anhidrat dimanfaatkan sebagai katalis asam, pengolahan minyak, pembuatan karet, dan pelumas. Dalam bentuk heksahidrat dimanfaatkan dalam pengawetan kayu, penyulingan minyak mentah, pewarna kain, dan pembuatan kertas (ATSDR, 2008; Lee *et al.*, 2011).

2.3 Radikal Bebas

2.3.1 Definisi

Radikal bebas adalah sekelompok bahan kimia baik berupa molekul atau atom yang mempunyai elektron tidak berpasangan pada orbital terluarnya. Radikal bebas sangat tidak stabil dan sangat reaktif dengan bahan kimia organik dan anorganik. Radikal bebas cenderung mengambil elektron dari molekul stabil di sekitarnya (Kumar *et al.*, 2013).

Berdasarkan sumbernya, radikal bebas dapat dibagi menjadi 2 yaitu radikal bebas yang berasal dari dalam tubuh (endogen) dan radikal bebas yang berasal dari luar tubuh (eksogen). Sumber radikal bebas disebutkan pada Tabel 2.2.

Tabel 2.2 Sumber radikal bebas

Sumber Endogen	Sumber Eksogen
Mitokondria	Radiasi ultraviolet dan ionisasi
Membran plasma	Infeksi patogen
Retikulum endoplasma	Polutan lingkungan
Peroksisom	Asap rokok
Fagosit	Obat-obatan
Reaksi yang melibatkan besi dan logam transisi lainnya	Pestisida
Iskemia/reperfusi	
Inflamasi	

(Sumber: Astuti, 2008; Ayala *et al.*, 2014)

Salah satu jenis radikal bebas yaitu derivat dari oksigen yang disebut spesies oksigen reaktif (*reactive oxygen species*, ROS). Spesies oksigen reaktif memiliki peran penting pada jejas sel yang menyebabkan kematian sel. Spesies oksigen reaktif dapat menyebabkan jejas sel melalui tiga reaksi yaitu peroksidasi lemak, kerusakan protein, dan kerusakan *deoxyribonucleic acid* (DNA) (Murray *et al.*, 2009). Selain ROS, terdapat spesies nitrogen reaktif (*reactive nitrogen species*, RNS) yang dihasilkan dari proses redoks selular. Pada Tabel 2.3 disebutkan beberapa radikal bebas yang ada di dalam tubuh.

Tabel 2.3 Radikal bebas di dalam tubuh

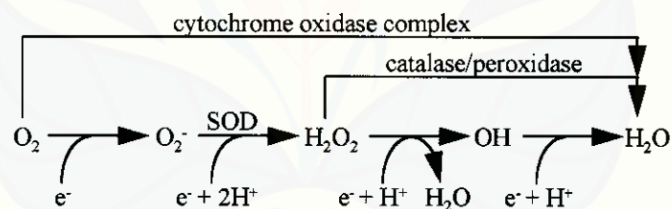
Simbol	Radikal Bebas	Keterangan
Spesies Oksigen Reaktif		
O_2^{\cdot}	Superoksida (<i>Superoxide</i>)	Dihasilkan di mitokondria, sistem kardiovaskuler
OH^{\cdot}	Radikal hidroksil (<i>Hydroxyl radical</i>)	Sangat reaktif dan dihasilkan ketika <i>iron overload</i>
ROO^{\cdot}	Radikal peroksil (<i>Peroxyl radical</i>)	Reaktif, terbentuk dari lipid, protein, dan DNA
LOO^{\cdot}	Radikal lipid peroksil (<i>Lipid peroxyl radical</i>)	Terbentuk pada kondisi stres oksidatif
H_2O_2	Hidrogen peroksida (<i>Hydrogen peroxide</i>)	Dihasilkan tubuh dalam jumlah yang besar

Simbol	Radikal Bebas	Keterangan
$^1\text{O}_2$	Oksigen tunggal (<i>Singlet oxygen</i>)	Sangat reaktif
O_3	Ozon	Terdapat di atmosfer sebagai polutan
Spesies Nitrogen Reaktif		
ONOO^\bullet	Nitrit peroksida (<i>Peroxynitrite</i>)	Terbentuk dari nitrit oksida
NO^\bullet	Nitrit oksida (<i>Nitric oxide</i>)	Neurotransmitter dan regulator tekanan darah

(Sumber: Widayati, 2012; Mohammed *et al.*, 2015)

2.3.2 Superoksida (O_2^\bullet)

Superoksida merupakan radikal bebas yang dihasilkan dari rantai enzim dalam mitokondria. Superoksida yang terbentuk mengalami dismutasi membentuk hidrogen peroksida dan oksigen (O_2) yang dikatalis oleh enzim superoksida dismutase (SOD). Reaksi terus berlanjut hingga terbentuk air (H_2O) (Mcintyre *et al.*, 1999; Murray *et al.*, 2009). Proses reduksi O_2 dapat dilihat pada Gambar 2.9.



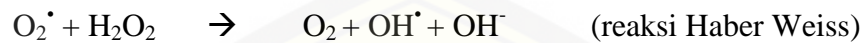
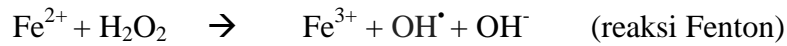

Gambar 2.9 Proses reduksi O_2 (Sumber: Mcintyre *et al.*, 1999)

2.3.3 Radikal Hidroksil (OH^\bullet)

Radikal hidroksil merupakan radikal bebas yang paling reaktif. Radikal hidroksil dapat terbentuk melalui reaksi Fenton dan reaksi Haber Weiss. Reaksi Fenton adalah reaksi non enzimatis dari hidrogen peroksida yang dikatalis oleh Fe^{2+} . Reaksi Haber Weiss adalah reaksi antara superoksida dan hidrogen peroksida yang dikatalis oleh besi. Superoksida dapat membebaskan ikatan ion besi dengan feritin. Oleh karena itu, pembentukan radikal hidroksil merupakan mekanisme yang berperan pada kerusakan jaringan akibat kelebihan besi (Murray *et al.*, 2009).

Reaksi Fenton dan Haber Weiss merupakan reaksi yang berkelanjutan.

Reaksi yang terjadi yaitu:



2.3.4 Stres Oksidatif

Reaksi kimia dan senyawa yang menghasilkan spesies oksigen yang berpotensi toksik disebut prooksidan. Sedangkan reaksi kimia dan senyawa yang melawan efek dan mengurangi pembentukannya disebut antioksidan. Pada sel normal terdapat keseimbangan jumlah prooksidan dan antioksidan. Stres oksidatif adalah keadaan ketika produksi prooksidan lebih tinggi daripada antioksidan. Keadaan ini dapat mengakibatkan kerusakan sel jika berlangsung lama. Radikal bebas dapat bereaksi dengan asam nukleat, protein, dan lemak sehingga terjadi kerusakan pada jaringan (Murray *et al.*, 2009).

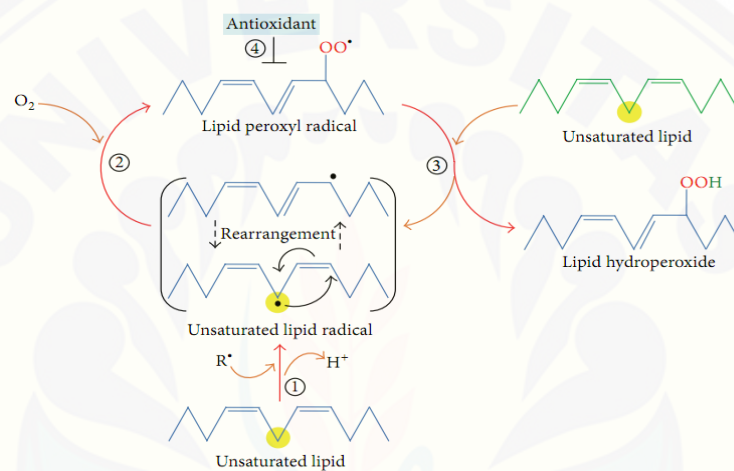
a. Peroksidasi lipid

Peroksidasi lipid terjadi karena lipid merupakan molekul yang sangat reaktif terhadap radikal bebas. Peroksidasi lipid dapat menyebabkan kerusakan hingga kematian sel. Membran sel tersusun atas *poly unsaturated fatty acid* (PUFA) sehingga mudah diserang oleh radikal bebas. Peroksidasi lipid dapat bersifat non enzimatik dan enzimatik. Peroksidasi lipid enzimatik dikatalis oleh lipooksigenase, siklooksigenase, dan sitokrom P450 (Botham dan Mayes, 2009).

Proses peroksidasi lipid terdiri dari 3 tahap yaitu inisiasi, propagasi, dan terminasi. Pada tahap inisiasi, prooksidan seperti radikal hidroksil (OH^{\bullet}) akan bereaksi dengan PUFA membentuk radikal lipid (L^{\bullet}). Pada tahap propagasi, radikal lipid akan bereaksi dengan oksigen membentuk radikal peroksida lipid (LOO^{\bullet}). Radikal peroksida lipid yang terbentuk bersifat tidak stabil sehingga akan bereaksi dengan PUFA yang lain membentuk hidroperoksida lipid (LOOH). Pada tahap terminasi, antioksidan akan memberikan atom hidrogen pada radikal

peroksida lipid sehingga menghasilkan produk non radikal (Ayala *et al.*, 2014). Proses peroksidasi lipid dapat dilihat pada Gambar 2.10.

Untuk mengurangi peroksidasi lipid digunakan antioksidan. Terdapat 2 jenis antioksidan yaitu antioksidan preventif dan pemutus rantai. Antioksidan preventif akan mengurangi laju inisiasi, contohnya katalase dan glutathion peroksidase. Antioksidan pemutus rantai akan mengganggu propagasi, contohnya superoksida dismutase dan vitamin E (Botham dan Mayes, 2009).



Gambar 2.10 Proses peroksidasi lipid diawali tahap inisiasi (1), propagasi (2 dan 3), dan terminasi (4) (Sumber: Ayala *et al.*, 2014)

b. Kerusakan protein

Protein lebih tahan terhadap radikal bebas dibandingkan PUFA. Radikal bebas menyebabkan fragmentasi pada polipeptida. Kerusakan yang disebabkan oleh radikal bebas terfokus pada daerah tertentu dalam protein (Murray *et al.*, 2009).

c. Kerusakan DNA

Radikal bebas dapat bereaksi dengan timin di dalam nukleus dan menyebabkan kerusakan pada DNA. Kerusakan DNA terjadi apabila terdapat kerusakan pada susunan molekul (Kumar *et al.*, 2013). Apabila tidak diperbaiki dapat terjadi mutasi yang dapat diturunkan pada DNA sel germinal. Sedangkan pada sel somatik, kerusakan DNA dapat menyebabkan keganasan (Widayati, 2012).

2.4 Toksikogenesis Kerusakan Ginjal oleh Aluminium

Aluminium merupakan zat toksik yang berakibat langsung pada sel yaitu dengan berikatan pada organel sel atau molekul yang penting. Ginjal merupakan organ yang memegang peranan penting untuk eliminasi aluminium dari dalam tubuh. Sekitar 25% dari *cardiac output* masuk ke ginjal sehingga aluminium dan metabolitnya masuk ke ginjal dalam jumlah yang besar (Hodgson dan Levi, 2004).

Korteks renalis adalah bagian terluar dari ginjal yang terdiri dari nefron. Nefron terdiri dari glomerulus, kapsul bowman, tubulus kontortus proksimal, dan distal. Korteks menerima aliran darah dari arteri renalis sebesar 90%. Oleh karena itu, aluminium yang masuk bersama aliran darah berpotensi lebih besar merusak korteks daripada medula atau papila ginjal. Nefron berfungsi untuk mengonsentrasikan zat toksik yang masuk ke ginjal sehingga terjadi peningkatan paparan di dalam tubulus. Hal tersebut menyebabkan akumulasi aluminium di tubulus proksimal (Leblanc, 2004). Sel epitel tubulus sangat rentan terhadap zat toksik seperti aluminium. Hal tersebut akibat konsentrasi tinggi dari aluminium di dalam lumen yang menjadi pekat karena resorpsi air dari filtrat glomeruli dan peningkatan konsentrasi zat yang disekresi dan diresorpsi. Akumulasi aluminium pada ginjal dapat menginduksi nefrotoksik. Jejas pada ginjal disebabkan karena stres oksidatif, disfungsi mitokondria, defek pada permeabilitas membran, dan gangguan keseimbangan mineral (Kumar *et al.*, 2009).

Mekanisme terpenting yang menyebabkan jejas pada ginjal terutama sel tubulus ginjal yaitu stres oksidatif. Aluminium merupakan prooksidan sehingga diperlukan enzim antioksidan untuk melindungi ginjal. Akumulasi aluminium menurunkan aktivitas enzim antioksidan seperti superoksida dismutase (SOD), katalase (CAT), glutathion peroksidase (GPx), glutathion reduktase (GR), dan glutathion tereduksi (GSH). Penurunan aktivitas enzim tersebut terjadi akibat penurunan sintesis dari protein enzim karena konsentrasi aluminium yang tinggi di intraselular (Yousef dan Salama, 2009).

Penurunan aktivitas SOD menyebabkan gangguan dismutasi superoksida sehingga terjadi peningkatan jumlah superoksida. Penurunan aktivitas CAT

menyebabkan akumulasi H_2O_2 dan inaktivasi GPx (Harish *et al.*, 2014). Enzim GPx bekerja pada GSH dan H_2O_2 membentuk glutation teroksidasi (GSSG). Penurunan GR menyebabkan peningkatan rasio GSSG:GSH karena penurunan konversi dari GSSG menjadi GSH. Penurunan aktivitas GS dapat mempengaruhi sintesis GSH (Newairy *et al.*, 2009).

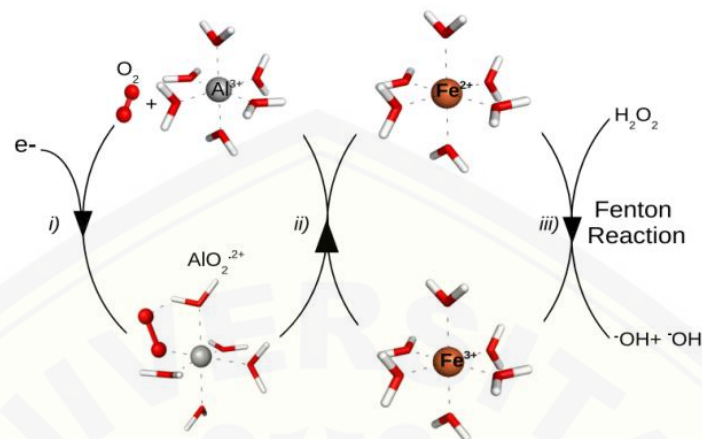
Aluminium juga menghambat enzim yang menghasilkan *nicotinamide adenine dinucleotide phosphate* (NADPH), seperti glukosa 6 fosfat dehidrogenase. NADPH diperlukan dalam pembentukan GSH, sehingga penurunan jumlah NADPH menyebabkan penurunan GSH. Hal tersebut akan mengganggu kemampuan sel untuk menghilangkan H_2O_2 dan ROS. Semua mekanisme tersebut meningkatkan produksi radikal bebas dan menyebabkan stres oksidatif (Murray *et al.*, 2009; Newairy *et al.*, 2009).

Akumulasi aluminium menyebabkan gangguan keseimbangan mineral yaitu besi (Fe) dan magnesium (Mg). Gangguan pada besi berupa gangguan homeostasis besi dan menyebabkan *iron mediated free radical*. Di dalam plasma, Fe^{2+} akan diubah menjadi Fe^{3+} yang akan diangkut oleh plasma protein transferin. Ion Al^{3+} mirip dengan Fe^{3+} , sehingga ion Al^{3+} dapat menempati sisi yang sama pada reseptor Fe^{3+} di transferin. Ion Al^{3+} yang berikatan dengan transferin akan mengurangi ikatan Fe^{3+} , sehingga Fe^{2+} tidak diubah menjadi Fe^{3+} . Hal tersebut menyebabkan peningkatan Fe^{2+} (Kahtani *et al.*, 2014).

Selain itu, ikatan antara aluminium dengan superoksida akan membentuk aluminium superoksida (AlO_2^{2+}). Aluminium superoksida mereduksi Fe^{3+} menjadi Fe^{2+} sehingga terjadi peningkatan Fe^{2+} di intraseluler. Peningkatan Fe^{2+} melalui kedua mekanisme tersebut menyebabkan *iron mediated free radical* yaitu menginduksi pembentukan radikal hidroksil melalui reaksi Fenton seperti pada Gambar 2.11. Radikal hidroksil merupakan ROS yang menyebabkan stres oksidatif (Ruipérez *et al.*, 2012).

Gangguan pada magnesium yaitu gangguan pada ikatan dengan ATPase. Aluminium 10 kali lebih kuat berikatan dengan ATPase dibandingkan magnesium. Hal tersebut menyebabkan penurunan Mg^{2+} ATPase yang

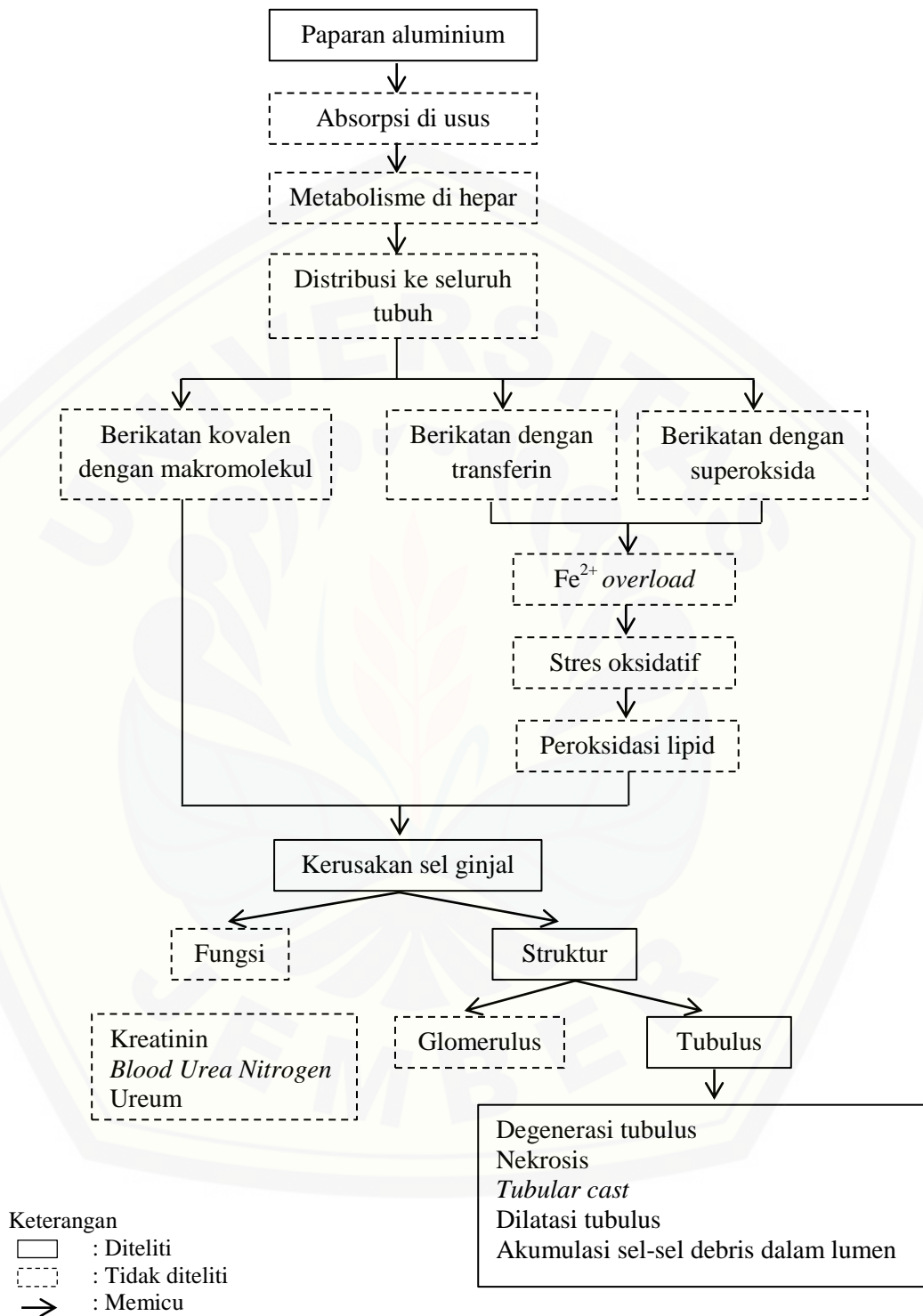
menyebabkan penurunan aktivitas enzim dan jumlah *adenosine triphosphate* (ATP) (Thirunavukkarasu *et al.*, 2014).



Gambar 2.11 Reaksi Fenton (Sumber: Ruipérez *et al.*, 2012)

Semua mekanisme di atas menyebabkan stres oksidatif sehingga terjadi peroksidasi lipid yang merusak membran sel. Kerusakan membran terpenting terjadi pada membran mitokondria, membran plasma, dan membran lisosom. Mitokondria merupakan penghasil energi berupa ATP untuk mempertahankan kehidupan sel. Kerusakan mitokondria menyebabkan kegagalan fosforilasi oksidatif sehingga terjadi deplesi ATP. Apabila hal tersebut terus terjadi maka akan berakhir dengan nekrosis sel. Kerusakan membran plasma menyebabkan hilangnya keseimbangan osmotik dan keluarnya isi sel. Kerusakan membran lisosom menyebabkan enzim lisosom masuk ke sitoplasma dan mengakibatkan pencernaan enzimatik organel sel (Kumar *et al.*, 2013). Semua mekanisme yang telah disebutkan dapat menyebabkan jejas tubulus akut dan berakhir dengan gangguan ginjal akut (Kahtani *et al.*, 2014).

2.5 Kerangka Konsep



Gambar 2.12 Kerangka konsep penelitian

Aluminium yang masuk ke dalam tubuh melalui saluran pencernaan akan diabsorpsi dalam bentuk ion Al^{3+} di dalam usus terutama di duodenum proksimal melalui lintasan paraseluler melalui taut erat. Aluminium yang diabsorpsi didistribusikan ke hepar untuk dimetabolisme. Di dalam hepar aluminium mengalami reaksi metabolisme konjugasi dengan glutation yang merupakan *metal binding protein* di dalam sel hepar. Reaksi dengan glutation menggunakan enzim glutation s transferase. Hasil metabolisme tersebut berupa aluminium *chelates* yang akan didistribusikan ke seluruh tubuh. Selain itu, aluminium yang masuk ke dalam darah berbentuk ion bebas Al^{3+} . Aluminium *chelates* dapat berikatan kovalen dengan makromolekul (protein, DNA, RNA) dan menyebabkan jejas sel (sitotoksik).

Aluminium dapat mengganggu homeostasis besi dan menyebabkan *iron mediated free radical*. Ion Al^{3+} dapat berikatan dengan plasma protein transferin pada sisi yang sama dengan Fe^{3+} dan superoksida yang menyebabkan Fe^{2+} *overload*. Terjadinya Fe^{2+} *overload* menginduksi pembentukan ROS yaitu radikal hidroksil dan menyebabkan stres oksidatif pada sel.

Stres oksidatif menimbulkan peroksidasi lipid yang akan merusak membran sel ginjal. Sel ginjal yang mengalami kerusakan terparah yaitu sel-sel tubulus, karena terjadi peningkatan paparan aluminium pada sel tubulus ginjal. Membran yang dirusak meliputi membran mitokondria, membran sel, dan membran lisosom sel tubulus ginjal. Pada studi *in vitro* menunjukkan paparan aluminium pada sel tubulus kontortus proksimal menyebabkan penurunan densitas mikrovili dan kerusakan pada taut erat membran sel. Kerusakan membran-membran tersebut dapat menyebabkan kerusakan ginjal. Kerusakan yang terjadi pada sel-sel tubulus ginjal dapat diamati berupa degenerasi tubulus, nekrosis, *tubular casts*, dilatasi tubulus, dan akumulasi sel-sel debris dalam lumen. Apabila kerusakan terjadi terus menerus dapat menyebabkan jejas tubulus akut dan berakhir dengan gangguan ginjal akut.

2.6 Hipotesis Penelitian

Hipotesis pada penelitian ini yaitu terdapat hubungan antara pemberian aluminium dengan gambaran histopatologi ginjal tikus Wistar jantan.



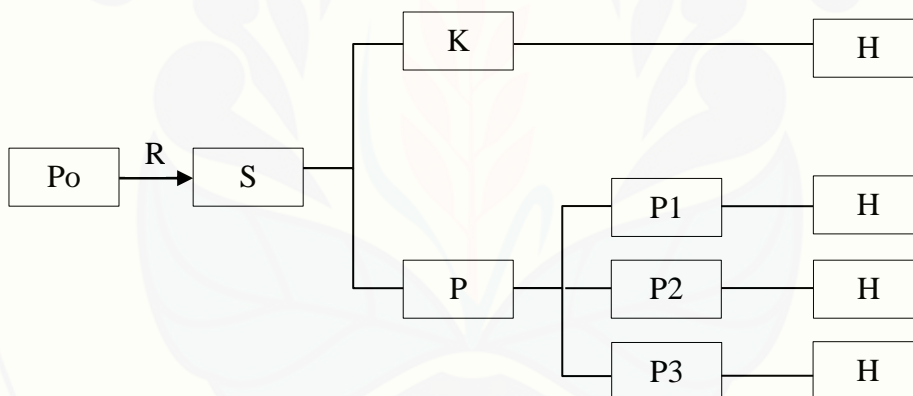
BAB 3. METODE PENELITIAN

3.1 Jenis Penelitian

Jenis penelitian yang digunakan yaitu *true experimental laboratories* secara *in vivo* dengan rancangan *posttest only control group design*.

3.2 Rancangan Penelitian

Rancangan penelitian yang digunakan yaitu *posttest only control group design*. Pengambilan data dilakukan tanpa adanya pengukuran awal (*pretest*), namun hanya dilakukan pengukuran akhir (*posttest*) dengan membandingkan kelompok perlakuan dengan kelompok kontrol (Notoatmodjo, 2010). Rancangan penelitian ditunjukkan pada Gambar 3.1.



Gambar 3.1 Rancangan penelitian

Keterangan:

Po: Populasi tikus jantan galur Wistar

R : Pengambilan populasi secara random

S : Sampel hewan coba

K : Kelompok kontrol yang diberi akuades 1 ml

P : Kelompok perlakuan yang terbagi dalam 3 perlakuan

P1: Kelompok perlakuan 1 dengan pemberian larutan AlCl_3 dosis 100 mg/kg BB

P2: Kelompok perlakuan 2 dengan pemberian larutan AlCl_3 dosis 300 mg/kg BB

P3: Kelompok perlakuan 3 dengan pemberian larutan AlCl_3 dosis 500 mg/kg BB

H : Pengamatan gambaran histopatologi ginjal tikus

3.3 Tempat dan Waktu Penelitian

Penelitian dilaksanakan di beberapa tempat. Pemeliharaan dan perlakuan hewan coba dilakukan di Laboratorium Farmakologi Fakultas Kedokteran Universitas Jember. Pembuatan larutan $AlCl_3$ dilakukan di Laboratorium Biokimia Fakultas Kedokteran Universitas Jember. Pembuatan sediaan histopatologi dilakukan di Laboratorium Patologi Anatomi RSUD dr. Soebandi Jember. Pengamatan dilakukan di Laboratorium Patologi Anatomi Fakultas Kedokteran Universitas Jember. Waktu penelitian pada bulan Agustus–September 2017.

3.4 Populasi dan Sampel Penelitian

3.4.1 Populasi

Populasi yang digunakan dalam penelitian ini yaitu tikus Wistar albino jantan.

3.4.2 Sampel

Pada penelitian ini untuk membuat sampel homogen terdapat kriteria inklusi dan eksklusi. Kriteria inklusi sampel penelitian yaitu tikus jantan, berumur 2–3 bulan, berat badan 120–210 gram, sehat, dan bergerak aktif. Sedangkan kriteria eksklusi sampel penelitian yaitu tikus yang sakit (aktivitas kurang, rambut rontok), tidak mau makan dan minum, atau mati sebelum proses randomisasi.

3.4.3 Besar Sampel

Penelitian ini terdiri dari 4 kelompok perlakuan. Perkiraan jumlah replikasi dalam penelitian dapat ditentukan berdasarkan rumus Federer sebagai berikut.

$$(r - 1) (t - 1) \geq 15$$

$$(r - 1) (4 - 1) \geq 15$$

$$(r - 1) 3 \geq 15$$

$$3r - 3 \geq 15$$

$$3r \geq 18$$

$$r \geq 6$$

$$\text{Sampel} = r \times t$$

$$= 6 \times 4$$

$$= 24$$

Keterangan:

r : replikasi

t : jumlah kelompok

Berdasarkan perhitungan tersebut, besar sampel hewan coba untuk masing-masing kelompok sebanyak 6 ekor. Jadi dalam penelitian ini jumlah sampel yang digunakan untuk 4 kelompok ialah 24 ekor tikus.

3.4.4 Teknik Pengambilan Sampel

Teknik pengambilan sampel pada penelitian ini menggunakan *simple random sampling* yaitu setiap anggota populasi memiliki kesempatan yang sama untuk terpilih sebagai sampel. Pengambilan sampel dilakukan dengan mengundi anggota populasi (*lottery technique*) (Notoatmodjo, 2010).

3.5 Variabel Penelitian

3.5.1 Variabel Bebas

Variabel bebas dalam penelitian ini yaitu dosis pemberian larutan AlCl_3 yang diberikan secara peroral sebesar 100, 300, dan 500 mg/kg BB.

3.5.2 Variabel Terikat

Variabel terikat dalam penelitian ini yaitu gambaran histopatologi ginjal yang dilihat secara mikroskopik. Perubahan histologi ginjal akan diukur dengan menggunakan skor.

3.5.3 Variabel Terkendali

Variabel terkontrol dalam penelitian ini yaitu.

- a. Jenis dan pemeliharaan hewan coba;
- b. lama perlakuan hewan coba;
- c. prosedur penelitian;
- d. frekuensi pemberian $AlCl_3$.

3.6 Definisi Operasional

Tabel 3.1 Definisi Operasional

No.	Variabel	Definisi Operasional	Skala
1.	Aluminium	Aluminium yang digunakan yaitu bubuk aluminium klorida ($AlCl_3$) yang dilarutkan dalam akuades dengan kadar 50 mg/ml. Larutan $AlCl_3$ diberikan pada tikus Wistar albino jantan secara peroral dengan dosis sebesar 100, 300, dan 500 mg/kg BB selama 42 hari.	Rasio
2.	Histopatologi ginjal	Histopatologi ginjal merupakan struktur ginjal yang mengalami keadaan patologis setelah perlakuan selesai. Dari setiap sampel ginjal, dibuat preparat dengan potongan sagital setebal 5 μ m dan diwarnai dengan pewarnaan hematoxilin eosin (HE). Penilaian histopatologi diukur dengan menggunakan skor berdasarkan Kocoglu <i>et al.</i> (2009) dapat dilihat pada Tabel 3.1. Kriteria kerusakan yang diamati yaitu degenerasi tubulus, nekrosis, <i>tubular casts</i> , dilatasi tubulus, dan akumulasi sel-sel debris dalam lumen. Sediaan histopatologi dibaca dengan mikroskop cahaya dalam lima lapang pandang dengan perbesaran 400x. Pengamatan dilakukan oleh dua orang pengamat dan seorang ahli dengan metode <i>blinding</i> .	Ordinal

Tabel 3.2 Penilaian histopatologi

Skor	Kriteria Kerusakan
0	Tidak terjadi kerusakan ginjal (degenerasi tubulus, nekrosis, <i>tubular casts</i> , dilatasi tubulus, dan akumulasi sel-sel debris dalam lumen)
1	Bila ditemukan kerusakan 0–10%
2	Bila ditemukan kerusakan 11–25%
3	Bila ditemukan kerusakan 26–45%
4	Bila ditemukan kerusakan 46–75%
5	Bila ditemukan kerusakan 76–100%

(Sumber: Kocoglu *et al.*, 2009)

3.7 Alat dan Bahan

3.7.1 Alat

Alat yang digunakan dalam penelitian ini ialah sebagai berikut.

- Pemeliharaan hewan coba: kandang, tempat makan, dan tempat minum.
- Pembuatan larutan AlCl_3 : timbangan, *beaker glass*, sendok, pengaduk, pipet, dan lemari asam.
- Pemberian larutan AlCl_3 : *handscoon*, masker, spuit, dan sonde.
- Terminasi dan pengambilan ginjal: *handscoon*, toples, kapas, dan *minor set*.
- Pemeriksaan histopatologi: mikroskop dan kamera.

3.7.2 Bahan

Bahan yang digunakan dalam penelitian ini ialah sebagai berikut.

- Pemeliharaan hewan coba: pakan standar, air minum, dan serbuk kayu.
- Pembuatan larutan AlCl_3 : bubuk AlCl_3 dan akuades.
- Terminasi dan pengambilan ginjal: larutan NaCl dan bufer formalin 10%.
- Pemeriksaan histopatologi: peralatan histopatologi.

3.8 Prosedur Penelitian

3.8.1 Pemilihan Sampel

Hewan coba berupa tikus Wistar albino jantan berumur 2–3 bulan dengan berat badan 120–210 gram, sebanyak 24 ekor yang terbagi dalam 4 kelompok. Tiap-tiap kelompok terdiri dari 6 ekor. Tikus yang dipilih harus mempunyai tubuh yang sehat dan normal.

3.8.2 Persiapan Sampel

Hewan coba diadaptasikan selama 7 hari sebelum perlakuan bertujuan untuk menyesuaikan dengan lingkungan yang baru. Tempat makan dan minum diisi ulang setiap hari. Tikus diberi pakan standar dan air minum secara *ad libitum*. Kandang dibersihkan dan serbuk kayu diganti setiap 4 hari sekali untuk menghindari stres.

3.8.3 Pembuatan Larutan Aluminium Klorida (AlCl_3)

Larutan AlCl_3 terbuat dari bubuk AlCl_3 yang dilarutkan dalam akuades. Larutan AlCl_3 dibuat dengan kadar 50 mg/ml. Larutan dibuat dengan perbandingan 5000 mg bubuk AlCl_3 dilarutkan dalam 100 ml akuades, sehingga dalam 1 ml larutan AlCl_3 mengandung 50 mg AlCl_3 (Baydar *et al.*, 2003). Pembuatan *stock solution* dilakukan per minggu. Perhitungan dosis sesuai perlakuan yang diberikan dilakukan untuk menentukan jumlah AlCl_3 yang dibutuhkan. Bubuk AlCl_3 ditimbang sesuai dengan dosis yang telah dihitung, lalu dimasukkan ke dalam *beaker glass*. Kemudian ditambahkan akuades yang dilakukan di dalam lemari asam. Setelah itu diaduk dengan spatula hingga homogen.

3.8.4 Perlakuan

Pemberian larutan AlCl_3 dilakukan peroral setiap hari selama 42 hari. Langkah pertama pemberian larutan yaitu pengambilan larutan menggunakan sonde sesuai dengan dosis yang telah dihitung. Dosis pemberian larutan AlCl_3 per minggu disajikan dalam Lampiran E. Lalu tikus dipegang pada bagian kepala sehingga mulut menghadap ke atas. Kemudian sonde dimasukkan melalui mulut secara perlahan sampai ke lambung. Hewan coba dibagi menjadi 4 kelompok.

1. Kelompok K, hewan coba diberi akuades 1 ml.
2. Kelompok P1, hewan coba diberi larutan AlCl_3 dosis 100 mg/kg BB (Prakash dan Kumar, 2009).
3. Kelompok P2, hewan coba diberi larutan AlCl_3 dosis 300 mg/kg BB (Taweel *et al.*, 2012).

4. Kelompok P3, hewan coba diberi larutan AlCl_3 dosis 500 mg/kg BB (ATSDR, 2008).

3.8.5 Pengambilan Ginjal

Tikus diterminasi setelah tahap perlakuan selesai. Tikus dimasukkan ke dalam toples yang berisi eter dan ditunggu hingga pingsan, kemudian dilakukan dislokasi servikal. Setelah itu, dilakukan diseksi abdominal untuk mengambil ginjal tikus. Ginjal yang diambil yaitu ginjal kiri. Pembedahan dan pengambilan organ menggunakan alat-alat bedah (*minor set*) dan dilakukan dengan hati-hati agar organ yang diambil tidak rusak.

Pot organ sesuai ukuran ginjal dipersiapkan untuk menyimpan ginjal. Pot telah diberi label sesuai kelompok perlakuan. Pot diisi dengan larutan bufer formalin 10% dengan volume minimal 5 kali volume ginjal. Setelah ginjal diambil, ginjal dicuci dengan NaCl 0,9%. Kemudian dilakukan irisan sejajar berjarak sekitar 1 cm agar seluruh bagian terpapar formalin. Setelah itu ginjal segera dimasukkan ke dalam pot.

3.8.6 Pembuatan Preparat Histopatologi (Pewarnaan HE)

Sampel organ direndam dalam larutan bufer formalin 10% minimal selama 24 jam. Kemudian dilanjutkan proses pembuatan preparat dengan dehidrasi cairan etanol, *clearing* untuk mengeluarkan alkohol, *blocking*, pemotongan, dan pewarnaan preparat (Prahanarendra, 2015). Pembuatan preparat histopatologi dilakukan di Laboratorium Patologi Anatomi RSUD dr. Soebandi. Setiap satu sampel ginjal dibuat satu preparat, sehingga terdapat 24 preparat. Prosedur pembuatan preparat histopatologi disajikan dalam Lampiran F.

3.8.7 Pengamatan Preparat Histopatologi

Preparat histopatologi dibaca dalam lima lapang pandang dengan perbesaran 400x. Pengamatan dilakukan oleh dua orang pengamat dan seorang ahli dengan metode *blinding* sehingga diharapkan dapat mengurangi bias. Prosedur pembacaan perparat histopatologi disajikan dalam Lampiran G.

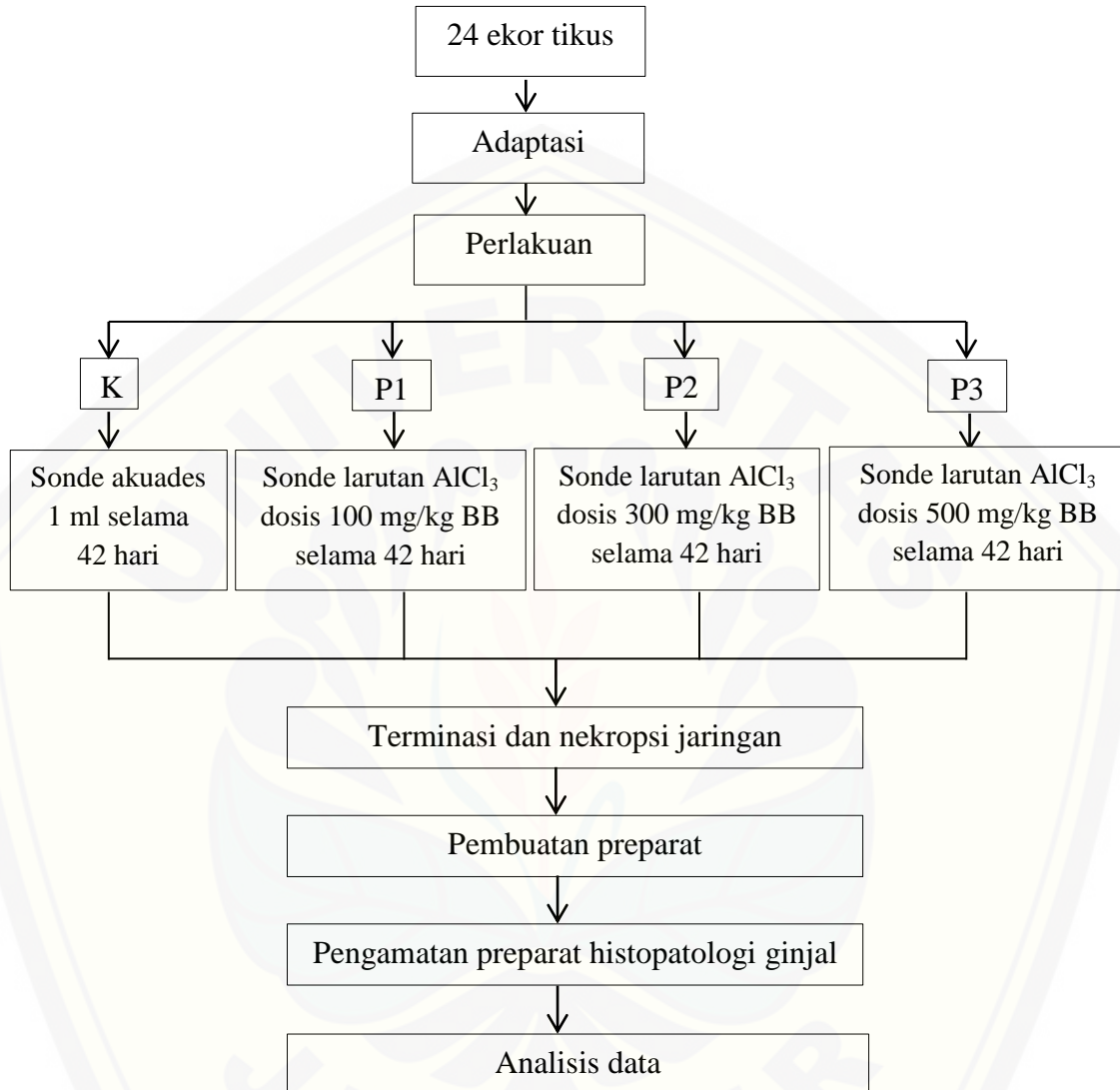
3.9 Uji Kelayakan Etik

Penelitian ini menggunakan tikus Wistar sebagai subjek penelitian, sehingga sebelum dilaksanakan penelitian harus dilakukan uji kelayakan etik oleh Komisi Etik Fakultas Kedokteran Universitas Jember. Prosedur ini berguna untuk menjamin keamanan peneliti dan hewan coba serta melindungi hewan coba. Surat keterangan etik penelitian telah diterbitkan oleh komisi etik dan disajikan dalam Lampiran B dan C.

3.10 Analisis Data

Data yang dianalisis berupa skor perubahan histopatologi ginjal. Data yang digunakan berupa data kategori ordinal, sehingga menggunakan analisis data non parametrik uji Kruskal Wallis. Kemudian dilanjutkan uji *Post Hoc* Mann Whitney untuk menentukan perbedaan yang bermakna antar dua kelompok. Perbedaan tiap kelompok dinilai bermakna atau signifikan apabila nilai $p < 0,05$.

3.11 Alur Penelitian



Gambar 3.2 Alur penelitian

DAFTAR PUSTAKA

- Agency for Toxic Substance and Disease Registry. 2008. *Toxicological Profile for Aluminum*. Georgia: ATSDR.
- Astuti, S. 2008. Isoflavon kedelai dan potensinya sebagai penangkap radikal bebas. *Jurnal Teknologi Industri dan Hasil Pertanian*. 13(2): 126–136.
- Ayala, A., M. F. Muñoz, dan S. Argüelles. 2014. Lipid peroxidation: production, metabolism, and signaling mechanisms of malondialdehyde and 4-hydroxy-2-nonenal. *Oxidative Medicine and Cellular Longevity*. 2014: 1–31.
- Baydar, T., A. Papp, A. Aydin, L. Nagymajtenyi, H. Schulz, A. Isimer, dan G. Sahin. 2003. Accumulation of aluminum in rat brain. *Biological Trace Element Research*. 92: 231–244.
- Baynes, R. E. dan E. Hodgson. 2004. *Absorption and Distribution of Toxicants*. Dalam *A Textbook of Modern Toxicology*. Hodgson, E. Edisi Ketiga. Kanada: John Wiley & Sons, Inc. Publication. hal.77–78.
- Bernardo, J. F. 2015. Aluminum Toxicity. <http://emedicine.medscape.com/article/165315-overview>. [Diakses pada 9 September 2018].
- Botham, K. M. dan P. A. Mayes. 2009. *Lipid yang Penting Secara Fisiologis*. Dalam *Biokimia Harper*. Edisi 27. Murray, R. K., D. K. Granner, dan V. W. Rodell. Jakarta: EGC. hal. 135–136.
- Buraimoh, A. A., dan S. A. Ojo. 2014. Effects of aluminium chloride exposure on the body weight of Wistar rats. *Annals of Biological Sciences*. 2(2): 66–73.
- Chaudhary, S., S. G. Momin, D. H. Vora, P. Modi, V. Chauhan, dan D. Chotaliya. 2013. An epidemiological study of fatal aluminium phosphide poisoning at rajkot. *Journal of Pharmacy*. 3(1): 17–23.
- Crisponi, G., V. M. Nurchi, G. Faa, dan M. Remelli. 2011. Human diseases related to aluminium overload. *Monatshefte für Chemie-Chemical Monthly*. 142: 331–340.
- Crisponi, G., D. Fanni, C. Gerosa, S. Nemolato, V. M. Nurchi, M. C. Alonso, J. I. Lachowicz, dan G. Faa. 2013. The meaning of aluminium exposure on human health and aluminium-related diseases. *Biomolecular Concepts*. 4(1): 77–87.

- Darbre, P. D., F. Mannello, dan C. Exley. 2013. Aluminium and breast cancer: Sources of exposure, tissue measurements and mechanisms of toxicological actions on breast biology. *Journal of Inorganic Biochemistry*. 128: 257–261.
- Dera, H. S. A. 2016. Protective effect of resveratrol against aluminum chloride induced nephrotoxicity in rats. *Saudi Medical Journal*. 37(4): 369–378.
- Dolara, P. 2014. Occurrence, exposure, effects, recommended intake and possible dietary use of selected trace compounds (aluminium, bismuth, cobalt, gold, lithium, nickel, silver). *International Journal of Food Sciences and Nutrition*. 65(8): 911–924.
- Eroschenko, V. P. 2016. *Atlas Histologi diFiore dengan Korelasi Fungsional*. Edisi Dua Belas. Jakarta: EGC. hal. 422.
- European Food Safety Authority. 2008. Safety of aluminium from dietary intake scientific opinion of the panel on food additives, flavourings, processing aids and food contact materials (AFC). *The EFSA Journal*. 6(7): 754.
- Exley, C. 2013. Human exposure to aluminium. *Environmental Science Processes & Impacts*. 15(10):1807–1816.
- Fogo, A. B., M. A. Lusco, B. Najafian, dan C. E. Alpers. 2016. AJKD atlas of renal pathology: toxic acute tubular injury. *American Journal of Kidney Disease*. 67(6): e31–e32.
- Gándara, M. J. F. 2013. Aluminium: the metal of choice. *Materials and Technology*. 47(3): 261–265.
- Geyikoglu, F., H. Turkez, T. O. Bakir, dan M. Cicek. 2012. The genotoxic, hepatotoxic, nephrotoxic, haematotoxic and histopathological effects in rats after aluminium chronic intoxication. *Toxicology and Industrial Health*. 1–12.
- Harish, P., P. Prathima, Y. N. Kumar, dan S.B. Sainath. 2014. Aluminium-Induced Oxidative Stress in Kidney Tissue of Rats: Protective Effect Of Vitamin E. *Proceedings of Ugc National Seminar*. 7-8 Agustus 2014. *International E-Publication*: 35–49.
- Hodgson, E. dan P. E. Levi. 2004. *Neprototoxicity*. Dalam A Textbook of Modern Toxicology. Hodgson, E. Edisi Ketiga. Kanada: John Wiley & Sons, Inc. Publication. hal. 273–274.
- Kahtani, M. A. A., A. M. Abdel-Moneim, dan W. M. El-Sayed. 2014. The influence of taurine pretreatment on aluminum chloride induced

- nephrotoxicity in swiss albino mice. *Histology and Histopathology*. 29: 45–55.
- Kocoglu, H., H. Ozturk, H. Ozturk, F. Yilmaz, dan N. Gulcu. 2009. Effect of dexmedetomidine on ischemia-reperfusion injury in rat kidney: a histopathologic study. *Renal Failure*. 31(1): 70–74.
- Komárek, V., C. Gembardt, A. Krinke, T. A. Mahrous, dan P. Schaeti. 2001. *The Laboratory Rat*. England: Academic Press Inc Brand. hal. 294–295.
- Krewski, D., R. A. Yokel, E. Nieboer, D. Borchelt, J. Cohen, J. Harry, S. Kacew, J. Lindsay, A. M. Mahfouz, dan V. Rondeau. 2007. Human health risk assessment for aluminium, aluminium oxide, and aluminium hydroxide. *Journal of Toxicology and Environmental Health*. 10: 1–269.
- Kumar, V., dan K. D. Gill. 2009. Aluminium neurotoxicity: neurobehavioural and oxidative aspects. *Archives of Toxicology*. 83: 965–978.
- Kumar, V., A. K. Abbas, dan J. C. Aster. 2013. *Robbins Basic Pathology. Ninth Edition*. Philadelphia: Elsevier. hal. 11–17.
- Leblanc, G. A. 2004. *Elimination of Toxicants*. Dalam A Textbook of Modern Toxicology. Hodgson, E. Edisi Ketiga. Kanada: John Wiley & Sons, Inc. Publication. hal. 205–207.
- Lee, D. M., H. M. Lee, dan J. P. Wang. 2011. Chemical synthesis of aluminum chloride (AlCl₃) by cost-effective reduction process. *Reviews on Advanced Materials Science*. 28: 40–43.
- Mcintyre, M, D. F. Bohr, dan A. F. Dominiczak. 1999. Endothelial function in hypertension: the role of superoxide anion. *Hypertension*. 34(4): 539–545.
- Mescher, A. L. 2012. *Histologi Dasar Junqueira Teks dan Atlas*. Edisi Dua Belas. Jakarta: EGC. hal. 325–335.
- Mohammed, M. T., S. M. Kadhim, A. M. N. Jassimand, dan S. I. Abbas. 2015. Free radicals and human health. *International Journal of Innovation Sciences and Research*. 4(6): 218–223.
- Mowry, J. B., D. A. Skyper, D. E. Brooks, A. Zimmerman, dan J. L. Schauben. 2015. 2015 annual report of the american association of poison control centers' nation poison data system (npds): 33rd annual report. *Clinical Toxicology*. 54(10): 924–1109.
- Murray, R. K., D. K. Granner, dan V. W. Rodell. 2009. *Biokimia Harper*. Edisi 27. Jakarta: EGC. hal. 638–641.

- Murray, R. K. 2009. *Metabolisme Xenobiotik*. Dalam Biokimia Harper. Edisi 27. Murray, R. K., D. K. Granner, dan V. W. Rodell. Jakarta: EGC. hal. 653–660.
- Newairy, A. A., A. F. Salama, H. M. Hussien, dan M. I. Yousef. 2009. Propolis alleviates aluminium-induced lipid peroxidation and biochemical parameters in male rats. *Food and Chemical Toxicology*. 47: 1093–1098.
- Notoatmodjo, S. 2010. *Metodologi Penelitian Kesehatan*. Jakarta: Rineka Cipta. hal. 118–121.
- Oluseun, A. I., O. A. Durojaiye, A. I. Ajibade, dan O. S. Idowu. 2014. Status of exposure of bio-systems to restricted aluminium phosphide pesticide in kano state, nigeria. *International Journal of Scientific Research in Knowledge*. 2(7): 306–312.
- Paulsen, F., dan J. Waschke. 2015. *Sobotta Jilid 2 Organ-Organ Dalam*. Edisi 23. Jakarta: EGC. hal. 167.
- Prahanarendra, G. 2015. Gambaran Histologi Organ Ginjal, Hepar, dan Pankreas tikus *Spargue dawley* dengan Pewarnaan HE dengan Fiksasi 3 Minggu. *Skripsi*. Jakarta: Program Studi Pendidikan Dokter UIN Syarif Hidayatullah.
- Prakash, A., dan A. Kumar. 2009. Effect of n-acetyl cysteine against aluminium-induced cognitive dysfunction and oxidative damage in rats. *Basic & Clinical Pharmacology & Toxicology*. 105: 98–104.
- Purnomo, B. B. 2015. *Dasar-dasar Urologi*. Edisi Ketiga. Jakarta: Sagung Seto. hal. 6–9.
- Restuati, M., dan E. E. Panggabean. 2014. Pengaruh Pemberian Ekstrak Etanol Daun Sisrak (*Annona muricata* L.) Terhadap Gambaran Histopatologi Organ Ginjal dan Hati Tikus Putih (*Rattus norvegicus* L.) dengan Pemberian SRBC sebagai Antigen. *Biodiversitas, Konservasi, dan Bioteknologi serta Pembelajarannya*. 23 Agustus 2014. *Universitas Negeri Medan*: 350-361.
- Rose, R. L. dan E. Hodgson. 2004. *Metabolism of Toxicants*. Dalam A Textbook of Modern Toxicology. Hodgson, E. Edisi Ketiga. Kanada: John Wiley & Sons, Inc. Publication. hal.111–127.
- Rosen, S., dan I. E. Stillman. 2008. Acute tubular necrosis is a syndrome of physiologic and pathologic dissociation. *Journals of the American Society of Nephrology*. 19: 871–875.


- Ruipérez, F., J. I. Mujika, J.M. Ugalde, C. Exley, dan X. Lopez. 2012. Pro-oxidant activity of aluminum: promoting the fenton reaction by reducing Fe (III) to Fe (II). *Journal of Inorganic Biochemistry*. 117: 118–123.
- Samawy, E. R. M. A. 2012. Morphological and histological study of the kidneys on the albino rats. *Al-Anbar Journal of Veterinary Sciences*. 5(2): 115–119.
- Sargazi, M., N. B. Roberts, dan A. Shenkin. 2001. In-vitro studies of aluminium-induced toxicity on kidney proximal tubular cells. *Journal of Inorganic Biochemistry*. 87(2001): 37–43.
- Sears, M. E. 2013. Chelation: harnessing and enhancing heavy metal detoxification - a review. *The Scientific World Journal*. 1–13.
- Suyanti, L. 2008. Gambaran Histopatologi Hati dan Ginjal Tikus pada Pemberian Fraksi Asam Amino Non-Protein Lamtoro Merah (*Acacia villosa*) pada Uji Toksisitas Akut. *Skripsi*. Bogor. Fakultas Kedokteran Hewan Institut Pertanian Bogor.
- Taweel, G. M. A., J. S. Ajarem, dan M. Ahmad. 2012. Neurobehavioral toxic effects of perinatal oral exposure to aluminum on the developmental motor reflexes, learning, memory and brain neurotransmitters of mice offspring. *Pharmacology, Biochemistry and Behavior*. 101: 49–56.
- Thirunavukkarasu, S. V., S. Venkataraman, S. Raja, dan L. Upadhyay. 2011. Protective effects of manasamitra vatakam on aluminum-induced nephrotoxicity, oxidative stress, and histological damage. *Toxicological & Environmental Chemistry*. 93(8): 1676–1692.
- Tripathi, S., B. S. Somashekar, A. A. Mahdi, A. Gupta, F. Mahdi, M. Hasan, R. Roy, C. L. Khetrapal. 2008. Aluminum-mediated metabolic changes in rat serum and urine: a proton nuclear magnetic resonance study. *Journal of Biochemical and Molecular Toxicology*. 22(2): 119–127.
- Ucla Lab School. 2018. Rat Dissection Lab. <https://ls231.lscore.ucla.edu/TUTORIAL/?RATLAB>. [Diakses pada 19 November 2018]
- Vignal, C., P. Desreumaux, dan M. Body-Malapel. 2016. Gut: an underestimated target organ for aluminum. *Morphologie*. 1–10.
- Widayati, E. 2012. Oxidasi biologi, radikal bebas, dan antioxidant. *Majalah Ilmiah Sultan Agung*. 50(128): 1–7.

Yousef, M. I., dan A. F. Salama. 2009. Propolis protection from reproductive toxicity caused by aluminium chloride in male rats. *Food and Chemical Toxicology*. 47: 1168–1175.



LAMPIRAN

Lampiran A. Surat tugas proyek penelitian

 KEMENTERIAN RISET, TEKNOLOGI, DAN PENDIDIKAN TINGGI
UNIVERSITAS JEMBER
FAKULTAS KEDOKTERAN
Jl Kalimantan 37 Kampus Bumi Tegal Boto Telp/Fax (0331) 337877 Jember 68121
Email : fk@unej.ac.id Website : http://www.fk.unej.ac.id

SURAT TUGAS
Nomor : 1979 / UN25.1.11/PT/2017

Dalam rangka pelaksanaan kegiatan Penelitian yang dilakukan oleh Dosen dan mahasiswa Fakultas Kedokteran Universitas Jember, sebagaimana tersebut di bawah ini:



No.	N a m a	NIP / NIM
1.	dr. Muhammad Ihwan Narwanto, M.Sc	198002182005011001
2.	Dria Candra Adityanti	152010101070
3.	Erviana Dwi Nurhidayati	152010101072

Judul Penelitian : Efek Ekstrak Metanol Biji *Tamarindus indica* Untuk Pencegahan Terbentuknya *Senile Plaques*, *Neurofibrillary Tangles* dan Perbaikan Memori Kerja Spasial pada Tikus Model Alzheimer

Pelaksanaan : Agustus - September 2017

Dengan ini menugaskan kepada dosen dan mahasiwa yang tercantum diatas untuk melaksanakan tugas penelitian tersebut secara penuh tanggung jawab.

Jember, 12 OCT 2017


Dekan

Dr. Enny Suswati, M.Kes
NIP. 19700214 199903 2 001

Lampiran B. Keterangan persetujuan etik proyek penelitian

**KEMENTERIAN RISET, TEKNOLOGI, DAN PENDIDIKAN TINGGI
UNIVERSITAS JEMBER
KOMISI ETIK PENELITIAN**

Jl. Kalimantan 37 Kampus Bumi Tegal Boto Telp/Fax (0331) 337877 Jember
68121 – Email : fk_unej@telkom.net

KETERANGAN PERSETUJUAN ETIK
ETHICAL APPROVAL
Nomor : 1.151 /H25.1.11/KE/2017

Komisi Etik, Fakultas Kedokteran Universitas Jember dalam upaya melindungi hak asasi dan kesejahteraan subyek penelitian kedokteran, telah mengkaji dengan teliti protokol berjudul :

The Ethics Committee of the Faculty of Medicine, Jember University, With regards of the protection of human rights and welfare in medical research, has carefully reviewed the proposal entitled :

EFEK EKSTRAK METANOL BIJI *Tamarindus indica* UNTUK PENCEGAHAN TERBENTUKNYA *SENILE PLAQUES, NEUROFIBRILLARY TANGLES* DAN PERBAIKAN MEMORI KERJA SPASIAL PADA TIKUS MODEL ALZHEIMER (KAJIAN ANTI INFLAMASI, ANTI EXCITOTOXICITY DAN ANTIOKSIDAN)

Nama Peneliti Utama : dr. M. Ihwan Narwanto, M.Sc
Name of the principal investigator

NIP : 198002182005011001

Nama Institusi : Fakultas Kedokteran Universitas Jember
Name of institution

Dan telah menyetujui protokol tersebut diatas.
And approved the above mentioned proposal.

Jember, 16 Agustus 2017
Ketua Komisi Etik Penelitian


dr. Rini Riyanti, Sp.PK

Lampiran C. Keterangan persetujuan etik penelitian

 KEMENTERIAN RISET, TEKNOLOGI DAN PENDIDIKAN TINGGI
UNIVERSITAS JEMBER
KOMISI ETIK PENELITIAN
Jl. Kalimantan 37 Kampus Bumi Tegal Boto Telp/Fax (0331) 337877 Jember
68121 – Email : fk_unej@telkom.net

KETERANGAN PERSETUJUAN ETIK
ETHICAL APPROVA
Nomor : 1.244/H25.1.11/KE/2018

Komisi Etik, Fakultas Kedokteran Universitas Jember dalam upaya melindungi hak asasi dan kesejahteraan subyek penelitian kedokteran, telah mengkaji dengan teliti protokol berjudul :

The Ethics Committee of the Faculty of Medicine, Jember University, With regards of the protection of human rights and welfare in medical research, has carefully reviewed the proposal entitled :

PENGARUH PEMBERIAN ALUMINIUM TERHADAP GAMBARAN HISTOPATOLOGI GINJAL TIKUS WISTAR JANTAN

Nama Peneliti Utama : Dria Candra Adityanti
Name of the principal investigator

NIM : 152010101070

Nama Institusi : Fakultas Kedokteran Universitas Jember
Name of institution

Dan telah menyetujui protokol tersebut diatas.
And approved the above mentioned proposal.

Jember, 30 - 11 - 2018
Ketua Komisi Etik Penelitian

dr. Rini Riyanti, Sp.PK

Tanggapan Anggota Komisi Etik

(Diisi oleh Anggota Komisi Etik, berisi tanggapan sesuai dengan butir-butir isian diatas dan telaah terhadap Protokol maupun dokumen kelengkapan lainnya)


Review Proposal :

- Dalam penggunaan hewan coba harap memperhatikan prinsip 3R : *Reduced, Reused, Redefined*
- Pengamatan sediaan histopatologi dilakukan dengan metode blinding dengan 2 pengamat dan 1 ahli.
- Mohon dibuatkan SOP pembacaan / pengamatan Histo PA.

Mengetahui
Ketua Komisi Etik Penelitian


dr. Rini Riyanti, Sp.PK

Jember, 07 November 2018
Reviewer


dr. Ayu Munawaroh Azis, M.Biomed

Tanggapan Anggota Komisi Etik

(Diisi oleh Anggota Komisi Etik, berisi tanggapan sesuai dengan butir-butir isian diatas dan telaah terhadap Protokol maupun dokumen kelengkapan lainnya)


Review Proposal :

- Pemilihan, perawatan, perlakuan, pengorbanan dan pemusnahan hewan coba mengacu pada buku pedoman etik penelitian kesehatan (Penggunaan hewan coba dengan prinsip 3R : *Reduced, Reused, Redefined*)
- Mohon diperhatikan kontrol kualitas pembuatan sediaan preparat histo PA ginjal dan pengamatan dilakukan dengan metode blinding dengan minimal oleh 2 pengamat dan 1 ahli. Pengamat harus yang sudah dilatih untuk menilai preparat yang akan di gunakan.
- Mohon di perhatikan range perbedaan hasil pengamatan antara pengamat dan ahli.
- Mohon diperhatikan pembuangan limbah medis dan limbah B3 agar tidak mencemari lingkungan


Mengetahui
Ketua Komisi Etik Penelitian


dr. Rini Riyanti, Sp.PK

Jember, 12 November 2018
Reviewer


dr. Desie Dwi Wisudanti, M.Biomed

Lampiran D. Rekomendasi bebas plagiasi



KEMENTERIAN RISET, TEKNOLOGI DAN PENDIDIKAN TINGGI
UNIVERSITAS JEMBER
FAKULTAS KEDOKTERAN
Jl. Kalimantan I/37 Kampus Tegal Boto. Telp. (0331) 337877, Fax (0331) 324446
Jember 68121.

REKOMENDASI BEBAS PLAGIASI

Nomor : 5 /H25.1.11/KBSI/2018

Komisi bimbingan Skripsi dan Ilmiah, Fakultas Kedokteran Universitas Jember dalam upaya peningkatan kualitas dan originalitas karya tulis ilmiah mahasiswa berupa skripsi, telah melakukan pemeriksaan plagiasi atas skripsi yang berjudul :


PENGARUH PEMBERIAN ALUMINIUM TERHADAP GAMBARAN HISTOPATOLOGI GINJAL TIKUS WISTAR JANTAN

Nama Penulis : Dria Candra Adityanti
NIM. : 152010101070
Nama Institusi : Fakultas Kedokteran Universitas Jember

Telah menyetujui dan dinyatakan "BEBAS PLAGIASI"

Surat Rekomendasi ini dapat digunakan sebagaimana mestinya.

Jember, 11 Desember 2018
Komisi Bimbingan Skripsi & Ilmiah
Ketua,



Dr., dr. Yunita Armiyanti, M.Kes
NIP. 19740604 200112 2 002

Lampiran E. Tabel dosis pemberian larutan aluminium klorida (AlCl_3)

a. Kebutuhan AlCl_3

	Minggu 1	Minggu 2	Minggu 3	Minggu 4	Minggu 5	Minggu 6
Total AlCl_3/hari (mg)	1081,3	1128,5	1198,5	1207,2	1303,9	1393,5
AlCl_3/minggu (mg)	7569,1	7899,5	8389,5	8450,4	9127,3	9754,5
Dosis/hari (ml)	22,1	22,8	24,4	24,5	26,2	28,1
Dosis/minggu	154,7	159,5	170,8	171,5	183,4	196,7
Larutan yang dibuat (ml)	160	170	180	180	200	210
Berat AlCl_3 dalam larutan (gr)	8	8,5	9	9	10	10,5

b. Dosis Larutan AlCl_3

Kelompok Kontrol (sonde akuades peroral dengan volume 1 ml)

		K1	K2	K3	K4	K5	K6
Minggu 1	BB (g)	173	140	158	155	186	200
	Volume (ml)	1	1	1	1	1	1
Minggu 2	BB (g)	179	174	165	162	203	211
	Volume (ml)	1	1	1	1	1	1
Minggu 3	BB (g)	195	193	176	182	183	230
	Volume (ml)	1	1	1	1	1	1
Minggu 4	BB (g)	197	209	167	190	169	234
	Volume (ml)	1	1	1	1	1	1
Minggu 5	BB (g)	209	233	191	208	193	251
	Volume (ml)	1	1	1	1	1	1
Minggu 6	BB (g)	218	234	195	214	211	261
	Volume (ml)	1	1	1	1	1	1

Kelompok Perlakuan 1 (sonde larutan AlCl_3 100 mg/kg BB)

		P1 1	P1 2	P1 3	P1 4	P1 5	P1 6	Total
Minggu 1	BB (g)	150	167	157	126	149	161	
	Dosis AlCl_3 (mg)	15	16,7	15,7	13,1	14,9	16,1	114
	Volume (ml)	0,3	0,4	0,3	0,3	0,3	0,3	19
Minggu 2	BB (g)	162	189	173	149	144	170	
	Dosis AlCl_3 (mg)	16,2	18,9	17,3	14,9	14,4	17	123
	Volume (ml)	0,3	0,4	0,3	0,3	0,3	0,3	19
Minggu 3	BB (g)	170	203	184	167	147	176	
	Dosis AlCl_3 (mg)	17	20,3	28,4	16,7	14,7	17,6	139
	Volume (ml)	0,4	0,4	0,4	0,3	0,3	0,3	21
Minggu 4	BB (g)	174	204	190	165	157	179	
	AlCl_3 (mg)	17,4	20,4	19	16,5	15,7	17,9	133
	Volume (ml)	0,4	0,4	0,4	0,3	0,3	0,4	22
Minggu 5	BB (g)	182	219	205	179	172	207	
	Dosis AlCl_3 (mg)	18,2	21,9	20,5	17,9	17,2	20,7	147
	Volume (ml)	0,4	0,4	0,4	0,4	0,4	0,4	24
Minggu 6	BB (g)	191	231	217	192	185	221	
	Dosis AlCl_3 (mg)	19,1	23,1	21,7	19,2	18,5	22,1	139
	Volume (ml)	0,4	0,5	0,4	0,4	0,4	0,5	26

Kelompok Perlakuan 2 (sonde larutan AlCl_3 300 mg/kg BB)

		P1 1	P1 2	P1 3	P1 4	P1 5	P1 6	Total
Minggu 1	BB (g)	198	195	131	144	141	137	
	Dosis AlCl_3 (mg)	59,4	58,5	39,3	43,2	42,3	41,1	300
	Volume (ml)	1,2	1,2	0,8	0,9	0,9	0,8	40
Minggu 2	BB (g)	204	191	130	130	164	165	
	Dosis AlCl_3 (mg)	61,2	57,3	39	39	49,2	49,5	306
	Volume (ml)	1,3	1,2	0,8	0,8	1	1	25
Minggu 3	BB (g)	207	203	152	147	178	182	
	Dosis AlCl_3 (mg)	62,1	60,9	45,6	44,1	53,4	54,6	345
	Volume (ml)	1,3	1,2	0,9	0,9	1,1	1,1	29
Minggu 4	BB (g)	214	207	155	154	166	188	
	Dosis AlCl_3 (mg)	64,2	62,1	46,5	46,2	49,8	56,4	345
	Volume (ml)	1,3	1,3	0,9	0,9	1	1,1	29
Minggu 5	BB (g)	208	219	165	173	179	208	
	Dosis AlCl_3 (mg)	62,4	65,7	49,5	51,9	53,7	62,4	378
	Volume (ml)	1,3	1,3	1	1	1,1	1,2	15
Minggu 6	BB (g)	243	231	170	190	199	224	
	Dosis AlCl_3 (mg)	72,9	69,3	51	57	59,7	67,2	396
	Volume (ml)	1,5	1,4	1	1	1,2	1,4	21

Kelompok Perlakuan 3 (sonde larutan AlCl_3 500 mg/kg BB)

		P1 1	P1 2	P1 3	P1 4	P1 5	P1 6	Total
Minggu 1	BB (g)	148	137	208	128	136	145	
	Dosis AlCl_3 (mg)	74	68,5	104	64	68	72,5	460
	Volume (ml)	1,5	1,4	2,1	1,3	1,4	1,5	29
Minggu 2	BB (g)	159	155	217	140	140	149	
	Dosis AlCl_3 (mg)	79,5	77,5	108,5	70	70	74,5	498
	Volume (ml)	1,6	1,6	2,2	1,4	1,4	1,5	34
Minggu 3	BB (g)	174	168	223	152	160	152	
	Dosis AlCl_3 (mg)	87	84	115,5	76	80	76	523
	Volume (ml)	2,8	1,7	2,2	1,5	1,6	1,5	41
Minggu 4	BB (g)	182	177	217	155	166	161	
	Dosis AlCl_3 (mg)	91	88,5	108,5	77,5	83	80,5	547
	Volume (ml)	1,8	1,8	2,2	1,6	1,7	1,6	44
Minggu 5	BB (g)	195	197	234	165	182	166	
	Dosis AlCl_3 (mg)	97,5	98,5	117	82,5	91	83	583
	Volume (ml)	2	2	2,3	1,7	1,8	1,6	33
Minggu 6	BB (g)	208	185	251	180	200	177	
	Dosis AlCl_3 (mg)	104	92,5	125,5	90	100	88,5	614
	Volume (ml)	2	1,9	2,5	1,8	2	1,8	39

Lampiran F. Protokol pembuatan preparat

PROSEDUR PEMBUATAN PREPARAT HISTOPATOLOGI

I. Penanganan Jaringan

1. Persiapkan wadah yang besarnya sesuai dengan jaringan yang akan disimpan. Sebaiknya jaringan tidak dipaksakan dimasukkan dalam wadah yang lebih kecil dari ukuran jaringan, sehingga terjadi penekukan yang dapat merusak bentuk jaringan.
2. Isi wadah dengan bufer normal formalin (BNF) 10% dengan volume minimal 5x jaringan.
3. Masukkan sesegera mungkin jaringan segar ke dalam wadah formalin (kurang dari 30 menit).
4. Jika jaringan berukuran besar lakukan irisan sejajar berjarak sekitar 0,5–1 cm agar seluruh bagian jaringan terpapar formalin.
5. Beri label identitas dan jenis jaringan yang diambil agar tidak tertukar.

II. Tahap Pembuatan Preparat

1. Fiksasi

Fiksasi menggunakan larutan bufer normal formalin (BNF) 10% dengan komposisi sebagai berikut:

- | | |
|---------------------------------------|----------|
| ▪ Larutan formaldehida 40% | : 100 cc |
| ▪ Akuades | : 900 cc |
| ▪ Sodium dihidrogen fosfat monohidrat | : 4,0 g |
| ▪ Disodium hidrogen fosfat anhidrat | : 6,5 g |

Cara fiksasi yang benar ialah sebagai berikut:

- a. Fiksatif berupa larutan bufer normal formalin (BNF) 10%.
- b. Volume fiksatif minimal 5x volume spesimen.
- c. Jaringan besar dibuat sayatan sejajar dengan pisau tajam berjarak 0,5–1 cm agar fiksatif merata pada seluruh bagian jaringan luar dan dalam.

- d. Jaringan yang siap diproses adalah yang sudah terfiksasi dengan sempurna, yaitu yang sudah keras konsistensinya dan tidak berwarna kemerahan lagi (putih atau coklat).
- e. Jaringan difiksasi selama 6–36 jam.

2. Dehidrasi

Dehidrasi berfungsi untuk menarik air dari jaringan dengan dehidran alkohol bertahap, sehingga air digantikan oleh alkohol. Tahapan dehidrasi sebagai berikut:

- Alkohol 70% : ½ jam
- Alkohol 95% : ½ jam
- Alkohol 100% : ½ jam
- Alkohol 100% : 1 jam
- Alkohol 100% : 1 jam
- Alkohol 100% : 1 jam
- Alkohol 100%/xylol : ½ jam

3. *Clearing*

Setelah dehidrasi kemudian dilanjutkan *clearing* dengan xylol untuk menarik alkohol keluar dan memungkinkan parafin masuk ke dalam jaringan. Tahapan *clearing* sebagai berikut:

- Xylol : 1 jam
- Xylol : 2 jam

4. Impregnasi

Jaringan direndam dalam parafin cair, sehingga seluruh ruang jaringan yang semula berisi xylol diganti oleh parafin yang bertitik lebur paling tinggi 60° C. Tahapan impregnasi sebagai berikut:

- Parafin : 2 ½ jam
- Parafin : 4 jam

Inkubasi jaringan dilakukan di dalam inkubator/oven dengan suhu 55°–57° C (jam 18.00–06.00).

5. Pembuatan Blok Parafin (*Embedded Block*)

Dalam pembuatan blok parafin, sangat penting untuk diperhatikan orientasi jaringan dengan benar sehingga akan dipeoleh potongan/sediaan yang

representatif. Jaringan ditanam di parafin dan disimpan pada suhu 20°–25° C. Jangan lupa memeriksa apakah nomor pada blok parafin masih jelas sebelum dipotong. Sebelum dilakukan pemotongan blok parafin didinginkan pada lempeng pendingin/es batu/lemari es.

6. Pemotongan

Pemotongan menggunakan mikrotom dilakukan dengan pisau yang tajam/*disposable*.

7. Deparafinisasi

Pita parafin dimekarkan dengan cara yang beragam, antara lain dengan menggunakan penangas air atau ditempelkan langsung pada kaca benda yang telah dibasahi air kemudian diletakkan pada lempeng penghangat dengan suhu 60°C.

8. Rehidrasi

Rehidrasi diperlukan karena pewarnaan yang digunakan adalah berbasis air.

9. Peawarnaan

Hematoxylin → Diferensiasi air kran → Eosin → Dehidrasi → Clearing → Mounting.

*) Perhimpunan Dokter Spesialis Patologi Anatomi Indonesia. 2008. *Pedoman Penanganan Bahan Pemeriksaan untuk Histopatologi*. Jakarta: Herceptin.

PROSEDUR PEWARNAAN HEMATOKSILIN DAN EOSIN (HE)	
Pengertian	Suatu teknik pewarnaan menggunakan hematoksilin dan eosin untuk mewarnai jaringan
Prinsip	Inti yang bersifat asam akan menarik zat/ larutan yang bersifat basa sehingga akan berwarna biru. Sitoplasma bersifat basa akan menarik zat /larutan yang bersifat asam sehingga berwarna merah.
Prosedur	<p>A. Tata Laksana</p> <p>Persiapan:</p> <ol style="list-style-type: none">Siapkan alat dan bahan yang diperlukanKeluarkan jaringan dari blok parafinPotong jaringan dengan alat mikrotom dengan ketebalan antara 4–6 μmAmbil 1 <i>slice</i> potongan jaringan, masukkan ke dalam <i>waterbath</i> (30°–40° C), untuk menghilangkan kerutan pada potongan dan mencairkan parafinTempelkan dengan hati-hati potongan jaringan tersebut pada <i>object glass</i>Tetaskan 1–2 tetes albumin di atas potongan jaringan, lalu dengan menggunakan pinset, rapikan potongan (menghilangkan kerutan) dengan hati-hati, jangan sampai sobekSetelah itu, panaskan <i>object glass</i> yang telah ditempel jaringan dengan oven pada suhu 30°–40° C <p>Pewarnaan:</p> <ol style="list-style-type: none">Deparafinisasi dalam xylolHidrasi dalam larutan alkohol dengan gradasi yang menurun dari 100%-95%-90%-80%-70%Inkubasi dalam larutan hematoksilin selama 15 menitBilas dalam air mengalir dalam waktu yang singkatCelup dalam campuran asam-alkohol secara cepat 3–10 celup cek diferensiasi warna di bawah mikroskopBilas dalam air mengalir secara singkatCelup sebanyak 3–5 kali dalam larutan lithium karbonat hingga potongan berwarna biru cerahCuci dalam air mengalir selama 10–20 menit. Bila pencucian tidak maksimal jaringan sulit terwarna oleh eosinInkubasi dalam eosin selama 15 detik hingga 2 menitDehidrasi dalam alkohol dengan konsentrasi yang meningkat secara perlahan, masing-masing selama 2 menitInkubasi dalam xylol 2x2menitTutup dengan kaca penutup <p>B. Alat dan Bahan</p> <p>Alat:</p> <ol style="list-style-type: none">Rak pengecatanPipet pastourTisu<i>Object glass</i><i>Cover glass</i>Oven/inkubator

Prosedur**Bahan:**

- a. Xylol
- b. Alkohol
- c. Hematoksilin
- d. HCl 0,5%
- e. Lithium karbonat 0,5%
- f. Eosin
- g. Akuades

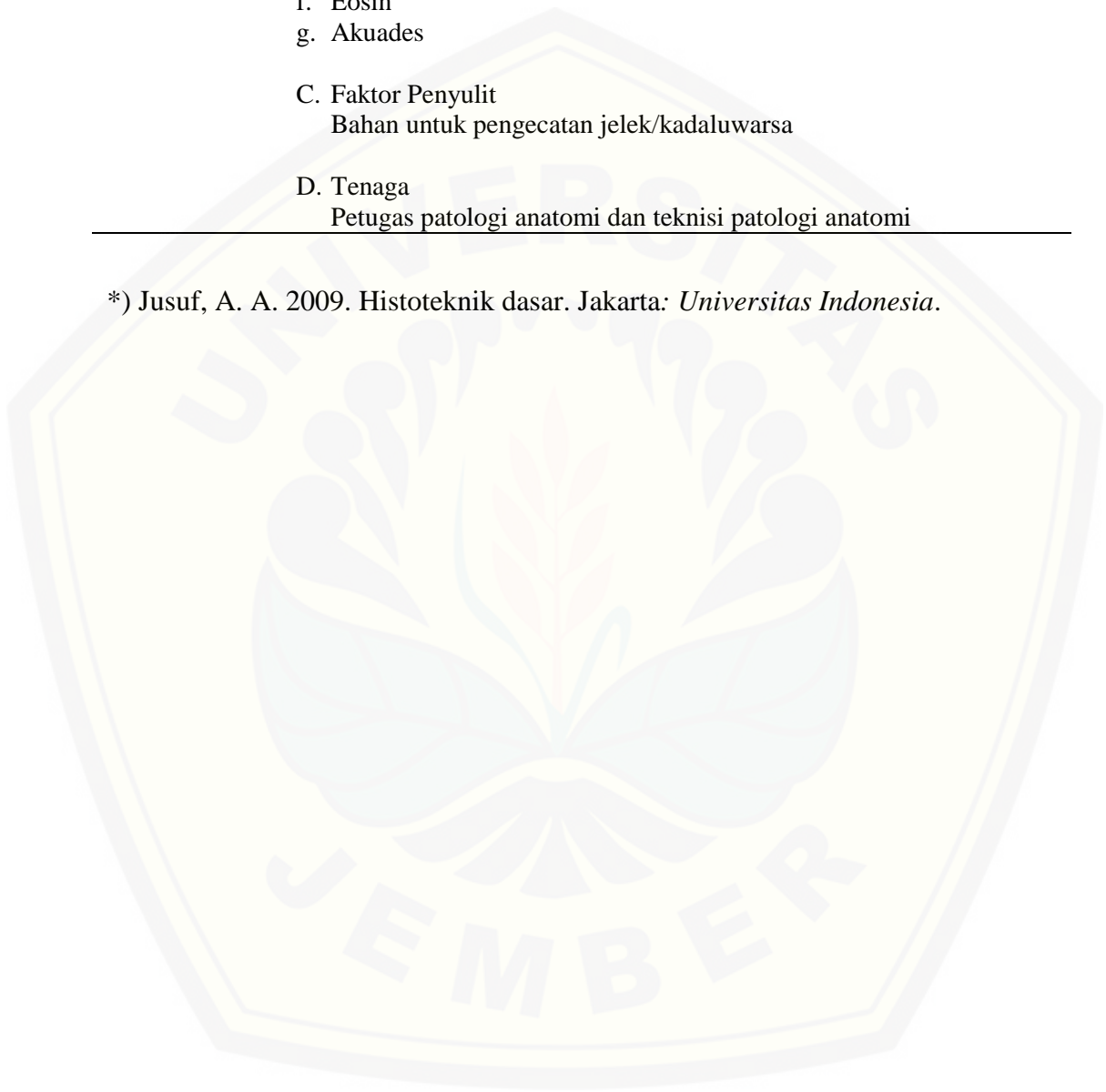
C. Faktor Penyulit

Bahan untuk pengecatan jelek/kadaluwarsa

D. Tenaga

Petugas patologi anatomi dan teknisi patologi anatomi

*) Jusuf, A. A. 2009. Histoteknik dasar. Jakarta: *Universitas Indonesia*.



Lampiran G. Protokol pembacaan preparat

PROSEDUR PEMBACAAN PREPARAT HISTOPATOLOGI	
Pengertian	Pembacaan preparat histopatologi untuk menilai dan membandingkan sel yang normal dengan sel yang mengalami kerusakan akibat perlakuan yang diberikan
Tujuan	Sebagai acuan penerapan langkah-langkah untuk melakukan pembacaan preparat histopatologi
Prosedur	<p>A. Tata Laksana</p> <p>Pembacaan preparat histopatologi dilakukan secara <i>blinding</i> dimana pembaca preparat tidak mengetahui kelompok perlakuan preparat yang dibaca. <i>Blinding</i> dilakukan oleh dua orang pengamat dan satu orang ahli dengan tujuan untuk mengurangi bias.</p> <p>Prosedur:</p> <ol style="list-style-type: none"> 1. Preparat dibaca dibawah mikroskop cahaya 2. Preparat dibaca dengan perbesaran 400x. Pembacaan dilakukan dalam lima lapang pandang yang dipilih dengan metode zig-zag 3. Lapang pandang yang sudah terbaca difoto menggunakan kamera 4. Peneliti mengacak foto preparat sehingga tidak urut dalam satu kelompok perlakuan dan diberi nama berdasarkan urutan angka 5. Menjelaskan kepada pengamat jenis kerusakan yang diamati dan bagaimana cara menilai derajat kerusakan 6. Pengamat menilai foto sesuai dengan penilaian yang telah diberikan <p>B. Alat dan Bahan</p> <p>Alat:</p> <ul style="list-style-type: none"> ▪ Mikroskop cahaya ▪ Kamera ▪ Laptop <p>Bahan:</p> <p>Preparat histopatologi</p> <p>C. Tenaga</p> <ul style="list-style-type: none"> ▪ Mahasiswa fakultas kedokteran ▪ Dosen (dokter) pengampu matakuliah patologi anatomi ▪ Dokter spesialis patologi anatomi

*) Burkhardt, J. E., K. Pandher, P. F. Solter, S. P. Troth, R. W. Boyce, T. S. Zabka, dan D. Ennulat. 2011. Recommendations for the evaluation of pathology data in nonclinical safety biomarker qualification studies. *Toxicologic Pathology*. 39: 1129-1137.

Lampiran H. Data penelitian

**POLRI DAERAH JAWA TIMUR
 BIDANG KEDOKTERAN DAN KESEHATAN
 RS. BHAYANGKARA H.S SAMSOERI MERTOJOSO
 Jalan Ahmad Yani 116 Surabaya 60231**

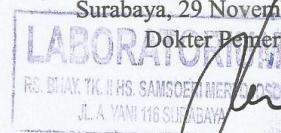
Hasil pembacaan 24 slide sampel penelitian dengan judul "Pengaruh Pemberian Aluminium Terhadap Gambaran Histopatologi Ginjal Tikus Wistar Jantan"

HASIL PEMBACAAN HISTOPATOLOGI GINJAL

Lapang Pandang Kelompok	1	2	3	4	5
K1	0	0	1	1	1
K2	2	1	1	1	2
K3	0	0	0	0	0
K4	1	0	0	1	1
K5	0	0	1	0	1
K6	0	0	0	1	0
PI 1					
PI 1	3	2	1	2	2
PI 2	2	2	2	1	1
PI 3	1	1	1	0	0
PI 4	2	1	1	1	2
PI 5	1	1	2	2	1
PI 6	3	3	2	2	2
PII 1					
PII 1	2	2	2	3	2
PII 2	3	2	3	3	2
PII 3	2	3	3	2	1
PII 4	5	5	5	5	4
PII 5	3	3	2	3	2
PII 6	2	2	2	3	2
PIII 1					
PIII 1	4	5	5	5	4
PIII 2	4	3	4	5	3
PIII 3	4	4	4	4	3
PIII 4	5	4	4	4	3
PIII 5	3	3	4	3	2
PIII 6	5	5	5	4	5

Surabaya, 29 November 2018

Dokter Pemeriksa,




dr. Theresia Fifi J, Sp. PA

HASIL PEMBACAAN HISTOPATOLOGI GINJAL

Lapang Pandang	1	2	3	4	5	Modus
Kelompok						
K1	0	0	0	0	0	0
K2	1	0	0	0	1	0
K3	0	0	0	0	0	0
K4	0	0	0	1	0	0
K5	0	0	1	0	0	0
K6	0	0	0	0	0	0
PI						
PI 1	2	1	1	2	2	2
P1 2	2	2	1	1	1	1
P1 3	1	1	1	1	1	1
P1 4	1	1	1	2	2	1
P1 5	1	1	1	2	1	1
P1 6	2	2	1	1	1	1
PII						
PII 1	3	3	2	3	3	3
PII 2	3	2	3	2	3	3
PII 3	3	3	3	3	2	3
PII 4	4	4	4	4	3	4
PII 5	3	4	2	3	3	3
PII 6	3	3	2	3	2	3
PIII						
PIII 1	4	4	4	4	4	4
PIII 2	4	4	5	4	4	4
PIII 3	5	5	4	5	4	5
PIII 4	5	5	4	5	4	5
PIII 5	4	4	5	4	3	4
PIII 6	4	4	5	4	5	4

Mengetahui
Dosen Pembimbing Utama,



dr. Rena Normasari, M. Biomed
NIP 198305122008122002

HASIL PEMBACAAN HISTOPATOLOGI GINJAL

Lapang Pandang	1	2	3	4	5	Modus
Kelompok						
K1	0	0	0	0	0	0
K2	1	0	0	0	0	0
K3	0	0	1	0	0	0
K4	0	0	0	1	0	0
K5	0	1	0	0	0	0
K6	0	0	0	0	0	0
PI						
PI 1	2	1	1	1	1	1
P1 2	2	2	2	1	1	2
P1 3	1	1	2	1	1	1
P1 4	2	2	2	1	2	2
P1 5	1	2	1	2	2	2
P1 6	2	2	1	1	1	1
PII						
PII 1	3	2	3	2	3	3
PII 2	2	3	3	2	3	3
PII 3	2	2	3	3	2	2
PII 4	4	4	4	4	3	4
PII 5	2	3	1	3	2	2
PII 6	3	3	3	3	3	3
PIII						
PIII 1	3	4	4	4	3	4
PIII 2	3	3	4	4	4	4
PIII 3	4	4	4	4	3	4
PIII 4	4	4	4	4	4	4
PIII 5	3	3	5	4	3	3
PIII 6	4	4	4	4	4	4

Lampiran I. Analisis statistik

Uji Kruskal Wallis

Ranks			
	Kelompok	N	Mean Rank
Skor	1	6	3.50
	2	6	9.50
	3	6	16.50
	4	6	20.50
	Total	24	

Test Statistics^{a,b}	
	Skor
Kruskal-Wallis H	21.484
Df	3
Asymp. Sig.	.0001

a. Kruskal Wallis Test

b. Grouping Variable: Kelompok

Uji Mann Whitney

Kelompok K dengan P1

Ranks				
	Kelompok	N	Mean Rank	Sum of Ranks
	1	6	3.50	21.00
Skor	2	6	9.50	57.00
	Total	12		

Test Statistics^a	
	Skor
Mann-Whitney U	.000
Wilcoxon W	21.000
Z	-3.146
Asymp. Sig. (2-tailed)	.002
Exact Sig. [2*(1-tailed Sig.)]	.002 ^b

a. Grouping Variable: Kelompok

b. Not corrected for ties.

Kelompok K dengan P2

Ranks				
	Kelompok	N	Mean Rank	Sum of Ranks
Skor	1	6	3.50	21.00
	3	6	9.50	57.00
	Total	12		

Test Statistics^a	
	Skor
Mann-Whitney U	.000
Wilcoxon W	21.000
Z	-3.207
Asymp. Sig. (2-tailed)	.001
Exact Sig. [2*(1-tailed Sig.)]	.002 ^b

a. Grouping Variable: Kelompok

b. Not corrected for ties.

Kelompok K dengan P3

Ranks				
	Kelompok	N	Mean Rank	Sum of Ranks
Skor	1	6	3.50	21.00
	4	6	9.50	57.00
	Total	12		

Test Statistics^a	
	Skor
Mann-Whitney U	.000
Wilcoxon W	21.000
Z	-3.207
Asymp. Sig. (2-tailed)	.001
Exact Sig. [2*(1-tailed Sig.)]	.002 ^b

a. Grouping Variable: Kelompok

b. Not corrected for ties.

Kelompok P1 dengan P2

Ranks				
	Kelompok	N	Mean Rank	Sum of Ranks
Skor	2	6	3.50	21.00
	3	6	9.50	57.00
	Total	12		

Test Statistics^a	
	Skor
Mann-Whitney U	.000
Wilcoxon W	21.000
Z	-3.052
Asymp. Sig. (2-tailed)	.002
Exact Sig. [2*(1-tailed Sig.)]	.002 ^b

a. Grouping Variable: Kelompok

b. Not corrected for ties.

Kelompok P1 dengan P3

Ranks				
	Kelompok	N	Mean Rank	Sum of Ranks
Skor	2	6	3.50	21.00
	4	6	9.50	57.00
	Total	12		

Test Statistics^a	
	Skor
Mann-Whitney U	.000
Wilcoxon W	21.000
Z	-3.052
Asymp. Sig. (2-tailed)	.002
Exact Sig. [2*(1-tailed Sig.)]	.002 ^b

a. Grouping Variable: Kelompok

b. Not corrected for ties.

Kelompok P2 dengan P3

Ranks				
	Kelompok	N	Mean Rank	Sum of Ranks
Skor	3	6	4.50	27.00
	4	6	8.50	51.00
	Total	12		

Test Statistics^a	
	Skor
Mann-Whitney U	6.000
Wilcoxon W	27.000
Z	-2.211
Asymp. Sig. (2-tailed)	.027
Exact Sig. [2*(1-tailed Sig.)]	.065 ^b

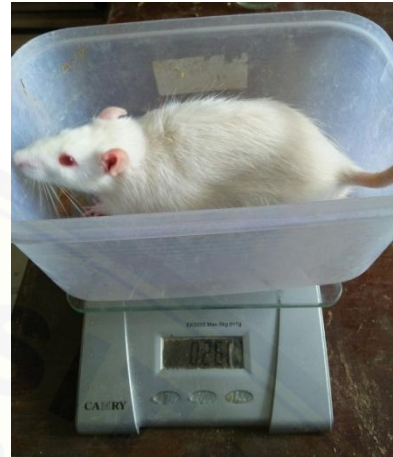a. Grouping Variable: Kelompok

b. Not corrected for ties.

Lampiran J. Dokumentasi penelitian



Proses randomisasi



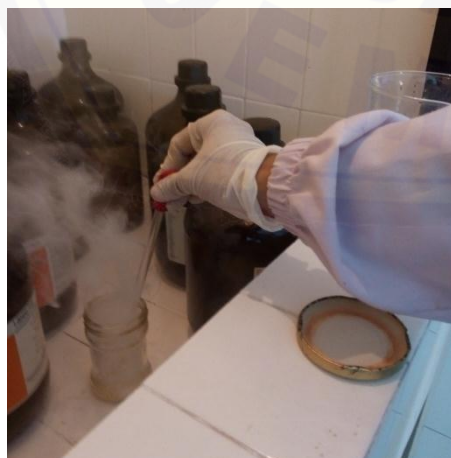Penimbangan berat badan tikus



Persiapan sampel penelitian



Penimbangan serbuk $AlCl_3$



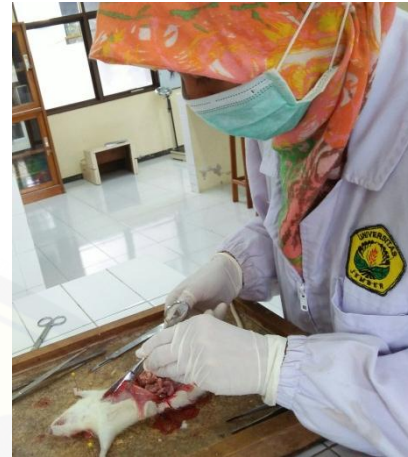Pembuatan larutan $AlCl_3$



Pemberian larutan $AlCl_3$ peroral



Anastesi hewan coba



Diseksi abdomen dan pengambilan ginjal



Pengamatan gambaran histopatologi ginjal