

**Pengaruh Pemberian Diet Beras Analog terhadap Gambaran Histopatologi Arteri Koroner Jantung Tikus DM Tipe 2**

***Effect Artificial Rice Diet Administration to Coronary Artery Histopathology of Rat Model Type 2 DM***

Monika Roosyidah<sup>1</sup>, Erfan Efendi<sup>2</sup>, Hairrudin<sup>2</sup>

<sup>1</sup>Program Studi Pendidikan Dokter, Fakultas Kedokteran Universitas Jember

<sup>2</sup>Laboratorium Biokimia, Fakultas Kedokteran, Universitas Jember

Jalan Kalimantan No.37 Kampus Tegalboto, Jember 68121

e-mail korespondensi: hairrudin.fk@unej.ac.id ; monikaroosyidah@gmail.com

**Abstrak**

Salah satu komplikasi makrovaskular yang sering terjadi pada DM tipe 2 adalah penyakit jantung koroner yang disebabkan oleh penyempitan arteri koroner akibat proses aterosklerosis atau spasme atau keduanya. Tanda adanya proses aterosklerosis pada arteri koroner dapat diamati melalui gambaran histopatologi arteri koroner jantung hewan coba. Penyakit DM dapat dikendalikan sehingga komplikasinya dapat dicegah, contohnya dengan pengaturan diet. Beras analog kaya serat merupakan salah satu terobosan untuk diet penderita DM. Penelitian ini bertujuan untuk mengetahui pengaruh pemberian diet beras analog terhadap gambaran histopatologi arteri koroner jantung tikus DM tipe 2. Empat kelompok hewan coba yaitu kontrol normal diberikan pakan standar, kelompok PBA1;PBA2;PBB diinduksi diet tinggi lemak dan STZ dosis rendah agar menjadi hewan coba model DM tipe 2. Setelah itu PBA1 diberi diet beras analog formula 1, PBA2 diberikan beras analog formula 2 dan PBB diberikan beras biasa. Tikus dikorbankan dan diambil organ jantungnya untuk dibuat sediaan histopatologi dan diamati gambaran arteri koronernya. Gambaran histopatologi didasarkan pada jumlah sel busa yang terbentuk. Hasil uji *Kruskal-Wallis* menunjukkan  $p = 0,046$  ( $p < 0,05$ ) sehingga dapat ditarik kesimpulan bahwa terdapat perbedaan yang signifikan antara kelompok penelitian.

Kata Kunci : DM, aterosklerosis, sel busa, histopatologi arteri koroner

**Abstract**

*The most common macrovascular complication of type 2 DM's patients is coronary artery disease caused by coronary artery stricture or spasm or both of them. The atherosclerosis process in coronary artery can be seen through coronary artery histopathology of rat. DM can be controlled so that the complication can be prevented, for example by controlling diet. Artificial rice with high fiber is one of breakthrough for DM patients diet. The purpose of this research is to know about the effects of artificial rice diet administration to coronary artery histopathology of rat model type 2 DM. Rats are divided to four groups consist of control normal group given standart feeding, PBA1;PBA2;PBB group are inducted by high fat diet and low dose STZ so that they become rat model type 2 DM. Since PBA1 is feeded by formula 1 artificial rice, PBA1 is feeded by formula 2 artificial rice and PBB is feeded by common rice. Rats are terminated and their hearts are taken away to make histopathology object and their coronary artery are seen under light microscope. Histopathology images are based on foam cell formed. Kruskal-Wallis's result shows that  $p = 0,046$  ( $p < 0,05$ ), so that there is a significant difference between groups.*

**Keywords :** DM, atherosclerosis, foam cell, coronary artery histopathology

## Pendahuluan

*Diabetes Mellitus* (DM) merupakan salah satu kelompok penyakit metabolik yang ditandai dengan hiperglikemia karena gangguan sekresi insulin, kerja insulin, atau keduanya. Sejumlah 171 juta orang di dunia menderita diabetes pada tahun 2000 dan diprediksi akan meningkat menjadi 366 juta penderita pada tahun 2030 (WHO, 2006).

Kasus yang terbanyak dari populasi DM di Indonesia adalah DM tipe 2 yang mencapai 90% (Kemenkes RI, 2013). Kadar glukosa yang tinggi dan tidak terkontrol pada penderita DM menyebabkan beberapa komplikasi kesehatan. Komplikasi makrovaskular sering terjadi pada penderita DM tipe 2. Tiga jenis komplikasi makrovaskular yang umum berkembang pada penderita diabetes adalah penyakit jantung koroner, penyakit pembuluh darah otak, dan penyakit pembuluh darah perifer. Salah satu komplikasi makrovaskular DM yang sering terjadi adalah penyakit jantung koroner. Penyakit jantung koroner adalah penyakit jantung yang disebabkan karena penyempitan arteri koroner akibat proses aterosklerosis atau spasme atau keduanya.

Hiperglikemia pada penderita DM mencetuskan pembentukan lesi aterosklerosis. Tanda adanya proses aterosklerosis pada arteri koroner bisa diamati melalui gambaran histopatologi arteri koroner jantung hewan coba. Pada gambaran histopatologi arteri koroner yang mengalami aterosklerosis dapat ditemukan jejas endotel, proliferasi sel otot polos, infiltrasi sel busa (*foam cell*), aktivasi platelet dan peningkatan sel inflamasi (Siracuse *et al*, 2012). Penyakit DM bisa dikendalikan agar tidak menyebabkan komplikasi bagi penderitanya. Pengaturan diet merupakan salah satu cara untuk mencegah timbulnya komplikasi pada penderita DM. Diet yang digunakan sebagai bagian dari penatalaksanaan DM dikontrol berdasarkan kandungan energi, protein, lemak, karbohidrat dan serat (Karyadi, 2002).

Beras analog merupakan salah satu terobosan untuk diet penderita DM. Beras analog merupakan beras tiruan yang komposisinya dapat diatur sesuai dengan kebutuhan. Umumnya, beras analog memiliki kandungan serat yang lebih tinggi dari beras biasa. Makanan yang kaya serat terbukti dapat memperbaiki pengendalian kadar glukosa darah dan menurunkan hiperinsulinemia pada penderita DM tipe 2 (Chandalia *et al*, 2000; Subagio *et al*, 2012). Penggunaan beras analog bagi penderita DM perlu dipertimbangkan sebagai alternatif untuk mengontrol kadar glukosa darah agar tidak menimbulkan komplikasi. Komplikasi

yang harus diwaspadai adalah penyakit jantung koroner. Hal tersebut memerlukan pembuktian secara ilmiah mengenai pengaruh pemberian diet beras analog tinggi serat terhadap gambaran histopatologi arteri koroner jantung. Penelitian ini dirancang untuk menjawab permasalahan tersebut dengan menggunakan tikus wistar sebagai hewan coba. Hewan coba dibuat menderita DM tipe 2 dengan cara induksi *streptozotocin* intraperitoneal serta diberi pakan tinggi lemak dan protein.

## Metode Penelitian

Jenis Penelitian ini adalah penelitian eksperimental murni (*true experimental design*) secara *in vivo* dengan rancangan *post test only control group design*, bertujuan untuk mengetahui pengaruh diet beras analog terhadap gambaran histopatologi tikus DM tipe 2. Penelitian ini sudah mendapatkan persetujuan dari tim etik Fakultas Kedokteran Universitas Jember. Penelitian ini dilaksanakan di Laboratorium Fisiologi dan Farmakologi Fakultas Kedokteran Universitas Jember, Laboratorium Patologi Anatomi Fakultas Kedokteran Universitas Jember, dan Laboratorium Patologi Anatomi RSD dr. Soebandi. Jumlah sampel yang digunakan sebanyak 24 tikus jantan putih (*Rattus Novergicus* strain *Wistar*) usia 2-3 bulan dengan berat badan 120-180g diambil secara *simple random sampling*.

Terdapat 4 kelompok dalam penelitian ini yaitu kontrol norma (K), kelompok diet beras analog formula 1 (PBA1), kelompok diet beras analog formula 2 (PBA2), dan kelompok diet beras biasa (PBB). Sebelum sampel dikelompokkan, sampel diukur gula darah puasanya untuk memastikan bahwa gula darah puasanya normal. Sejumlah 6 ekor tikus diambil terlebih dahulu secara *simple random sampling* sebagai kelompok kontrol normal (K). Sampel sisanya dibagi menjadi 3 kelompok PBA1, PBA2, dan PBB. Kelompok K diberikan pakan standar selama 40 hari sedangkan kelompok PBA1, PBA2 dan PBB diberikan pakan tinggi lemak dengan lemak babi 22,8% selama 40 hari agar tikus menjadi obesitas. Pada hari ke-33 tikus kelompok PBA1, PBA2, dan PBB diinduksi *streptozotocin* (STZ) dosis 35 mg/kgBB.

Tujuan diberikannya diet tinggi lemak dan induksi STZ 35 mg/kgBB adalah untuk mendapatkan model tikus DM tipe 2 (Srinivasan *et al*, 2005). Pada hari ke 40 dilakukan pengukuran gula darah puasa. Apabila gula darah > 126 mg/dl maka tikus dinyatakan DM. Setelah itu kelompok PBA1, PBA2 diberikan diet beras analog sedangkan PBB diberikan diet beras biasa dan kelompok K tetap diberikan pakan standar. Pemberian diet tersebut

dilakukan selama 3 minggu. Setelah itu tikus diterminasi dan diambil organ jantungnya untuk diproses menjadi preparat histopatologi dengan pengecaran *Hematoxylin Eosin* (HE) yang dilakukan di Laboratorium Patologi Anatomi RSD dr. Soebandi. Proses pembuatan preparat histopatologi meliputi proses fiksasi, *embedding*, pemotongan denganmikrotom, deparafinisasi, pewarnaan, diferensiasi, dehidrasi dan *mounting*. Setelah itu preparat diamati dibawah mikroskop cahaya dengan perbesaran 400X. Pengamat mengidentifikasi histopatologi arteri koroner berdasarkan jumlah sel busanya secara *blinding*.

Jumlah sel busa yang didapatkan selanjutnya dianalisis. Analisis data yang digunakan adalah Uji normalitas dengan *Saphiro-Wilk*, sedangkan uji homogenitas menggunakan *Lavene's test*. Jika data terdistribusi normal dan homogen maka akan dilakukan uji *One Way Anova* dan uji LSD. Jika syarat uji normalitas dan homogenitas tidak terpenuhi maka data diuji dengan *Kruskal-Wallis* dan *Mann-Whitney U*.

## Hasil Penelitian

Data yang didapatkan berupa jumlah sel busa pada arteri koroner jantung tikus DM tipe2. Jumlah sel busa diuji normalitas dan homogenitas namun hasil yang didapatkan data tidak normal dan tidak homogen maka dilanjutkan dengan uji *Kruskal-Wallis* dan *Mann-Whitney U*.

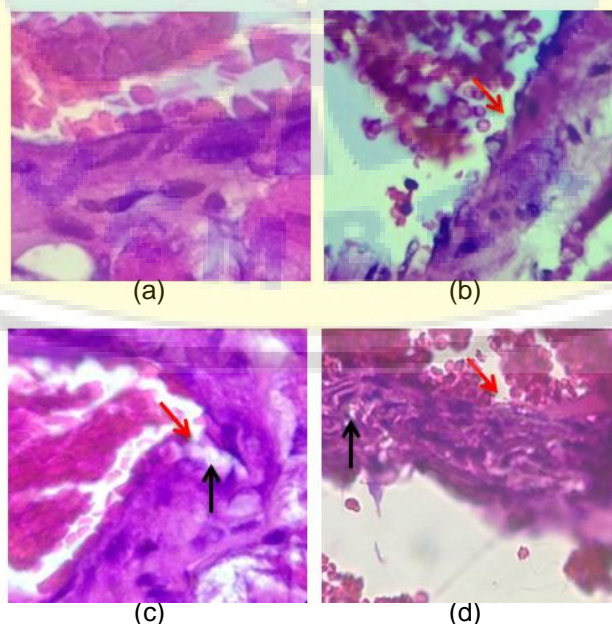
Hasil uji *Kruskal-Wallis* menunjukkan  $p = 0,046$  ( $p < 0,05$ ) sehingga dapat dibuktikan bahwa terdapat perbedaan yang signifikan antara kelompok penelitian. Selanjutnya untuk mengetahui perbedaan antar masing-masing kelompok perlakuan dilakukan uji *Mann Whitney U*. Hasil uji *Mann Whitney U* dapat dilihat pada Tabel 1.

**Tabel 1.** Rata-rata dan *Standar Error Mean* Jumlah sel busa.

Perlakuan	Jumlah Sel Busa
Kelompok KB	$1,67 \pm 0,803^{ab}$
Kelompok PBA1	$1,83 \pm 0,401^{ac}$
Kelompok PBA2	$2,67 \pm 0,760^{bcd}$
Kelompok PBB	$9 \pm 2,108^d$

\*data disajikan sebagai rata-rata  $\pm$  SEM, huruf yang sama menunjukkan perbedaan yang tidak signifikan dengan uji *Mann Whitney U* ( $p > 0,05$ ).

Gambaran histopatologi secara umum pada masing-masing kelompok dapat dilihat pada Gambar 1. Pada gambaran histopatologi secara umum didapatkan disintegrasi endotel dan akumulasi sel.



Gambar 1. Disintegrasi endotel ditunjukkan dengan panah berwarna merah dan akumulasi sel busa ditunjukkan dengan panah berwarna hitam. Gambar (a) merupakan kelompok kontrol normal, (b) kelompok PBA1, (c) kelompok PBA2, dan (d) kelompok PBB.

## Pembahasan

Penyakit DM tipe 2 merupakan penyakit yang menimbulkan beberapa komplikasi. Salah satu komplikasi yang sering terjadi adalah komplikasi makrovaskular penyakit jantung koroner. Mekanisme awal terjadinya komplikasi jantung koroner adalah akibat proses aterosklerosis. Penyebab timbulnya aterosklerosis pada DM tipe 2 adalah akibat proses hiperglikemia.

Hiperglikemia meningkatkan produksi ROS sehingga meningkatkan pembentukan lesi aterosklerosis melalui beberapa jalur yaitu upregulasi PKC, aktivasi jalur poliol dan heksosamin, akumulasi AGEs dengan upregulasi reseptor RAGE. Secara umum ion superoksida akan bereaksi dengan NO membentuk *peroxynitrite* yaitu oksidan yang menghambat prostasiklin ( $PGI_2$ ). Penurunan  $PGI_2$  menyebabkan peningkatan prostaglandin endoperoksida ( $PGH_2$ ) yang menyebabkan vasokonstriksi dan disfungsi endotel.

Gambaran histopatologi disfungsi endotel atau disintegrasi endotel ditemukan di dalam beberapa preparat penelitian sebagai bukti bahwa terjadi mekanisme kerusakan endotel di dalam pembuluh darah arteri koroner jantung tikus DM tipe 2. Selain itu  $PGH_2$  menyebabkan perubahan  $PGI_2$  menjadi *thromboxane A<sub>2</sub>* ( $TXA_2$ ) yang akhirnya mengaktifkan reseptor tromboksan dan menyebabkan agregasi platelet, aktivasi sel otot polos, apoptosis, serta peningkatan ekspresi ICAM-1, VCAM-1, ELAM-1. *Peroxynitrite* juga akan mengganggu aktivitas eNOS sehingga menurunkan produksi NO yang berfungsi sebagai penghambat agregasi trombosit pada endotel (Siracuse *et al*, 2012).

Peningkatan permeabilitas endotel akibat disfungsi endotel akan menyebabkan interaksi LDL dengan *extracellular matrix* (ECM) meningkat. Interaksi keduanya menyebabkan reaksi oksidasi oleh ROS yang nantinya akan meningkatkan ekspresi molekul adhesi seperti ICAM-1, VCAM-1, ELAM-1, protein kemotaktik, faktor-faktor pertumbuhan dan menghambat produksi NO. Aktivitas-aktivitas tersebut akan menyebabkan agregasi monosit dan makrofag yang berinteraksi dengan LDL teroksidasi (LDL-ox) dan akhirnya membentuk sel busa atau *foam cell* (Siracuse *et al*, 2012).

Selain membentuk sel busa makrofag akan mengeluarkan IL-1 dan TNF- $\alpha$  untuk meningkatkan adhesi leukosit. Selain mengeluarkan IL-1 dan TNF- $\alpha$ , makrofag juga akan menggerakkan *monocyte chemoattractant protein-1* (MCP-1) yang berfungsi untuk merekrut monosit ke endotel (Lintong, 2009). Sel busa selanjutnya beragregasi ke pembuluh darah dan membentuk garis lemak (*fatty streak*) diikuti

dengan migrasi dan proliferasi otot polos yang akhirnya membentuk plak yang lebih besar (Hall, 2011).

Beras analog yang digunakan dalam penelitian ini memiliki dua formula yang berbeda. Beras analog tersebut diketahui memiliki kandungan serat yang lebih tinggi daripada beras biasa. Hasil pengukuran serat beras analog A1, A2 dan beras biasa IR64 dapat dilihat pada Lampiran 4.1. Rumus untuk menghitung kebutuhan serat minimal per hari menurut Kebutuhan serat minimal harian dapat dihitung dengan  $0,5$  dikalikan BB dalam kg (Brown, 2005). Rata-rata berat badan tikus setelah induksi DM tipe 2 adalah 179,81 gram. Berdasarkan rumus tersebut, maka kebutuhan serat minimal tikus per hari ialah 0,0899 gram. Sedangkan berat serat formula A1 dan A2 ialah sebesar 0,0355 gram dan 0,0213 gram dalam 2 gram sampel beras analog.

Tikus pada penelitian ini diberi pakan beras analog sebanyak 20 gram per hari sehingga serat yang dikonsumsi kelompok PBA1 dan PBA2 ialah sebesar 0,355 gram/hari dan 0,213 gram/hari. Tikus pada kelompok PBA1 dan PBA2 telah memenuhi kebutuhan serat harian minimal. Berat serat beras biasa sebesar 0,0081 gram dalam 2 gram sampel sehingga terdapat 0,081 gram serat dalam 20 gram beras biasa yang dikonsumsi oleh kelompok PBB. Hal tersebut menunjukkan bahwa konsumsi serat harian pada kelompok PBB masih dibawah jumlah minimal.

Pakan yang dikonsumsi oleh masing-masing kelompok perlakuan mempengaruhi jumlah sel busa yang terbentuk. Kelompok kontrol normal (K) memiliki rata-rata jumlah sel busa terendah dibandingkan ketiga kelompok lainnya. Besar rata-rata kelompok K adalah  $1,67 \pm 0,803$ . Kelompok K dalam penelitian ini digunakan sebagai pembanding karena kelompok K tidak mendapatkan induksi DM tipe 2 dengan STZ dan diet tinggi lemak. Kelompok K tidak memiliki perbedaan signifikan terhadap kelompok PBA1 dan PBA2. PBA1 memiliki rata-rata sel busa sebesar  $1,83 \pm 0,401$  sedangkan PBA2 memiliki rata-rata sel busa sebesar  $2,67 \pm 0,760$ . Hal tersebut menunjukkan jika pemberian formula A1 dan A2 terhadap tikus DM tipe 2 mampu menurunkan jumlah sel busa dengan hasil rata-rata sel busa yang didapatkan mendekati nilai kontrol normal (K).

Kelompok PBA1 memiliki perbedaan jumlah sel busa yang signifikan terhadap PBB namun kelompok PBA2 tidak memiliki perbedaan jumlah sel busa yang signifikan terhadap kelompok PBB. Kadar serat pada masing-masing beras A1, A2 dan beras biasa adalah sebesar 1,7749 %, 1,0642 %, 0,4053%. Sedangkan rata-rata jumlah sel busa pada

PBA1, PBA2, dan PBB adalah sebesar  $1,83 \pm 0,401$ ;  $2,67 \pm 0,760$ ;  $9 \pm 2,108$ . Hal tersebut menunjukkan bahwa semakin tinggi kadar serat di dalam pakan beras yang diberikan maka semakin besar pengaruhnya terhadap penurunan jumlah sel busa. Serat yang dikonsumsi dapat meningkatkan konsentrasi GLP-1.

*Glucagon like peptide 1* (GLP-1) adalah hormon yang dihasilkan oleh sel L pada saluran pencernaan yang merupakan produk transkripsi gen proglukagon, dan digolongkan sebagai inkretin. GLP-1 dapat mengurangi lesi aterosklerosis dengan cara menurunkan inflamasi, adhesi monosit ke endotel pembuluh darah, dan menurunkan jumlah rekrutmen sel makrofag. Hal tersebut berhubungan dengan mekanisme GLP-1 yang dapat menurunkan jumlah dan aktivitas TNF- $\alpha$ , IL-6, TLR-2, menurunkan sinyal NF $\kappa$ B, menurunkan jumlah dan aktivitas V-CAM-1 serta e-selektin, dan meningkatkan adiponektin.

Keseluruhan mekanisme tersebut dapat menurunkan jumlah lesi aterosklerosis termasuk akumulasi sel busa sebagai lesi awal terbentuknya aterosklerosis (Tate *et al*, 2015). Sehingga beras analog formula A1 memiliki kemampuan yang lebih baik untuk menurunkan akumulasi sel busa di dalam pembuluh darah tikus DM tipe 2 karena kadar serat di dalam formula A1 lebih tinggi daripada formula lainnya.

Kelompok PBA2 tidak memiliki perbedaan yang signifikan terhadap kelompok PBA1. Hal tersebut menunjukkan bahwa kadar serat di dalam beras analog A2 dan A1 memiliki kemampuan yang hampir serupa dalam menurunkan akumulasi sel busa arteri koroner jantung tikus DM tipe 2. Sehingga agar didapatkan hasil yang signifikan diperlukan variasi formula beras analog dengan kadar serat yang memiliki selisih presentase yang tinggi.

## Kesimpulan

Pemberian diet beras analog dengan formula yang berbeda terbukti mampu memberikan pengaruh perbaikan gambaran histopatologi arteri koroner jantung tikus DM tipe 2 berdasarkan jumlah sel busa yang terbentuk.

Berdasarkan hasil penelitian yang telah diperoleh maka diperlukan penelitian lebih lanjut pengaruh diet beras analog terhadap gambaran histopatologi arteri koroner jantung tikus DM tipe 2 dengan waktu pemberian beras analog lebih dari 3 minggu. Selain itu juga diperlukan penelitian lebih lanjut

tentang pengaruh diet beras analog terhadap kadar marker aterosklerosis seperti ICAM-1, VCAM-1.

## Ucapan Terima Kasih

Pada kesempatan ini peneliti mengucapkan terimakasih kepada dr. Erfan Efendy, Sp.An dan dr. Hairrudin, M.Kes atas bimbingan yang diberikan hingga tersusunnya artikel penelitian ini.

## Daftar Pustaka

- Brown, J. E. 2005. *Nutrition through the life cycle*. Edisi Kedua. USA: Thomson-Wadsworth.
- Chandalia, M., A. Grag, D. Luthjohann, K.V. Bregman, S.M. Grundy, L. Brinkley. 2000. Beneficial Effect of high dietary fiber intake in patients with type 2 diabetes mellitus. <http://www.nejm.org>, [Diakses 29 September 2017].
- Hall JE. *Buku Ajar Fisiologi Kedokteran*. Edisi Kesebelas. Jakarta: EGC; 2011.
- Karyadi. 2002. *Serat Makanan, Benteng terhadap Berbagai Penyakit*. Majalah intisari Juli 2002.
- Kemendes RI. *Laporan Hasil Riset Kesehatan Dasar (Riskesdas) Indonesia*. Jakarta: Badan Penelitian dan Pengembangan Kesehatan Kementerian Kesehatan RI; 2013.
- Lintong, P. M. 2009. Perkembangan Konsep Patogenesis Aterosklerosis. *Jurnal Biomedik*. 1(1): 12-22.
- Siracuse, J. J., dan E. L. Chaikof. 2012. The Pathogenesis of Diabetic Atherosclerosis. [https://link.springer.com/chapter/10.1007/978-1-62703-158-5\\_2](https://link.springer.com/chapter/10.1007/978-1-62703-158-5_2). [Diakses pada 10 Agustus 2017].
- Srinivasan, K., B. Viswanad, L. Asrat, C.L. Kaul, dan P. Ramarao. 2005. Combination of High Fat Diet and Low Dose Streptozotocin Treated Red: A Model for Type 2 Diabetes and Pharmacological Screening. *Pharmacological research* 52: 313-320.
- Subagio, A., A. Nafi', A. Prasetyo, dan W.S. Windrati. 2012. Kajian sifat nutrisi dan fungsional 'beras cerdas' sebagai alternatif pangan lokal bergizi tinggi. Laporan penelitian Badan Ketahanan Pangan Provinsi Jawa Timur.

Tate, M., A. Chong, E. Robinson, B. D. Green, dan D. J. Grieve. 2015. Selective targeting of glucagon-like peptide-1 signalling as a novel therapeutic approach for cardiovascular disease in diabetes. *British Journal of Pharmacology* 172: 721-736.

WHO.2006. *Priority diseases and reasons for inclusion*. World Health Organization.

