

e-Journal

PustakaKesehatan

Volume 5 Nomor 3, September 2017



1. [Home](https://jurnal.unej.ac.id/index.php/JPK/issue/view/576) / <https://jurnal.unej.ac.id/index.php/JPK/issue/view/576>
2. [Archives](#) /
3. **Vol 5 No 3 (2017)**

Published: 2017-11-22

Articles

- [Optimasi Sintesis Asam 3-benzamido-4-metil benzoat \(Optimization Synthesis 3-benzamido-4-Methyl Benzoic Acid\)](#)

Muh Agus Mauluddin, Dian Agung Pangaribowo, Indah Purnama Sa\ 394-398

○ [PDF](#)

- [Optimasi Sodium Starch Glycolate dan Crospovidone sebagai Superdisintegran dalam Sediaan Orally Disintegrating Tablet Meloksikam \(Optimization of Sodium Starch Glycolate and Crospovidone as Superdisintegrant in Orally Disintegrating Meloxicam Tablet Dosag\)](#)

Eunike Aprilianio, Lusia Oktora Ruma Kumala Sari, Eka Deddy Irawan 399-405

○ [PDF](#)

- [Pengembangan Bromfenol Biru dan Bromtimol Biru pada Label Pintar Sensor Kematangan Buah Naga Merah \(Hylocereus polyrhizus\) \(The Development of Bromophenol Blue and Bromothymol Blue on Ripeness Sensor Smart Label on Red Dragon Fruit \(Hylocereus polyrhizu\)](#)

Raden Ayu Rifqa Zainatul Hurriyah, Bambang Kuswandi, Dwi Koko Pratoko 406-412

○ [PDF](#)

- [Identifikasi Drug Related Problems \(DRPs\) pada Terapi Diabetes Melitus Tipe 2 di Instalasi Rawat Inap RSD dr. Soebandi Jember Periode Tahun 2015 \(Identification of Drug Related Problems \(DRPs\) for Type 2 Diabetes Mellitus Therapy in Hospitalized Patients\)](#)

Khoirotun Nazilah, Ema Rachmawati, Prihwanto Budi Subagijo 413-419

○ [PDF](#)

- [Pengaruh Pemberian Edukasi Menggunakan Buku Saku Bergambar dan Berbahasa Madura terhadap Tingkat Pengetahuan Penderita dan Pengawas Menelan Obat Tuberkulosis Paru \(The Effect of A Pictorial Booklet with Madurese Language on Level of Knowledge among Tuber\)](#)

Lailatul Maghfiroh, Antonius Nugraha Widhi Pratama, Ema Rachmawati 420-424

○ [PDF](#)

- [Optimasi Hidroksipropil Metilselulosa dan Mentol pada Sediaan Gel Dispersi Padat Ibuprofen–Polietilenglikol dengan Metode Desain Faktorial \(Optimization of Hydroxypropyl Methyl Cellulose and Menthol in Ibuprofen Gel Solid Dispersion-Polyethyleneglycol usi\)](#)

Maharani Dwi Pratiwi, Dwi Nurahmanto, Viddy Agustian Rosyidi 425-431

- [PDF](#)
- [Penetapan Kadar Fenol Total dan Pengujian Aktivitas Antioksidan Minyak Jahe Gajah \(*Zingiber officinale* var. *officinale*\) \(Determination of Total Phenolic Content and Antioxidant Activity of Jahe Gajah \(*Zingiber officinale* var. *officinale*\) Oil\)](#)

Tsabit Barki, Nia Kristiningrum, Endah Puspitasari, Fifteen Aprila Fajrin 432-436

- [PDF](#)
- [Hubungan Merokok Bernikotin terhadap Penurunan Volume Saliva pada Perokok di Kabupaten Tulungagung \(Relationship of Smoke Containing Nicotine to Decrease in the Volume of Saliva in Smokers at Tulungagung District\)](#)

Ichdanisa Fitriyani, Pujiana Endah Lestari, Leni Rokhma Wati 437-440

- [PDF](#)
- [Perlekatan *Streptococcus mutans* pada Aplikasi Fissure Sealant Berbahan Resin Dibandingkan dengan Ionomer Kaca Fuji VII \(The Attachment of *Streptococcus mutans* for Fissure Sealant application Made of Resin Compare With Glass Ionomer Fuji VII\)](#)

Nazala Zetta Zettira, Niken Probosari, Pujiana Endah Lestari 441-448

- [PDF](#)
- [Uji Aktivitas Antibakteri Ekstrak Etanol Daun Kamboja Putih \(*Plumeria acuminata*\) Terhadap Pertumbuhan *Streptococcus mutans* \(Antibacterial Activity Of Etanol Extract Of White Frangipani leaf \(*Plumeria acuminata*\) Against The Growth Of *Streptococcus mutan*\)](#)

Affian Hudatama Putra, Yani Corvianindya Rahayu 449-453

- [PDF](#)
- [Uji Kedalaman Porositas Permukaan Bahan Pit dan Fissure Sealant Berbasis Resin Komposit dan Ionomer Kaca Setelah Diredam Saliva Buatan pH 5,5 \(Depth Porosity Test of Surface Materials Pit and Fissure Sealant Based Resin Composite and Glass Ionomer After\)](#)

Annora Ramadhan, Sulistiyani Sulistiyani, Lusi Hidayati 454-460

- [PDF](#)
- [Pengaruh Pemberian Monosodium Glutamat pada Induk terhadap Fase Erupsi Gigi Anak Tikus Wistar \(*Rattus norvegicus*\) Generasi Pertama \(The Effect of Monosodium Glutamate Administration on Mothers Rat \(*Rattus norvegicus*\) to the Tooth Eruption Phase of the Fir\)](#)

Mindiya ., Didin Erma Indahyani, Pujiana Endahl Lestari 461-468

<https://jurnal.unej.ac.id/index.php/JPK/article/view/6018/4445>

Digital Repository Universitas Jember

o [PDF](#)

- [Pengaruh Status Gizi terhadap Erupsi Gigi Molar Pertama Permanen Siswa Kelas 1 SDN di Kecamatan Wilayah Kota Administrasi Jember \(The Influence of Nutritional Status towards the First Permanent Molar Tooth Eruption Among 1st Grade Students in Jember\)](#)

Fakhirouz Zakiyah, Dwi Prijatmoko, Masniari Novita 469-474

o [PDF](#)

- [Efektivitas Ekstrak Etanol Daun Bayam Merah sebagai Hepatoprotektor terhadap Kadar ALP Serum Mencit yang Diinduksi Isoniazid \(Hepatoprotective Activity of Red Spinach \(Amaranthus tricolor L.\) Leaves Ethanolic Extract on ALP Serum Mice Induced by Isoniazid\)](#)

Shinta Madyaning Wuri, Aris Prasetyo, Elly Nurus Sakinah 513-516

o [PDF](#)

- [Pengaruh Pemberian Niasin dan Kafein dalam Model Minuman Berenergi terhadap Fisiologi Hati Tikus Wistar Jantan \(The Effect of Caffeine and Niacin Administration within Energy Drink Model towards Liver Physiology of Male Wistar Rat\)](#)

Ngurah Agung Reza Satria Nugraha Putra, Erma Sulistyaningsih, Jauhar Firdaus 517-524

o [PDF](#)

- [Hubungan antara Kadar Feritin dengan Kadar BUN-Kreatinin pada Pasien Talasemia Beta Mayor di RSD dr. Soebandi Jember \(The Correlation between Ferritin Levels and BUN-Creatinine Levels of Major Beta Thalassemia Patients at dr. Soebandi Hospital Jember\)](#)

Kurnia Elka Vidyarni, Mohamad Ali Shodikin, Rini Riyanti 525-530

o [PDF](#)

- [Efektivitas Analgesik Kombinasi Parasetamol dan Ekstrak Kasar Nanas terhadap Refleks Geliat Mencit yang Diinduksi Asam Asetat \(The Analgesics Effectivity of Combination of Paracetamol and Pineapple Crude Extract on Writhing Reflex in Mice Induced by Ace\)](#)

Fauqi Amalia, Cholis Abrori, Ika Rahmawati Sutejo 531-536

o [PDF](#)

- [Aktivitas Ekstrak Metanol Bawang Putih \(Allium sativum\) sebagai Penghambat Pembentukan Biofilm pada Pseudomonas aeruginosa \(The Activity of Methanolic Extract of Garlic \(Allium sativum\) in Inhibiting Growth of Biofilm in Pseudomonas aeruginosa\)](#)

Risty Pradana Linggan Wangi, Enny Suswati, Desie Dwi Wisudanti 537-543

o [PDF](#)

Digital Repository Universitas Jember

- [Hubungan antara Kadar LDL dan HDL terhadap Kejadian Kaki Diabetik pada Pasien DM Tipe 2 di Poli Interna RSD dr. Soebandi: Penelitian Case Control \(Relationship between LDL and HDL Levels and Diabetic Foot Incidence in DM Type 2 Patients at the Internal M](#)

Nadia Putri Yurianto, Ali Santoso, Al Munawir 544-548

- [PDF](#)

- [Pengaruh Terapi Slow Stroke Back Massage \(SSBM\) terhadap Depresi pada Lansia di Unit Pelayanan Teknis Panti Sosial Lanjut Usia \(UPT PSLU\) Kabupaten Jember. \(The Effect of Slow Stroke Back Massage \(SSBM\) Therapy for Depression in Elderly in Unit Pelayanan T](#)

Aris Kurniawan, Wantiyah Wantiyah, Kushariyadi Kushariyadi 475 - 480

- [PDF](#)

- [Hubungan Pernikahan Usia Dini dengan Risiko Tindak Kekerasan oleh Ibu pada Anak Usia Prasekolah di Kelurahan Summersari Kecamatan Summersari Kabupaten Jember \(The Relation between Early Marriage and the Risk of Abusing by Mothers Towards her Preschoolers](#)

Putri Mareta Hertika, Lantin Sulistyorini, Emi Wuri Wuryaningsih 481 - 488

- [PDF](#)

- [Pengaruh Relaksasi Otot Progresif Terhadap Tingkat Stres Narapidana Wanita di Lapas Kelas IIA Jember \(The Effect of Progressive Muscle Relaxation on Women Prisoners's Stress Levels at Prison Class IIA Jember\)](#)

Zulfa Makhatul Ilmi, Erti ikhtiarini dewi, Hanny Rasni 497 - 504

- [PDF](#)

- [Hubungan antara Dukungan Sosial Keluarga dengan Kepatuhan Minum Obat Penderita Kusta \(Studi di Kecamatan Puger dan Balung Kabupaten Jember\) The Relationship between Family Social Support with Medicine Compliance of Leprosy Patients \(Study in Kecamatan Bal](#)

Yusi Prelian Saputri, Thohirun Thohirun, Novia Luthviatin 549-556

- [pdf](#)

- [Gambaran Kesehatan Mental Istri Penderita Stroke dalam Upaya Peningkatan Kualitas Hidup \(The Wife's Mental Health Overview of the Stroke Patient in Order to Increase the Patient's Quality of Life\)](#)

Vini Rahmi Alviani, Husni Abdul Gani, Elfian Zulkarnain 557-564

- [pdf](#)

- [Hubungan Persepsi Mahasiswa tentang Profesi Keperawatan dengan Motivasi Melanjutkan Pendidikan Profesi Ners di PSIK Universitas Jember \(The Correlation of Student Perceptions About Nursing Profession with Motivation to Continuing Professional Education at](#)

Digital Repository Universitas Jember

Dewa Ayu Dwi Chandra Yadnya Sari, Dodi Wijaya, Retno Purwandari 505 - 512

- [PDF](#)
- [Pengaruh Model Pembelajaran Active Learning terhadap Pengetahuan dan Sikap Penggunaan Alat Pelindung Diri \(APD\) dalam Pencegahan Terjadinya Green Tobacco Sickness \(GTS\) pada Buruh Tani Tembakau di Desa Plalangan Kecamatan Kalisat Kabupaten Jember The Effe](#)

Nilla Sahuleka, Hanny Rasni, Ahmad Rifai 489 - 496

- [PDF](#)
- [Penilaian Human Error Probability dengan Metode Human Error Assessment and Reduction Technique \(HEART\) \(Studi di Departemen Finishing PT. Eratex Djaja, Tbk\) Assessment of Human Error Probability with Human Error Assessment and Reduction Technique Method \(](#)

Riselvia Nurhayati, Isa Ma'rufi, Ragil Ismi Hartanti 565-571

- [pdf](#)
- [Tindakan Ibu Rumah Tangga dalam Penerapan Indikator PHBS Tidak Merokok di dalam Rumah \(Studi Kualitatif di Wilayah Kerja Puskesmas Pasirian\) \(The Housewife Behavior in the Implementation Indicators PHBS No Smoking in The House \(a Qualitative Study in Pus](#)

Nurike Hanani Mahardika, Novia Luthviatin, Iken Nafikadini 572-579

- [pdf](#)
- [Kajian Kesiapan Dokumen Akreditasi Kelompok Kerja Administrasi Manajemen di Upt.Puskesmas Jelbuk Dinas Kesehatan Kabupaten Jember \(Study of Preparation on Accreditation Document for Administration Management at Jelbuk Primary Health Center Jember\)](#)

Agus Sulistinah, Eri Witcahyo, Cristyana Sandra 580-587











- [pdf](#)
- [Indikator Praktik Sehat secara Mental pada Lanjut Usia berdasarkan Dukungan Sosia Keluarga \(Studi Kualitatif di Kabupaten Lumajang\) \(Practical Indicators of Healthy Mental at Elderly based on Family Support \(Qualitative Study in Lumajang Regency\)\)](#)

Desy Iswari amalia, Elfian Zulkarnain, Novia Luthviatin 588-595

- [pdf](#)

[View All Issues](#)

Visitors

 ID 12,467	 IN 20
 US 370	 MY 15
 SG 35	 ML 9
 GB 23	 TW 7
 JP 22	 RU 5

Pageviews: 19,462

 **FLAG counter**



Pengaruh Pemberian Monosodium Glutamat pada Induk terhadap Fase Erupsi Gigi Anak Tikus Wistar (*Rattus norvegicus*) Generasi Pertama

(*The Effect of Monosodium Glutamate Administration on Mothers Rat (*Rattus norvegicus*) to the Tooth Eruption Phase of the First Neonatal Generation*)

Mindiya, Didin Erma Indahyani, Pujiana Endah Lestari
Fakultas Kedokteran Gigi Universitas Jember
Jln. Kalimantan 37, Jember 68121
e-mail: didinermae.fkg@unej.ac.id

Abstract

Background: Monosodium glutamat (MSG) is a kind of food additives which consumes widely in society. It may damage the hypothalamic arcuate nucleus and disturb the endocrin regulation system. This condition may delay the tooth eruption phase. **Aim:** To analyze the effect of MSG administration on the neonatal rats tooth eruption phase, whose mothers were given MSG during gestational period also during gestational and lactation period, to determine the difference between neonatal male and female tooth eruption phase. **Materials and Methods:** The first molar of right mandibular of neonatal rats from the control group (K1), the treatment group which mothers were given MSG during pregnant period (K2) and the mothers which were given MSG during pregnant and lactation period (K3) were collected as samples. The samples were examined by periapical rontgent to observe the tooth eruption phase. The result was measured by Corel Draw X3. **Results and Conclusion:** The tooth eruption phase in the treatment group (K2 and K3) are slower than the control group (K1), and there is no difference between neonatal male and female tooth eruption phase.

Kata Kunci: hypothalamic arcuate nucleus, monosodium glutamate, tooth eruption

Abstrak

Latar Belakang: Monosodium glutamat (MSG) digunakan sebagai bahan penyedap rasa makanan yang saat ini konsumsinya berlebihan oleh masyarakat. Konsumsi MSG yang berlebihan menyebabkan kerusakan nukleus arkuata hipotalamus yang dapat mengganggu sistem regulasi endokrin yang berujung terjadinya keterlambatan erupsi gigi. **Tujuan:** Untuk mengetahui pengaruh pemberian MSG terhadap fase erupsi gigi anak tikus yang dilahirkan dari induk yang diberi MSG selama periode bunting dan yang diberi MSG selama periode bunting dan laktasi. Selain itu, untuk mengetahui perbedaan erupsi gigi antara tikus jantan dan tikus betina neonatal. **Bahan dan Metode:** Sampel yang digunakan adalah gigi molar pertama mandibula kanan tikus neonatal yang lahir dari induk kelompok kontrol (K1), induk yang diberi MSG selama bunting (K2) dan induk yang diberi MSG selama bunting dan laktasi (K3). Sampel dilakukan foto rongent periapikal kemudian hasilnya dilakukan pengukuran erupsi gigi pada Corel Draw X3. **Hasil dan Simpulan:** Hasil pengukuran erupsi gigi menunjukkan bahwa erupsi gigi pada kelompok perlakuan MSG yaitu K2 dan K3 lebih lambat dibandingkan kelompok kontrol (K1) dan tidak ada perbedaan erupsi gigi antara tikus jantan dan tikus betina neonatal.

Kata Kunci: erupsi gigi, monosodium glutamat, nukleus arkuata hipotalamus

Pendahuluan

Monosodium glutamat (MSG) digunakan sebagai penyedap rasa makanan yang saat ini konsumsinya berlebihan oleh masyarakat. Konsumsi MSG yang berlebihan ini dikarenakan pada tahun 1987 WHO menghapus batas aman penggunaannya sehari-hari. Hal ini kemudian menyebabkan MSG yang dijual di pasaran tidak disertai petunjuk takaran dalam penggunaannya sehari-hari [1, 2].

Monosodium glutamat yang diberikan pada tikus bunting dapat menyebabkan kerusakan nukleus arkuata (NA) hipotalamus pada fetus yang dikandungnya. Penelitian yang dilakukan dengan memberikan MSG pada tikus betina bunting hari ke-17-21 memperlihatkan MSG mampu menembus plasenta dan otak janin menyerap MSG dua kali lipat dari pada yang diserap oleh otak induknya [3]. MSG yang menembus otak janin ini dapat menyebabkan destruksi nukleus arkuata hipotalamus yang kemudian dapat memicu gangguan endokrin dan penurunan sekresi *growth hormone releasing Hormone* (GHRH) dan *growth hormone* (GH) [4, 5]. Monosodium glutamat bersifat eksitotoksik pada otak yang masih dalam tahap pembentukan dan perkembangan seperti pada fetus dan tikus neonatal [6].

Efek MSG tidak hanya pada periode bunting, tetapi juga pada periode laktasi. MSG yang diberikan pada induk tikus menyusui menunjukkan glutamat dapat ditemukan dalam air susu dan konsentrasinya meningkat setelah mengkonsumsi MSG yang dicampurkan pada makanan secara *ad libitum*. Adanya kandungan glutamat dalam air susu diduga dapat menyebabkan kerusakan nukleus arkuata pada tikus neonatal yang menyusui pada induk yang diberi MSG [7].

Penurunan sekresi GH selama tahap embrio akan mempengaruhi pembentukan gigi. Jika selama tahap histodiferensiasi dan morfodiferensiasi terjadi pengurangan sekresi GH menyebabkan pembentukan mahkota gigi menjadi lambat, ukuran gigi lebih kecil, defek pada mahkota gigi bahkan erupsi gigi terlambat. Hal ini disebabkan karena GH menstimulasi proliferasi ameloblas, sintesis matriks protein, diferensiasi dentin yang dibutuhkan dalam amelogenesis dan dentinogenesis untuk pembentukan gigi [8].

Penelitian lain menunjukkan bahwa pemberian MSG menyebabkan atrofi kelenjar tiroid yang akan mempengaruhi resorpsi tulang [9]. Atrofi kelenjar tiroid menyebabkan penurunan produksi hormon tiroid yang menyebabkan pituitari meresponnya dengan meningkatkan *thyrotropine stimulating hormone* (TSH). Peningkatan TSH ini kemudian meningkatkan produksi *osteoprotegerin* (OPG). OPG dapat menghambat pembentukan osteoklas yang akan menghambat resorpsi tulang [10].

Erupsi gigi terjadi salah satunya karena adanya resorpsi tulang alveolar oleh osteoklas [10]. *Receptor activator of nuclear factor-kappa B ligand* (RANKL) dan OPG adalah dua faktor yang berperan sebagai regulator dalam pembentukan osteoklas. RANKL akan mengikat reseptor RANK yang terdapat pada prekursor osteoklas dan kemudian akan menginduksi pembentukan osteoklas. Di sisi lain OPG bekerja berlawanan dengan RANKL. *Osteoprotegerin* berfungsi untuk menghambat resorpsi tulang dengan cara mengikat RANKL dengan afinitas tinggi sehingga RANKL tidak dapat mengikat RANK [11].

Berdasarkan uraian di atas peneliti tertarik untuk melakukan studi tentang pengaruh MSG terhadap fase erupsi gigi anak tikus yang lahir dari induk yang diberi MSG selama periode bunting, dan induk yang diberi MSG selama periode bunting dan laktasi. Selain itu, untuk mengetahui perbedaan fase erupsi gigi tikus neonatal berdasarkan perbedaan jenis kelamin.

Metode Penelitian

Bahan yang digunakan dalam penelitian ini adalah tikus wistar (*Rattus norvegicus*) neonatal, monosodium glutamat merek Ajinomoto, larutan salin 0,9%, alkohol 70% dan larutan formalin 10%. Peralatan yang digunakan dalam penelitian ini adalah alat-alat gelas laboratorium, neraca ohaus merek *Triple Beam Balance*, *cover glass* dan *object glass*, mikroskop Olympus BX53T, sonde lambung ukuran 3 ml, alat bedah, *film dental X-Ray Carestream Dental, USA*), *X-Ray Unit* merek Kodak 2200, *Viewer dental X-ray*.

Jenis penelitian ini adalah eksperimental laboratoris dengan rancangan penelitian *the post test only control group design*. Penelitian ini dilaksanakan di Laboratorium Biomedik Fakultas Farmasi dan Laboratorium Radiologi RSGM Fakultas Kedokteran Gigi Universitas Jember pada bulan Agustus sampai November 2015. Pada penelitian ini menggunakan 72 sampel gigi molar pertama kanan mandibula anak tikus yang lahir dari induk kelompok kontrol dan perlakuan MSG. Sampel dibagi menjadi 36 sampel tikus betina dan 36 sampel tikus jantan.

Masing-masing sampel tikus jantan dan betina dibagi menjadi 3 kelompok yaitu kelompok anak tikus yang lahir dari induk kontrol (K1), kelompok anak tikus yang lahir dari induk yang diberi MSG selama periode bunting (K2) dan kelompok anak tikus yang lahir dari induk yang diberi MSG selama periode bunting dan laktasi (K3). Masing-masing kelompok terdiri dari 4 subkelompok untuk pengamatan pada hari ke-5, 9, 17 dan 21 postnatal. Masing-masing subkelompok terdiri dari 3 tikus neonatal. Monosodium glutamat murni diberikan dengan dosis 1,54 mg/gr BB yang dilarutkan dalam 0,01 ml kuades.

Pelaksanaan penelitian ini berlangsung dalam beberapa tahap yaitu :

Tahap persiapan hewan coba

18 tikus betina dewasa (*Rattus norvegicus*) umur 2-3 bulan dengan berat badan 150-200 gram dibagi menjadi 3 kelompok yang ditempatkan pada kandang dan diadaptasikan selama 1 minggu.

Tahap pemeriksaan siklus estrus dan mengawinkan

Tikus betina dewasa setiap hari dilakukan pemeriksaan smear vagina dengan teknik pipet untuk mengamati siklus estrus di bawah mikroskop dengan perbesaran 200x. Jika menunjukkan fase estrus, maka tikus betina dikawinkan dengan jantan dan esok harinya dilakukan lagi smear vagina pada tikus yang dikawinkan. Jika ditemukan adanya sperma, maka dihitung sebagai kebuntingan hari ke-0 (GD-0).

Tahap perlakuan

MSG dengan dosis 1,54 mg/gr BB diberikan secara peroral pada K2 mulai bunting hari ke-5 (GD-5) sampai partum dan K3 mulai bunting hari ke-5 sampai selesai masa laktasi yaitu 21 hari postpartum. Kemudian tikus jantan dan betina neonatal yang lahir didekapitasi pada hari ke-5, 9, 17 dan 21 untuk mengambil rahang bawah kanan.

Tahap pengamatan dan pengambilan data

Rahang hasil dekapitasi dilakukan foto rongent periapikal dengan sudut cone 180° dan jarak 30 cm terhadap objek. Hasil foto rongent kemudian dilakukan pengukuran erupsi gigi menggunakan aplikasi *Corel Draw X3* dengan membuat garis horizontal sepanjang puncak cusp distobukal gigi molar pertama rahang bawah kemudian membuat garis vertikal yang ditarik dari puncak tulang alveolar hingga bertemu dengan garis horizontal. Tinggi garis vertikal inilah yang menunjukkan besarnya erupsi gigi. Hasil pengukuran erupsi gigi diberi angka (-) jika gigi belum menembus puncak tulang alveolar dan diberi angka (+) jika gigi telah menembus puncak tulang alveolar.

Hasil penelitian ini merupakan data rasio dan terdiri dari 2 variabel bebas sehingga dilakukan uji *two way anova*. Uji *two way anova* untuk mengetahui perbedaan erupsi gigi antara ketiga kelompok dan untuk mengetahui perbedaan erupsi gigi antara tikus jantan dan betina pada masing-masing kelompok. Adanya perbedaan erupsi gigi dari hasil *two way anova* dilanjutkan dengan uji *one way anova* dan *post hoc LSD* untuk mengetahui kelompok mana saja yang berbeda pada masing-masing hari perlakuan (hari ke-5, 9, 17, dan 21).

Hasil Penelitian

Hasil pengukuran erupsi molar pertama mandibula tikus jantan dan betina neonatal dapat dilihat pada Tabel 1 dan 2. Hasil pengukuran tersebut dinyatakan dalam satuan milimeter. Tanda (-) diberikan untuk gigi yang belum menembus puncak tulang alveolar dan tanda (+) diberikan untuk gigi yang telah menembus puncak tulang alveolar. Hasil pengukuran erupsi gigi tikus jantan dan betina neonatal menunjukkan bahwa erupsi gigi kelompok perlakuan MSG lebih lambat dibandingkan kelompok kontrol.

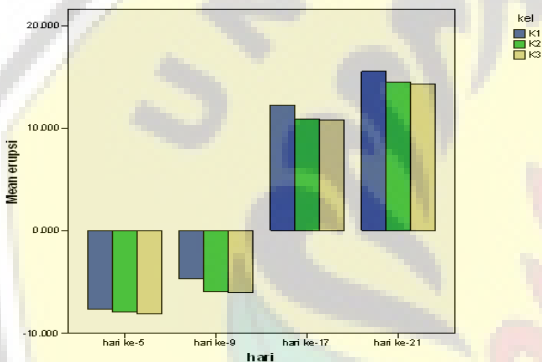
Tabel 1. Rata-rata erupsi gigi molar pertama mandibula kanan tikus jantan neonatal.

Kelompok	Rata-rata erupsi gigi tikus jantan			
	Hari ke-5	Hari ke-9	Hari ke-17	Hari ke-21
K1	-7,643	-4,703	+12,234	+15,521
K2	-7,957	-5,943	+10,865	+14,462
K3	-8,090	-6,072	+10,773	14,29

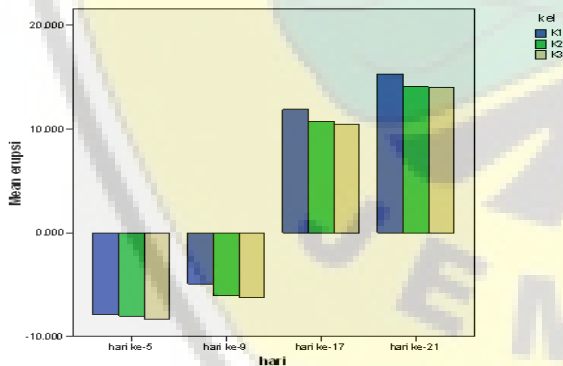
Tabel 2. Rata-rata erupsi gigi molar pertama mandibula kanan tikus betina neonatal.

Kelompok	Rata-rata erupsi gigi tikus betina			
	Hari ke-5	Hari ke-9	Hari ke-17	Hari ke-21
K1	-7,911	-4,946	+11,901	+15,308
K2	-8,012	-6,060	+10,744	+14,085
K3	-8,289	-6,231	+10,415	+14,000

Pengamatan pada Tabel 1 dan 2 menunjukkan bahwa erupsi gigi tikus jantan dan betina neonatal kelompok perlakuan MSG (K2 dan K3) lebih lambat dibandingkan kelompok kontrol (K1). Keterlambatan erupsi gigi pada kelompok perlakuan MSG terjadi pada hari ke-5, 9, 17 dan 21. Erupsi gigi pada K3 nampak lebih lambat dibandingkan K2 meskipun terlihat hampir sama. Secara jelas erupsi gigi molar pertama mandibula tikus jantan dan betina neonatal pada hari ke-5, 9, 17 dan 21 dapat dilihat pada Gambar 1 dan 2.



Gambar 1 Histogram erupsi gigi molar pertama mandibula tikus jantan neonatal (hari ke- 5, 9, 17, 21).



Gambar 2 Histogram erupsi gigi molar pertama mandibula tikus betina neonatal (hari ke- 5, 9, 17, 21).

Data hasil penelitian yang diperoleh diuji normalitas dan homogenitas dengan menggunakan *kolmogorov smirnov* dan *levene test* didapatkan data berdistribusi normal dan homogen. Selanjutnya data dilakukan uji *two way anova* didapatkan nilai $p = 0,000$ ($p < 0,05$)

untuk kelompok yang artinya terdapat perbedaan erupsi gigi antara ketiga kelompok. Selain itu hasil uji *two way anova* juga menunjukkan nilai $p = 0,792$ ($P > 0,05$) untuk jenis kelamin dan kelompok yang artinya tidak terdapat perbedaan erupsi gigi antara tikus jantan dan betina pada masing-masing kelompok.

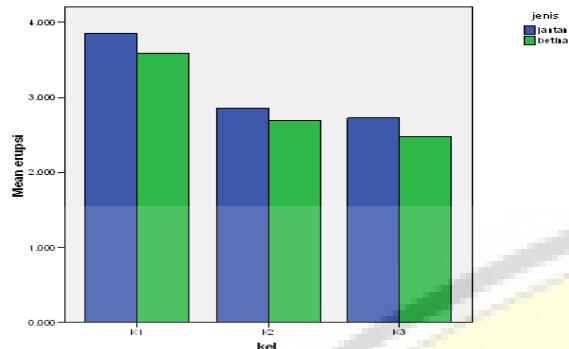
Adanya perbedaan erupsi gigi antara ketiga kelompok dari hasil *two way anova* dilanjutkan dengan uji *one way anova*. Uji *one way anova* untuk mengetahui perbedaan erupsi gigi antara kelompok pada masing-masing hari perlakuan (hari ke-5, 9, 17 dan 21) pada tikus jantan dan betina. Hasil *one way anova* pada hari ke-5 baik tikus jantan maupun betina menunjukkan nilai $p > 0,05$ yang berarti tidak terdapat perbedaan erupsi gigi yang signifikan antara ketiga kelompok sedangkan pada hari ke-9, 17 dan 21 baik pada tikus jantan maupun betina memiliki nilai $p < 0,05$ yang artinya terdapat perbedaan erupsi gigi yang signifikan antara ketiga kelompok.

Adanya perbedaan erupsi gigi antara ketiga kelompok pada hari ke-9, 17 dan 21 dari hasil *one way anova* maka dilanjutkan dengan uji *post hoc LSD* untuk mengetahui kelompok apa saja yang berbeda. Uji *post hoc LSD* pada hari ke-9, 17 dan 21 menunjukkan terdapat perbedaan erupsi gigi antara K1 dan K2, K1 dan K3 namun tidak ada beda antara K2 dan K3.

Selain perbedaan erupsi gigi antara ketiga kelompok, *two way anova* juga menunjukkan tidak ada perbedaan erupsi gigi antara tikus jantan dan betina pada masing-masing kelompok. Perbedaan erupsi gigi antara tikus jantan dan betina dapat dilihat pada Tabel 3 dan Gambar 3.

Tabel 3. Ringkasan perbedaan rata-rata erupsi gigi antara tikus jantan dan betina neonatal.

No	Kelompok periode pemberian MSG	Rata-rata erupsi gigi tikus neonatal	
		Jantan	Betina
1	K1	3,853	3,588
2	K2	2,857	2,689
2	K3	2,725	2,474
Total rata-rata		3,145	2,92



Gambar 3. Histogram perbedaan erupsi gigi tikus jantan dan betina neonatal pada K1, K2, dan K3.

Berdasarkan pengamatan pada Tabel 1 dan Gambar 3 menunjukkan rata-rata erupsi gigi tikus jantan lebih besar dibandingkan tikus betina. Hal ini berarti bahwa erupsi gigi tikus jantan terjadi lebih cepat dibandingkan tikus betina. Namun, secara statistika tidak terdapat perbedaan erupsi gigi secara signifikan antara tikus jantan dan betina pada masing-masing kelompok.

Pembahasan

Erupsi gigi pada hari ke-5 tidak terdapat perbedaan antara kelompok perlakuan dan kontrol dikarenakan belum terjadi proses erupsi gigi. Erupsi gigi baru dapat terjadi ketika pembentukan mahkota gigi telah sempurna, dimulainya pembentukan akar dan terjadinya resorpsi tulang alveolar. Pada hari ke-5 umur tikus masih dalam tahap pembentukan mahkota gigi molar pertama mandibula dan pembentukan akar gigi belum dimulai [12, 13]. Selain itu, pada minggu pertama kehidupan tikus belum terjadi proses resorpsi tulang alveolar [14].

Adanya perbedaan erupsi gigi pada hari ke-9, 17 dan 21 dikarenakan MSG yang diberikan selama periode kebuntingan induk tikus menyebabkan MSG mampu berpenetrasi ke barier plasenta dan menyebar ke jaringan embrionik menggunakan ([3H]Glu) sebagai tracer. Pemberian MSG dapat meningkatkan ([3H]Glu) pada plasenta dan CNS (*Central Nervous System*) induk betina dan fetus yang dikandung. Waktu yang dibutuhkan ([3H]Glu) meningkat pada otak induk betina dan fetusnya adalah sama, tetapi ([3H]Glu) pada otak janin (fetus) meningkat dua kali lipat dibandingkan ([3H]Glu) yang terdapat pada otak induknya [3].

Distribusi glutamat pada otak fetus setelah pemberian MSG pada induk bunting menyebabkan efek eksitotoksik yaitu apoptosis

neuron pada otak fetus. Efek eksitotoksik glutamat pada otak dikarenakan neuron embrional lebih sensitif terhadap glutamat. Selain itu, pada otak yang masih dalam tahap pembentukan dan perkembangan seperti pada fetus dan tikus neonatal memiliki sawar darah otak yang lemah. Hal inilah yang memudahkan terjadinya destruksi nukleus arkuata hipotalamus [6].

Eksitotoksik glutamat pada otak dapat terjadi ketika glutamat berikatan dengan reseptornya. Pada otak dan beberapa organ tubuh lainnya memiliki reseptor glutamat [16,17]. Glutamat dapat berinteraksi dengan reseptor ionotropik (iGlu-R) dan metabotropik pada membran reseptor yang ada di otak. Reseptor ionotropik dibagi lagi menjadi *N-methyl-D-aspartate* (NMDA), kainase, dan AMPA. Jaringan embrionik mengekspresikan NMDA dan non-NMDA. Interaksi ([3H]Glu) dengan reseptor NMDA, dapat menyebabkan neurotoksik yang diikuti dengan jumlah influx Ca^{2+} ke neuron berlebihan sehingga menyebabkan kematian neuron. Kematian neuron inilah yang disebut eksitotoksik [5]. Pada otak ditemukan reseptor NMDA yang sangat sensitif terhadap destruksi eksitotoksik [4].

Destruksi permanen pada nukleus arkuata hipotalamus yang mensekresikan *growth hormone releasing hormone* (GHRH) menyebabkan defisiensi GHRH yang selanjutnya oleh pituitari akan menurunkan sekresi growth hormone (GH). Selain menyebabkan penurunan sekresi GH, MSG juga menyebabkan penurunan konsentrasi IGF-1 pada tikus jantan dan betina [15]. Penurunan level serum GH pada tikus neonatal yang induknya diberi MSG selama bunting menunjukkan lebih rendah dari pada level serum GH pada induknya. Jadi, pemberian MSG peroral pada janin melalui induknya bersifat eksitotoksik [16].

GH dan IGF-1 memiliki peran dalam pertumbuhan dan perkembangan gigi. Efek GH pada pertumbuhan postnatal dimediasi oleh IGF-1. GH dapat meningkatkan ekspresi IGF-1 oleh osteoblas. GH dan IGF-1 menginduksi diferensiasi dentin dan enamel pada gigi tikus. IGF-1 menginduksi akumulasi beberapa produk gen spesifik enamel, termasuk amelogenin dan ameloblastin. GH dan IGF-1 mempengaruhi diferensiasi sel dalam peristiwa odontogenesis dan menginduksi biomineralisasi enamel [8,17]. Jika terjadi reduksi GH, maka akan menurunkan produksi IGF-1 oleh jaringan dan mempengaruhi proses amelogenesis dan dentinogenesis yang menyebabkan ukuran mahkota gigi menjadi ke-

cil (mikrodonsia) dan pembentukan mahkota gigi yang lambat [18].

GH dan IGF-1 juga berperan dalam erupsi gigi. GH meningkatkan aktivitas osteoklas selama proses erupsi gigi dengan cara meningkatkan produksi IGF-1 oleh sel stroma sumsum tulang. IGF-1 kemudian memicu resorpsi tulang karena osteoklas memiliki reseptor IGF-1 [19]. Selama erupsi gigi ditemukan adanya peningkatan ekspresi GHr, IGF-1r dan IGF-1 oleh osteoklas. Reseptor GHr dan IGF-1r selama proses erupsi gigi dapat ditemukan pada osteoklas yang terletak di margin tulang alveolar. GH dan IGF-1 berperan dalam pematangan osteoklas dan aktivasi resorpsi tulang alveolar [20].

IGF-1 dapat mengubah rasio RANKL dan OPG dalam osteoklastogenesis [19]. RANKL dan OPG adalah dua faktor alami yang berperan dalam resorpsi tulang alveolar untuk membentuk jalannya erupsi gigi [11]. RANKL memicu resorpsi tulang alveolar dengan ikatannya ke reseptor RANK pada prekursor osteoklas untuk memicu diferensiasi dan aktivasi osteoklas. OPG berperan menghambat resorpsi tulang alveolar yang bekerja berlawanan dengan RANKL [10]. IGF-1 dapat menurunkan sintesis OPG dan meningkatkan ekspresi RANKL [19].

Jika terjadi penurunan produksi IGF-1 akibat efek MSG, maka menyebabkan peningkatan sintesis OPG dan penurunan ekspresi RANKL. Akibatnya, aktivasi osteoklas oleh ikatan RANKL dengan reseptor RANK pada prekursor osteoklas yang dibutuhkan untuk resorpsi tulang alveolar akan menurun karena OPG akan membentuk ikatan yang afinitasnya tinggi ke RANKL sehingga akan menghambat RANKL berikatan dengan RANK. Hal inilah yang kemudian menyebabkan resorpsi tulang terhambat yang akhirnya menyebabkan erupsi gigi telambat [10,21].

Lesi hipotalamus juga menginduksi terjadinya hipotiroidism yang bertanggung jawab dalam menyebabkan keterlambatan erupsi gigi [6]. Hipotiroidism ditandai dengan adanya penurunan sekresi hormon tiroid. Jika sekresi hormon tiroid berkurang, pituitari akan meresponnya dengan memproduksi *thyroid stimulating hormone* (TSH) dalam jumlah banyak untuk merangsang sekresi hormon tiroid yang cukup. TSH secara tidak langsung akan menurunkan produksi sitokin osteoklastogenik TNF- α yang akan menghambat fungsi interaksi RANKL-RANK. Selain itu, TSH yang berlebihan akan menstimulasi peningkatan produksi OPG dari osteoblas sehingga dapat menghambat ikatan RANKL-RANK. Hal inilah yang kemudian

menginduksi terhambatnya resorpsi tulang alveolar yang dibutuhkan untuk jalannya erupsi gigi [22].

Tidak adanya perbedaan erupsi antara K2 dan K3 disebabkan karena MSG lebih bersifat eksitotoksik pada fetus tikus saat diberikan melalui induk bunting secara peroral dibandingkan kandungan glutamat dalam air susu yang dikonsumsi anak tikus setelah pemberian MSG pada induk betina laktasi [16,23]. Glutamat di dalam air susu dapat ditemukan meningkat setelah induk mengkonsumsi MSG peroral, namun peningkatannya sangat kecil atau bahkan tidak ada. Selain itu, glutamat di dalam air susu tidak menimbulkan lesi hipotalamus di otak anak tikus yang menyusu pada induk karena tidak meningkatkan level glutamat di dalam plasma darah anak tikus. Hal ini menyebabkan anak tikus yang menyusu dari induk yang diberi MSG peroral tidak menyebabkan keparahan destruksi nukleus arkuata hipotalamus. MSG dapat bersifat eksitotoksik pada neuron otak hanya jika konsentrasi glutamat meningkat dalam plasma darah setelah mengkonsumsi MSG dengan dosis tertentu secara berkepanjangan [23,6].

Pada penelitian ini erupsi gigi tikus jantan dan tikus betina neonatal tidak ada beda secara signifikan. Tidak adanya perbedaan ini disebabkan erupsi gigi terjadi secara bersamaan antara tikus jantan dan betina. Selain itu, MSG bersifat eksitotoksik baik pada jantan maupun betina. Pemberian MSG pada tikus jantan dan betina selama masih tahap embrio dan neonatal sama-sama menyebabkan penurunan level *mediobasal hypothalamic* (MBH) yang menandakan terjadinya kerusakan nukleus arkuata hipotalamus yang sama antara jantan dan betina [24]. Adanya kerusakan nukleus arkuata yang sama menunjukkan adanya gangguan neuroendokrin yang sama antara jantan dan betina. Gangguan neuroendokrin bertanggung jawab dalam terjadinya keterlambatan erupsi gigi.

Meskipun erupsi gigi tikus jantan dan betina tidak ada beda secara statistik, namun total rata-rata erupsi gigi tikus jantan neonatal lebih cepat dibandingkan dengan tikus betina neonatal. Hal tersebut diduga adanya peran *sex dimorphism* dalam pertumbuhan dan perkembangan serta erupsi gigi pada tikus [25].

Simpulan dan Saran

Berdasarkan hasil penelitian yang telah dilakukan dapat disimpulkan bahwa pemberian monosodium glutamat pada induk betina selama

periode bunting, periode bunting dan laktasi memperlambat erupsi gigi anak tikus yang dilahirkan. Selain itu, tidak ada perbedaan fase erupsi gigi tikus berdasarkan perbedaan jenis kelamin secara statistika walaupun rata-rata erupsi gigi tikus jantan neonatal lebih cepat dibandingkan tikus betina neonatal. Berdasarkan penelitian yang telah dilakukan perlu dilakukan penelitian paripurna mengenai efek MSG terhadap keterlambatan erupsi gigi yang dihubungkan dengan adanya kerusakan nukleus arkuata hipotalamus, hipotiroid dan gangguan endokrin dan perlu dilakukan penelitian secara epidemiologi tentang efek MSG terhadap erupsi gigi.

Daftar Pustaka

- [1] Murdiana E. Analisis Penggunaan Monosodium Glutamat (MSG) pada Ibu Rumah Tangga di Perkotaan dan Perdesaan Bogor. Tidak diterbitkan. Skripsi. Bogor: Fakultas Ekologi Manusia Institut Pertanian Bogor; 2012.
- [2] Widyailita PE, Sirajuddin S, Zakaria. Analisis Kandungan Monosodium Glutamat (MSG) pada Pangan Jajanan Anak di SD Kompleks Lariangbangi Makassar. Tidak diterbitkan. Skripsi. Makassar: Fakultas Kesehatan Masyarakat Universitas Hasanuddin; 2014.
- [3] Yu T, Shi W, Ma R, Yu L. Effect of Maternal Oral Administration of Monosodium Glutamate at a Late Stage of Pregnancy on Developing Fetal Brain. *Brain Res.* 1997;747: 195-206.
- [4] Park CH, Choi SH, Piao Y, Kim S, Lee YJ, Kim HS, Jeong S, Rah JC, Seo JH, Lee JH, Chang K, Jung Y, Suh YH. Glutamate and Aspartate Impair Memory Retention and Damage Hypothalamic Neurons in Adult Mice. *Toxicology Letters.* 2000;115: 117-125.
- [5] Lemos LC, Pochapski JA, Raczinski A., Silva LA, Medeiros TE, Hocayen PAS, Turmina JA, Malfatti CRM. Effect of Treatment with MSG on Growth, Satiety, and Epididymal Adiposity in Neonatal Rats. *J.Ap-pharm.Sci.* 2013;3: 21-25.
- [6] Ganesan K, Sukalingan K, Balamurali K, Alaudee SRB, Ponnusamy K., Ariffin IA, Gani SB. A Studies on Monosodium-L-Glutamate Toxicity in Animal Model-A Review. *Ijpcbs.* 2013; 3(4): 1257-1268.
- [7] Takasaki Y, Matsuzan Y, Iwata S, O'hara Y, Yonetani S, dan Ichimura M. *Toxicology Studies of Monosodium L-Glutamate in Rodents, Relationship Between Routes of Administration and Neurotoxicity.* Raven Press. 1979; 255-275.
- [8] Young WG, Li Y, Xiao MJ, Waters, dan Bartold PM. Growth-Hormone-Stimulated Dentinogenesis in Lewis Dwarf Rat Molars. *J Dent Res.* 2001; 80(8): 1742-1747.
- [9] Trentini BA. Effect of Monosodium Glutamate on The Endocrine Glands and Reproduction Function of The Rat. *Steril.* 1990; 25: 478-483.
- [10] Qian H, Chen X, Bi Y, Wang, Y, Duan Y, Jin Z. Regulation of Osteoprotegerin and Receptor Activator of Nuclear Factor-Kappa B Ligand by Interleukin-10 in Human Dental Follicle Cells. *Int Chin J Dent.* 2007; 7: 7-13.
- [11] Vitalle MSS, Weiler RME, Niskier SR, dan Braga JAP. Delayed Tooth Eruption in an Adolescent with Hypotiroidism. *Rev.pau.pediatr.* 2012 Dec; 30(4).
- [12] Imai R, Miake Y, Yanagisawa T, dan Yakushiji M. Growth and Formation of The Tooth Germ in A Rat Model of Fetal Alcohol Syndrome. *J Hara Tiss Bio.* 2007; 6: 61-70.
- [13] Formicola AJ, Krampf JI, dan Witte ET. Cementogenesis in Developing Rat Molars. *J Periodontal.* 1971; 42(12): 766-773.
- [14] Applebaum E. Development of Rat Molar Crowns and Jaws. *J Dent Res.* 1947 Feb; 26(1): 73-78.
- [15] Maiter D, Underwood LE, Martin JB, dan James I. Neonatal Treatment with Monosodium Glutamate: Effects of Prolonged Growth Hormone-Releasing Hormone Deficiency on Pulsatile GH Secretion and Growth in Female Rats. *Endocrinology.* 1991; 128: 1100-1106.
- [16] Hermanussen M, Garcia AP, Sunder M, Voigt M, Salazar V, dan Tresguerres JAF. Obesity, Voracity, and Short Stature: The Impact of Glutamate on The Regulation of Appetite. *Europ J Clinical Nutr.* 2006; 60: 25-31.
- [17] Sudhakar U, Ramakrishnan, Anand PB. Emerging Role of The Insulin Like Growth Factors in Pulp Healing, Reparative Dentinogenesis and Periodontal Regeneration . *J Conservative Dent.* 2006; 9(2): 78-80.
- [18] Young WG. Growth Hormone and Insuline Growth Factor-1 in Odontogenesis. *Int.J.Dev.Biol.* 1995; 39: 263-272.
- [19] Albanese CV dan Faletti C. *Imaging of Prosthetic Joints.* New York: Springer; 2014.

- [20] Symons AL, Weerakon A., Marks, SC. Growth Hormone Receptor and Insuline-Like Growth Factor-1 Immunoreactivity in Osteoclastic-Like Cells During Tooth Eruption in The Toothless (Osteopetrotic) Rat Following Treatment with Colony-Stimulating Factor-1. *Crit Rev in E.G.E.* 2003;13: 195-204.
- [21] Saraiva PP, Teixeira SS, Nogueira CR, Padovani CR. Triiodothyronine (T3) Does Not Induce RANKL Expression in Rat Ros 17/2 8 Cells. *Arq Bras Endocrinol Metab.* 2008;52(1): 109-113.
- [22] Kanatini M, Sugimoto T, Sowa H, Kobayashi T, Kanzawa M, dan Chihara K. Thyroid Hormone Stimulates Osteoclast Differentiation by a Mechanism Independent of RANKL-RANK Interaction. *J Cell Physiol.* 2004; 201: 17-25.
- [23] Filer LJ, dan Stegink LD. Report of The Proceeding of The Glutamate Workshop. *Crit.Rev.Food.Sci.Nutr.* 1994; 34(2): 159-174.
- [24] Dawson R. Developmental and Sex-Specific Effects of Low Dose Neonatal Monosodium Glutamate Administration on Mediobasal Hypothalamic Chemistry. *Neuroendocrinolgy.* 1986; 42: 158-166.
- [25] Sasaki KT, Delbem, ACB, Santos OAM, Shimabucoro CE, Nakamune A, Castro CB, dan Filho RMO. Neuroendocrine Alteration Impair Enamel Mineralization, Tooth Eruption and Saliva in Rats. *Pes Odontol Bras.* 2003; 17: 5-10.

