



**EFEK FRAKSI METANOL BANGLE (*Zingiber cassumunar* Roxb.)
TERHADAP GAMBARAN HISTOPATOLOGI OTAK MENCIT YANG
DIINFEKSI *Plasmodium berghei***

SKRIPSI

Oleh
Pudyo Kriswardani
132010101028

**FAKULTAS KEDOKTERAN
UNIVERSITAS JEMBER
2017**



**EFEK FRAKSI METANOL BANGLE (*Zingiber cassumunar* Roxb.)
TERHADAP GAMBARAN HISTOPATOLOGI OTAK MENCIT YANG
DIINFEKSI *Plasmodium berghei***

SKRIPSI

diajukan guna melengkapi tugas akhir dan memenuhi salah satu syarat
untuk meraih gelar Sarjana Kedokteran (S-1) pada Fakultas Kedokteran Universitas Jember.

Oleh
Pudyo Kriswardani
132010101028

FAKULTAS KEDOKTERAN
UNIVERSITAS JEMBER
2017

PERSEMBAHAN

Skripsi ini saya persembahkan untuk:

1. Orang tua saya Pudjo Guntoro dan Hermin Setyowardani yang senantiasa selalu memberikan doa, bimbingan, dukungan, harapan, dan kasih sayang tiada henti, serta pengorbanan yang tak ternilai hingga saya dapat berada pada kondisi saat ini;
2. Kakak tercinta Pudyo Kristantomo dan keluarga yang selalu mendoakan dan mendukung sepenuh hati;
3. Para guru-guru yang saya cintai yang telah memberikan ilmu dan mendidiku penuh kesabaran untuk menjadikan saya manusia yang berilmu dan bertakwa;
4. Almamater Fakultas Kedokteran Universitas Jember.

MOTO

“Si Deus Nobiscum Quis Contra Nos”



PERNYATAAN

Saya yang bertanda tangan di bawah ini :

Nama : Pudyo Kriswardani

NIM : 132010101028

menyatakan dengan sesungguhnya bahwa skripsi yang berjudul “efek fraksi metanol bangle (*Zingiber cassumunar roxb.*) terhadap gambaran histopatologi otak mencit yang diinfeksi *Plasmodium berghei*” adalah benar-benar hasil karya sendiri, kecuali dalam pengutipan substansi yang sudah disebutkan sumbernya, dan belum pernah diajukan pada institusi manapun, serta bukan karya jiplakan. Saya bertanggung jawab atas keabsahan dan kebenaran isinya sesuai dengan sikap ilmiah yang harus dijunjung tinggi.

Demikian pernyataan ini saya buat dengan sebenarnya, tanpa adanya tekanan dan paksaan dari pihak manapun serta bersedia mendapat sanksi akademik jika ternyata di kemudian hari pernyataan ini tidak benar.

Jember, 30 Maret 2017

Yang menyatakan,

Pudyo Kriswardani

NIM 132010101028

SKRIPSI

**EFEK FRAKSI METANOL BANGLE (*Zingiber cassumunar* Roxb.)
TERHADAP GAMBARAN HISTOPATOLOGI OTAK MENCIT YANG
DIINFEKSI *Plasmodium berghei***

Oleh

Pudyo Kriswardani
NIM 132010101028

Pembimbing

Dosen Pembimbing Utama : dr. Bagus Hermansyah, M.Biomed.

Dosen Pembimbing Anggota : dr. Rosita Dewi

PENGESAHAN

Skripsi berjudul “efek fraksi metanol bangle (*Zingiber cassumunar roxb.*) terhadap gambaran histopatologi otak mencit yang diinfeksi *Plasmodium berghei*” karya Pudyo Kriswardani telah diuji dan disahkan pada:

hari, tanggal : 30 Maret 2017

tempat : Fakultas Kedokteran Universitas Jember

Tim Penguji:

Ketua,

Anggota I,

DR.dr. Yunita Armiyanti, M.Kes
NIP. 19740604 200112 2 002

dr. Súpangat, M.Kes, Ph.D, Sp.BA
NIP. 19730424 199903 1 002

Anggota II,

Anggota III,

dr. Bagus Hermansyah, M.Biomed
NIP. 19830405 200812 1 001

dr. Rosita Dewi
NIP. 19840428 200912 2 003

Mengesahkan
Dekan,

dr. Enny Suswati, M.Kes
NIP 19700214 199903 2 001

RINGKASAN

Efek fraksi metanol bangle (*Zingiber cassumunar roxb.*) terhadap gambaran histopatologi otak mencit yang diinfeksi *plasmodium berghei*; Pudyo Kriswardani, 132010101028; 2017: 56 halaman; Jurusan Pendidikan Dokter Fakultas Kedokteran Universitas Jember.

Penyakit malaria sampai saat ini masih menjadi masalah utama baik skala Nasional maupun Internasional. Laporan Badan Kesehatan Dunia pada Desember 2015 insidensi malaria di dunia tercatat mencapai 214 juta kasus pada tahun 2015 dan 438 ribu orang meninggal dunia akibat malaria. Malaria merupakan penyakit infeksi yang disebabkan oleh parasit *Plasmodium*, salah satunya *Plasmodium falciparum*. Pada malaria falsiparum dapat terjadi manifestasi malaria berat dengan komplikasi yang meliputi malaria serebral, anemia berat, *respiratory-distress*. Kematian akibat malaria serebral berkisar 800 ribu orang per tahun diseluruh dunia, 89 persen dari jumlah ini terjadi di Afrika dan 88 persen terjadi pada anak dibawah usia 5 tahun.

Saat ini banyak dikembangkan metode pencegahan komplikasi malaria dengan menggunakan terapi adjuvan. Salah satu bahan bioaktif yang dikembangkan saat ini adalah curcumin dari *Curcuma longa* (kunyit) yang mempunyai efek anti-inflamasi. Curcumin dapat menghambat aktivasi NF- κ B yang diikuti dengan *downregulation* produksi sitokin pro-inflamasi termasuk TNF- α , sehingga menghambat ekspresi molekul-molekul sitoadesi di sel endotel.

Bangle (*Zingiber cassumunar Roxb.*) merupakan salah satu rempah-rempah dari famili yang sama dengan kunyit dan memiliki khasiat sabagai obat. Rimpang bangle memiliki kandungan senyawa kimia antara lain alkaloid, flavonoid, minyak atsiri, saponin, tanin, dan triflavonoid. Bangle juga memiliki kandungan curcumin yang tinggi sehingga tanaman ini memiliki efek sebagai imunomodulator dan anti-malaria.

Penelitian ini menggunakan *true experimental design* secara *in vivo* dengan rancangan *post test only control group design* yang menggunakan hewan coba sebagai subyek penelitian. Penelitian ini terdiri atas satu kelompok kontrol normal, satu kelompok kontrol negatif, satu kelompok kontrol positif dan dua kelompok perlakuan.

Sampel mencit galur Balb/c yang berjumlah 25 ekor diberikan perlakuan setelah diadaptasi selama tujuh hari. Perlakuan yang diberikan berupa stimulasi dengan fraksi metanol Bangle pada kelompok perlakuan 1 dan 2 selama 14 hari per oral, kemudian dilanjutkan dengan induksi malaria dengan *Plasmodium berghei* pada semua kelompok penelitian kecuali kelompok normal. Setelah mencit terinfeksi dan memiliki skor *rapid murine coma behavior scale* kurang dari 13, kelompok perlakuan 1 diberikan terapi komplementer berupa ACT selama 48 jam dengan dosis 0,0364 mg/gBB/hari bersama dengan fraksi metanol Bangle dengan dosis 0,017 mg/gBB/hari. Kelompok perlakuan 2 diberikan fraksi metanol Bangle saja dengan dosis sama.

Kelompok kontrol positif hanya diberikan Artemisinin saja dengan dosis yang sama dan kelompok kontrol negatif diinfeksi dan tidak diberikan perlakuan apapun.

Pengaruh pemberian fraksi metanol Bangle (*Zingiber cassumunar* Roxb.) terhadap pencegahan perdarahan intraserebral didapat melalui pemeriksaan jumlah dan luas perdarahan intraserebral pada preparat jaringan otak mencit. Hasil penelitian menunjukkan bahwa pada kelompok normal tidak ditemukan adanya perdarahan intraserebral pada mencit. Pada kelompok K(-), ditemukan rata-rata 2,52 ($\pm 1,2$) titik perdarahan intraserebral sedangkan pada pemeriksaan luas perdarahan menunjukkan 392.276,2 ($\pm 206,8$) *pixels/mm*. Kelompok K(+), ditemukan rata-rata 1,06 ($\pm 0,8$) titik perdarahan intraserebral dengan luas 33.608,6 ($\pm 46,2$) *pixels/mm*. Kelompok (P1) terdapat rata-rata 0,6 ($\pm 0,5$) titik perdarahan dengan luas 53.771,4 ($\pm 53,0$) *pixels/mm*. dan kelompok (P2) terdapat 0,72 ($\pm 0,5$) titik perdarahan dengan luas 16.908,6 ($\pm 23,2$) *pixels/mm*.

Data jumlah perdarahan intraserebral diuji dengan uji non parametrik *Kruskal Wallis* menunjukkan tidak terdapat perbedaan secara signifikan antar kelompoknya ($p=0,083$). Data luas perdarahan intraserebral dengan uji non parametrik *Kruskal Wallis* dan menunjukkan tidak terdapat perbedaan secara signifikan antar kelompoknya ($p=0,089$).

Kelompok yang diberikan perlakuan berupa penyondean Artemisinin dan fraksi metanol Bangle baik kelompok (P2), kelompok K(-) dan kelompok K(+) atau kombinasi (P1) tidak memiliki perbedaan yang bermakna secara analisis statistik. Namun secara deskriptif, kelompok (P1) memiliki rata-rata titik jumlah perdarahan yang lebih sedikit dibandingkan dua kelompok lain. Tidak adanya perbedaan yang bermakna secara statistik dapat disebabkan oleh rendahnya bioavailabilitas fraksi metanol Bangle dan bervariasinya respon imun dan inflamasi tiap mencit coba yang ada. Penelitian *in vivo* ini membuktikan bahwa fraksi metanol Bangle (*Zingiber cassumunar* Roxb.) tidak dapat mencegah terjadinya perdarahan intraserebral.

PRAKATA

Puji syukur ke hadirat Tuhan YME atas segala karunia-Nya sehingga penulis dapat menyelesaikan skripsi yang berjudul “Efek fraksi metanol bangle (*Zingiber cassumunar roxb.*) terhadap gambaran histopatologi otak mencit yang diinfeksi *plasmodium berghei*”. Skripsi ini disusun untuk memenuhi salah satu syarat untuk menyelesaikan pendidikan strata satu (S-1) pada Fakultas Kedokteran Universitas Jember.

Penyusunan skripsi ini tidak lepas dari bantuan berbagai pihak, oleh karena itu penulis ingin menyampaikan ucapan terima kasih kepada:

1. dr. Enny Suswati, M.Kes., selaku Dekan Fakultas Kedokteran Universitas Jember;
2. dr. Bagus Hermansyah, M.Biomed dan dr. Rosita Dewi selaku dosen pembimbing yang telah meluangkan waktu dan tenaga untuk membimbing dan memotivasi saya dalam melakukan penelitian dan menyusun skripsi ini sebaik-baiknya;
3. Dr.dr. Yunita Armiyanti, M.Kes dan dr. Supangat, M.Kes, Ph.D, Sp.BA sebagai dosen penguji yang berkenan memberikan kritik, saran, dan masukan yang membangun dalam penulisan skripsi ini;
4. dr. Wiwien Sugih Utami, M.Sc., Dr.rer.biol.hum.dr. Erma Sulistyaningsih, M.Si. dan Dr.dr. Ancah Caesarina Novi M, Ph.D. yang telah memberikan bimbingan, bantuan, dan masukan dalam penelitian ini;
5. Asis Fitriana dan Cicik Tri Juliani sebagai sahabat sekaligus rekan kerja dalam penelitian ini yang selalu memberikan semangat, dukungan dan bantuan yang luar biasa dalam menyelesaikan penelitian dan skripsi ini;
6. Teman dekatku Ilham Ardli M, Galih Muchlis H, Diko Valentino F, Rakhmat Ramadhani, Bobby Gunawan, M. Fakhri Ali, Roni Handoyo, Shinta Madyaning, Latifatu C, Buyung M dan Yosalfa Adhista K. yang selalu memberikan motivasi dan masukan yang positif dalam mengerjakan skripsi ini;

7. Teknisi Laboratorium Biokimia Fakultas Kedokteran Universitas Jember, Mbak Nuris, Teknisi Laboratorium Farmakologi Fakultas Kedokteran Universitas Jember, Mbak Lilik Maslian, Teknisi Laboratorium Parasitologi Fakultas Kedokteran Universitas Jember, Mbak Lilik Susilowati, Teknisi Laboratorium Preskripsi Fakultas Farmasi Universitas Jember, Bu Widi, Mbak Anggra dan Pak Nuri, Teknisi Laboratorium Biomedik Fakultas Kedokteran Gigi Universitas Jember, Mas Agus Murdojohadi, dan Teknisi Laboratorium Parasitologi Fakultas Kedokteran Universitas Brawijaya, Mbak Heni Indrawati, terima kasih atas bantuan dan kerjasama, dukungan serta masukan selama penelitian ini;
8. Keluarga angkatan 2013 (VESALIUS) yang selalu memberikan dukungan selama ini;
9. semua pihak yang tidak dapat disebutkan satu per satu.

Penulis juga menerima segala kritik dan saran yang membangun dari semua pihak demi kesempurnaan skripsi ini. Akhirnya penulis berharap, semoga skripsi ini dapat bermanfaat.

Jember, 30 Maret 2017

Penulis

DAFTAR ISI


HALAMAN SAMBUTAN	i
HALAMAN JUDUL	ii
HALAMAN PERSEMBAHAN	iii
HALAMAN MOTO	iv
HALAMAN PERNYATAAN	v
HALAMAN BIMBINGAN	vi
HALAMAN PENGESAHAN	vii
RINGKASAN	viii
PRAKATA	x
DAFTAR ISI	xii
DAFTAR TABEL	xv
DAFTAR GAMBAR	xvi
DAFTAR LAMPIRAN	xvii
BAB 1. PENDAHULUAN	1
1.1 Latar Belakang	2
1.2 Rumusan Masalah	3
1.3 Tujuan Penelitian	3
1.4 Manfaat Penelitian	3
BAB 2. TINJAUAN PUSTAKA	4
2.1 Malaria	4
2.1.1 Definisi.....	4
2.1.2 Etiologi dan Hospes	5
2.1.3 Siklus Hidup.....	5
2.1.4 Patogenesis Malaria <i>Falciparum</i>	7
2.1.5 Manifestasi Klinis	9
2.1.6 Diagnosis Malaria	11
2.1.7 Komplikasi	12
2.1.8 Pengobatan Malaria.....	12
2.2 Malaria Serebral	15
2.2.1 Definisi.....	15

2.2.2	Patofisiologi	15
2.2.3	Manifestasi Klinis	16
2.2.4	Diagnosis.....	16
2.2.5	Pengobatan	17
2.3	<i>Plasmodium berghei</i>	19
2.3.1	Taksonomi.....	19
2.3.2	Morfologi	20
2.3.3	<i>P. berghei</i> sebagai Riset Malaria	20
2.4	Bangle (<i>Zingiber cassumunar Roxb.</i>)	21
2.4.1	Klasifikasi	22
2.4.2	Morfologi	22
2.4.3	Rimpang Bangle sebagai Antimalaria.....	22
2.5	Histopatologi Perdarahan Otak	24
2.6	Kerangka Teori	26
2.8	Hipotesis	27
BAB 3.	METODE PENELITIAN	28
3.1	Jenis Penelitian	28
3.2	Tempat dan Waktu Penelitian	28
3.3	Populasi dan Sampel Penelitian	28
3.3.1	Populasi.....	28
3.3.2	Sampel.....	30
3.3.3	Jumlah Sampel	30
3.4	Variabel penelitian	31
3.4.1	Variabel Bebas	31
3.4.2	Variabel Terikat.....	31
3.4.3	Variabel Terkendali	31
3.5	Definisi Operasional	33
3.6	Alur Penelitian	34
3.7	Alat dan Bahan Penelitian	35
3.7.1	Alat	35
3.7.2	Bahan.....	35
3.8	Prosedur Penelitian	35

3.8.1	Pemilihan Sampel Tikus.....	35
3.8.2	Persiapan Sampel Tikus	35
3.8.3	Pembuatan Ekstrak Metanol Bangle	36
3.8.4	Pembuatan Fraksi Metanol Bangle.....	36
3.8.5	Tahap Perlakuan	37
3.8.6	Pembuatan Preparat Histopatologi	39
3.8.7	Penghitungan Perdarahan Intraserebral.....	39
3.9	Analisis Data	40
BAB 4.	HASIL dan PEMBAHASAN	41
4.1	Hasil Penelitian.....	41
4.1.1	Hasil Penghitungan Jumlah Perdarahan	41
4.1.2	Hasil Penghitungan Luas Perdarahan	42
4.1.3	Gambaran Histopatologi Otak.....	43
4.2	Analisis Hasil Penelitian	48
4.3	Pembahasan	49
BAB 5.	KESIMPULAN dan SARAN	52
5.1	Kesimpulan	52
5.2	Saran	52
	DAFTAR PUSTAKA	53
	LAMPIRAN	58

DAFTAR TABEL

	Halaman
4.1 Jumlah perdarahan tiap mencit	41
4.2 Luas perdarahan tiap mencit	42
4.3 Hasil analisis uji <i>Kruskal Wallis</i> jumlah perdarahan	48
4.4 Hasil analisis uji <i>Kruskal Wallis</i> luas perdarahan.....	48



DAFTAR GAMBAR

	Halaman
2.1	Gambaran siklus hidup malaria 7
2.2	Gambaran patogenesis malaria berat 9
2.3	Alur penemuan penderita malaria 11
2.4	Alur penatalaksanaan pengobatan malaria tanpa komplikasi 14
2.5	Alur penatalaksanaan pengobatan malaria berat..... 18
2.6	Bentukan <i>Plasmodium berghei</i> 21
2.7	Rimpang bangle 24
2.8	Kerangka teori 26
2.9	Kerangka konseptual..... 32
3.0	Skema rancangan penelitian 34
4.1	Gambaran Histopatologi otak mencit kelompok normal 43
4.2	Gambaran Histopatologi otak mencit kelompok K (-) 44
4.3	Gambaran Histopatologi otak mencit kelompok K (+) 45
4.4	Gambaran Histopatologi otak mencit kelompok P1 46
4.5	Gambaran Histopatologi otak mencit kelompok P2 47

DAFTAR LAMPIRAN

	Halaman
3.1 Persetujuan Etik Penelitian	58
4.1 Hasil Identifikasi Tanaman Bangle	59
4.2 Hasil Analisis Jumlah dan Luas Perdarahan	60
4.3 Hasil Perhitungan Jumlah Perdarahan Intraserebral	61
4.4 Hasil Perhitungan Luas Perdarahan Intraserebral	62
4.5 Hasil Perhitungan Jumlah Perdarahan SMF PA RS dr.Soebandi	63
4.6 Skor RMCBS	64
4.7 Hasil Perhitungan Skor RMCBS.....	65
4.8 Dokumentasi Kegiatan Penelitian	66

BAB I. PENDAHULUAN

1.1 Latar Belakang

Penyakit malaria sampai saat ini masih menjadi masalah utama baik skala Nasional maupun Internasional. Menurut laporan Badan Kesehatan Dunia yang diterbitkan pada Desember 2015 insidensi malaria di dunia diperkirakan tercatat mencapai 214 juta kasus pada tahun 2015 dan diantaranya 438 ribu orang meninggal dunia akibat malaria (WHO, 2016). Di Indonesia, insiden malaria masih ditemukan pada semua provinsi dengan insiden dan prevalensi tertinggi ditemukan di lima provinsi yaitu Papua, Nusa Tenggara Timur, Papua Barat, Sulawesi Tengah dan Maluku (Kemenkes RI, 2013).

Malaria merupakan penyakit infeksi yang disebabkan oleh protozoa *Plasmodium* yang ditularkan melalui gigitan nyamuk *Anopheles*. Terdapat lima spesies dari genus *Plasmodium* yang menimbulkan infeksi pada manusia yaitu *P. vivax*, *P. ovale*, *P. malariae*, *P. knowlesi* dan *P. falciparum*. Malaria memiliki gejala khas berupa demam, menggigil, dan sakit kepala dapat menyebabkan kematian yang disebabkan oleh komplikasi yang terjadi. Hampir semua kematian akibat malaria disebabkan oleh infeksi *Plasmodium falciparum*. Pada malaria falsiparum dapat terjadi manifestasi malaria berat dengan komplikasi yang meliputi malaria serebral, anemia berat, *respiratory-distress* dan kombinasi dari ketiganya yang mengakibatkan tingginya angka mortalitas (WHO, 2016).

Malaria serebral merupakan komplikasi yang dapat menyebabkan kematian. Kematian akibat malaria serebral berkisar 800 ribu orang per tahun diseluruh dunia, 89 persen dari jumlah ini terjadi di Afrika dan 88 persen terjadi pada anak dibawah usia 5 tahun (Amante *et al.*, 2010). Malaria serebral merupakan hasil akhir dari beberapa kejadian seperti induksi sitokin oleh toksin dari parasit, upregulasi reseptor-reseptor endotel secara langsung oleh adesi eritrosit terinfeksi atau pelepasan sitokin-sitokin pro-inflamasi, sitoaderen yang berlebihan dan roseting, gangguan atau hambatan total aliran darah lokal, sehingga pada akhirnya terjadi gejala seperti koma dan perdarahan intraserebral (Wahlgren *et al.*, 2005). Sekuestrasi eritrosit terinfeksi parasit dalam sistem mikrosirkulasi saraf pusat

adalah fitur yang menonjol dari malaria serebral yang mengakibatkan obstruksi mekanik yang dapat menyebabkan hipoksia jaringan (Latifu, 2001).

Hasil penelitian menunjukkan peran TNF- α yang berkaitan erat dengan komplikasi yang terjadi pada malaria. Kadar TNF- α yang tinggi dapat mengakibatkan sel-sel endotel pembuluh darah mengekspresikan reseptor yang dapat berikatan dengan ligan-ligan pada eritrosit terinfeksi menyebabkan terjadinya sitoaderen, yaitu perlekatan eritrosit terinfeksi pada sel endotel dan sekuestrasi. TNF- α juga menyebabkan eritrosit terinfeksi berikatan dengan eritrosit lain yang disebut dengan roseting (Sahu *et al.*, 2013; Amodu *et al.*, 2016). Sitoaderen dan roseting merupakan dasar patogenesis utama terjadinya komplikasi fatal pada malaria, sehingga TNF- α mempunyai peranan penting dalam patofisiologi malaria berat (Miller *et al.*, 2002).

Teknik *neuroimaging* tikus model malaria serebral yang terinfeksi *P. berghei* ANKA menunjukkan kerusakan pembuluh darah, termasuk gangguan sawar darah otak, edema, penurunan perfusi otak dan profil metabolik iskemik menunjukkan respon inflamasi dan lesi iskemik (Penet, 2005). Manning *et al.* (2012) dalam penelitiannya menemukan pula bukti adanya parasit malaria dan perdarahan dalam pemeriksaan histopatologi otak pada anak yang terkena malaria serebral.

Pencegahan terjadinya komplikasi malaria sangatlah penting. Saat ini banyak dikembangkan metode pencegahan komplikasi malaria dengan menggunakan terapi adjuvan, yaitu terapi komplementer yang sinergi dengan obat antimalaria. Kandungan bioaktif beberapa tanaman telah terbukti memiliki efek sebagai imunomodulator, tanaman-tanaman tersebut bisa dikembangkan sebagai terapi adjuvan pada malaria (Middleton, 2000). Salah satu bahan bioaktif yang dikembangkan saat ini adalah curcumin dari *Curcuma longa* (kunyit) yang mempunyai efek anti-inflamasi. Curcumin dapat menghambat aktivasi NF- κ B yang diikuti dengan *downregulation* produksi sitokin pro-inflamasi termasuk TNF- α , sehingga menghambat ekspresi molekul-molekul sitoadesi di sel endotel (Padmanaban *et al.*, 2012).

Bangle (*Zingiber cassumunar Roxb.*) merupakan salah satu rempah-rempah dari famili yang sama dengan kunyit dan memiliki khasiat sebagai obat. Rimpang bangle memiliki kandungan senyawa kimia antara lain alkaloid, flavonoid,

minyak atsiri, saponin, pati, tanin, steroid/triflavonoid, lemak, dan gula (Wijayakusuma *et al.* 1997). Kandungan lainnya dari rimpang bangle adalah sineol dan pinen (Winarti *et al.* 1994). Flavonoid memiliki efek sebagai imunostimulan. Mimche *et al.* (2011) menyatakan kandungan curcumin yang tinggi dalam Bangle menyebabkan tanaman ini memiliki efek sebagai imunomodulator dan anti-malaria. Efek tersebut disebabkan oleh kemampuan curcumin sebagai pro-oksidan, curcumin dapat meningkatkan ROS yang menghambat aktivasi NF- κ B sehingga menyebabkan *down regulation* sitokin-sitokin proinflamasi.

1.2 Rumusan Masalah

Rumusan masalah penelitian ini adalah bagaimana efek fraksi metanol bangle (*Zingiber cassumunar roxb.*) terhadap gambaran histopatologi otak mencit yang diinfeksi *Plasmodium berghei*?

1.3 Tujuan Penelitian

Penelitian ini memiliki tujuan mengetahui efek fraksi metanol bangle (*Zingiber cassumunar roxb.*) terhadap gambaran histopatologi otak mencit yang diinfeksi *Plasmodium berghei*?

1.4 Manfaat Penelitian

Manfaat yang didapatkan dari penelitian ini adalah sebagai berikut:

- a. Bagi peneliti, mendorong para peneliti lain untuk melakukan penelitian lebih lanjut mengenai tanaman obat herbal terutama bangle (*Zingiber cassumunar Roxb.*) yang dapat digunakan sebagai terapi komplementer malaria
- b. Bagi masyarakat, penelitian ini diharapkan dapat memberi tambahan informasi, khususnya di bidang kesehatan sehingga dapat bermanfaat sebagai dasar pengobatan alternatif untuk komplikasi malaria yang menyebabkan kematian.

BAB 2. TINJAUAN PUSTAKA

2.1 Malaria

Malaria masih menjadi salah satu penyakit tropis yang masih menjadi permasalahan yang utama yang banyak ditemukan di negara berkembang. Badan Kesehatan Dunia (WHO, 2016) menyatakan bahwa insidensi malaria di dunia tercatat mencapai 214 juta kasus pada tahun 2015 dan 438 ribu orang diantaranya meninggal dunia. Di Indonesia, penyakit malaria tersebar di seluruh pulau dan provinsi dengan derajat endemisitas yang sangat beragam. Penyakit malaria juga ditetapkan menjadi salah satu indikator dari target Pembangunan Milenium (MDGs) sejak tahun 2010, target yang ingin dicapai adalah menghentikan penyebaran dan mengurangi kejadian insiden malaria hingga mencapai satu dari 1000 penduduk pada tahun 2015. *Global Malaria Programme (GMP)* juga menyatakan bahwa malaria merupakan penyakit yang harus terus menerus dilakukan pengamatan dan evaluasi, serta diperlukan kebijakan dan strategi yang tepat dalam penanganan insidensi malaria di suatu Negara (Kemenkes RI, 2011). Berdasarkan uraian di atas peneliti akan membahas tinjauan tentang malaria.

2.1.1 Definisi

Malaria adalah penyakit yang disebabkan oleh parasit (protozoa) dari genus *Plasmodium* yang ditularkan melalui gigitan nyamuk *Anopheles* betina (*vector borne disease*). Istilah malaria berasal dari bahasa Italia, yaitu “mal” (buruk) dan “area” (udara) atau udara buruk (Arsin, 2012). Malaria termasuk dalam *phylum Apicomplexa*, kelas *Sporozoa*, subkelas *Coccidiidae*, ordo *Eucoccidiales*, sub-ordo *Haemosporidiales*, famili *Plasmodiidae*, genus *Plasmodium*. Ciri utama pada famili *Plasmodiidae* adalah terdapat siklus hidup aseksual yang berawal pada vertebrata dan berlanjut pada nyamuk (Hakim, 2011). Dalam tubuh manusia, parasit dapat membelah diri dan berkembang di dalam hati dan kemudian menginfeksi sel darah merah yang ada (Soedarto, 2011).

2.1.2 Etiologi dan Hospes

Protozoa darah genus *Plasmodium* adalah agen penyebab infeksi malaria, hingga saat ini telah tercatat lebih kurang 200 spesies di seluruh dunia, di Indonesia sendiri telah dikenal ada lima spesies yang dapat menginfeksi manusia, yaitu *Plasmodium falciparum*, *Plasmodium vivax*, *Plasmodium malariae*, *Plasmodium ovale*, dan *Plasmodium knowlesi* (Perkins *et al.*, 2011; Arsin, 2012). *Plasmodium falciparum* menyebabkan malaria tropika atau biasa disebut malaria tertiana maligna dengan komplikasinya yang khas yaitu malaria serebral, *P.vivax* menyebabkan malaria vivax atau malaria tertiana benigna, *P.malariae* menyebabkan malaria malariae atau malaria quartana, dan *P.ovale* menyebabkan malaria ovale atau malaria tertiana ovale. *Plasmodium falciparum* dan *Plasmodium vivax* merupakan penyebab terbanyak kasus malaria. *Plasmodium falciparum* merupakan penyebab malaria berat dan menjadi penyebab utama kematian akibat malaria (WHO, 2016). Parasit malaria memiliki dua hospes dalam siklus hidupnya, yaitu di dalam tubuh hospes definitif *Anopheles* betina dan di dalam tubuh manusia (hospes perantara). Pada hospes definitifnya, parasit mengalami pembiakan seksual (sporogoni), sedangkan pada manusia terjadi pembiakan aseksual (skizogoni) (Natadisastra dan Agoes, 2009).

2.1.3 Siklus Hidup

Pada parasit malaria terdapat dua hospes untuk siklus hidupnya, yaitu manusia dan nyamuk *Anopheles*. Pada manusia terjadi siklus hidup aseksual, dan pada nyamuk terjadi siklus hidup seksual.

2.1.3.a Siklus Hidup Aseksual pada Manusia

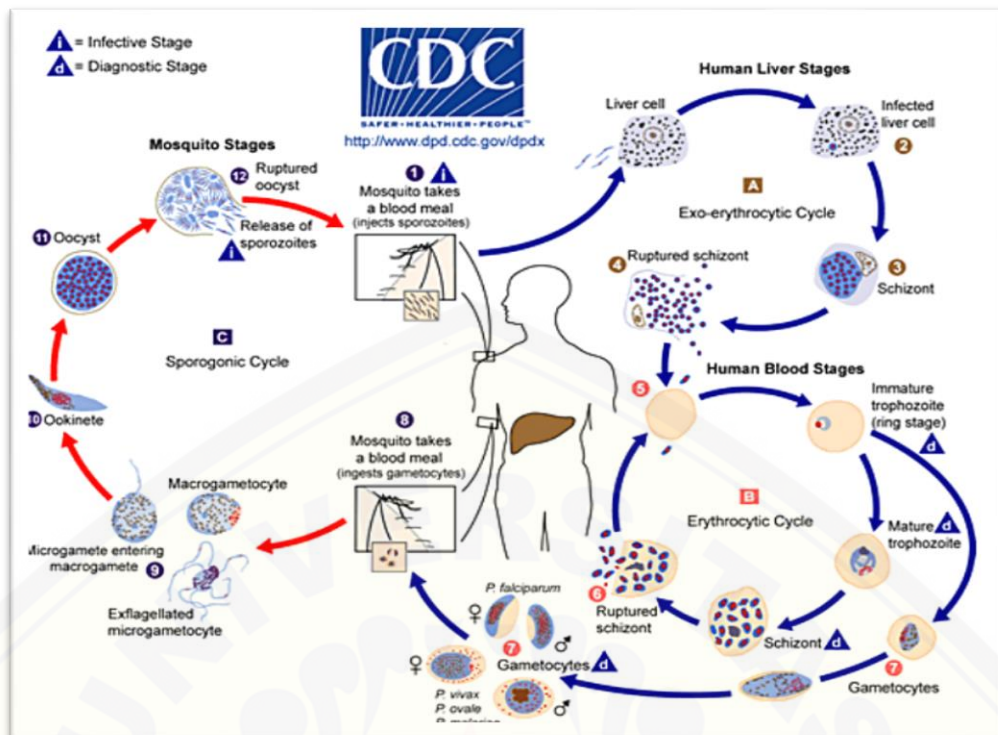
Daur hidup aseksual terdiri dari empat tahapan seperti yang tertera pada gambar 2.1, tahap pertama adalah skizogoni preeritrositik, tahap kedua yaitu skizogoni eksoeritrositik, tahap ketiga skizogoni eritrositik, dan tahap terakhir adalah gametogoni. Fase skizogoni preeritrositik diawali saat seseorang terinfeksi melalui gigitan nyamuk *Anopheles* betina, sporozoit yang terdapat di kelenjar air liur nyamuk tersebut masuk ke dalam peredaran darah selama kurang lebih 1 jam, kemudian dilanjutkan dengan memasuki jaringan sel-sel parenkim hati dan menjalani fase eksoeritrositer. Pada fase eksoeritrositer, sporozoit dalam hati

menjadi lebih bundar atau oval, dan memiliki inti yang sangat cepat membelah berkembang menjadi skizon hati yang terdiri dari 10000-30000 merozoit eksoeritrositer. Fase skizogeni eritrosit diawali dengan melekatnya merozoit eksoeritrositer pada permukaan eritrosit. Setelah memasuki eritrosit, merozoit akan berubah menjadi tropozoit, skizon, dan merozoit hati. Eritrosit terinfeksi pecah dan mengeluarkan merozoit yang akan menyerang sel darah merah lainnya, siklus ini berulang hingga 2 atau 3 generasi. Setelah beberapa generasi, sebagian dari merozoit tidak masuk ke dalam fase skizogoni tetapi mengalami fase gametogoni yaitu fase untuk pembentukan sel kelamin jantan dan betina yang berlangsung selama 96 jam (Soedarto, 2011).

2.1.3.b Siklus Hidup Seksual pada Nyamuk *Anopheles*

Saat nyamuk *Anopheles* betina menghisap darah seorang penderita malaria, semua stadium yang ada dalam darah akan terhisap masuk ke dalam lambung nyamuk. Untuk dapat menginfeksi seekor nyamuk *Anopheles*, sedikitnya dibutuhkan 12 parasit *gametosit Plasmodium* per milliliter darah. Pada lambung nyamuk terjadi fusi antara makrogametosit dan mikrogametosit membentuk *zigot*, dalam waktu 24 jam *zigot* akan berkembang menjadi *ookinet*. *Ookinet* akan menembus dinding lambung dan berubah menjadi *ookista*. Di dalam *ookista* yang bulat terbentuk ribuan *sporozoit* yang akan dikeluarkan saat *ookista* pecah. Sporozoit ini bersifat infeksius dan menyebar ke berbagai organ nyamuk termasuk kelenjar ludah (*salivary glands*) (Soedarto, 2011).

Masa inkubasi pada penyakit malaria dibedakan menjadi dua yaitu masa inkubasi ekstrinsik (stadium sporogoni) dan masa inkubasi intrinsik. Masa inkubasi ekstrinsik diawali oleh masuknya gametosit ke dalam tubuh nyamuk sampai terjadinya stadium sporogoni, yaitu terbentuknya sporozoit yang kemudian masuk ke dalam kelenjar liur. Masa inkubasi ekstrinsik dipengaruhi oleh suhu udara sehingga berbeda untuk setiap spesies. Masa inkubasi intrinsik dimulai saat masuknya sporozoit ke dalam darah sampai timbul gejala (Arsin, 2012).



Gambar 2.1 Gambaran siklus hidup malaria secara aseksual di tubuh manusia dan secara seksual di tubuh nyamuk (sumber : CDC, 2010)

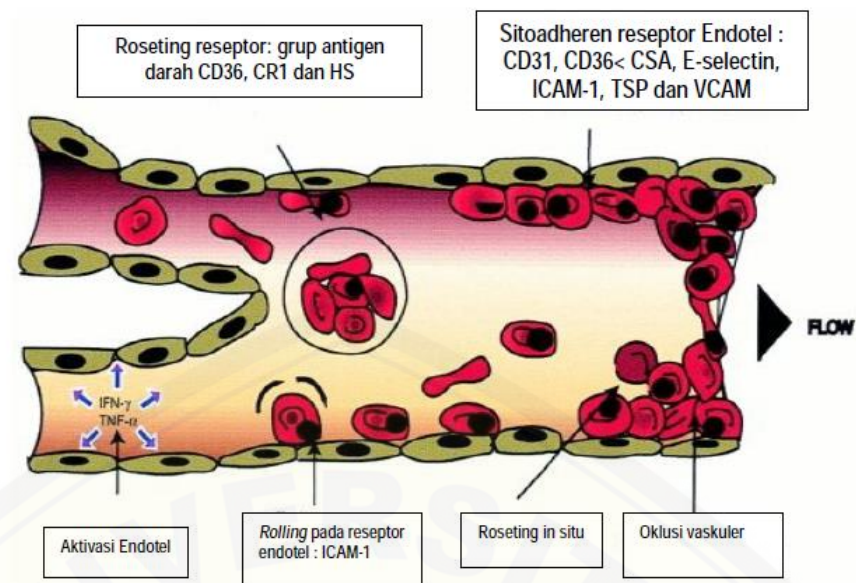
2.1.4 Patogenesis Malaria *Falciparum*

Patogenesis malaria merupakan suatu interaksi kompleks antara parasit, hospes, dan lingkungan. Patogenesis pada malaria berhubungan erat dengan invasi merozoit ke dalam eritrosit sehingga menyebabkan eritrosit terinfeksi mengalami perubahan struktur dan biomolekular sel. Perubahan tersebut meliputi beberapa mekanisme antara lain transport membran sel, sitoaderen, sekuestrasi dan roseting (Novita, 2009).

Patogenesis malaria yang dianut selama ini adalah terjadinya kerusakan sel darah merah karena invasi parasit, obstruksi mikrovaskuler karena sekuestrasi parasit (proses sitoaderen dan roseting), kelainan regulasi sitokin dan oksida nitrit seperti pada gambar 2.2. Sitoaderen adalah melekatnya eritrosit yang terinfeksi oleh parasit (*infected red blood cell* = IRBC) pada permukaan endotel vaskuler membran IRBC yang disebut *knob*. Sitoaderen merupakan suatu proses spesifik yang hanya terjadi pada kapiler dan venule post-kapiler. Molekul adesi pada IRBC yang berperan sebagai ligan adalah suatu protein yang terletak di permukaan *knob* yang dinamakan *Plasmodium falciparum erythrocyte membrane*

protein-1 (Pf-EMP-1), sedangkan reseptor yang berikatan dengan Pf-EMP-1 adalah CD36, trombospondin, *intercellular adhesion molecules-1* (ICAM-1), *vascular cell adhesion molecules-1* (VCAM-1), E-selektin, kondroitin sulfat. Sitoaderen merupakan mekanisme pertahanan yang memungkinkan parasit mengasingkan diri dari sirkulasi perifer (sekuester) sehingga dapat menghindari dari eliminasi oleh limpa. Mekanisme sitoaderen dapat berpindah tempat, dan dapat menyebabkan sekuestrasi (penumpukan) IRBC pada mikrovaskuler organ vital seperti otak, paru, hati, ginjal, jantung, usus, limpa dengan sekuestrasi tertinggi terjadi pada otak yang berhubungan dengan komplikasi malaria serebral (Gunawan, 2014).

Eritrosit yang terinfeksi selain dapat melekat pada sel-sel endotel, juga mampu berikatan dengan eritrosit lain yang tidak terinfeksi, mekanisme ini disebut roseting. Roseting adalah fenomena perlekatan antara sebuah IRBC matang yang diselubungi oleh 10 atau lebih eritrosit tak terinfeksi sehingga terbentuk susunan seperti bunga. Roseting seperti halnya sitoaderen berperan dalam terjadinya obstruksi mikrovaskuler. Roseting juga merupakan mekanisme interaksi antara ligan pada eritrosit terinfeksi dengan reseptor-reseptor pada permukaan eritrosit normal. Saat ini telah diidentifikasi lima reseptor roseting pada eritrosit, yaitu antigen golongan darah A dan B, CD36, *complement receptor 1* (CR1), dan *Heparan Sulfate-like Glycosaminoglycans (HS-like GAGs)*. Beberapa protein serum, yaitu IgG dan IgM serta fibrinogen dan albumin, juga berperan dalam terjadinya roseting dengan berpartisipasi dalam pembentukan *rouleaux* sehingga menghasilkan roset yang stabil ikatannya dengan ligan-roseting PfEMP1 dari parasit (Rowe *et al.*, 2009). Persentase IRBC yang melekat pada sel endotel vaskuler dan persentase IRBC yang membentuk roset mempunyai korelasi positif dengan derajat parasitemia dan merupakan faktor terpenting dalam virulensi parasit (Gunawan, 2014).



Gambar 2.2 Patogenesis pada malaria berat akibat *Plasmodium sp.* (sumber: Chen *et al.*, 2000)

2.1.5 Manifestasi Klinis

Malaria memiliki suatu gejala yang khas yang disebut *trias malaria* yaitu demam periodik, anemia dan splenomegali. Gejala khas tersebut ditemukan pada penderita non imun yang dapat didahului dengan gejala prodormal berupa sakit kepala, hilangnya nafsu makan, mual, atau malaise. Timbulnya gejala prodormal terkait dengan siklus eritrositik *Plasmodium sp.* di dalam tubuh manusia (Hariyanto 2014).

Demam yang terjadi pada malaria disebabkan oleh pecahnya skizon darah yang mengeluarkan bermacam-macam antigen. Antigen yang dikeluarkan dalam darah berasal dari pigmen malaria dan produk samping parasit, seperti membran dan isi sel-sel eritrosit. Pigmen malaria tidak toksik, tetapi menyebabkan tubuh mengeluarkan produk-produk asing dan respon fagosit yang intensif. Antigen ini akan merangsang sel makrofag, monosit, dan limfosit untuk mengeluarkan berbagai macam sitokin. Sitokin utama yang dihasilkan adalah “*Tumor Necrosis Factor*” (TNF- α) dan interleukin-1 (IL-1) yang akan menginduksi pelepasan sitokin-sitokin proinflamatori lain termasuk interleukin-6 (IL-6) dan interleukin-8 (IL-8). TNF- α dan IL-6 akan dibawa aliran darah ke hipotalamus yang merupakan pusat pengatur termostat tubuh dan mengubah titik setel termoregulator melalui

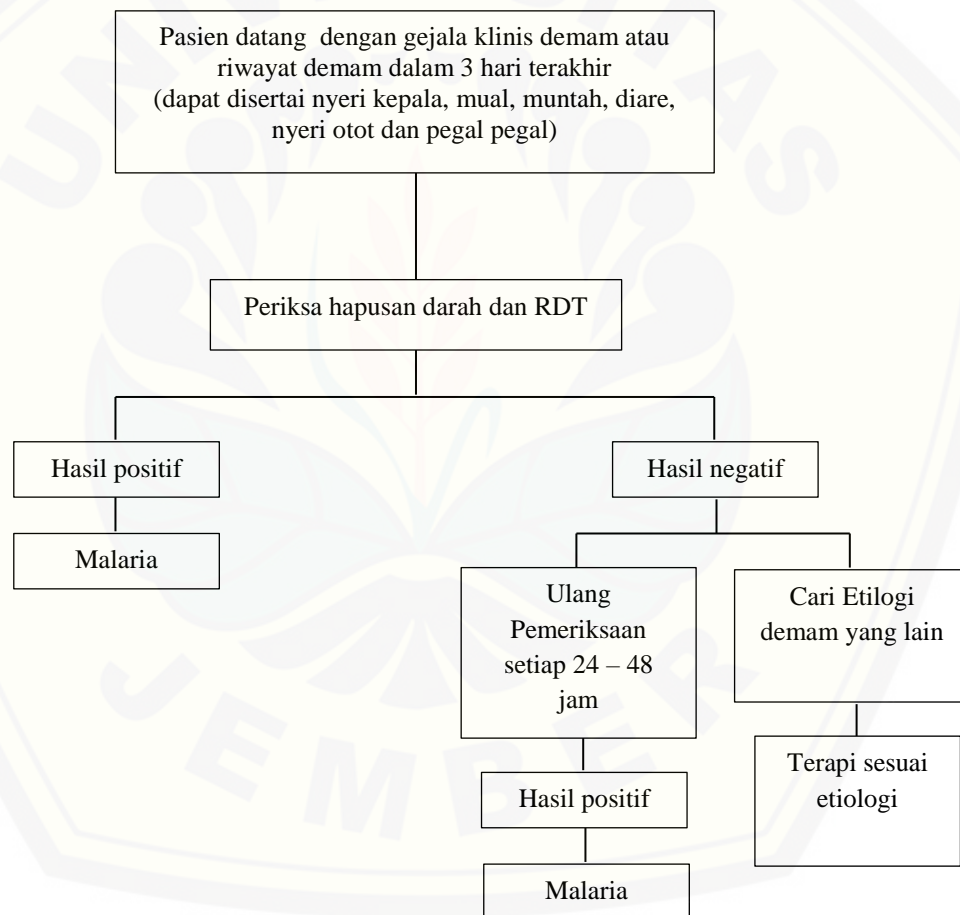
stimulasi sintesis prostaglandin-E dalam pusat termoregulator di hipotalamus sehingga terjadi demam (Dirjen PP&PL Depkes RI, 2008).

Anemia dapat terjadi pada infeksi akut maupun kronis, tergantung pada jenis *Plasmodium sp.* yang menyerang. *Plasmodium falciparum* menginfeksi semua jenis sel darah merah sehingga anemia terjadi pada infeksi akut maupun kronis. *P.vivax* dan *P.ovale* hanya menginfeksi sel darah merah muda yang jumlahnya 2 % dari seluruh jumlah sel darah merah. Sedangkan *P.malariae* menginfeksi sel darah merah tua yang jumlahnya 1% dari seluruh sel darah merah sehingga anemia yang disebabkan oleh *P.vivax*, *P.ovale*, dan *P.malariae* terjadi pada keadaan kronis (Dirjen PP&PL Depkes Ri, 2008). Anemia terjadi akibat perusakan eritrosit oleh parasit, hemolisis oleh karena proses *complement mediated immune complex*, eritrofagositosis, dan penghambatan pengeluaran retikulosit yang dipengaruhi oleh faktor intrinsik dan ekstrinsik. Faktor intrinsik berkaitan dengan deformabilitas pada eritrosit yang terinfeksi dan faktor ekstrinsik terjadi karena eritrosit yang tidak terinfeksi mengalami sensitasi melalui komplemen (C3 dan C4) atau imunoglobulin (IgG dan IgA) (Hariyanto, 2014). Selain itu keadaan anemia semakin diperberat dengan adanya sitokin pro-inflamasi TNF- α yang menginduksi diseritropoesis dengan menghambat pertumbuhan prekursor eritroid, meningkatkan eritrofagositosis, merangsang pelepasan *reactive oxygen species* oleh sel fagosit teraktivasi yang menyebabkan kerusakan eritroblast dalam sumsum tulang (Buffet *et al.*, 2011).

Limpa merupakan salah satu organ retikuloendotelial sistem, organ ini penting untuk pertahanan tubuh melawan infeksi malaria. Limpa mengeliminasi eritrosit terinfeksi melalui mekanisme imun dan pengenalan perubahan deformabilitas yang diperankan oleh sel-sel makrofag dan limfosit. Pada gambaran histopatologi didapatkan eritrosit terinfeksi melekat pada makrofag melalui knob permukaan karena terjadi fagositosis aktif. Adanya retensi eritrosit terinfeksi maupun yang tidak terinfeksi, peningkatan fagositosis oleh mononuklear limpa dan lisis yang dimediasi *complement-fixing malaria antigen-antibody*, menyebabkan hipertrofi RES (*Reticuloendothelial System*) dan berkontribusi terhadap terjadinya splenomegali (Buffet *et al.*, 2011).

2.1.6 Diagnosis Malaria

Diagnosis malaria yang ditunjukkan pada gambar 2.3 didasarkan pada manifestasi klinis, yaitu trias malaria (demam, anemia, dan splenomegali), uji imunoserologis dan ditemukannya parasit *Plasmodium sp.* dalam darah penderita. Metode yang digunakan untuk pemeriksaan parasit dalam darah yaitu melalui hapusan darah dan tes diagnostik cepat maupun dengan metode yang lebih canggih dengan sensitivitas yang lebih tinggi seperti *PCR*. Pemeriksaan apusan darah tepi tipis dan tebal dengan menggunakan pewarnaan *Field* maupun *Giemsa* masih menjadi baku emas diagnosis malaria dengan sensitivitas dan spesifisitas yang tinggi (Depkes RI, 2012).



Gambar 2.3 Alur penemuan penderita malaria di Indonesia (sumber: Depkes RI, 2012)

2.1.7 Komplikasi

Penderita malaria dengan komplikasi umumnya digolongkan sebagai malaria berat yang menurut WHO didefinisikan sebagai infeksi *Plasmodium falciparum* dengan satu atau lebih komplikasi.

- a. Malaria serebral terjadi akibat adanya kelainan otak yang menyebabkan gejala penurunan kesadaran sampai koma, GCS (Glasgow Coma Scale) < 11, atau lebih dari 30 menit setelah terjadinya konvulsi yang tidak disebabkan oleh penyakit lain.
- b. Anemia berat ditandai dengan Hb < 5 gr/dL atau hematokrit < 15% pada hitung parasit > 10.000/ μ L, bila anemianya hipokromik/mikrositik dengan mengenyampingkan adanya anemia defisiensi besi, talasemia/hemoglobinopati lainnya.
- c. Gagal ginjal akut dengan produksi urin < 400 ml/24 jam pada orang dewasa atau < 12 ml/kgBB pada anak setelah dilakukan rehidrasi, dan kreatinin > 3 mg/dL.
- d. Edema paru / ARDS (Adult Respiratory Distress Syndrome).
- e. Hipoglikemi (gula darah < 40 mg/dL).
- f. Syok yaitu tekanan sistolik < 50 mmHg pada anak usia 1-5 tahun atau disertai keringat dingin atau perbedaan temperatur kulit-mukosa > 10C.
- g. Perdarahan spontan dari hidung, gusi, traktus digestivus atau disertai kelainan laboratorik adanya gangguan koagulasi intravaskuler.
- h. Kejang berulang lebih dari 2 x 24 jam setelah pendinginan pada hipertemia.
- i. Asidemia (pH < 7,25) atau asidosis (plasma bikarbonat < 15 mmol/L), kadar laktat dalam darah vena > 6 mmol/L .
- j. Ikterus, yaitu kadar bilirubin darah > 3 mg/dL, sering dijumpai pada dewasa, sedangkan jika ditemukan pada anak prognosisnya buruk.
- k. Hiperparasitemia, yaitu parasitemia > 5 persen, kondisi hiperparasitemia meningkatkan terjadinya risiko multiple organ failure.

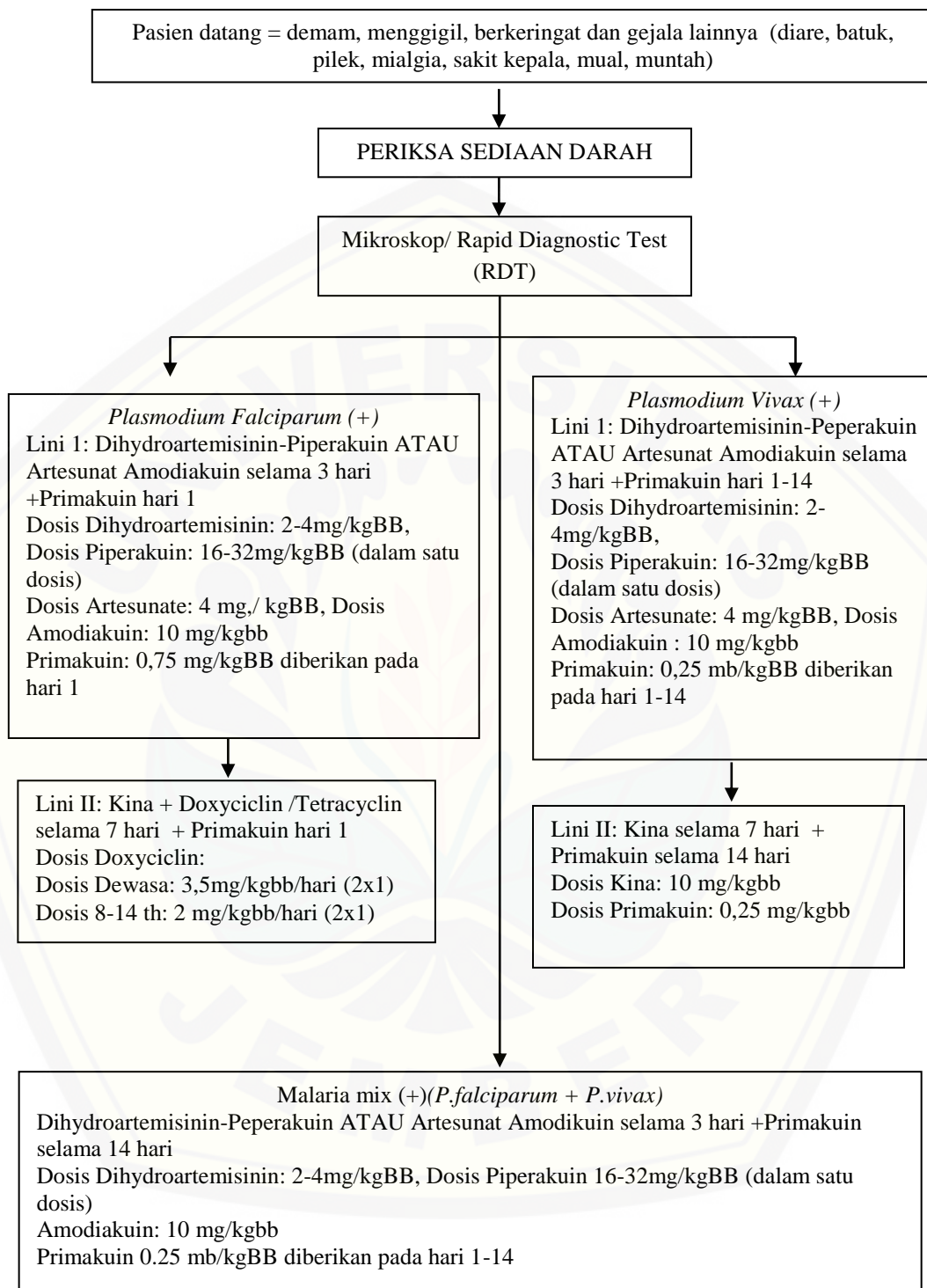
2.1.8 Pengobatan malaria

Artemisinin merupakan obat antimalaria yang telah dipakai sejak lama di berbagai negara di dunia. WHO (2016) merekomendasikan penggunaan derivat artemisinin (ART) untuk pengobatan malaria berat, malaria ringan tanpa

komplikasi, dan malaria *mix* yang harus dipakai kombinasi bersama dengan obat malaria lain atau biasa disebut ACT (*Artemisinin Combination Therapy*). Derivat artemisinin yang ada di Indonesia adalah artemisinin, artesunate, artemether dan dihydro- artemisinin, dan lain-lain. Senyawa dalam artemisinin menunjukkan sifat skizontosid darah yang cepat baik *in vitro* maupun *in vivo*. Adanya ikatan endoperoksida dalam senyawa ini berperan dalam menghambat sintesis protein yang diduga merupakan mekanisme kerja antiparasit ini. Artemisinin adalah obat yang paling efektif, aman, dan kerjanya cepat untuk kasus malaria berat yang disebabkan oleh *P.falciparum* yang resisten terhadap klorokuin dan obat-obat yang lainnya, serta efektif untuk malaria serebral (Syarif *et al.*, 2011).

Di Indonesia pengobatan malaria secara spesifik dibagi menjadi dua, yaitu pengobatan malaria tanpa komplikasi dan pengobatan malaria dengan komplikasi yang ditunjukkan oleh gambar 2.4 dan gambar 2.5 (Depkes RI, 2012). Pengobatan pada kasus malaria dilakukan berdasarkan jenis *Plasmodium sp.* yang menyerang manusia. Pada saat pasien datang dengan keluhan *trias malaria* disertai gejala prodromal dilakukan pemeriksaan sediaan darah dengan membuat hapusan darah tepi pasien maupun menggunakan *Rapid Diagnostic Test*. Setelah teridentifikasi jenis *Plasmodium sp.* yang menginfeksi dilakukan terapi sesuai *Plasmodium sp.* yang menyerang. Penyebab malaria terbanyak disebabkan oleh *P.falciparum*. Hal yang terpenting pada pengobatan kasus malaria dengan maupun tanpa komplikasi adalah penggunaan terapi kombinasi untuk mencegah dan menghambat kasus resistensi. Obat yang digunakan adalah ACT atau *Artemisinin Combination Therapy*.

2.1.8.a Pengobatan Malaria tanpa Komplikasi



Gambar 2.4 Alur Penatalaksanaan Pengobatan malaria tanpa komplikasi oleh *P.falciparum* dan *P.vivax* (sumber : Depkes RI, 2012)

2.2 Malaria Serebral

2.2.1 Definisi

Penderita malaria dengan komplikasi umumnya digolongkan sebagai malaria berat yang menurut WHO didefinisikan sebagai infeksi *Plasmodium falciparum* dengan satu atau lebih komplikasi. Salah satu komplikasinya adalah malaria serebral (Sudoyo *et al.*,2006). Malaria serebral merupakan komplikasi mayor yang sering menyebabkan kematian. Kematian akibat malaria serebral berkisar 800 ribu orang per tahun diseluruh dunia, 89 persen dari jumlah ini terjadi di Afrika dan 88 persen terjadi pada anak dibawah usia 5 tahun (Amante *et al.*,2010).

Pada malaria, *P. falciparum* dapat sampai ke sistem saraf pusat dengan cara menginfeksi sel darah merah kemudian menyebabkan oklusi pada kapiler otak. Gejala neurologis dapat muncul beberapa minggu setelah proses infeksi tersebut (Greenberg *et al.*,2002).

Malaria serebral merupakan salah satu komplikasi dari malaria yang menakutkan dan memiliki manifestasi klinis yang khas. Koma merupakan gambaran khas yang terjadi pada malaria serebral (GCS dibawah 7), dan keadaan ini akan disertai dengan mortalitas sebesar kurang lebih 20 persen pada pasien dewasa serta 15 persen pada anak (Longo *et al.*,2012).

2.2.2 Patofisiologi

Patofisiologi malaria serebral yang terkait dengan tingkat infeksi parasit masih belum diketahui secara pasti. Meskipun dasar kelainan adalah adanya sumbatan mikrosirkulasi serebral yang disebabkan parasit, namun mekanisme pastinya masih merupakan hipotesis (Kakkilaya, 2008).

Gangguan kesadaran pada malaria serebral dapat disebabkan adanya berbagai mekanisme, yaitu sekuestrasi dan roseting *knob*, peningkatan asam laktat, dan peningkatan sitokin dalam darah yang menyebabkan gangguan metabolisme di otak. Patogenesis malaria dengan komplikasi meliputi sitoaderensi pada mikrovaskular terhadap eritrosit terinfeksi parasit, perlekatan antara eritrosit normal dengan eritrosit yang mengandung parasit (roseting), dan pengeluaran sitokin sebagai respons terhadap substansi toksik yang dikeluarkan oleh *P.*

falciparum yang menyebabkan kerusakan jaringan (Weller, 2004 dan Kakkilaya, 2008). Namun, pada keadaan tertentu pengeluaran sitokin sebagai respons terhadap substansi toksik dari *Plasmodium falciparum* terjadi secara berlebihan sehingga menyebabkan kerusakan jaringan yang sangat berat dan fatal.

2.2.3 Manifestasi Klinis

Malaria serebral merupakan ensefalopati simetris yang difus dengan tanda defisit neurologis fokal yang kadang ditemui. Tanda rangsang meningen kadang tidak ditemukan, mata pasien akan tampak divergen dan *pout reflex* umumnya terlihat. Sementara reflex kornea pada pasien malaria serebral tetap ada kecuali pada keadaan koma yang dalam. Tonus otot dapat meningkat maupun menurun dengan refleks tendon bervariasi. Perdarahan retina juga dapat terjadi pada malaria serebral dan ditemukan sekitar 15 persen dari populasi. Gejala anemia dan ikterus yang juga sering dijumpai pada pasien malaria juga terdapat pada pasien malaria serebra (Longo *et al.*, 2012).

Serangan kejang biasanya menyertai pasien malaria serebral dengan suhu tubuh yang tinggi ($\geq 40^{\circ}\text{C}$). Serangan kejang dapat berimplikasi terhadap defisit neurologi yang persisten. Kurang lebih 10 persen anak yang bertahan hidup setelah menderita malaria serebral, khususnya anak dengan hipoglikemia, anemia berat dan kejang berulang hingga koma yang dalam memperlihatkan gejala defisit neurologis yang persisten. Sedangkan pada pasien dewasa defisit residual tidak lazim terjadi paska serangan malaria serebral (< 3 persen) (Longo *et al.*, 2012).

2.2.4 Diagnosis

Diagnosis malaria serebral hampir sama dengan diagnosis pada malaria umum. Beberapa hal yang membedakan adalah manifestasi klinis malaria serebral. Gejala klinis untuk malaria serebral diantaranya berbagai tingkatan penurunan kesadaran berupa delirium, mengantuk, stupor, dan ketidak sadaran dengan respon motorik terhadap rangsang sakit yang dapat diobservasi/dinilai. Onset koma dapat bertahap setelah stadium inisial konfusi atau mendadak setelah serangan pertama. Tetapi, ketidaksadaran post iktal jarang menetap setelah lebih dari 30-60 menit. Bila penyebab ketidaksadaran masih ragu-ragu, maka penyebab

ensefalopati lain yang lazim ditempat itu, seperti meningoensefalitis viral atau bakterial harus disingkirkan.

Manifestasi klinis malaria serebral sangat beragam, terdapat 3 gejala terpenting, baik pada anak dan dewasa, yaitu:

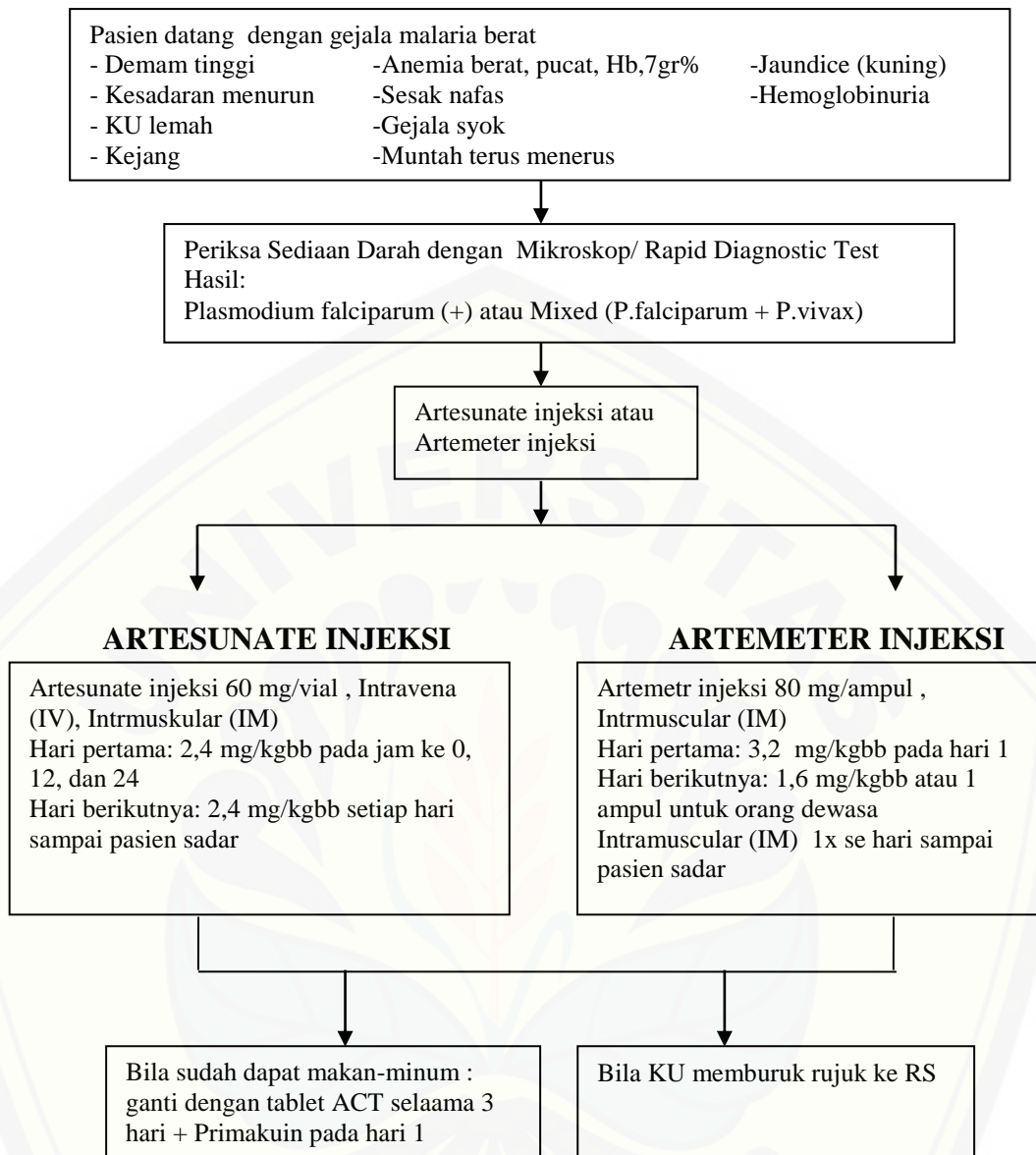
- a. Gangguan kesadaran dengan demam non-spesifik
- b. Kejang umum dan sekuel neurologik
- c. Koma menetap selama 24 – 72 jam, mula-mula dapat dibangunkan, kemudian tak dapat dibangunkan.

Kriteria diagnosis lainnya, menurut Lubis dkk (2005) dalam dexamedia, yaitu harus memenuhi lima kriteria berikut:

- a. Penderita berasal dari daerah endemis atau berada di daerah malaria.
- b. Demam atau riwayat demam yang tinggi.
- c. Ditemukan parasit malaria falsiparum dalam sediaan darah tipis/tebal.
- d. Adanya manifestasi serebral berupa kesadaran menurun dengan atau tanpa gejala-gejala neurologis yang lain, sedangkan kemungkinan penyebab yang lain telah disingkirkan.
- e. Kelainan cairan serebro spinal yang berupa Nonne positif, Pandy positif lemah, hipoglikemi ringan.

2.2.5 Pengobatan

Pengobatan malaria berat di tingkat Puskesmas dilakukan dengan memberikan artemeter ataupun kina hidroklorida secara intramuskular sebagai dosis awal sebelum merujuk ke RS rujukan. Pengobatan malaria di RS dianjurkan untuk menggunakan artesunat intravena (Depkes RI, 2012).



Gambar 2.5 Alur Penatalaksanaan Pengobatan malaria berat (sumber : Depkes RI, 2012)

2.3 *Plasmodium berghei*

Plasmodium berghei adalah hemoprotozoa yang menyebabkan penyakit malaria pada rodensia, terutama rodensia kecil seperti mencit (*Mus Musculus*). *Plasmodium berghei* sangat umum digunakan dalam penelitian malaria, hal ini didasari oleh karena genom *P. berghei* mempunyai ukuran genom yang sangat mirip dengan genom *P. falciparum*, dibandingkan dengan jenis *Plasmodium* yang lain. Beberapa faktor pendukung lain yang dapat dipertimbangkan dalam penggunaan *P. berghei* adalah adanya kemiripan sifat biokimiawi antara *P. berghei* dan *P. falciparum*. *Plasmodium falciparum* dapat menyebabkan komplikasi pada malaria sehingga dipergunakannya *P. berghei* pada penelitian ini diharapkan memiliki manifestasi klinis yang identik dengan *P. falciparum*. *Plasmodium falciparum* tidak dapat digunakan pada penelitian ini didasarkan atas alasan keamanan dan pencegahan infeksi lebih lanjut pada manusia, karena parasit tersebut dapat hidup di manusia sehingga dapat membahayakan (Ngaliyatum *et al.*, 2013). *Plasmodium berghei* memiliki kemiripan dalam hal siklus hidup maupun morfologinya. Oleh karena itu, *P. berghei* oleh para peneliti digunakan sebagai model penelitian malaria. Salah satu kelebihan yang lain adalah pada mencit, *P. berghei* lebih cepat berkembang daripada rodent jenis lainnya (Suryawati dan Suprapti, 2007).

2.3.1 Taksonomi *Plasmodium berghei*.

Plasmodium berghei adalah suatu jenis plasmodium yang dapat menginfeksi rodensia dengan taksonomi sebagai berikut (Ngaliyatum *et al.*, 2013):

Kerajaan	: Protista
Kelas	: Apicomplexa
Ordo	: Haemosporida
Famili	: Plasmodiidae
Genus	: <i>Plasmodium</i>
Spesies	: <i>Plasmodium Berghei</i>

2.3.2 Morfologi *Plasmodium berghei*

Dalam darah rodensia bentuk *P. berghei* yang bisa ditemukan yaitu bentuk cincin, trophozoit, skizon dan gametosit seperti ditunjukkan gambar 2.6.

- a. Bentuk cincin, yaitu tampak sebagai cincin dengan sitoplasma biru dengan nukleus kromatin merah seperti titik, terlihat dengan pengecatan *Giemsa* dari hapusan darah tepi.
- b. Bentuk trophozoit, yaitu berbentuk amuboid atau seperti pipa.
- c. Bentuk skizon mempunyai ukuran kira-kira 27 mm pada hari keempat setelah infeksi dan pada eritrosit tampak sebagai titik-titik kasar berwarna merah gelap yang tampak jelas.
- d. Bentuk gametosit memiliki dua bentuk gametosit yaitu makrogametosit dan mikrogametosit. Makrogametosit berbentuk pisang, bernoda biru mengandung kumpulan nukleus dan granul, sedangkan bentuk mikrogametosit seperti ginjal atau kacang, bernoda biru muda atau kemerahan mengandung nukleus yang mengkilat dengan granul yang lebih kecil dan tersebar.

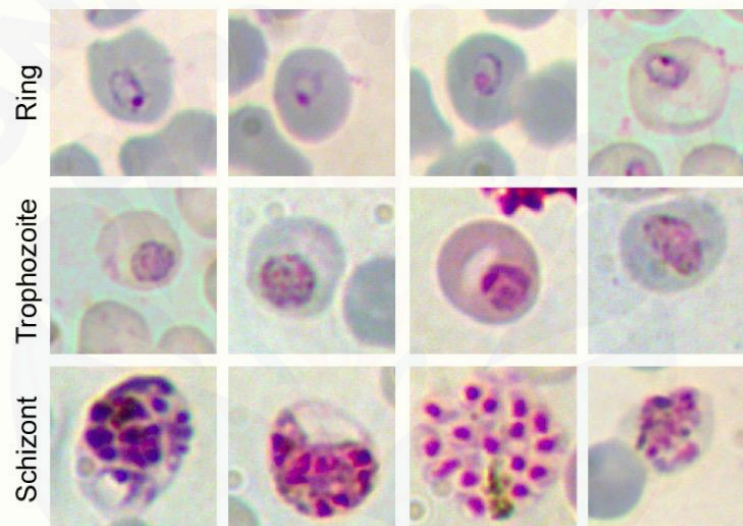
Pada pemeriksaan darah tepi, baik hapusan darah tebal dan tipis dijumpai terutama parasit muda berbentuk cincin (*ring form*). Pada sediaan darah tebal, sporozoit berbentuk cincin, gametosit berbentuk pisang, dan bentuk cincin banyak dijumpai disisi luar gametosit. Pada sediaan hapusan darah tipis trophozoit muda berbentuk tanda seru atau koma dan cincin terbuka, gametosit berbentuk pisang dan terdapat bintik *Maurer* pada sel darah merah (Suryawati dan Suprapti, 2007).

2.3.3 *Plasmodium berghei* sebagai Riset Malaria

Sejak tahun 1978, studi tentang parasit malaria sangat meningkat terutama studi pada parasit *P. falciparum*. Peningkatan studi ini disusul dengan penelitian terhadap penyakit malaria pada manusia. *Plasmodium berghei* merupakan salah satu dari banyak spesies parasit malaria yang menginfeksi mamalia kecuali manusia. Parasit pada hewan rodensia ini telah dibuktikan analog dengan malaria pada manusia dan primata lainnya terutama aspek struktur, fisiologi dan siklus hidup. *Plasmodium berghei* merupakan model yang sangat baik untuk penelitian perkembangan biologi dari parasit malaria karena hal berikut:

- a. Secara biologis parasit pada manusia dan rodensia mempunyai kesamaan.

- b. Susunan genom dan genetika antar parasit rodensia dan manusia tidak berubah-ubah.
- c. Adanya kesamaan karakteristik molekuler terhadap sensitivitas dan resistensi obat.
- d. Struktur dan fungsi antigen sebagai target vaksin yang tetap.
- e. Manipulasi terhadap siklus hidup secara keseluruhan lebih mudah dan aman termasuk sejak dimulainya infeksi oleh gigitan nyamuk.
- f. Kemampuan teknologi yang tersedia untuk pengembangan plasmodium ini secara in vitro.
- g. Proses penyusunan gen dan proses biokimiawi antar parasit rodensia dan manusia yang tidak banyak mengalami perubahan.



Gambar 2.6 Bentuk parasit *Plasmodium berghei* tiap fase (sumber: Huang, 2015).

2.4 Bangle (*Zingiber cassumunar* Roxb.)

Bangle merupakan tanaman famili *zingiberaceae* yang berasal dari Asia, tanaman ini banyak ditemukan di India, Asia tenggara, dan Indocina. Di Indonesia, tanaman ini tersebar di daerah Sumatra, Jawa, Kalimantan, Maluku, dan Nusa Tenggara. Bangle dibudidayakan atau ditanam di pekarangan pada tempat-tempat yang cukup mendapat sinar matahari, mulai dari dataran rendah sampai 1.300 m/dpl. *Zingiberaceae* disebut juga tumbuhan temu-temuan yang merupakan salah satu sumber plasma nutfah yang perlu dilestarikan. Tumbuhan ini memegang peranan penting dalam usaha peningkatan pendapatan petani dan pengembangan sumber bahan baku industri dalam negeri. Dengan mengetahui

aspek-aspek botani, variasi morfologi, ekologi, penyebaran serta penggunaannya, diharapkan kecintaan terhadap sumber plasma nutfah tersebut akan lebih mendalam sehingga kelestarian jenisnya terjaga (Raharjojo, 2009).

2.4.1 Klasifikasi

Zingiber cassumunar Roxb. adalah suatu jenis temu-temuan dengan klasifikasi sebagai berikut:

Divisi	: Spermatophyta
Sub divisi	: Angiospermae
Kelas	: Monocotyledoneae
Bangsa	: Zingiberales
Suku	: Zingiberaceae
Marga	: <i>Zingiber</i>
Jenis	: <i>Zingiber purpureum</i> Roxb.
Sinonim	: <i>Zingiber cassumunar</i> Roxb.

2.4.2 Morfologi Rimpang Bangle

Zingiber cassumunar Roxb. memiliki batang yang tegak, berwarna hijau, dengan rimpang kuat, menjalar berdaging, tangkai daun pendek, daun tunggal, persilangan menyirip, pangkal tumpul, ujung sangat lancip, kedua permukaan berbulu halus, panjang helai daun 23-25cm, lebar 20-25 cm. Bagian yang mengandung bunga berbentuk tandan, bentuk bundar telur atau seperti gelendong, panjang 6-10 cm, lebar 4-5cm. Daun kelopak tersusun seperti sisik tebal dan akar serabut berwarna putih kotor (Padmasari *et al.*, 2013).

2.4.3 Rimpang Bangle sebagai antimalaria

Bangle adalah salah satu tanaman yang banyak tumbuh di Indonesia, tetapi belum dikembangkan menjadi produk yang bernilai ekonomis, padahal tanaman ini mempunyai manfaat yang banyak bagi kesehatan. Berdasarkan penelitian, kandungan kimia dari rimpang bangle adalah minyak atsiri (sineol, pinen), damar, pati dan tanin. Rimpang bangle pada gambar 2.7 mengandung saponin, flavonoid, tanin, steroid, triterpenoid, antioksidan seperti vitamin C, vitamin E, karoten, dan senyawa fenolik minyak atsiri (Iswantini, 2011). Senyawa golongan flavonoid

yang terkandung di dalam bangle telah banyak dilaporkan memiliki aktivitas antimalaria. Dari penelitian sebelumnya, senyawa flavonoid diketahui dapat menghambat pertumbuhan parasit *P. falciparum* baik yang sensitif maupun resisten terhadap klorokuin, juga dapat melindungi mencit dari infeksi malaria pada uji *in vivo*. Beberapa pustaka menyebutkan bahwa senyawa bioflavonoid yang mampu menghambat pertumbuhan parasit memiliki mekanisme aksi dengan dua target utama, yaitu: 1) membran yang dibentuk parasit malaria stadium intraeritrositik, yaitu jalur permeasi baru (NPP = *New Permeation Pathway*) dengan cara menghambat transpor nutrisi yang dibutuhkan parasit dan 2) vakuola makanan parasit malaria yaitu dengan menghambat proses degradasi hemoglobin dan detoksifikasi heme (Ferreira *et al.*, 2010).

Phenilbutanoid yang diisolasi dari rimpang bangle juga menunjukkan aktivitas antioksidan melalui penangkapan radikal bebas. Pada keadaan malaria terjadi keadaan inflamasi karena adanya sitokin-sitokin pro-inflamasi seperti TNF- α , oleh karena itu pemberian bangle diharapkan dapat menghambat produksi sitokin-sitokin pro-inflamasi dan memperbaiki keadaan klinis malaria. Bangle juga menunjukkan aktivitas sebagai imunostimulan pada derivat phenylbutanoid dari rimpang Bangle (*Zingiber cassumunar* Roxb), yaitu: [1] [(E)-4-(3',4'-dimethoxyphenyl)but-3-en-1-ol], [2] [(E)-4-(2',4',5'-trimethoxyphenyl)but-3-en-1-ol] dan [3] [(E)-4-(3',4',1-trimethoxyphenyl)but-3-en-1-ol] yang semuanya menunjukkan aktivitas imunostimulan dengan uji aktivitas fagositosis makrofag, namun yang tertinggi adalah derivat nomer 1. Peningkatan aktifitas fagositosis makrofag, dapat meningkatkan imunitas terhadap parasit malaria (Chairul *et al.*, 2009).

Curcumin pada konsentrasi yang tinggi atau keadaan tertentu seperti adanya ion metal transisi dapat menyebabkan peningkatan ROS (*Reactive Oxygen Species*) terutama dalam bentuk radikal hidroksil. Hal ini telah dibuktikan oleh penelitian yang dilakukan oleh Chui *et al.*, (2007), bahkan ROS yang tinggi pada penelitian tersebut dapat menghambat pertumbuhan parasit melalui efek sitotoksitas yang merusak sel parasit. Aktivasi PPAR γ karena peningkatan ROS juga dapat menghambat aktivasi NF- κ B yang menyebabkan *downregulation* sitokin-sitokin proinflamasi dan ekspresi molekul-molekul adesi di endotel yang

berperan penting dalam patomekanisme komplikasi pada malaria, yaitu pada proses sitoaderen dan roseting (Mimche *et al.*, 2011).



Gambar 2.7 Rimpang Bangle Kering. (sumber: floradanfauna.com)

2.5 Histopatologi Perdarahan Otak

Secara anatomis organ otak terletak di dalam rongga tengkorak. Otak sendiri dibagi menjadi beberapa struktur yaitu otak besar (*cerebrum*), otak kecil (*cerebellum*), dan batang otak (*truncus cerebri*). Fungsi otak sangatlah penting untuk menunjang kehidupan, otak mempunyai fungsi luhur, sensorik, motorik, fungsi memori dan fungsi penting lainnya seperti pengaturan tekanan darah, suhu tubuh, dan detak jantung pada manusia (Guyton, 2008).

Sel saraf (*neuron*) yang berfungsi sebagai konduktor impuls terdiri dari badan sel, akson, dan dendrit. Sel saraf juga memiliki jaringan penyokong seperti berbagai macam sel glia yang terdiri dari astrosit, oligodendrosit, dan mikroglia. Setiap sel sel glia tersebut memiliki fungsinya masing masing seperti astrosit yang berfungsi mempertahankan *microenvironment* di sekeliling neuron serta menyokong *blood brain barrier*. Oligodendrosit sendiri memiliki fungsi sebagai pembentuk selubung myelin pada saraf pusat, sedangkan mikroglia merupakan makrofag yang berfungsi dalam proses fagositosis.

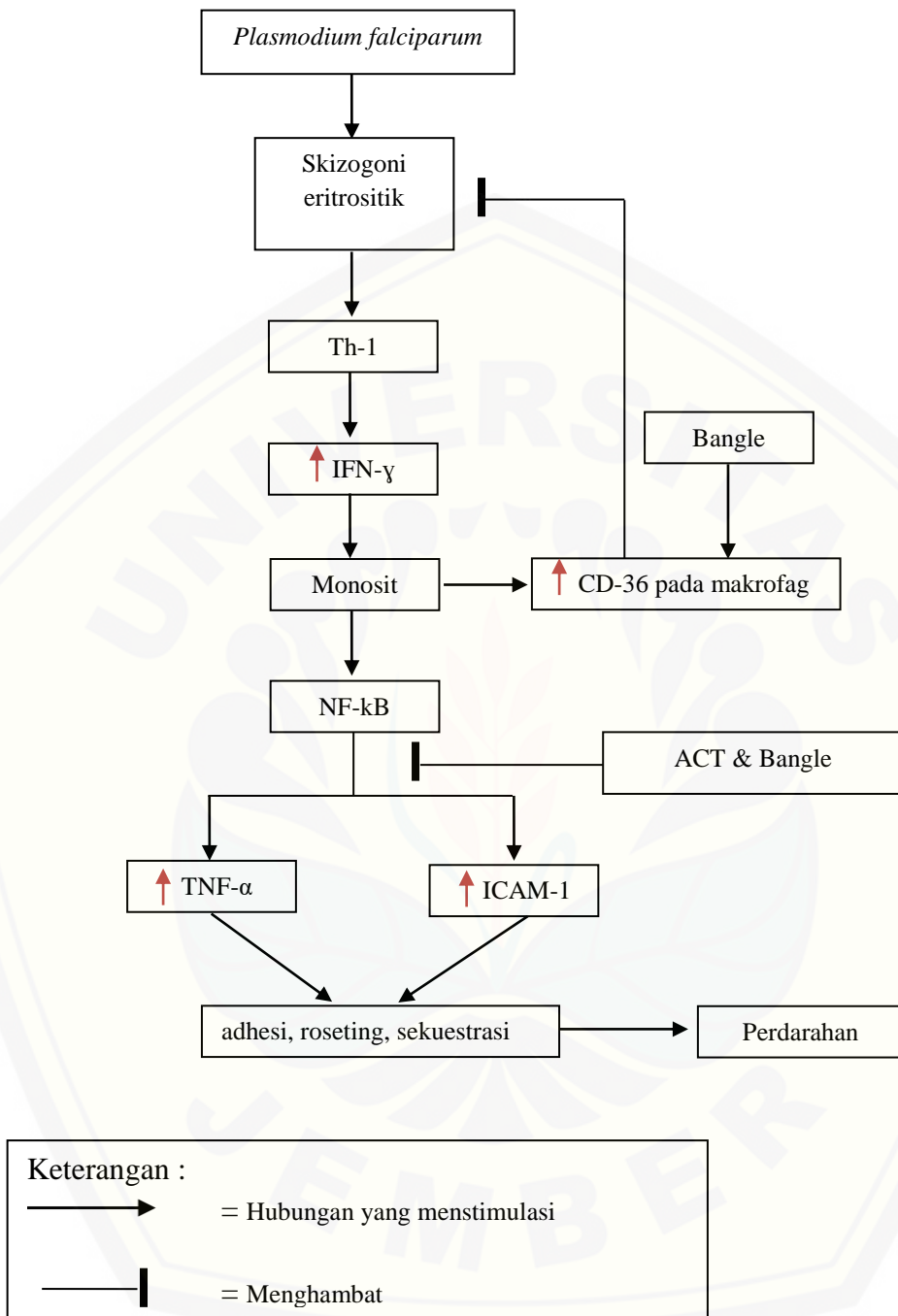
Sel saraf dipercaya memiliki kebutuhan metabolisme yang sangat tinggi. Kebutuhan yang tinggi tersebut sangat erat kaitannya dengan adanya pertukaran ion oleh karena repolarisasi dan depolarisasi yang terjadi terus menerus. Hal ini yang mendasari bahwa dalam keadaan istirahat pun sel saraf tetap membutuhkan

energi yang besar (Douglas, 2001). Kebutuhan metabolisme yang besar ini nampak dari pasokan darah otak yang lebih kurang 20 persen dari total *cardiac output* atau sekitar 750 ml/menit. Otak juga memiliki *liquor cerebro spinal* (LCS) yang juga berfungsi membantu memenuhi kebutuhan metabolisme yang ada (Sherwood, 2001).

Kerusakan sel saraf sering ditemui dengan berbagai penyebab dan dapat berakibat dari menurunnya fungsi kognitif hingga kematian. Beberapa faktor yang mempengaruhi kerusakan sel saraf adalah penuaan, infeksi sistem saraf pusat, trauma serebral, penyakit serebrovaskular, dan racun (Sarjadi, 1996). Proses penuaan selalu diiringi oleh menurunnya fungsi sel dalam tubuh manusia tak terkecuali sel saraf yang mengalami perubahan morfologi dan terdapatnya gambaran mikroinfark dalam proses ini. Agen agen infeksi dapat memicu proses inflamasi sel saraf yang akhirnya memicu nekrosis. Pada kejadian trauma, perdarahan intraserebral dapat terjadi di beberapa lobus bagian otak dan secara mikroskopik tampak adanya eritrosit yang bergerombol. Penyakit yang mengganggu aliran darah ke otak dapat mengakibatkan parenkim otak mengalami infark maupun terjadinya proses perdarahan. Sel saraf memiliki daya regenerasi yang rendah dan sangat sensitif akan adanya penurunan pasokan oksigen dan nutrisi (Sarjadi, 1996).

Malaria serebral dapat mengakibatkan terjadinya perdarahan pada otak. Manning *et al.* (2012) dalam penelitiannya menemukan bukti adanya parasit malaria dan perdarahan dalam pemeriksaan histopatologi otak pada anak yang terkena malaria serebral. Dalam pemeriksaan histopatologi ditemukan bukti adanya sel eritrosit yang mengumpul dan kerusakan kapiler pembuluh darah. Pada anak yang menderita malaria serebral juga dapat terjadi adanya sekuel neurologis yang mempengaruhi proses kognitif seorang anak (Manning *et al.*, 2012).

2.6 Kerangka Teori



Gambar 2.8 Kerangka teori

Malaria disebabkan oleh infeksi *Plasmodium*, salah satunya adalah *Plasmodium falciparum*. *Plasmodium falciparum* dapat menyebabkan komplikasi pada penyakit malaria yaitu, malaria serebral. Pada keadaan malaria serebral dapat terjadi proses perdarahan yang disebabkan oleh proses upregulasi sitokin-sitokin proinflamasi dan sel adhesi pada endotel pembuluh darah. Eritosit yang terinfeksi oleh *Plasmodium falciparum* menyebabkan sel *T-helper* 1 untuk mengaktifasi terjadinya upregulasi IFN- γ . IFN- γ menginduksi monosit untuk memproduksi TNF- α dan ICAM-1 melalui jalur aktivasi NF-kB. Curcumin yang terkandung dalam bangle dapat meningkatkan ekspresi CD-36 pada makrofag yang dapat meningkatkan aktivitas fagositosis secara non-opsonisasi. Curcumin dan terapi kombinasi artemisin dapat menginduksi ROS yang menyebabkan *downregulasi* NF-kB sehingga mencegah overproduksi sitokin proinflamasi TNF- α dan ICAM-1 yang bertanggungjawab pada proses terjadinya perdarahan intraserebral.

2.8 Hipotesis Penelitian

Peneliti memiliki hipotesis bahwa fraksi metanol bangle (*Zingiber cassumunar* Roxb) mampu mencegah terjadinya perdarahan intraserebral ditinjau dari gambaran histopatologi otak.

BAB 3. METODE PENELITIAN

3.1 Jenis Penelitian

Jenis penelitian yang digunakan dalam penelitian ini adalah *true experimental laboratories*, peneliti dapat mengontrol semua variabel luar yang mempengaruhi jalannya penelitian. Sehingga kualitas pelaksanaan rancangan penelitian (validitas internal) dapat menjadi tinggi. Ciri dari desain ini adalah sampel yang digunakan dalam kelompok eksperimental maupun kelompok kontrol dipilih secara acak (random). Penelitian ini menggunakan desain *post test only control group design* dengan satu kelompok kontrol negatif, satu kelompok kontrol positif, satu kelompok normal, dan dua kelompok perlakuan (Jaedun, 2011).

3.2 Tempat dan Waktu Penelitian

Penelitian dilakukan di empat tempat. Pemeliharaan dan pemberian perlakuan dilakukan di Laboratorium Farmakologi Fakultas Kedokteran Universitas Jember. Pembuatan ekstraksi dan fraksinasi bangle dilakukan di Laboratorium Farmasetika Fakultas Farmasi Universitas Jember. Pembuatan hapusan darah tepi dan pembuatan preparat histopatologi otak pada mencit dilakukan di Laboratorium Hewan Coba Fakultas Kedokteran Gigi Universitas Jember. Sedangkan pembacaan preparat histopatologi otak dilakukan di Instalasi Patologi Anatomi RSD. Soebandi Jember. Waktu yang dibutuhkan untuk penelitian ini adalah 1 bulan.

3.3 Populasi dan Sampel Penelitian

3.3.1 Populasi

Populasi yang digunakan dalam penelitian ini adalah mencit galur Balb/c karena strain ini dapat menimbulkan respon imunitas pada infeksi *Plasmodium berghei*.

3.3.2 Sampel

Pada penelitian ini terdapat kriteria inklusi dan eksklusi yang bertujuan untuk membuat homogen sampel yang akan digunakan. Kriteria inklusi sampel penelitian ini adalah sebagai berikut:

- a. Mencit (*Mus musculus*) Balb/c jantan
- b. Berat badan 20-30 gram
- c. Umur dua sampai tiga bulan

Kriteria eksklusi pada penelitian ini adalah mencit yang mengeluarkan sekret pada mata telinga, anus dan genital serta mati sebelum mencapai keadaan malaria serebral. Keadaan malaria serebral dicapai melalui penilain *rapid murine coma behavior scale* (RMCBS), mencit mencapai keadaan malaria serebral dengan nilai 13 atau kurang.

3.3.3 Jumlah Sampel

Penelitian ini menggunakan 5 kelompok penelitian, yaitu 3 kelompok kontrol dan 2 kelompok perlakuan. Penghitungan jumlah sampel menggunakan rumus Federer didapatkan :

$$\begin{aligned}(t-1)(r-1) &\geq 15 \\ (5-1)(r-1) &\geq 15 \\ 4(r-1) &\geq 15 \\ 4r-4 &\geq 15 \\ 4r &\geq 19 \\ R &\geq 4,75 \text{ dibulatkan } 5\end{aligned}$$

Keterangan:

t: jumlah kelompok

r: jumlah sampel dalam kelompok

Menurut penghitungan dengan menggunakan rumus Federer, besar sampel yang dibutuhkan minimal adalah 5 ekor untuk setiap kelompok, karena ada 5 kelompok penelitian maka jumlah sampel yang diambil sebanyak 25 ekor mencit.

3.4 Variabel

3.4.1 Variabel Bebas

Variabel bebas dalam penelitian ini adalah fraksi metanol Bangle (*Zingiber cassumunar* Roxb.) dengan dosis, yaitu 0,017 mg/grBB. Dosis didapatkan dari penelitian tiga macam fraksi yang telah dilakukan sebelumnya. Berdasarkan penelitian yang dilakukan (Santoso, 2016) dosis terbaik fraksi metanol bangle adalah 0,017 mg/grBB.

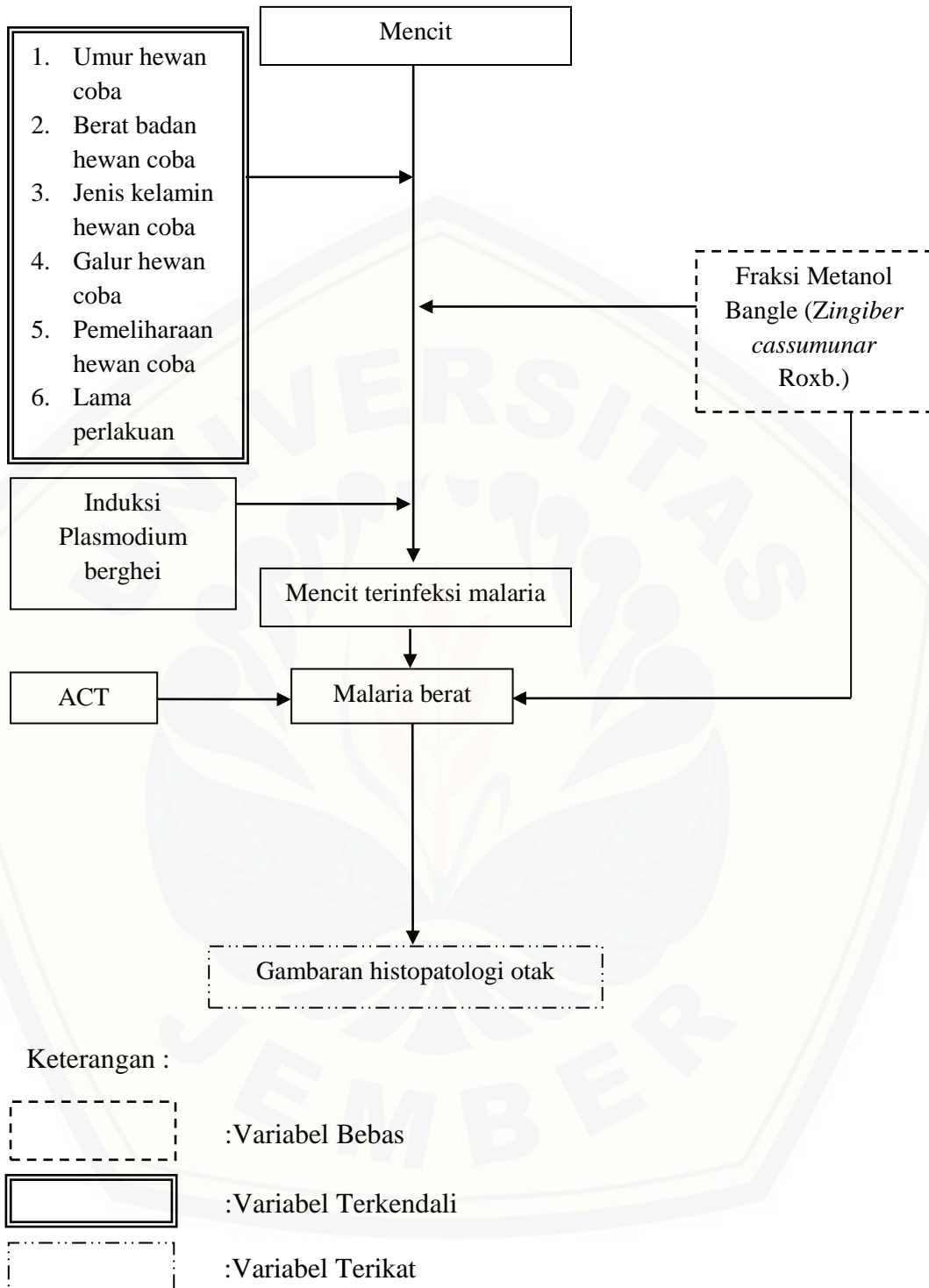
3.4.2 Variabel Terikat

Variabel terikat pada penelitian ini adalah jumlah dan luas perdarahan intraserebral melalui pemeriksaan histopatologi otak.

3.4.3 Variabel Terkendali

Jenis dan pemeliharaan hewan coba, umur hewan coba, galur hewan coba, berat badan hewan coba, pembuatan penyakit malaria, lama perlakuan, dan cara pengamatan.

Kerangka Konsep Penelitian



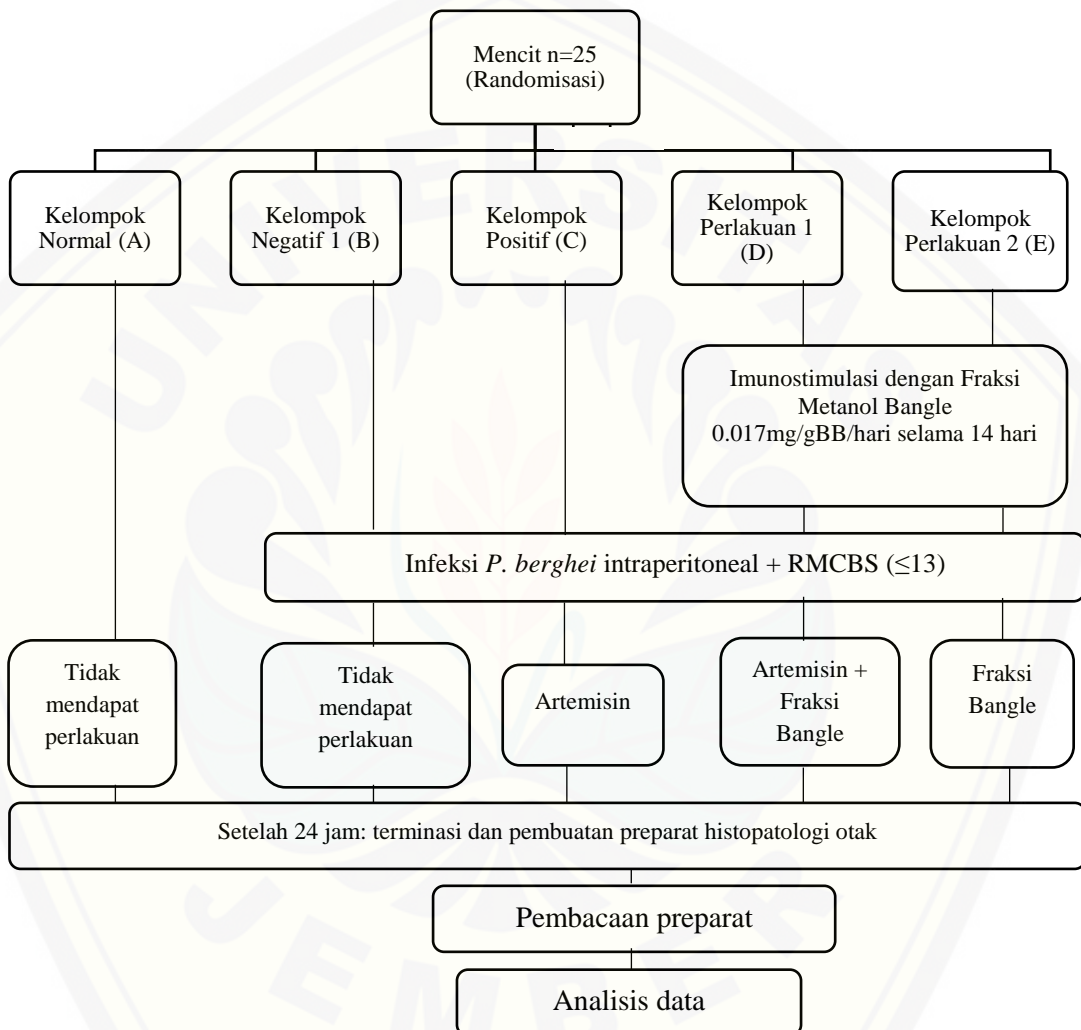
Gambar 2.9 Kerangka konsep penelitian

3.5 Definisi Operasional

- a. Terapi komplementer merupakan terapi konvensional sesuai standar dan dipadukan dengan terapi modern dari bahan herbal. Pada penelitian ini terapi yang digunakan adalah fraksi metanol bangle bersama dengan terapi standar malaria yang digunakan, yaitu standar malaria lini pertama pada *P. falciparum*, Arterakin atau DHP (Dihydro Artemisinin dan Piperakuin) dan primakuin. DHP atau Arterakin diberikan selama tiga hari dan pada hari pertama diberikan primakuin. DHP dan primakuin didapatkan dari Dinas Kesehatan Kabupaten Jember.
- b. Fraksi metanol bangle (*Zingiber cassumunar* Roxb.) adalah rimpang bangle yang diekstrak dengan menggunakan pelarut methanol menggunakan metode maserasi kemudian dipisahkan lagi menurut kepolaran suatu senyawa dengan fraksinasi bertingkat menggunakan metode corong pisah dengan pelarut metanol pula sehingga didapatkan senyawa polar murni yang terkandung bangle. Diperlukan 1,5 kg simplicia kering untuk mendapatkan lebih kurang 4 gram fraksi metanol bangle (*Zingiber cassumunar* Roxb.).
- c. Derajat parasitemia merupakan jumlah kuantitatif parasit *P. berghei* dalam darah mencit yang dihitung dari ratio jumlah eritrosit terinfeksi tiap seribu eritrosit dan dinyatakan dalam persen (%). Penghitungan derajat parasitemia dilakukan secara histologi dengan pewarnaan *Giemsa* di bawah mikroskop cahaya dengan pembesaran 1000x.
- d. *Rapid murine coma behaviour scale* adalah sebuah metode penilaian kuantitatif experimental malaria serebral pada mencit. Rapid murine coma behaviour scale menggunakan 10 indikator yang dapat dilihat pada lampiran 4.6, mencit malaria serebral adalah yang dalam penilaiannya memiliki rapid murine coma behaviour scale sejumlah 13 atau kurang. Penilaian RMCBS dilakukan oleh dua orang.
- e. Perdarahan intraserebral adalah perdarahan primer (terkumpulnya 10-100 sel darah merah) yang berasal dari pembuluh darah dalam parenkim otak yang tidak ada hubungannya dengan trauma. Preparat histopatologi dibuat di Laboratorium Hewan Coba Fakultas Kedokteran Gigi Universitas Jember. Tiap preparat dibaca dalam 10 lapangan pandang dengan perbesaran 400x dan

dihitung jumlah perdarahan intraserebral dan luasnya menggunakan *software ImageJ* setiap kelompok. Pemeriksaan dilakukan di Instalasi Patologi Anatomi RSD. Soebandi Jember setelah dilakukan terminasi pada hewan coba dan pembuatan preparat.

3.6 Alur Penelitian



Gambar 3.0 Skema rancangan penelitian

3.7 Alat dan Bahan

3.7.1 Alat

Alat yang digunakan dalam penelitian ini terdiri dari penghalus rimpang bangle, corong kaca, evaporator, rotavapor, dan beker kaca untuk proses ekstraksi rimpang bangle. Fraksi metanol membutuhkan alat corong pisah ukuran 5L lemari pendingin untuk menyimpan fraksi. Untuk uji *in vivo* dibutuhkan alat-alat seperti kandang hewan dan penutup, *hand scoon*, masker, alat cukur, gunting, spidol, sonde lambung, spuit 1 cc steril dengan jarum ukuran 20G, kaca obyek, bilik hitung *neubauer improve*, mikroskop cahaya, tabung reaksi, seperangkat alat bedah minor steril, inkubator CO₂ 5%, pipet pasteur, hematometer, laminar, *diff count*.

3.7.2 Bahan

Bahan-bahan yang diperlukan adalah mencit jantan galur Balb/c berat badan 25-30 gram dan berumur 2-3 bulan, pakan standar untuk mencit Balb/C (turbo 521), *Plasmodium berghei strain ANKA* yang diperoleh dari Laboratorium Parasit Fakultas Kedokteran Universitas Brawijaya, fraksi bangle (*Zingiber cassumunar Roxb.*) yang dibuat di Laboratorium Biologi Farmasi Fakultas Farmasi Universitas Jember, ACT dengan dosis yang telah ditentukan yang didapatkan dari Dinas Kesehatan Jember. Reagen yang digunakan adalah metanol PA/absolut, *Phosphat Buffer Saline* (PBS), *larutan Roswell Park memorial Institute* (RPMI), pelarut fraksi *Twin*, antikoagulan *EDTA*, *paraffin*, *Giemsa*, kloroform, aquades steril, dan *object glass*.

3.8 Prosedur Penelitian

3.8.1 Pemilihan Sampel Tikus

Hewan coba berupa mencit (*Mus musculus*) jantan yang sehat. Usia hewan coba adalah 2-3 bulan dengan berat badan antara 20-30 gram. Dua puluh lima ekor mencit terbagi dalam lima kelompok yang diisi lima ekor mencit tiap kelompok. Mencit yang dipilih harus memiliki tubuh yang sehat dan belum pernah diberikan perlakuan apapun.

3.8.2 Persiapan Sampel Tikus

Mencit diadaptasikan pada kondisi laboratorium selama 7 hari sebelum diberikan perlakuan, dalam satu kandang dipelihara 5 mencit dengan suhu kamar atau 20°C ($\pm 3^{\circ}\text{C}$). Mencit diberi pakan standar dan air minum secara *ad libitum*.

3.8.3 Pembuatan Ekstrak Metanol Bangle (*Zingiber cassumunar* Roxb.)

Rimpang Bangle (*Zingiber cassumunar* Roxb.) dicuci bersih kemudian dipotong potong, diangin-anginkan dan dikeringkan selama 7 hari, dari 25 kg rimpang bangle didapatkan 3 kg simplisia kering. Setelah kering potongan tersebut dimasukkan ke dalam penggilingan untuk mendapatkan serbuk rimpang bangle. Pembuatan ekstrak rimpang bangle dilakukan dengan cara maserasi. Sebanyak 1 kg serbuk rimpang bangle, dimaserasi dengan metanol 96% 1 L selama 24 jam. Ekstrak yang dihasilkan disaring dengan corong buchner sehingga diperoleh filtrat. Residu dimaserasi ulang dengan cara yang sama sampai dirasa sudah habis. Filtrat yang dihasilkan dipekatkan dengan *rotary evaporator* sampai diperoleh ekstrak kental, dievaporasi menggunakan evaporator selama 3,5 jam dengan suhu 60°C dan menghasilkan ekstrak kental rimpang bangle.

3.8.4 Pembuatan Fraksi Metanol Bangle (*Zingiber cassumunar* Roxb.)

Setelah mendapatkan ekstrak kental, dilakukan fraksinasi dengan menggunakan metode corong pisah. Fraksinasi adalah suatu proses pemisahan senyawa berdasarkan tingkat kepolaran. Jumlah dan senyawa yang dapat dipisahkan menjadi fraksi berbeda tergantung pada jenis tumbuhan. Fraksinasi dilakukan dengan pelarut yang berbeda tingkat kepolarannya di dalam corong pisah. Fraksinasi diawali dengan pelarut non polar *n*-heksana sehingga diperoleh fraksi *n*-heksana dan fraksi air. Fraksi *n*-heksana diuapkan dengan *rotary evaporator* sehingga diperoleh fraksi kental *n*-heksana. Fraksinasi berikutnya dengan pencampuran dengan pelarut semi polar diklorometana sehingga diperoleh fraksi diklorometana dan fraksi air. Fraksi diklorometana kemudian diuapkan dengan *rotary evaporator* sehingga diperoleh fraksi kental diklorometana. Fraksi air selanjutnya difraksinasi dengan metanol diperoleh dua fraksi, yaitu fraksi

metanol dan fraksi air. Fraksi metanol diuapkan dengan *rotary evaporator* sehingga didapatkan fraksi kental metanol.

3.8.5 Tahap Perlakuan

3.8.5.a Pemberian Imunostimulan Fraksi Metanol Bangle pada Mencit

Sampel tikus dibagi secara acak menjadi lima kelompok, setiap kelompok terdiri dari lima hewan coba. Tiap mencit yang memenuhi kriteria ditimbang dan dicatat hasilnya. Setelah dilakukan aklimasi selama tujuh hari. Setiap kelompok mencit diberikan stimulasi berupa fraksi metanol bangle dengan dosis 0,017 mg/grBB untuk kelompok perlakuan 1, dan kelompok perlakuan 2, pemberian stimulasi fraksi ini dilakukan selama empat belas hari yang diberikan secara peroral, yaitu melalui sonde pada pukul tiga sore.

3.8.5.b Induksi Malaria *Plasmodium berghei* pada Mencit

Setelah 14 hari, semua kelompok diinduksi malaria dengan cara injeksi intraperitoneal, induksi *P. berghei* pada hewan coba disebut inokulasi. Parasit malaria yang diinjeksikan adalah jenis *P. berghei* yang didapatkan dari mencit donor yang telah terinfeksi dari Laboratorium Parasit FK UB yang dilakukan secara intraperitoneal. Setelah derajat parasitemia mencit donor mencapai 15 persen proses induksi ke mencit coba dapat dilakukan. Darah dari mencit donor diambil secara intrakardial sampai habis dengan jumlah kurang lebih 0,75cc dengan menggunakan *sprit* 1 cc kemudian dimasukkan kedalam tabung EDTA. Darah yang sudah tercampur dengan EDTA kemudian diambil sebanyak 10 μ l menggunakan mikro pipet dan dimasukkan kedalam *eppendorf* berisi PBS 990 μ l untuk melakukan pengenceran 100 kali. Campuran tersebut kemudian diambil 10 μ l menggunakan mikro pipet untuk dimasukkan kedalam *eppendorf* kedua berisi PBS 990 μ l untuk melakukan pengenceran 10.000 kali. Campuran dalam *eppendorf* kedua diteteskan ke hemositometer sebanyak satu atau dua tetes untuk menghitung jumlah eritrosit yang dibutuhkan untuk menentukan jumlah pengenceran yang dibutuhkan untuk inokulasi.

$$\text{Jumlah Pengenceran (A)} = \frac{\alpha \times \beta \times K1 \times \gamma}{K2}$$

- α : jumlah eritrosit
 β : pengenceran yang digunakan (10^4)
 γ : derajat parasitemia mencit donor
 $K1$: konstanta (10^4)
 $K2$: konstanta (5×10^6)

Volume campuran yang diinjeksikan untuk induksi ke tiap mencit coba adalah 0,2 ml sehingga darah mencit donor yang digunakan untuk induksi diperoleh dengan menghitung volume total campuran yang dibutuhkan sesuai jumlah mencit coba yang akan diinduksi dibagi dengan jumlah pengenceran (A).

$$\text{Volume darah mencit donor (B)} = \frac{a \times 0,2 \text{ ml}}{A}$$

Keterangan:

- a : jumlah hewan coba yang akan diinduksi
 A : jumlah pengenceran

Setelah mengetahui jumlah darah yang diperlukan, jumlah RPMI yang digunakan untuk campuran darah yang akan digunakan untuk induksi diperoleh dengan menghitung volume total campuran yang akan diinjeksikan (sesuai jumlah mencit coba) dikurangi dengan jumlah darah yang diperlukan. RPMI dan darah mencit donor dimasukkan ke dalam tabung *falcon* dan dicampur perlahan-lahan untuk menghindari hemolisis. Campuran tersebut dimasukkan kedalam *sprit* 1 cc dan diinjeksikan ke tiap mencit coba secara intraperitoneal sebanyak 0,2 ml.

3.8.5.c Pemberian Terapi Komplementer

Pemberian fraksi metanol ekstrak metanol bangle dilakukan dengan dosis 0,017 mg/grBB pada kelompok perlakuan. Terapi ACT juga diberikan sebagai terapi komplementer bersama fraksi metanol bangle pada kelompok perlakuan. Terapi Artemisinin dimulai setelah mencit terinfeksi *plasmodium berghei* dan memenuhi syarat berupa skor RMCBS (*Rapid Murine Coma Behaviour Scale*) 5-12 yang diukur setiap 24 jam. Regimen dosis Artemisinin yang diberikan secara peroral 0,0364 mg/grBB mencit/hari selama 24 jam (*Fitri et al.*, 2009).

3.8.6 Pembuatan Preparat Histopatologi

Preparat histopatologi otak dibuat dengan metode Kiernan lalu diwarnai menggunakan *Hematoxylin Eosin* (H.E.) dengan metode Harris (Salbahaga *et al.*,2012). Pembuatan preparat dengan jaringan difiksasi direndam dalam formalin buffer fosfat 10% selama 24 jam, kemudian diiris (*trimming*) agar dapat dimasukkan dalam kotak untuk diproses dalam *tissue processor*. Tahap berikutnya, jaringan tersebut dimasukkan ke dalam alkohol 70%, alkohol 80%, alkohol 90%, alkohol 96%, toluene 1 dan toluene 2 masing-masing selama 2 jam. Langkah selanjutnya jaringan dimasukkan ke dalam paraffin cair dengan suhu 56°C selama 2 jam sebanyak 2 kali. Proses selanjutnya adalah proses blok menggunakan parafin blok. Pematangan (*cutting*) dilakukan dengan menggunakan mikrotom dengan ketebalan 4-5 µm. Jaringan dikembangkan diatas air dalam *waterbath*, kemudian ditangkap dengan gelas objek. Kemudian dikeringkan dalam suhu kamar dan preparat siap diwarnai.

Pewarnaan preparat di atas gelas objek direndam dalam xylol I, II, dan III masing-masing 5 menit. Preparat direndam dalam 100% I dan II masing-masing 5 menit, selanjutnya ke dalam aquades dan kemudian direndam dalam H.E selama 15 menit. Celupkan ke dalam aquades dengan cara mengangkat dan menurunkannya. Preparat kemudian dicelupkan ke dalam acid alkohol 1% sebanyak 7-10 celupan, direndam dalam aquades 15 menit, dan dalam eosin selama 2 menit. Selanjutnya preparat direndam dalam alkohol 96% I dan II masing-masing 3 menit, alkohol 100 % I dan II masing-masing 3 menit, dan dalam xylol IV dan V masing-masing 5 menit. Preparat dikeringkan dan dilakukan mounting dengan menggunakan entelan.

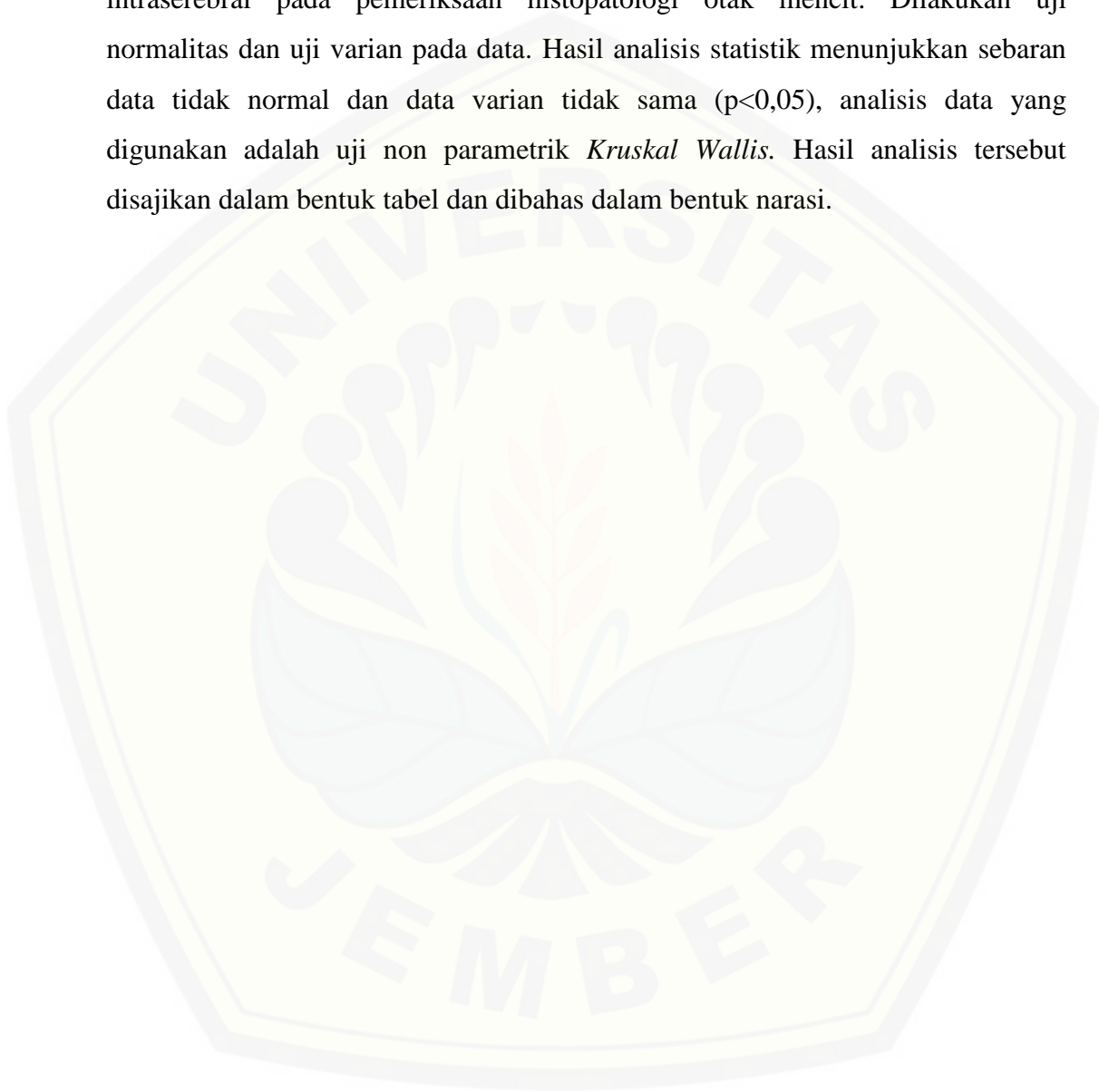
3.8.7 Penghitungan Perdarahan Intracerebral

Setiap mencit dibuat dua preparat jaringan otak besar kemudian dilakukan pembacaan preparat yang sebelumnya telah dikonsultasikan pada bagian Patologi Anatomi Fakultas Kedokteran Universitas Jember. Tiap preparat dibaca dalam 10 lapangan pandang dengan perbesaran 400x. Sasaran pembacaan preparat adalah perdarahan (terkumpulnya sel darah merah 10 sampai dengan 100) yang terjadi pada parenkim otak besar. Sistem penilaian dilakukan dengan menghitung

jumlah dan luas perdarahan otak yang terjadi pada setiap kelompok. Luas perdarahan diukur menggunakan *software ImageJ*.

3.9 Analisis Data

Data yang diperoleh adalah perhitungan jumlah dan luas perdarahan intraserebral pada pemeriksaan histopatologi otak mencit. Dilakukan uji normalitas dan uji varian pada data. Hasil analisis statistik menunjukkan sebaran data tidak normal dan data varian tidak sama ($p < 0,05$), analisis data yang digunakan adalah uji non parametrik *Kruskal Wallis*. Hasil analisis tersebut disajikan dalam bentuk tabel dan dibahas dalam bentuk narasi.



BAB 5. KESIMPULAN DAN SARAN

5.1 Kesimpulan

Fraksi metanol Bangle (*Zingiber cassumunar* Roxb.) tidak mempengaruhi jumlah titik perdarahan intraserebral dan luas perdarahan intraserebral.

5.2 Saran

- a. Perlu dilakukan pemeriksaan dengan alat dan metode yang lebih sensitif, seperti imunohistokimia untuk mendapatkan hasil yang lebih baik;
- b. Perlu dilakukan skrining fitokimia serta isolasi senyawa aktif pada fraksi metanol ekstrak metanol Bangle (*Zingiber cassumunar* Roxb.) untuk mengetahui secara rinci senyawa yang terkandung didalam fraksi yang dapat digunakan dalam terapi komplementer malaria serebral.
- c. Perlu dilakukan pengembangan untuk peningkatkan bioavailabilitas curcumin menggunakan bahan dan metode yang aman bagi manusia.

DAFTAR PUSTAKA

- Arsin, A. 2012. *Malaria Di Indonesia Tinjauan Aspek Epidemiologi*. Makasar: Masegna Press.
- Arini, P.S., 2013. Pengaruh ekstrak bangle (*Zingiber cassumunar roxb.*) terhadap kadar tumour necrosis factor-alpha pada mencit yang diinfeksi plasmodium berghei.
- Amante, F.H., A. Haque, A.C. Stanley, F. de Labastida Rivera, L.M. Randall, Y.A. Wilson, G. Yeo, C. Pieper, B.S. Crabb, T.F de Koning-Ward, dan R.J Lundie. 2010. Immune-mediated mechanisms of parasite tissue sequestration during experimental cerebral malaria. *The Journal of Immunology*. 185(6): 3632-3642.
- Olaniyan, S.A., O.K. Amodu, A.A Bakare, O.O Omotade, dan K.A Rockett. 2016. Tumour necrosis factor alpha promoter polymorphism, TNF- 238 is associated with severe clinical outcome of falciparum malaria in Ibadan southwest Nigeria. *Acta tropica*. 161: 62-67
- Buffet P.A., I. Safeukui, dan G. Duplaine. 2011. The Pathogenesis of Plasmodium Falciparum Malaria in Human. *Journal of the American Society of Hematology*. 117 (2): 381-392
- Chairul, P., dan S.M Chairul. 2009. Phagocytosis Effectivity Test of Phenylbutenoid Compounds Isolated from Bangle (*Zingiber cassumunar Roxb.*) Rhizome. *Biodiversitas*. 10 (1): 40-43.
- Chen, Q., M. Schlichtherle dan M. Wahlgren. 2000. Molecular aspects of severe malaria. *Clinical microbiology reviews*, 13(3):439-450.
- Cui, L., dan J. Miao. 2007. Cytotoxic effect of curcumin on malaria parasite Plasmodium falciparum: inhibition of histone acetylation and generation of reactive oxygen species. *Antimicrobial agents and chemotherapy*, 51(2): 488-494.
- Departemen Kesehatan RI. 2012. *Pedoman Penatalaksanaan Kasus Malaria di Indonesia*. Jakarta: Departemen Kesehatan Direktorat Jenderal P2PL.
- Departemen Kesehatan RI. 2008a. *Pedoman Penatalaksanaan Kasus Malaria Di Indonesia*. Jakarta: Direktorat Jenderal Pengendalian Penyakit dan Penyehatan Lingkungan.
- Departemen Kesehatan RI 2008b. *Keputusan Menteri Kesehatan RI tentang Standar Pelayanan Medik Herbal*. Jakarta: Direktorat Jenderal Bina Pelayanan Medik Departemen Kesehatan RI.

- Douglas, Thomas, William, dan Doyle. Toxic Response of the nervous system. In: Klaassen, Curtis D. Cassarett and Doull's Toxicology: *The Basic Science of Poisons Sixth Edition*. USA: McGraw-Hill
- Ferreira F.S., L.L Devanand, S. Tomikazu dan A. Heyerick. 2010. Flavonoids from *Artemisia annual*. as Antioxidants and Their Potential Synergism with Artemisinin against Malaria and Cancer. *Molecules*. 15(5): 3135-3170.
- Fitri, L.E., H. Rosyidah, N.P. Sari, dan A.T. Endarti. 2009. Effect of N-Acetyl Cysteine administration to the degree of parasitemia and plasma interleukin-12 level of mice infected with plasmodium berghei and treated with artemisinin. *Medical Journal of Indonesia*. 18 (1): 5.
- Fatmawati, H., W.S Utami, dan B. Hermansyah. 2014. "Pengembangan Obat Herbal Terstandar Ekstrak Bangle (Zingiber Cassumunar Roxb.) terhadap Ekspresi Icam-1 dan Kadar Il-10 sebagai Terapi Komplementer untuk Mencegah Komplikasi pada Malaria". Tidak Diterbitkan. Makalah. Jember: Lembaga Penelitian Universitas Jember.
- Gunawan, C. 2014. Dinamika Respon Sitokin Pro-Inflamasi dan Sitokin Anti-Inflamasi pada Malaria Berat :Hubungannya dengan Manifestasi Klinis. Tidak Diterbitkan. Disertasi. Yogyakarta: Universitas Gajah Mada.
- Guyton, A.C. dan J.E. Hall. 2008. *Fisiologi Kedokteran*. Jakarta. EGC Medical Publisher.
- Goel, A., A.B. Kunnumakkara, dan B.B. Aggarwal. 2008. "Curcumin as :curecumin from kitchen to clinic. *Biochemical pharmacology*. 75(4) : 787-809.
- Greenberg, D. Aminoff, dan J. Michael. 2002. *Clinical Neurology* (5th) edition. San Fransisco : McGraw-Hill/Appleton & Lange.
- Hakim, L. 2011. Malaria: Epidemiologi dan Diagnosis. *Loka Litbang P2B2 Ciamis, Badan Litbangkes*, Vol. 3(2) Tahun 2011 : 107-116.
- Harijanto, P. N. 2014. *Malaria Dalam Ilmu Penyakit Dalam (Edisi keenam)*. Jakarta: Interna Publishing.
- Huang, B.W., E. Pearman, dan C.C Kim. 2015. Mouse Models of Uncomplicated and Fatal Malaria. *Bio-protocol*. 5(13).
- Iswantini, D., R. F. Silitonga, E. Martatilofa, dan L. K. Darusman. 2011. *Zingiber cassumunar, Guazuma ulmifolia, and Murray paniculata* Extracts as

Antiobesity: *In Vitro* Inhibitory Effect on Pancreatic Lipase Activity. Hayati J. Biosci. 18 (1): 6-10.

Jaedun, A. 2011. *Metodologi Penelitian Eksperimen*. Yogyakarta: Universitas Negeri Yogyakarta.

Kakkilaya, B.S., 2008. History, Aetiology, Pathophysiology, Clinical features, diagnosis, treatment of complications and control of Malaria.

Kemenkes RI. 2011. *Buletin Malaria: Epidemiologi Malaria di Indonesia*. Jakarta: Jendela Data dan Informasi Kesehatan. ISSN 2088-270X. Triwulan I. 1-33.

Kemenkes RI. 2013. Riset Kesehatan Dasar (Riskesdas 2013). Badan Penelitian dan Pengembangan Kesehatan.

Latifu A. S., C. Rae, A. Maitland, R. Stocker, dan N.H Hunt. 2001."Is Ischemia Involved in the Pathogenesis of Murine Cerebral Malaria?". *The American Journal of Pathology*. 159:1105–1112.

Lubis, H.N. 2005. Malaria Serebral Ringan. *Dexa Media* 2005. 18(2): 45-49

Longo, D.L., A.S. Fauci, D.L Kasper, S.L Hauser, J.L Jameson, dan J. Loscalzo. 2012. *Harrison's Principles of Internal Medicine 18E Vol 2 EB*. McGraw Hill Professional.

Lou J., R. Lucas, dan E.G. Georges. 2001 Pathogenesis of cerebral malaria: recent experimental data and possible applications for humans. *Clinical Microbiology Reviews*. 14 (4) : 810-820.

Wahlgren M., C.J Treutiger, dan J. Gysin. 2005. Cytoadherence and Rosetting in the Pathogenesis of Severe Malaria in Malaria : Molecular and Clinical Aspect. Editor Mats Wahlgren and Peter Perlmann. Harwood academic publisher, Australia, p : 284-323

Manning, L., A. Rosanas-Urgell, M. Laman, H. Edoni, C. McLean, I. Mueller, P. Siba, dan T.M Davis. 2012. A histopathologic study of fatal paediatric cerebral malaria caused by mixed Plasmodium falciparum/Plasmodium vivax infections. *Malaria journal*. 11(1): 1.

Middleton, E., C. Kandaswami, dan T.C. Theoharides. 2000. The effects of plant flavonoids on mammalian cells: implications for inflammation, heart disease, and cancer. *Pharmacological Reviews*. 52: 673-751

Miller L.H., D.I. Baruch, dan O.K Doumbo. The pathogenic basis of malaria. *Nature*. 2002; 415: 673-679

- Mimche, P.N. 2010. "Modulation Of *Plasmodium Falciparum* Phagocytosis, Inflammatory Cytokines Production and Cytoadhesion Molecules Expression by the Natural Product Curcumin". PhD thesis. EMBL/University of Milan-LSHTM, AntiMal programme.
- Mimche, Taramelli, Vivas. 2011. The Plant-based Immunomodulator Curcumin as a Potential Candidate for the Development of an Adjunctive Therapy for Cerebral Malaria. *Malaria Journal* [serial on line]. <http://http://www.malariajournal.com/content/10/S1/S10>. [12 Juni 2015]
- Natadissastra, D. dan R. Agoes. 2009. *Buku Parasitologi Kedokteran*. Jakarta:EGC
- Ngaliyatun, Widiyanti, Syaifudin. 2013. Uji Daya Infektivitas *Plasmodium berghei* Iradiasi pada Hati, Limpa Mencit Menggunakan *Nested-PCR* . *Unnes J Life Sci.* 2 (2): 111-117
- Novita, L. 2009. Diagnosis dan Penatalaksanaan Malaria. [serial on line]. https://yayanakhyar.files.wordpress.com/2010/03/doctorsfiles_diagnosis_malaria.pdf (16 september 2015)
- Padmanaban, G.,V.A. Nagaraj, dan P.N. Rangarajan. 2012. Artemisinin-based combination with curcumin adds a new dimension to malaria therapy. *Curr. Sci.* 102.704-711.
- Padmasari, P.D., K.W. Astuti, dan N.K Warditiani. 2013. Skrining Fitokimia Ekstrak Etanol 70% Rimpang Bangle (*Zingiber purpureum* Roxb.). *Jurnal farmasi Udayana*, 2013. 2(4): 1-7
- Penet, M.F., A. Viola, dan S. Confort-Gouny. 2005. "Imaging Experimental Cerebral Malaria *In Vivo*: Significant Role of Ischemic Brain Oedema". *J Neuroscience*.25:7352-735.
- Perkins, Were, Davenport, Kempaiah, Hittner, Ong'echa. 2011. Severe Malarial Anemia: Innate Immunity and Pathogenesis. *Int. J. Biol. Sci.*7 (9): 1427-1442
- Raharjojo, L. dan Gunardi. 2009. Profil Kromatogram dan Aktivitas Antibakteri Ekstrak Etanol Rimpang Bengle (*Zingiber cassumunar* Roxb) Terhadap Bakteri *Escherichia coli In Vitro*. *Medica Media Indonesiana*. 43(4): 182-187
- Rowe, Claessens, Corrigan, dan Arman. Adhesion of *Plasmodium falciparum*-Infected Erythrocytes to Human Cells: Molecular Mechanisms and Therapeutic Implications. *Cambridge University Press*.11; e16.

- Sahu, U., P.K Sahoo, S.K Kar, B.N. Mohapatra, dan M. Ranjit. 2013. Association of TNF level with production of circulating cellular microparticles during clinical manifestation of human cerebral malaria. *Human immunology*. 74(6):713-721.
- Salbahaga, D.P., I.K Eli Supartika, dan I.K Berata. 2012. Distribusi Lesi Negri's Bodies dan Peradangan pada Otak Anjing Penderita Rabies di Bali. *Indonesia Medicus Veterinus*. 1(3).
- Santoso, Y.E., 2016. Uji aktivitas fraksi metanol ekstrak metanol bangle (Zingiber Cassumunar Roxb.) sebagai terapi komplementer malaria secara in vivo.
- Sarjadi. 1996. Patologi Umum dan Sistemik Underwood, J.C.E. Edisi 2 Volume 2. Jakarta: EGC
- Sherwood, L. 2001. *Fisiologi Manusia dari sel ke sistem*. Jakarta: EGC.
- Soedarto. 2011. *Buku Ajar Parasitologi Kedokteran*. Surabaya: Sagung Seto.
- Sudoyo, W. A. 2006. *Buku Ajar Ilmu Penyakit Dalam*. 4. Jakarta: Interna Publishing.
- Suryawati, S. Dan H. Suprapti. 2007. Efek Anti Malaria Ekstrak Brotowali (*Tinospora crispa*) pada Mencit yang Diinfeksi *Plasmodium berghei*. *Wijaya Kusuma*. I(1): 13-22
- Syarif, Estunintyas, Setiawati, dan Muchtar. 2011. *Farmakologi dan Terapi*. Jakarta: Badan Penerbit FK UI
- WHO. 2016. Malaria. <http://www.who.int/mediacentre/factsheets/fs094/en/>. [Diakses pada 15 Oktober 2016].
- Zhu, C., Z. Xiong, X. Chen, F. Peng, X. Hu, Y. Chen, dan Q. Wang. 2012. Artemisinin attenuates lipopolysaccharide-stimulated proinflammatory responses by inhibiting NfkappaB pathway in microglia cells. *PLoS One*. 7: e35125.

LAMPIRAN

LAMPIRAN 3.1 Persetujuan Etik Penelitian



KEMENTERIAN RISET, TEKNOLOGI DAN PENDIDIKAN TINGGI
UNIVERSITAS JEMBER
KOMISI ETIK PENELITIAN
 Jl. Kalimantan 37 Kampus Bumi Tegal Boto Telp/Fax (0331) 337877 Jember 68121 – Email :
 fk_unej@telkom.net

KETERANGAN PERSETUJUAN ETIK
ETHICAL APPROVA

Nomor : 1.090/H25.1.11/KE/2016

Komisi Etik, Fakultas Kedokteran Universitas Jember dalam upaya melindungi hak asasi dan kesejahteraan subyek penelitian kedokteran, telah mengkaji dengan teliti protokol berjudul :

The Ethics Committee of the Faculty of Medicine, Jember University, With regards of the protection of human rights and welfare in medical research, has carefully reviewed the proposal entitled :

EFEK PEMBERIAN FRAKSI METANOL BANGLE (*Zingiber cassumunar Roxb.*) PADA MENCIT MALARIA SEREBRAL TERHADAP PENCEGAHAN PENDARAHAN INTRASEREBRAL

Nama Peneliti Utama : Pudyo Kriswardani (NIM.132010101028)
Name of the principal investigator

Nama Institusi : Fakultas Kedokteran Universitas Jember
Name of institution

Dan telah menyetujui protokol tersebut diatas.
And approved the above mentioned proposal.

Jember, 01 Desember 2016
 a.n. Ketua Komisi Etik Penelitian



Dr. Desie Dwi Wisudanti, M.Biomed

LAMPIRAN 4.1 Hasil Identifikasi Tanaman Bangle (*Zingiber cassumunar* Roxb.)



KEMENTERIAN RISET, TEKNOLOGI, DAN PENDIDIKAN TINGGI
UNIVERSITAS JEMBER
Fakultas Matematika dan Ilmu Pengetahuan Alam
Jl. Kalimantan 37 Jember Jawa Timur
Telp 0331-330225

SURAT KETERANGAN IDENTIFIKASI

No. 2.6.08/UN25.1.9/TU/2016

Berdasarkan hasil pengamatan pada spesimen tumbuhan yang dikirimkan ke Herbarium Jemberiense, Laboratorium Botani dan Kultur Jaringan, Jurusan Biologi, FMIPA, Universitas Jember oleh :

Nama/NIM : Asis Fitriana/132010101005
Pudyo Kriswardani/132010101028
Cicik Tri Juliani/ 132010101039
Jur./Fak./PT : F. Kedokteran / Universitas Jember

maka dapat disampaikan hasilnya bahwa spesimen tersebut adalah :

Zingiber montanum (J.König) Link ex A.Dietr. {Syn. *Amomum cassumunar* (Roxb.) Donn; *Amomum montanum* J.König; *Amomum xanthorrhiza* Roxb. ex Steud.; *Cassumunar roxburghii* Colla; *Jaegera montana* (J.König) Giseke; *Zingiber anthorrhiza* Horan.; *Zingiber cassumunar* Roxb.; *Zingiber cliffordiae* Andrews; *Zingiber luridum* Salisb.; *Zingiber purpureum* Roscoe; *Zingiber xanthorrhizon* Steud. ; Family – Zingiberaceae; Vernacular name –; Bangle (Ind.)}

Demikian surat keterangan ini dibuat untuk dipergunakan sebagaimana mestinya.

Jember, 4 Oktober 2016

Ketua Laboratorium



Mengetahui,
Dekan I,
Drs. Achmad Sjaifullah, M.Sc, Ph.D.
NIP 195910091986021001

Dra. Dwi Setyati, M.Si
NIP. 19640417199103200

LAMPIRAN 4.2 Hasil Analisis Jumlah dan Luas Perdarahan Intracerebral

Tabel hasil uji *Kruskal Wallis* jumlah perdarahan intracerebral

Test Statistics^{a,b}

	Jumlah Perdarahan
Chi-Square	6,687
df	3
Asymp. Sig.	,083

a. Kruskal Wallis Test

b. Grouping Variable: Kelompok

Tabel hasil uji *Kruskal Wallis* luas perdarahan intracerebral

Test Statistics^{a,b}

	Luas Perdarahan
Chi-Square	6,529
df	3
Asymp. Sig.	,089

a. Kruskal Wallis Test

b. Grouping Variable: Kelompok

LAMPIRAN 4.3 Hasil Perhitungan Jumlah Perdarahan Intracerebral

Kontrol negatif

Mencit	Replikasi 1	Replikasi 2	Replikasi 3	Rata-rata	Rata rata
1	5	4	4	4,3	2,52
2	1	1	1	1	
3	1	1	1	1	
4	4	3	3	3,3	
5	3	3	3	3	

Kontrol positif

Mencit	Replikasi 1	Replikasi 2	Replikasi 3	Rata-rata	Rata rata
1	1	1	1	1	1,06
2	0	0	0	0	
3	1	1	1	1	
4	2	2	2	2	
5	2	1	1	1,3	

Perlakuan 1

Mencit	Replikasi 1	Replikasi 2	Replikasi 3	Rata-rata	Rata rata
1	1	1	1	1	0,6
2	1	1	1	1	
3	0	0	0	0	
4	1	1	1	1	
5	0	0	0	0	

Perlakuan 2

Mencit	Replikasi 1	Replikasi 2	Replikasi 3	Rata-rata	Rata rata
1	0	0	0	0	0,72
2	0	0	0	0	
3	1	1	1	1	
4	0	0	0	0	
5	3	3	2	2,6	

LAMPIRAN 4.4 Hasil Perhitungan Luas Perdarahan Intracerebral

Kontrol negatif

Mencit	Luas
1	1.282.599
2	118.438
3	12.005
4	472.873
5	75.466

Kontrol positif

Mencit	Luas
1	3.111
2	0
3	112.750
4	18.636
5	33.546

Perlakuan 1

Mencit	Luas
1	90.647
2	117.352
3	0
4	60.858
5	0

Perlakuan 2

Mencit	Luas
1	0
2	0
3	41.127
4	0
5	43.416

LAMPIRAN 4.5 Hasil Perhitungan Jumlah Perdarahan oleh SMF Patologi Anatomi RSD. Dr. Soebandi Jember

No : MP/03/16
Hal : Hasil pembacaan 10 slide sampel penelitian dengan judul “ Efek Pemberian Fraksi Metanol Bangle (Zingiber cassumunar Roxb.) Pada Mencit Malaria Serebral Terhadap Pencegahan Perdarahan Intracerebral”

	1	2	3	4	5	6	7	8	9	10
A2	0	0	0	0	0	0	0	0	0	0
A4	0	0	0	0	0	0	0	0	0	0
B2	2	0	0	0	0	2	0	0	0	0
B5	0	0	1	0	1	0	0	0	0	0
C5	0	0	0	0	0	0	0	0	0	0
C6	1	0	0	0	0	0	0	0	0	0
D1	1	0	0	0	0	1	0	0	0	0
D4	1	0	0	0	0	0	0	0	0	0
E3	0	0	0	0	0	0	0	0	0	0
E6	0	0	0	0	0	0	0	0	0	0

Keterangan:

Jumlah angka pada tabel adalah jumlah perdarahan pada 1 lapangan pandang besar 400x

Jember, 2 Desember 2016

Dr. Meiske Margaretha, M. Biomed, Sp.PA

LAMPIRAN 4.6 Skor RMCBS


Label	Score	Description
Coordination		
Gait	(0-2)	(none – ataxic – normal)
Balance	(0-2)	(no body extension – extends front feet on wall – entire body lift)
Exploratory Behavior		
Motor Performance	(0-2)	(none – 2-3 corners explored in 90 seconds – explores 4 corners in 15 seconds)
Strength and Tone		
Body Position	(0-2)	(on side – hunched – full extension)
Limb Strength	(0-2)	(hypotonic, no grasp – weak pull-back[front paw grasp only] – strong pull-back[active pull away, jerk away])
Reflexes and Self-Preservation		
Touch Escape	(0-2)	(none – unilateral – instant and bilateral; in 3 attempts)
Pinna Reflex	(0-2)	(none – unilateral – instant and bilateral; in 3 attempts)
Toe Pinch	(0-2)	(none – unilateral – instant and bilateral; in 3 attempts)
Aggression	(0-2)	(none – bite attempt with tail cut – bite attempt prior to tail cut, in 5 seconds)
Hygiene-Related Behavior		
Grooming	(0-2)	(ruffled, with swaths of hair out of place – dusty/piloerection – normal/clean with sheen)

The RMCBS consists of 10 parameters, and each parameter is scored 0 to 2, with a 0 score correlating with the lowest function and a 2 score, the highest. An animal can achieve an accumulative score of 0 to 20.

doi:10.1371/journal.pone.0013124.t001

LAMPIRAN 4.7 Hasil Perhitungan Skor RMCBS

Skor RMCBS Hari ke- <i>days post infection</i>						
Mencit	V	VI	VII	VIII	IX	X
B1	17	15	11	9	8	
B2	15	19	17	11	10	7
B3	19	7	5	4		
B4	17	12	7	5		
B5	18	9	9	5		
C1	19	19	15	12	11	11
C2	20	18	16	12	14	10
C3	17	12	12	9		
C4	12	12	9			
C5	16	12	10	7		
D1	16	16	15	12	14	8
D2	17	9	10	9		
D3	17	16	7	6	4	
D4	14	11	13	10		
D5	6	5	5			
E1	19	19	6	5	4	
E2	17	16	12	14	10	
E3	17	11	9	7		
E4	19	8	5	4		
E5	18	15	10	9	6	

 = hari dimulainya pemberian perlakuan pada masing masing kelompok

LAMPIRAN 4.8 Dokumentasi Kegiatan Penelitian



Pembuatan simplisia Bangle



Penimbangan simplisia Bangle



Pengadukan simplisia+metanol 96%



Perendaman selama 24 jam



Penyaringan maserat dengan corong Buchner



Penguapan dengan Rotary Evaporator



Hasil kental ekstrak metanol



Penimbangan berat ekstrak yang diperoleh



Pengukuran pelarut fraksi



Pencampuran pelarut fraksi dan ekstrak metanol Bangle



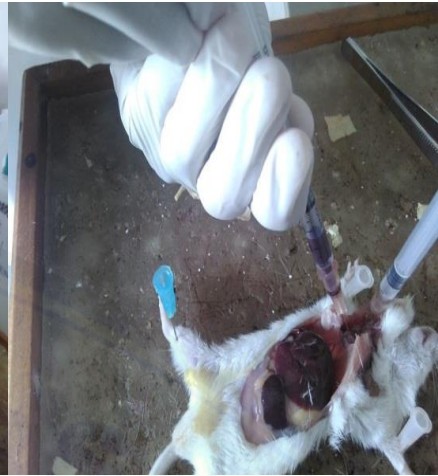Fraaksinasi metode corong pisah



Proses pengendapan fraaksinasi



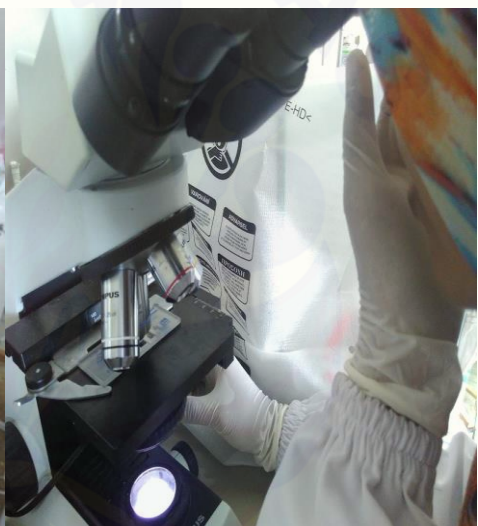
Pembedahan mencit donor



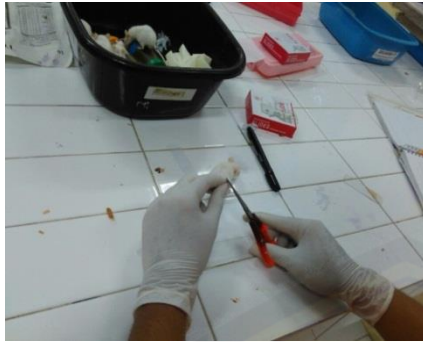Pengambilan darah mencit donor intrakardial



Penyimpanan darah untuk diencerkan



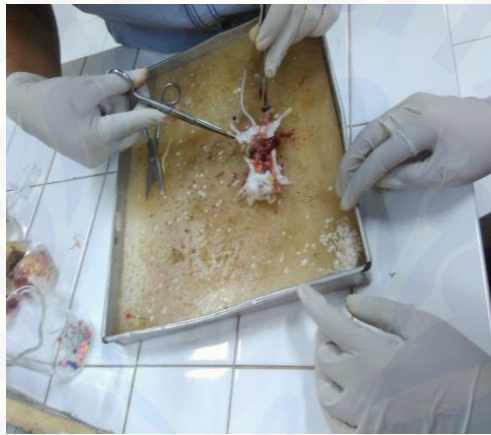Pemeriksaan jumlah eritrosit dengan hematositometer



Pengambilan darah vena ekor



Pemwarnaan hapusan dengan
Giemsa



Pengambilan jaringan otak



Pemeriksaan jumlah perdarahan intraserebral

