

The Effectivity of Thymoquinone Extract of Black Seeds to Blood Glucose Level and post extraction healing in Diabetic-Induced Rats

Mei Syafriadi^{*}, Sabrina M. Pratama^{*}, Putri R. Yusuf^{*}, Fatimah Az-Zahrah^{*}

^{*}Laboratorium of Oral Pathology, Departement of Biomedical Sciences,

Faculty of Dentistry, Jember University.

Jl. Kalimantan 37, Kampus Tegal Boto, Jember. Telp. 0331-333536. Fax. 0331-331991,

e-mail: didiriadihsb@gmail.com

Abstract

Background. Dry socket is ones of common extraction complication wound healing in diabetic patient. Metformin administration as blood glucose control therapy that often used to prevent this complication, but 20% of patients which consumes have experienced gastrointestinal side-effect. Recently there is increasing development of alternative therapies with low side effect to anti-diabetic herbal, such as black seed (*Nigella sativa* Linn) which contains thymoquinone. **Purpose.** The aim of this study is to known the effect of thymoquinone extract of black seed (*Nigella sativa* Linn) to blood glucose Level and post extraction healing in diabetic-induced rats by Streptozotocin. **Methods.** This study was the post-test only with control group design. 27 diabetic rats were divided to 3 (three) groups as follow: group P1 thymoquinone treated, P2 (positive control) treated with metformin, and K (negative control) treated with aquadest. Each group consist of 9(nine) rats which were divided into three subgroups based on the observation day, (day 3, 7 and day 10 post-extraction). Diabetic induction was used streptozotocin (STZ) 50 mg/kg. Rats with blood glucose level ≥ 250 mg / dl was considered as diabetic. **Results.** There was a significant difference ($p < 0.05$) between groups P1 to P2, and P1 to K group at day 10 post-extraction. **Conclusion.** Thymoquinone may decrease blood glucose level and accelerate the processing of socket wound healing and considered better than metformin, thus the further research is need with longer time to understand the effect of thymoquinone in the socket bone formation process post extraction in diabetic condition.

Key word: Thymoquinone, diabetes mellitus, post extraction

Pendahuluan

Diabetes Mellitus (DM) terjadi akibat disfungsi hormon insulin yang mengganggu metabolisme karbohidrat, protein, dan lemak [1][2]. Prevalensi DM selalu meningkat tiap tahunnya dan diprediksi meningkat secara global dari 6,4% menjadi 7,7% (\pm 439 juta jiwa) dari tahun 2010-2030 [3].

Hiperglikemia adalah ciri khas penyakit DM [2]. Kondisi ini meningkatkan frekuensi interaksi glukosa dalam darah dengan molekul penyusun sel (protein, lemak) sehingga menghasilkan peningkatan akumulasi produk modifikasi yang disebut *advanced glycation end* (AGE). Akumulasi produk ini dalam mikro-vaskular dan makrovaskular memicu

gangguan fungsi neutrofil serta meningkatkan produksi sitokin pro-inflamasi. Kondisi ini diduga menyebabkan banyaknya komplikasi secara sistemik maupun lokal pada penderita DM [4][5].

Komplikasi yang dapat terjadi salah satunya adalah gangguan proses penyembuhan luka [5]. Kondisi ini beresiko terutama pada tindakan yang menyebabkan luka seperti ekstraksi gigi [6][7][8]. Komplikasi pasca ekstraksi gigi yang dapat terjadi pada penderita DM salah satunya adalah *dry socket* akibat gangguan pada penyembuhan tulang [9].

Terapi pencegahan yang selama ini dilakukan yaitu terapi kontrol glukosa darah, salah satunya dengan pemberian metformin (obat anti-diabetik oral). Metformin sering digunakan karena relatif aman dan rendah biaya, tetapi hampir 20% pasien akan mengalami gangguan saluran pencernaan seperti mual, muntah, diare [10][11]. Adanya efek samping tersebut meningkatkan minat masyarakat terhadap terapi alternatif yang efektif dengan efek samping rendah [12].

Jintan hitam (*Nigella sativa Linn*) dikenal sebagai bahan alam berpotensi sebagai anti-diabetik [13][14]. *Thymoquinone* (Tq), bahan aktif kimiawi terbanyak dalam minyak esensialnya (\pm 30-48%) menyebabkan penurunan kadar glukosa darah, menekan kerja enzim glukoneogenesis, serta meregenerasi sel β pankreas [14][15]. Pada studi in-vitro, pemberian ekstrak Tq juga meningkatkan aktivitas sel osteoblas [16].

Hingga saat ini, belum ada penelitian tentang efek ekstrak Tq jintan hitam terhadap proses penyembuhan luka soket gigi pasca ekstraksi pada kondisi DM. Peneliti tertarik untuk meneliti efektivitas ekstrak Tq jintan hitam dalam proses penyembuhan luka soket gigi pasca ekstraksi, terutama dalam kondisi diabetes.

Bahan dan Metode Penelitian

Jenis penelitian adalah eksperimental laboratoris dengan desain *the post-test only with control group*. Penelitian telah disetujui oleh Komite Etik Fakultas Kedokteran Universitas Jember. Sampel penelitian menggunakan 27 ekor tikus yang diadaptasikan selama 1 minggu dan diberi makan minum secara ad-libitum. Sebelum diinduksi, tikus dipuaskan selama \pm 12 jam tetapi tetap diberi minum. Sebelum diinjeksi, dilakukan pengukuran KGD menggunakan glukometer dengan melukai ujung ekor tikus. Berdasarkan

laporan nilai kadar glukosa darah (KGD) tikus normal berkisar 135 ± 5 mg/dL [17]. Induksi DM dilakukan menggunakan *streptozotocin* (STZ) dosis 50 mg/kg BB tikus. Bubuk STZ yang sudah ditimbang dimasukkan ke dalam *eppendorf*. Sebanyak 0,2 ml larutan *buffer* asam sitrat 0,1 M pH 4,5 disiapkan untuk melarutkan bubuk STZ. Kedua bahan harus disimpan dalam suhu dingin dan dilarutkan pada saat akan diinjeksikan karena sifat bahan yang tidak stabil. Injeksi STZ dilakukan secara intravena pada ekor tikus. Setelah 30 menit, tikus kembali diberi makan dan diberi minum larutan glukosa untuk mencegah syok hipoglikemia pasca injeksi. H-1 pasca induksi, dilakukan pengukuran KGD. Tikus dengan KGD acak ≥ 250 mg/dL dikategorikan positif DM dan dibagi menjadi kelompok P1 (perlakuan), P2 (kontrol positif), dan K. (kontrol negatif). Tiap kelompok terdiri dari 9 ekor tikus yang dibagi lagi menjadi 3 subkelompok berdasarkan hari pengamatan yaitu hari ke-3, hari ke-7 dan hari ke-10 pasca ekstraksi, sehingga masing-masing subkelompok terdiri dari 3 ekor tikus.

Kelompok P1 diberi perlakuan ekstrak Tq (80 mg/kg BB tikus) yang dilarutkan dalam 1,5 ml minyak zaitun sebanyak 1x1/hari [18]. Kelompok P2 diberi perlakuan metformin (100 mg/kg BB tikus) yang dilarutkan dalam 1,5 ml akuades sebanyak 3x1/hari [19]. Kelompok K diberi 1,5 ml akuades sebanyak 1x1/hari. Ketiga larutan diberikan ke sampel secara intragastrik mulai hari ke-1 positif DM hingga 7 hari, kemudian dilakukan pencabutan gigi dan dilakukan euthanasia pada hari ke-3, 7, 10 pasca ekstraksi). Ketiga larutan tetap diberikan kepada masing-masing kelompok mulai sampel positif DM hingga waktu euthanasia.

Sebelum dilakukan ekstraksi gigi dan sebelum euthanasia sesuai hari pengamatan, dilakukan pengukuran KGD. Tikus dianastesi umum dengan 0,1 ml ketamin secara intramuskular. Setelah lemas, tikus diletakkan di *rat dental chair* kemudian dilakukan ekstraksi gigi molar kiri mandibula menggunakan *arteri clamp*, sonde setengah lingkaran dan ekskavator. Setelah gigi terambil, soket gigi dibur dengan *contraangle lowspeed diamond round bur* no.1 dengan kecepatan 5000 rpm selama 2 detik untuk mendapatkan besar dan kondisi luka yang sama pada setiap sampel.

Pasca ekstraksi hari ke-3, 7 dan 10 tikus dikorbankan dengan metode over-inhalasi eter kemudian Mandibula kiri tikus diambil dan difiksasi dalam formalin 10% selama 24

jam yang dilanjutkan dengan dekalsifikasi dalam asam formiat 10% selama 7-10 hari. *Paraffin embedded tissue* diproses dengan mesin *processing* jaringan, kemudian ditanam (*embedding*) dalam *mould base* berisi paraffin cair dan menghasilkan blok jaringan. Jaringan dipotong menggunakan pisau mikrotom dengan ketebalan 4-6 mikrometer dengan arah mesial-distal. Selanjutnya, preparat jaringan diletakkan pada *slide warmer* selama 24 jam. Preparat diwarnai dengan pewarnaan *Hematoxylin & Eosin* (HE).

Variabel yang diamati adalah KGD pada masing-masing kelompok meliputi: a. KGD hari pertama (H-1) hewan coba positif DM; b. KGD hari ke-7 (sebelum ekstraksi); c. KGD hari ke-3 (hari ke-10 DM) pasca ekstraksi; d. KGD hari ke-7 pasca ekstraksi (hari ke-14 DM); e. KGD hari ke-10 pasca ekstraksi (hari ke-17 DM); f. Gambaran histopatologi anatomi (HPA soket gigi) meliputi +/- *blood clot*, pembentukan *Provisional Matrix* tulang (PM), *woven* dan *lamellar bone* tulang alveolar soket gigi menggunakan mikroskop cahaya dengan kamera optilab pembesaran 40x dan 1000x pada daerah 1/3 apikal soket. Hasil pengukuran KGD dengan uji Parametrik One-way ANOVA yang dilanjutkan dengan LSD dengan nilai signifikansi $p < 0.05$ dan hasil pengamatan gambaran HPA disajikan dalam bentuk deskripsi menggunakan gambar HPA.

Hasil

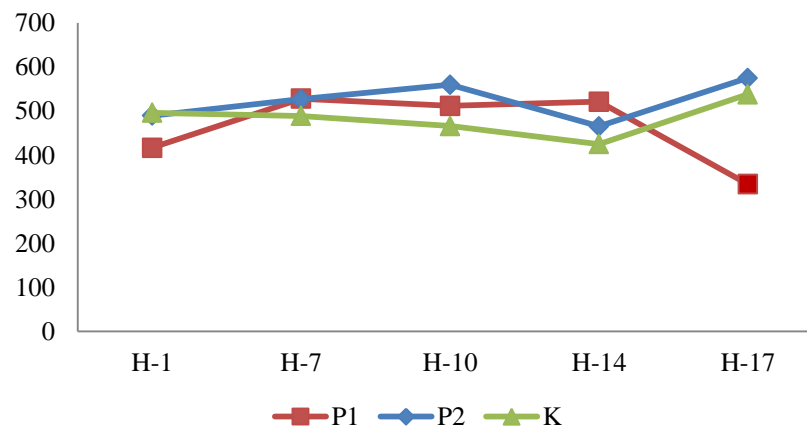
Hasil penelitian menunjukkan nilai rerata KGD sebelum pencabutan dan sesudah pencabutan. Nilai rerata KGD terendah terlihat pada kelompok P1 di hari ke 10 pasca ekstraksi (334,33 mg/dl). Nilai rerata KGD terlihat fluktuatif selama perlakuan pada ketiga kelompok. Kelompok P2 mencapai Nilai KGD tertinggi (575 mg/dl) pada hari ke 10 pasca ekstraksi (tabel 1 dan gambar 1). Hari pertama positif DM (H-1) KGD berkisar dari 416-496 mg/dl dan KGD tersebut meningkat hingga hari ke-7 dan KGD semua kelompok tidak berubah signifikan pada hari ke-10 yaitu KGD sejak terdeteksi positif DM hingga hari ke-10 atau 3 hari pasca ekstraksi gigi. Hal yang sama juga terlihat pada hari ke-14 yaitu KGD sejak terdeteksi positif DM hingga hari ke-14 atau 7 hari pasca pencabutan gigi. Perubahan KGD terlihat signifikan pada hari ke-17 yaitu KGD sejak terdeteksi positif DM hingga hari ke 17 atau 10 hari pasca ekstraksi gigi (gambar 1). Terdapat perbedaan yang signifikan

($p < 0.05$) antara kelompok P1 di hari ke-10 pasca ekstraksi dengan kelompok P2 (^a) dan P1 dengan K (^{ab}) di Hari ke-10 pasca ekstraksi (tabel 1).

Tabel 1. Hasil pengukuran kadar glukosa darah sebelum dan sesudah ekstraksi

Grup	Kadar glukosa darah acak sebelum ekstraksi ($\bar{x} \pm SD$) (n=9)		Kadar glukosa darah acak pasca ekstraksi ($\bar{x} \pm SD$) (n=3)		
	Hari ke-1	Hari ke-7	Hari ke-3/ (H-10)	Hari ke-7/ (H-14)	Hari ke-10 (H-17)
P1	416,56 ± 96,9	528,11 ± 59,2	511,67 ± 48,4	521,33 ± 78,7	334,33 ± 65,9 ^{a,ab}
P2	489,44 ± 96,8	526,89 ± 81,6	559,5 ± 57,3	465,3 ± 116,7	575 ± 43,3 ^a
K	496,11 ± 78,9	488,89 ± 107,1	466 ± 118,7	425 ± 34,6	538 ± 55,0 ^{ab}

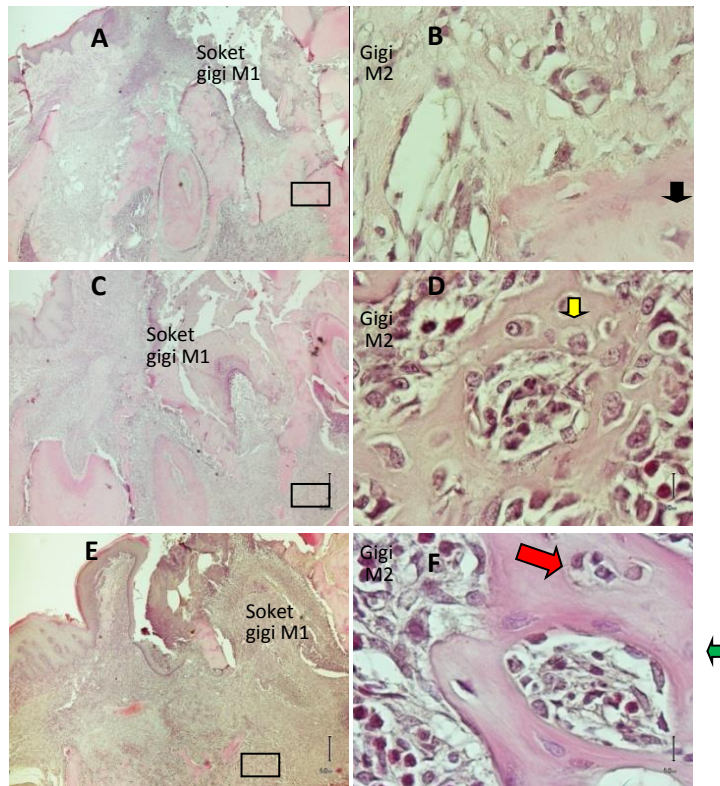
^{a,ab} $p < 0.05$



Gambar 4.1 Grafik nilai rerata KGD kelompok P1, P2 dan K selama perlakuan.

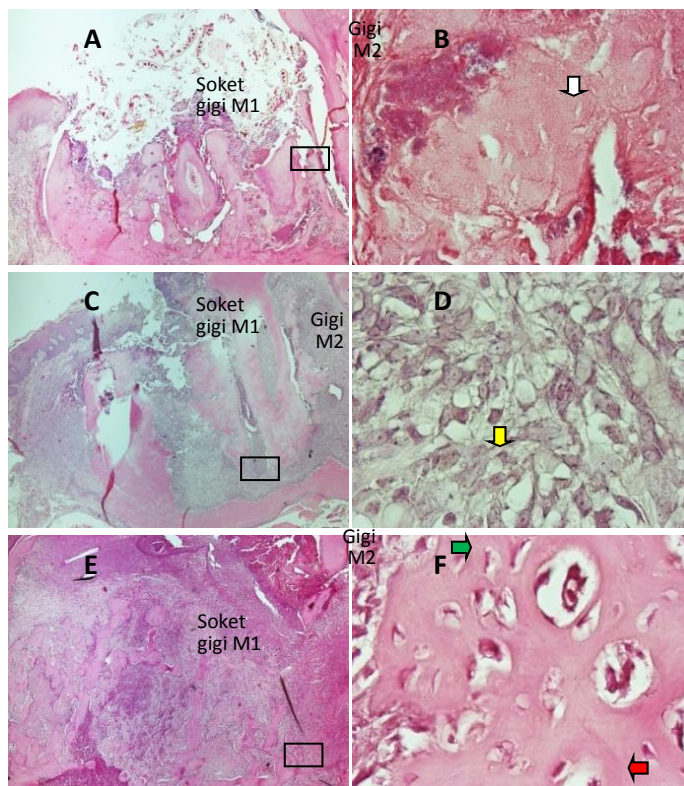
Gambaran Histopatologi anatomis (HPA) soket gigi H-3 pasca ekstraksi (Hari ke-10 DM) terlihat kelompok P1, belum terlihat adanya re-epitelisasi yang jelas, dimana soket gigi masih terbuka lebar (2A). Pembentukan jaringan tulang baru mulai berlangsung dihari ke-3 diawali oleh bentukan Provisional Matriks (PM) yaitu matriks tulang sementara yang kaya sel-sel mesenkim, serabut kolagen dan pembuluh darah (gambar 2 B, panah hitam). Sel mesenkim ini berdiferensiasi menjadi sel osteoblas yang disebut sel osteoblas mesenkimal (mesenchymal osteoblast/MOBL, gambar 2D, panah kuning) dan kemudian mengalami maturasi menjadi Woven Bone (WB) di hari ke-7. Sel MOBL akan bergerak ke

permukaan dan menjadi sel osteoblas permukaan (Surface Osteoblast/SOBL, gambar 2F, panah hijau) yang berfungsi untuk mendeposisi kolagen lanjutan membentuk jaringan tulang matur (Lamellar Bone/LB, gambar 2F, panah merah).



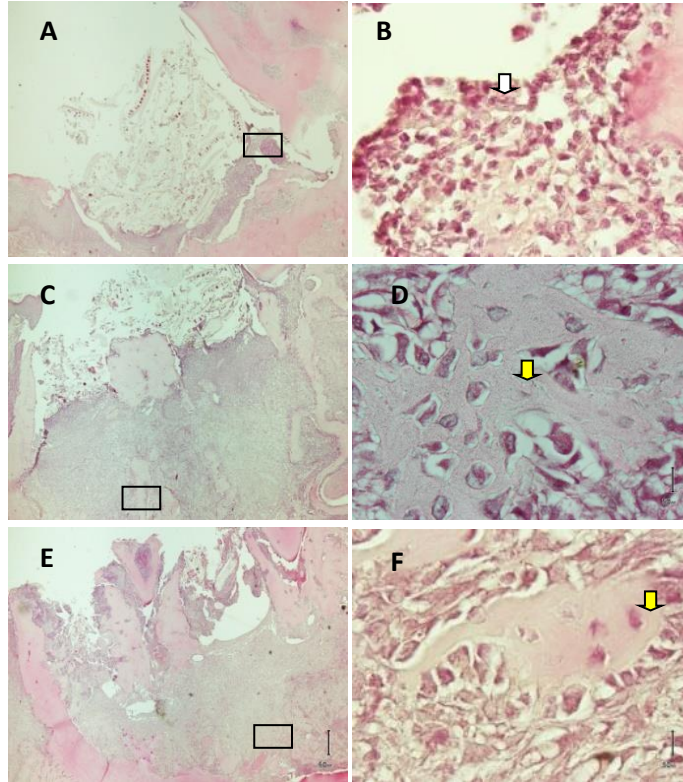
Gambar 2. Gambaran soket pasca ekstraksi hari ke-3 (A), ke-7 (C) dan ke-10 (E) pada kelompok P1 (Pewarnaan HE, pembesaran 40x). Pada 1/3 apikal soket, terlihat gambaran *provisional matrix* (B); *woven bone* (D) yang kaya sel MOBL (panah kuning); dan *lamellarbone* (F, panah merah) yang dibentuk oleh sel SOBL (panah hijau). HE, pembesaran 1000x.

Gambar 3. menunjukkan gambaran HPA soket kelompok P2. Pada P2 hari ke-3 pasca ekstraksi, soket terlihat terisi Blood Clot (BC) sama seperti pada kelompok P1 (gambar 3A). Adanya BC yang ditunjukkan oleh gabungan eritrosit, fibrin, leukosit yang mati, serta sisa-sisa dari ligamen periodontal gigi yang diekstraksi (panah putih) (Gambar 3 B). Pada Hari ke-7, terlihat mulai terjadi penutupan daerah luka yang baik tetapi belum terjadi penutupan soket gigi (gambar 3C). Bentuk sel MOBL terlihat di dalam PM (panah kuning) (Gambar 3 D). Pada hari ke-10 pasca ekstraksi (3E), terlihat proses penyembuhan diawali aktifitas Sel SOBL (3F, panah hijau) yang berdiferensiasi menjadi osteosit (gambar 3 F, panah merah) di dalam LB walaupun demikian soket gigi masih terlihat lebar.



Gambar 3 Gambaran soket pasca ekstraksi Kelompok P2 hari ke-3 (A), ke-7 (C) dan ke-10 (E) (Pewarnaan HE; perbesaran 40x). Pada 1/3 apikal soket, terlihat gambaran *blood clot* (BC)(B) bercampur jaringan nekrotik (panah putih). *Provisional matrix* (PM) mulai terbentuk hari ke-7 (D) yang dibentuk sel MOBL dan maturasi menjadi *lamellar bone* (LB (F) yang tersusun oleh sel SOBL (panah hijau) dan osteosit (panah merah). HE, pembesaran 1000x.

Gambar 4. menunjukkan gambaran HPA soket kelompok Kontrol tanpa perlakuan. Pada Kelompok ini Hari ke-3 pasca ekstraksi luka soket terbuka lebar yang berisi jaringan nekrotik (gambar 4A) dan sel-sel radang di dalam BC (panah putih) (gambar 4 B). Pada hari-7 (gambar 4C) dan Hari-10 (gambar 4E), luka pencabutan juga masih terbuka lebar dan terdapat jaringan nekrotik. Aktifitas pembentukan tulang terlihat sangat lambat tetapi pada dasar soket bisa terlihat aktifitas sel MOBL maturasi membentuk provisional matriks (PM) dan WB (panah kuning) (gambar 4D dan F). Pada hari ke-10, belum terlihat pembentukan lamellar bone (LB) seperti pada kelompok P1 dan P2.



Gambar 4. Gambaran soket gigi molar 1 pasca ekstraksi hari ke-3 (A), ke-7 (C) dan ke-10 (E) pada kelompok Kontrol (K) (Pewarnaan HE; perbesaran 40x). Pada soket gigi, terlihat gambaran *blood clot* (BC)(B) dengan sel-sel nekrotik (panah putih); hari ke-7 terlihat *woven bone* (WB)(D-F) yang dibentuk sel MOBL (panah kuning). HE, pembesaran 1000x pada lokasi yang bertanda box pada gambar A,C,E).

Pembahasan

Pada kondisi Diabetes Mellitus, nilai rerata KGD >400-600 mg/dL dikategorikan sangat tinggi, 200-400 mg/dL tinggi dan 60-200 mg/dL baik [20]. Pada penelitian ini setelah terdeteksi diabetes pada hari ke-1, hari- ke7 sebelum ekstraksi, hari ke-10 (hari ke-3 pasca ekstraksi) dan hari ke-14 (hari ke-7 pasca ekstraksi) rata-rata KGD semua kelompok diatas 400 mg/dl yang tergolong sangat tinggi. KGD ini terlihat menurun dibawah 400 mg/dl terlihat pada kelompok yang diberi thymoquinone (Tq) di hari ke-10 pasca ekstraksi dan penurunan KGD di hari ke-10 secara statistik signifikan antara kelompok P1 dan P2, P1 dan K. Pada hari ke-17 (hari ke-10 pasca ekstraksi) juga menunjukkan pemberian Tq lebih baik dalam menurunkan KGD dibandingkan metformin karena nilai rerata KGD pada hari ke-17 mencapai nilai terendah, sedangkan efek metformin (P2) dibandingkan dengan

aquadest (K) terlihat sama, karena tidak terlihat perbedaan penurunan KGD yang signifikan pada kedua kelompok tersebut. Hasil ini dapat diartikan semakin lama waktu pemberian Tq, maka efek anti-diabetik akan semakin terlihat. Hal ini sesuai dengan penelitian Fararh *et al.* (2005) yang menyatakan pada penelitiannya yg juga menggunakan terapi Tq pada model diabetes efek penurunan KGD mulai terlihat pada hari ke-10 pasca pemberian dan pada hari ke-20 -30 pasca pemberian, nilai KGD semakin turun mendekati normal [21].

Efek anti-diabetik Tq salah satunya berasal dari penekanan produksi enzim glukoneogenesis seperti *phosphoenolpyruvate carboxykinase* (PEPCK), *glucose-6-phosphat-ase* dan *fructose-1,6-bisphosphatase*. Pari *et al.* (2009) menyatakan pemberian Tq selama 45 hari menurunkan aktivitas enzim *glucose-6-phosphatase*, *fructose-1,6-bisphosphatase* sehingga produksi glukosa hepar juga menurun. [18]. Selain itu, pemberian Tq juga dapat memicu regenerasi sel β pankreas tikus diabetes[14]. Hal ini berarti pemberian Tq dalam waktu yang panjang akan menurunkan KGD lebih baik pada penderita DM dibandingkan obat anti-diabetik oral metformin, karena Tq dapat meregenerasi sel β pankreas sehingga dapat memproduksi insulin dibandingkan metformin yang hanya bekerja menekan proses glukoneogenesis di dalam hepar jadi hal ini bersifat *temporary* tergantung masa pemberian.

Pada penelitian ini pemberian metformin menunjukkan peningkatan nilai rerata KGD di hari ke-7 dan 10. Hasil ini tidak sesuai dengan penelitian Cheng *et al.* (2006) yang menyatakan pemberian metformin sebagai obat anti-diabetik oral (ADO) golongan biguanid sebanyak 100 mg/kg BB tikus dengan pemberian 3 kali/hari selama 3 hari dapat menurunkan mRNA yang mengkode enzim PEPCK, enzim utama pengatur glukoneogenesis. Ini artinya tidak terlihat efek metformin dengan baik untuk menurunkan KGD dalam penelitian ini yang mana diduga akibat makanan yang diberikan secara *ad libitum* untuk menyesuaikan kondisi polifagi dan polidipsi pada tikus diabetes. Makanan ternyata dapat menurunkan bioavailabilitas metformin. Menurut Food and Drug Administration (FDA), bioavailabilitas metformin jika bercampur makanan akan menurun rata-rata 40% lebih rendah dari konsentrasi puncak (Cmax), selain itu *Area Under the Curve* (AUC) metformin jika bercampur makanan menjadi 25% lebih rendah, akibatnya membutuhkan waktu 35 menit lebih lama dalam mencapai Cmax (Tmax)[22]. Kondisi

inilah yang diduga menyebabkan peningkatan nilai rerata KGD pada kelompok P2. Pada penelitian Cheng *et al.*, (2006), metformin diberikan pada kondisi puasa, sedangkan pada penelitian ini hewan coba tidak dipuasakan.

Pada kelompok K (kontrol negatif) yang diberi akuades, terjadi sedikit penurunan nilai rerata KGD yang terjadi pada hari ke-7 sebelum ekstraksi dan hari ke-10 (3 hari pasca ekstraksi), serta hari ke-14 (7 hari pasca ekstraksi), penurunan KGD ini diduga disebabkan oleh perbedaan respon tubuh dan mekanisme adaptasi hewan coba. Walaupun pemberian STZ dengan dosis 50 mg/kg BB tikus telah terbukti poten menyebabkan kondisi DM, tetapi ada faktor lain yang mungkin tidak diketahui sehingga terjadi penurunan KGD tanpa di terapi [14][23].

Hiperglikemia pada diabetes mellitus meningkatkan frekuensi interaksi antara molekul glukosa dengan molekul penyusun sel, seperti protein. Interaksi ini disebut reaksi glikasi atau reaksi Maillard, yang menghasilkan produk modifikasi protein yang disebut *advanced glycation end* (AGE) [5]. Produk AGE ini sangat berperan terhadap berbagai komplikasi pada penderita DM, seperti gangguan respon imun dan proses penyembuhan luka [5][24][25].

Gangguan proses penyembuhan luka merupakan faktor resiko dalam melakukan tindakan medis pada penderita DM, salah satunya ekstraksi gigi. Ada kemungkinan terjadi komplikasi pasca ekstraksi seperti *dry socket* atau alveolar osteitis [9][24]. *Dry socket* dapat disebabkan oleh terinfeksi soket gigi pasca ekstraksi, atau respon tubuh yang tidak adekuat dalam meregenerasi jaringan soket gigi [5][9][25]. Pada hari ke-3 pasca ekstraksi secara normal, keratinosit dari tepi luka sudah bermigrasi dan membentuk *extending epidermal tongue* (EET) pada tepi luka dan penutupan luka sebesar 36% [25]. Soket gigi akan terisi jaringan granulasi yang menggantikan *Blood Clot* (BC) [26]. Adanya jaringan granulasi yang kaya nutrisi dan oksigen menstimulus sel-sel mesenkim, yang berasal dari sisa-sisa ligamen periodontal gigi yang diekstraksi, untuk aktif berproliferasi dan berdiferensiasi menjadi sel osteoblas [27]. Sel osteoblas ini selanjutnya disebut sel osteoblas mesenkimal (MOBL)[28]. Osteogenesis dalam soket pasca ekstraksi adalah tipe *intramembranous ossification* yang sangat dipengaruhi peran sel MOBL [29][31]. Sel ini

akan menyekresikan serabut kolagen yang akan membentuk *provisional matrix* (PM) yang berfungsi sebagai matriks sementara [27].

Pada penelitian ini kelompok P1 yang diterapi Tq di hari ke-3, walaupun KGD masih tinggi tetapi terlihat proses penyembuhan di dalam soket gigi, yaitu secara HPA terlihat BC telah diorganisasi menjadi PM sebagai awal pembentukan tulang alveolar pada semua sampel hewan coba (3 sampel/100%). Pembentukan PM menunjukkan proses *turn over* yang baik dan merupakan tahap inisiasi osteogenesis [27]. Pada kelompok P2 yang diterapi Metformin di hari ke-3 proses penyembuhan di dalam soket gigi hampir sama dengan kelompok P1 tetapi hanya terlihat pada 2/3 sampel (67%). Sedangkan 1/3 sampel (33%), soket gigi masih berupa BC. Kondisi ini menunjukkan adanya *delay* dalam proses penyembuhan luka yang diduga disebabkan karena nilai KGD individual sampel hewan coba tersebut pernah mencapai >600 mg/dL. Menurut beberapa laporan interaksi produk AGE dengan reseptor spesifiknya (RAGE) pada kondisi hiperglikemia terjadi di permukaan membran neutrofil. Interaksi ini menyebabkan gangguan kemotaksis dan fagositosis neutrofil [5][24]. Gangguan ini dapat menyebabkan daerah luka menjadi tidak steril dari debris jaringan atau sisa sel radang yang mati [32]. Selain itu, ikatan AGE-RAGE dapat mengaktifasi NF- κ B, sehingga terjadi peningkatan produksi sitokin pro-inflamasi seperti IL-1 β and TNF- α serta metaloprotease (MMP-1, MMP-2, MMP-3, MMP-13) [5]. Kondisi ini memperpanjang fase inflamasi, menambah kerusakan jaringan sehingga fase proliferasi akan terlambat dan pembentukan PM akan terganggu [33]. Hal ini seperti yang terlihat pada kelompok kontrol yang hanya diberi aquadest, dengan KGD yang tinggi dilakukan pencabutan gigi dan tidak mendapat obat anti-diabetik terlihat sampai hari ke-3 pasca ekstraksi soket soket gigi masih terbuka dan berisi jaringan nekrotik. Proses penyembuhan soket terlihat lambat (*delayed*) dimana hingga hari ke-10 pasca pencabutan proses penulangan masih sebagian besar sampel dalam tahap pembentukan provisional matriks (PM).

Wirries *et al.* (2013) dalam studi in-vitronya, menyatakan pemberian Tq meningkatkan proliferasi sel osteoblas (kultur sel osteoblas MC3T3-E1). Selain itu, Tq juga menginduksi peningkatan ekspresi gen yang berhubungan dengan diferensiasi osteoblas, seperti *alkaline phosphatase*, *osteocalcin*, dan *osteopontin*. Tq juga menginduksi

peningkatan ekspresi *bone-morphogenetic protein-2* (BMP-2), yang dikenal dapat memicu ekspresi gen lain yang mengatur pembentukan tulang [16]. Hasil penelitian ini juga menunjukkan proses pembentukan tulang alveolar soket gigi lebih baik dibandingkan kelompok P2 (metformin). Kondisi ini diduga akibat efek Tq dalam memicu aktivitas anabolik sel osteoblas tersebut.

Pada tikus normal, di hari ke-10 pasca ekstraksi, epitel baru yang terbentuk semakin tebal dengan lapisan yang semakin banyak [25]. Soket gigi juga telah diisi oleh bentukan LB atau jaringan tulang matur [27]. Pada penelitian ini kelompok P1 yang diterapi thymoquinone hari ke-17 menderita diabetik (10 hari pasca ekstraksi), nilai rerata KGD mencapai nilai terendah dibandingkan kelompok lainnya dan proses penulangan soket gigi juga menjadi lebih baik dibandingkan kelompok P2 dan K karena soket gigi telah terisi LB. Adanya LB yang telah terbentuk menunjukkan aktivitas sel SOBL yang baik serta menandai inisiasi fase remodeling [28][29]. Penurunan KGD pada kelompok ini diduga melalui regenerasi sel β pankreas akibatnya terjadi penurunan pembentukan produk AGE sehingga interaksinya dengan RAGE juga akan berkurang [5]. Kondisi ini diduga dapat mencegah gangguan disfungsi neutrofil, produksi sitokin berlebih serta kerusakan jaringan berlanjut [30][31][32].

Salah satu produk AGE yang dominan pada penderita DM adalah *carboxymethyl modified lysine collagen* (CML-collagen) [5]. Kolagen adalah protein *long half live*, yang rentan menjadi target modifikasi produk AGE sehingga CML-collagen mudah terbentuk dalam jaringan [33]. Dalam penelitian Alikhani *et al.* (2007) paparan senyawa modifikasi ini secara in-vitro menyebabkan gangguan diferensiasi, fungsi kultur sel osteoblas bahkan memicu apoptosisnya [34]. Penurunan KGD oleh Tq dan metformin diduga dapat menurunkan kadar produk AGE seperti *CML-collagen* sehingga efek apoptosisnya terhadap osteoblas dapat dihambat. Hal ini ditunjukkan dengan berjalannya proses pembentukan LB atau jaringan tulang matur pada soket gigi kelompok yang diberi Tq dan metformin. Selain itu juga efek penurunan KGD yang menyebabkan penurunan produk AGE, sehingga proses pembentukan tulang melalui induksi aktivitas anabolik sel osteoblas dapat terjadi.

Kesimpulan dan Saran

Berdasarkan penelitian yang telah dilakukan, dapat diambil kesimpulan pemberian ekstrak Tq efektif terhadap proses pembentukan tulang soket pasca ekstraksi gigi pada tikus yang diinduksi diabetes melalui mekanisme penurunan KGD yang diduga menurunkan produksi AGEs sehingga mencegah apoptosis sel osteoblas, serta melalui induksi aktivitas anabolik sel osteoblas. Efek Tq ini di dalam menurunkan KGD dan mempercepat proses penyembuhan luka soket gigi cenderung lebih baik dari pada obat anti diabetik metformin yang sudah beredar di pasaran, tetapi walaupun demikian perlu dilakukan penelitian lanjutan dengan waktu yang lebih lama untuk mengetahui efek Tq dalam membantu proses pembentukan tulang soket pasca ekstraksi pada kondisi diabetes.

Pustaka

- [1] Sherwood, L. 2001. *Human Physiology: From Cells to System. Fourth Edition*. United States of America: Brooks/Cole.
- [2] Guyton, A. C dan Hall, J. E. 2006. *Buku Ajar Fisiologi Kedokteran*. Edisi 11. Jakarta:EGC
- [3] Shaw, JE., Sicree, RA. & Zimmet, PZ. 2010. Global Estimates of The Prevalence of Diabetes for 2010 and 2030. *Diabetes Research And Clinical Practice* (87): 4-14.
- [4] Goldin, B., Schimdt, and Creager. 2006. Basic Science for Clinicians Advanced Glycation End Products: Sparking the Development of Diabetic Vascular Injury. *Circulation* 114: 597-605.
- [5] Negre-Salvayre, Salvayre, Augé, Pamplona, and Portero-Otín. 2009. Hyperglycemia and Glycation in Diabetic Complications. *Antioxidants and Redox Signaling* 11(12): 3071-3109.
- [6] Al-Maskari, Awatif Y., Al-Maskari, Masoud Y., and Al-Sudairy, Salem. 2011. Oral Manifestations and Complications of Diabetes Mellitus: A review. *SQU Medical Journal*, 11 (2): 179-186.
- [7] Awuti, Younusi, Li, Upur dan Ren. 2012. Clinical Study: Epidemiological Survey on the Prevalence of Periodontitis and Diabetes Mellitus in Uyghur Adults from Rural Hotan Area in Xinjiang. *Experimental Diabetes Research*: 1-7.
- [8] Chrysanthakopoulos, Nikolaos Andreas. 2011. Original Article: Periodontal Reasons for Tooth Extraction in a Group of Greek Army Personnel. *JODDD* 5 (2); 55-60.
- [9] Torres-Lagares, Serrera-Figallo, Romero-Ru'iz, Infante-Coss'io Garc'ia-Calder'on, and Guti'érrez-P'erez. 2005. Update on dry socket: a review of the literature. *Medicina Oral Patologia Oral y Cirugia Bucal* 10 (1): 77-85, 2005.
- [10] Inzucchi, Bergenstal, Buse, Diamant, Ferrannini, Nauck, Peters, Tsapas, Wender, and Matthews. 2015. Management of Hyperglycemia in Type 2 Diabetes, 2015: A Patient-Centered Approach. *Diabetes Care* 38:140-149.

- [11] Departemen Farmakologi dan Terapeutik FK UI. 2011. *Farmakologi dan Terapi* Edisi 5. Jakarta: Badan Penerbit FK UI.
- [12] World Health Organization. 2004. *Guidelines of Developing Consumer Information of Proper Use Traditional, Complementary, and Alternative Medicine*.
- [13] Mathur, Gaura, Sharma & Haldiyaa. 2011. Review: Antidiabetic Properties of a Spice Plant *Nigella sativa*. *J Endocrinol Metab* 1(1):1-8.
- [14] Abdelmeguid, Fakhoury, Kamal, and Al Wafai. 2010. Original Article: Effects of *Nigella Sativa* and Thymoquinone on Biochemical and Subcellular Changes in Pancreatic B-Cells Of Streptozotocin-Induced Diabetic Rats. *Journal of Diabetes* 2: 256–266.
- [15] Al-Ali, Alkhwajah, Randhawa, Shaikh. 2008. Oral and intraperitoneal LD50 of thymoquinone, an active principle of *Nigella sativa*, in mice and rats. *J Ayub Med Coll Abbottabad* 20 (2): 25-27.
- [16] Wirries, Schubert, Zimmermann, Jabari, Ruccholtz and El Najjar. 2013. Thymoquinone accelerates osteoblast differentiation and activates bone morphogenetic protein-2 and ERK pathway. *International Immunopharmacology* 15: 381–386.
- [17] Akbarzadeh, Norouzian, Mehrabi, Jamshidi, Farhangi, Verdi, Modifian and Rad. 2007. Induction of diabetes by streptozotocin in rats. *Indian Journal of Clinical Biochemistry* 22 (2): 60-64.
- [18] Pari, L. and Sankaranarayanan, C. 2009. Beneficial effects of thymoquinone on hepatic key enzymes in streptozotocin-nicotinamide induced diabetic rats. *Life Sciences* 85:830-834.
- [19] Cheng, Huang, Liu, Tzeng and Chang. 2006. Original Article Novel Mechanism for Plasma Glucose–Lowering Action of Metformin in Streptozotocin- Induced Diabetic Rats. *DIABETES* 55: 819-825.
- [20] Chase, H. Peter. 2006. *Understanding Diabetes*. 11th Edition. Colorado: University of Colorado [http://www.ucdenver.edu/academics/colleges/medicalschool/centers/Barbara Davis/Documents/book-understandingdiabetes/ ud07.pdf](http://www.ucdenver.edu/academics/colleges/medicalschool/centers/Barbara%20Davis/Documents/book-understandingdiabetes/ud07.pdf)].
- [21] Fararh, Shimizu, Shiina, Nikami, Ghanem and Takewaki. 2005. Thymoquinone reduces hepatic glucose production in diabetic hamsters. *Veterinary Science* 79: 219–223.
- [22] Food and Drug Administration (FDA). *Metformin hydrochloride tablets*. [serial online] <http://www.fda.gov/ohrms/dockets/dailys/02/May02/053102/800471e6.pdf>. [27 Juli 2016].
- [22] Gajdosik, Gajdosikova, Stefek, Navarova, and Hozova. 1999. Streptozotocin-Induced Experimental Diabetes in Male Wistar Rats. *Gen Physiol Biophys* (18) Focus Issue : 54-62.
- [23] American Diabetes Association. 2016. Standards of Medical Care in Diabetes—2016. *Diabetes Care* 39(Suppl. 1): S1–S112.
- [24] McCabe, LR. 2012. The Diabetes-Bone Relationship. *J Diabetes Metab* S:1:1-2.
- [25] Safferling, Sutterlin, Westphal, Ernst, Breuhahn, James, Jager, Halama, and Grabe. Wound healing revised: A novel reepithelialization mechanism revealed by in vitro and in silico models. *J. Cell Biol.* 2013; 203 (4): 691–709.

- [26] Dong-Ju, Jae-Kook, Cheryl, Ahran, Jung-Seok, Ui-Won, Chang-Sung, Seung- Jong and Seong-Ho. 2012. Changes in periodontium after extraction of a periodontally-involved tooth in rats. *J Periodontal Implant Sci* 42(5):158- 165.
- [27] Larjava, H. 2012. *Oral Wound Healing: Cell Biology and Clinical Management*. UK: Wiley-Blackwell
- [28] Shapiro, F. 2008. Bone development and its relation to fracture repair. The role of mesenchymal osteoblasts and surface osteoblasts. *European Cells and Materials* 15 (53-76)
- [29] Vieira, Repeke, Ferreira Jr., Colavite, Bigueti, Oliveira, Assis, Taga, Trombone, and Garlet. 2015. Intramembranous Bone Healing Process Subsequent to Tooth Extraction in Mice: Micro-Computed Tomography, Histomorphometric and Molecular Characterization. *PLOS ONE* 10(5): 1-22.
- [30] Collison, Parhar, Saleh, Meyer, Kwaasi, Hammami, Schmidt, Stern, and Mohanna. 2002. RAGE-mediated neutrophil dysfunction is evoked by advanced glycation end products (AGE). *Journal of Leukocyte Biology* 71: 433-444.
- [31] Orsted, Keast, Forest-Lalande and Francoise Megie. 2011. Basic Principles of Wound Healing. *Wound Care Canada* 9 (2).
- [32] Wilgus, R, and McDaniel. 2013. Neutrophils and Wound Repair: Positive Actions and Negative Reactions. *WOUND CARE* 2(7): 379-388.
- [33] Toyama, BH and Hetzer MW. 2013. Protein homeostasis: live long, won't prosper. *Nat Rev Mol Cell Biol* 14(1): 55–61.
- [34] Alikhani, B Maclellan, R, Liu, P, Trackman, G, and Graves. 2007. Advanced Glycation Endproducts Stimulate Osteoblast Apoptosis Via the MAP Kinase and Cytosolic Apoptotic Pathways. *Bone* 40(2): 345-353.