

ISSN 1693 - 6485

# stomatognatic

Jurnal Kedokteran Gigi Universitas Jember



stomatognatic  
(J.KG.Unej)

Vol. 7

No. 1

Hal. 1-73

Jember  
Januari 2010

ISSN  
1693-6485

Volume 7 Nomor 1 Januari 2010

ISSN 1693-6485

# stomatognatic

Jurnal Kedokteran Gigi Universitas Jember

Telp (0331) 333536, Fax (0331) 331991  
Terbit Pertama Kali Sejak Januari 2003

Diterbitkan Oleh:  
Fakultas Kedokteran Gigi Universitas Jember  
Bekerjasama dengan PDGI Cabang Jember  
Terbit Setiap 4 bulan ( Januari, Mei, September)

Penanggung Jawab : Dekan Fakultas Kedokteran Gigi Universitas Jember

Penasehat : Pembantu Dekan I  
Pembantu Dekan II  
Pembantu Dekan III

Staf Penyunting :

Ketua Penyunting : drg. Dwi Prijatmoko, Ph.D

Penyunting Pelaksana : drg. Sulistiyani, M.Kes  
drg. Yani Corvianindya Rahayu, M.KG.  
drg. Atik Kurniawati, M.Kes.  
drg. Budi Yuwono, M.Kes.

Mitra Bestari : Prof. Drg. Ny. Soeparwadi Tet Soerjati, Sp. BM.  
Prof. DR. Drg. S. M. Soerono Akbar, Sp. KG.  
Prof. Dr. Drg. Elza Ibrahim, A. M. Biomed  
Prof. Drg. Tri Budi R.  
DR. Drg. Boedihardjo, M. Sc.  
DR. Drg. Widowati Siswomihardjo, M.S.  
DR. Drg. Permana I. Masbirin, Sp. Orto.  
Drg. Seno Pradopo, SU., Ph. D. Sp. KGA.  
DR. Drg. Iwan Hernawan, MS.  
Drg. Niken Widyanti, MDSc.

Sekretaris : Widya Dwinoto, Amd.

Alamat Redaksi : JL. Kalimantan 37 Jember 68121  
Telp. (0331) 333536, Fax. (0331) 331991  
E-mail : gawat\_76@yahoo.com

# ISI

	Halaman
<b>Karies Gigi Dan Fluoridasi Elastomer</b> Roedy Budirahardjo	1-4
<b>INFEKSI <i>Cytomegalo virus (CMV)</i> PADA IBU HAMIL DAN MANIFESTASINYA DI RONGGA MULUT</b> I Dewa Ayu Ratna Dewanti	5-9
<b>SIDE EFFECT OF DENTAL CERAMIC DEGRADATION</b> Agus Sumono	10-12
<b>EFFEK PENAMBAHAN ADRENALIN 1:80.000 DALAM LIDOKAIN 2% TERHADAP TEKANAN DARAH PADA ANESTESI BLOK N ALVEOLARIS INFERIOR</b> Abdul Rochim	13-16
<b>BRUXISM PADA ANAK-ANAK DAN PERAWATANNYA</b> Amandia Dewi Permana Shita	17-21
<b>PENATALAKSANAAN PERAWATAN FRAKTUR TEMPOROMANDIBULAR JOINT PADA ANAK-ANAK</b> Budi Yuwono	22-25
<b>HUBUNGAN KARIES GIGI DENGAN UMUR DAN JENIS KELAMIN SISWA SEKOLAH DASAR DI WILAYAH KERJA PUSKESMAS KALIWATES DAN PUSKESMAS WULUHAN KABUPATEN JEMBER</b> Kiswaluyo	26-30
<b>PENGARUH JUMLAH KOLONI BAKTERI PLAK SUBGINGIVA TERHADAP JUMLAH TOTAL LEUKOSIT SELAMA KEHAMILAN</b> Depi Praharani	31-36
<b>IDENTIFIKASI BAHAN PEWARNA DAN PENGAWET PADA SAOS TOMAT YANG BEREDAR DI KOTA JEMBER</b> Dyah setyorini, Sonny Subiantoro, Selviawati	37-44
<b>KEDARURATAN ENDODONSIA</b> Dwi Kartika Apriyono	45-50
<b>PERANAN ASETOSAL SEBAGAI ANTI-TROMBOTIK TERHADAP METABOLISME TROMBOKSAN A<sub>2</sub> (TXA<sub>2</sub>) DAN PROSTASIKLIN PGl<sub>2</sub>)</b> Pudji Astuti	51-55
<b>CORROSION RATE OF TITANIUM ORTHODONTIC WIRE AFTER IMMERSION IN ARTIFICIAL SALIVA</b> Leliana S Devi AP	56-61
<b>PENGARUH MENGKONSUMSI JUS BUAH STROBERI DALAM MENGHAMBAT PERTUMBUHAN KOLONI BAKTERI SALIVA RONGGA MULUT</b> Niken Probosari, Dyah Setyorini, Tia Novianti	62-67
<b>KEJADIAN HIV/AIDS DENGAN MANIFESTASI ORAL PADA ANAK-ANAK</b> Nuzulul Hikmah, I Dewa Ayu Ratna Dewanti	68-73

## KEJADIAN HIV/AIDS DENGAN MANIFESTASI ORAL PADA ANAK-ANAK

Nuzulul Hikmah<sup>1</sup>

I Dewa Ayu Ratna Dewanti<sup>2</sup>

<sup>1,2</sup>Bagian Ilmu Biomedik Fakultas Kedokteran Gigi Universitas Jember

### Abstract

Nowadays HIV/AIDS infection was increase to children in the world. In development countries include Indonesia, it was caused fourth killer to children. Oral manifestation to the children who has infected HIV have a different been compared with adult. **Discussion.** Candidiasis and necrotizing ulcerative gingivitis is oral lesion who was found in the children. Linear gingival erythema leukoplakia, caries and kaposis sarcoma can be an indicator of moderate and hard immunosuppression. Parotis swollen, herpes simplex virus infection and recurrent aphtous stomatitis not special connected with immunosuppression grade. The best of management patients was consider immunology status and examined oral continuity. **Conclusion.** Oral manifestation in the children very important to known because it was often first indication clinical so that someone had been infected of HIV.

**Key words :** AIDS ; HIV ; necrotizing ulcerative gingivitis ; Linear gingival erythema leukoplakia ; Kaposis sarcoma

**Korespondensi (Correspondence) :** Nuzulul Hikmah, I Dewa Ayu Ratna Dewanti, Bagian Ilmu Biomedik, Fakultas Kedokteran Gigi Universitas Jember, Jl. Kalimantan 37 Jember 68121, Indonesia, Telp.(0331)333536

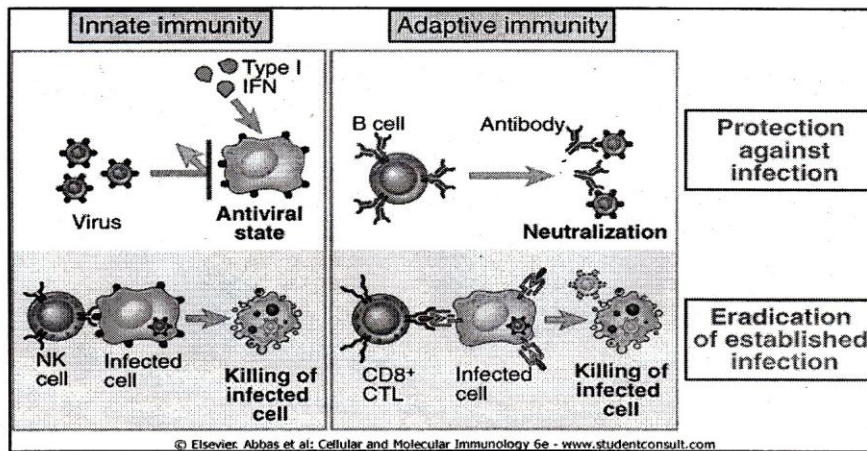
### PENDAHULUAN

Suatu penyakit karena infeksi virus sampai saat ini masih merupakan misteri yang sulit dipecahkan di dunia medis, oleh karena mudahnya mikroorganisme ini bermutasi dan menghindarkan diri dari sistem pertahanan tubuh manusia. Kemampuan untuk bermutasi dan menghindar dari sistem pertahanan tubuh tersebut menjadikan virus sulit diatasi atau menimbulkan kesulitan dalam menentukan obat yang sesuai<sup>1,2</sup>. Virus merupakan mikroorganisme intraseluler obligat yang berreplikasi di dalam sel, sering menggunakan asam nukleat dan protein pada host. Tipe infeksi virus sangat bervariasi, yang dapat melekat pada sel melalui reseptor dan masuk ke dalam sel. Setelah berhasil masuk ke dalam sel, virus dapat menyebabkan kerusakan jaringan dan penyakit<sup>3,4</sup>.

Dewasa ini infeksi HIV/AIDS meningkat pesat pada anak-anak di seluruh dunia. Di negara-negara berkembang termasuk Indonesia, dan baru-baru ini merupakan penyebab kematian keempat pada anak-anak di seluruh dunia. Berdasarkan data-data terbaru, manifestasi

oral pada anak yang terinfeksi HIV mempunyai perbedaan dibanding dengan orang dewasa. Kemungkinan behubungan dengan sistem imun yang belum sempurna<sup>1,2</sup>.

Secara umum respons pertahanan tubuh terhadap virus adalah menimbulkan respons alamiah/innate dan spesifii/adaptive. Prinsip mekanisme imunitas alamiah melawan virus diperankan oleh Interferon tipe I (IFNs) dan sel *Natural Killer* (sel NK). Infeksi virus secara langsung akan menstimulasi produksi IFN tipe I oleh sel yang terinfeksi. Fungsi IFN tipe I adalah menghambat replikasi virus dengan cara menginduksi *antiviral state* pada sel yang terinfeksi maupun sel yang tidak terinfeksi. Sedangkan sel NK berperan menghancurkan sel yang terinfeksi dan merupakan komponen yang penting melawan virus sebelum terjadi respons adaptif. Sel NK akan mengenali virus dari ekspresi MHC klas I yang dipresentasikan oleh sel yang terinfeksi. Sedangkan respons adaptif melawan infeksi virus diperankan oleh antibodi. Mekanisme pertahanan tubuh secara umum terhadap virus tersebut dapat dilihat pada gambar 1<sup>3,4,5</sup>.



Gambar 1. Respons imun terhadap virus <sup>5</sup>

**Definisi**

AIDS merupakan penyakit defisiensi imun kombinasi yang disebabkan oleh virus HIV (*Human Immunodeficiency virus*), yang dapat dilihat pada gambar 4 dan yang mempunyai sasaran pada sel T (CD4). mekanisme virus masuk ke dalam sel CD4 terlihat pada gambar 5. Penelitian-penelitian imunologik menunjukkan adanya cacat pada sel T primer seperti diperlihatkan pada sel T-helper dan sel T-supressor. Apakah penyimpangan imunologik ini merupakan atau akibat dari penyakit, hal tersebut belum diketahui sampai sekarang. AIDS mempunyai masa inkubasi 3 – 13 bulan <sup>6,7</sup>.

**Epidemiologi <sup>8,9</sup>**

AIDS ditemukan pada 4 kelompok resiko utama, yaitu :

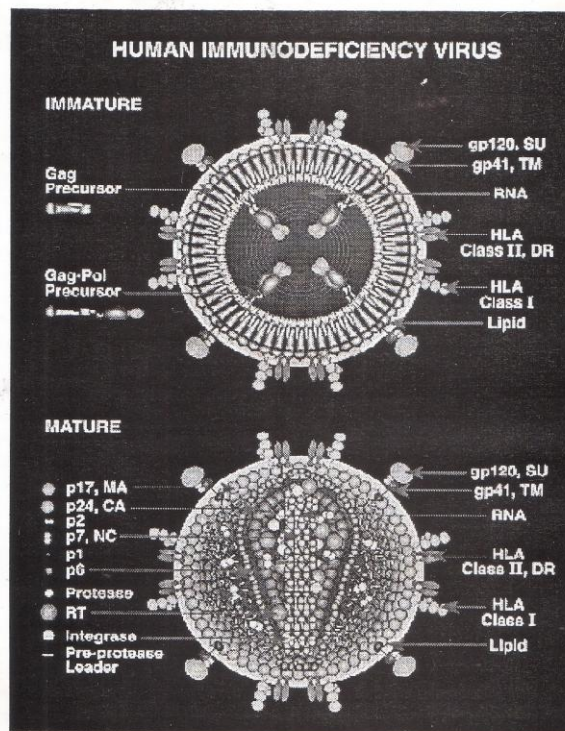
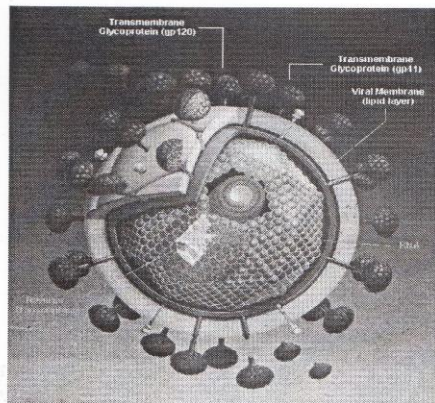
1. Laki-laki homoseksual atau laki-laki biseksual (71%)
2. Pemakai obat intravena (17%)
3. Orang-orang Haiti yang tidak ada riwayat homoseksual atau penyalahgunaan obat intravena (5%)
4. Hemofilia (0,8%).

Kasus AIDS telah dilaporkan pada bayi dari ibu-ibu dengan AIDS atau resiko AIDS atau yang menerima produk-produk darah, misalnya transfusi. Kurang dari 6% penderita termasuk pada kelompok resiko yang tidak jelas. Meskipun penyakit ini pertama kali ditemukan di New York, San Fransiko dan Los

Angeles, sekarang telah dilaporkan dari lebih dua kali lipat setiap 6 bulan. Sumber penularan utama melalui hubungan seksual, darah atau produk darah <sup>8,9</sup>.

**HIV (*Human Immunodeficiency virus*)**

Serupa dengan retrovirus, virion HIV berbentuk bola dan mempunyai inti berbentuk konus, padat electron dan dikelilingi selubung lipid yang didapat dari membrane sel host. Inti virus mengandung protein capsid mayor p24, protein nukleocapsid p7/p9, dua copy genom RNA, tiga enzim virus yang paling banyak dideteksi dan merupakan target antibody yang digunakan untuk menegakkan diagnosis infeksi HIV dengan teknik ELISA (*Enzyme-linked Immunosorbent Assay*). Inti virus dikelilingi oleh protein matriks yang dinamakan p17, yang berada di bawah selubung virion. Pada selubung terdapat dua glikoprotein, yaitu gp120 dan gp41, yang penting untuk infeksi HIV pada sel host. HIV ini akan mati dalam air mendidid/panas kering (oven) dengan suhu 56°C selama 10 – 20 menit. HIV juga tidak dapat hidup dalam darah yang kering lebih dari 1 jam, namun mampu bertahan hidup dalam darah yang tertinggal di spuit/siring/tabung suntik selama 4 minggu. Selain itu HIV juga tidak tahan terhadap beberapa bahan kimia seperti *Nonoxymol-9*, *sodium chloride*, *sodium hidrokside*. Berikut adalah gambar virus HIV <sup>11,12,13</sup>.

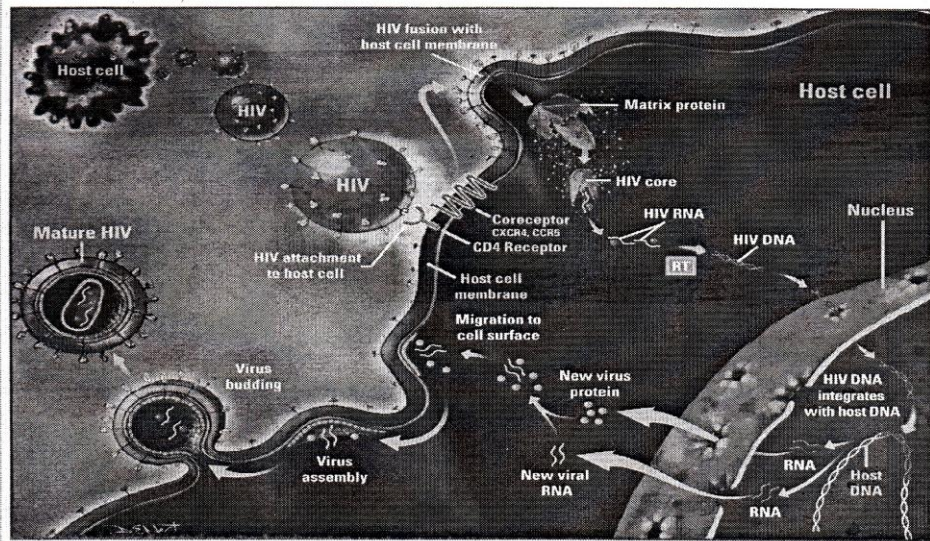


Gambar 2. Virus HIV <sup>12</sup>

**Imunopatogenesis**

Terdapat banyak bukti bahwa molekul CD4 adalah sasaran HIV. Ini menjelaskan sifat selektif virus terhadap sel T CD4 dan sel yang mempunyai 9 reseptor, seperti monosit/makrofag, sel dendritik. Walaupun HIV dapat mengenai banyak jaringan, terdapat 2 target utama yaitu sistem imun dan sistem syaraf pusat. Tanda khas AIDS adalah terjadi immunosupresi, terutama mengenai *cell-mediated immunity (CMI)* infeksi pada sel CD4 dan kerusakan fungsi sel CD4. Hal ini akibat HIV akan melekat pada membran sel host melalui reseptor yang terdapat pada sel CD4 dan mengadakan fusi dengan membran sel host. Namun perlekatan CD4 tidak cukup menyebabkan infeksi, gp120

harus juga menempel ke molekul permukaan (ko-reseptor) lainnya untuk dapat masuk ke dalam sel. Selanjutnya matriks protein dari HIV akan masuk ke dalam sel dan pada inti HIV akan melepaskan RNA yang kemudian berubah menjadi DNA yang mempunyai kemampuan masuk menembus ke dalam inti sel host dan berintegrasi dengan DNA dalam inti sel host. DNA akan berubah menjadi RNA yang mempunyai kemampuan untuk membentuk protein virus baru dan akan bermigrasi ke permukaan sel. Selanjutnya virus akan keluar menembus membran sel untuk menjadi virus yang mature dan siap menginfeksi sel yang lain. Penjelasan ini dapat terangkum dalam gambar berikut ini <sup>14,15,16</sup>.



Gambar 3. Mekanisme HIV masuk ke dalam sel CD4<sup>12</sup>

**Kategori Immunologi HIV anak-anak**

Penyakit HIV anak-anak telah ditetapkan suatu klasifikasi yang telah ditetapkan untuk menggambarkan status

status imunologi anak-anak yang terinfeksi HIV berdasarkan kadar CD4.

Tabel 1. Tingkat kategori imunologi infeksi HIV pada anak<sup>17</sup>

**Kategori tingkat immunosupresi berdasarkan usia, jumlah Cd4 dan presentase total limfosit pada anak terinfeksi HIV**

Kategori immunosupresi	tingkat	Usia					
		< 12 bulan		1 – 5 tahun		6 – 12 tahun	
		µL	%	µL	%	µL	%
Kategori 1 : tidak ada supresi		≥ 1.500	≥ 25	≤ 1.000	≤ 25	≥ 500	≥ 25
Kategori 2 : supresi sedang		750-1.499	15-24	500-999	15-24	200-499	15-24
Kategori 3 : supresi berat		< 750	< 15	< 500	< 15	< 200	< 15

**Manifestasi Oral AIDS dan tingkat immunosupresi pada anak-anak**

Kandidiasis dan *necrotizing ulcerative gingivitis* adalah lesi oral yang ditemukan pada anak-anak. Yang terinfeksi HIV dengan immunosupresi berat. *Linear gingival erythema leukoplakia* dan sarkoma kaposi dapat merupakan indikator immunosupresi sedang dan berat. Pembesaran parotis, infeksi virus herpes simpleks dan stomatitis aphtosa rekuren tidak khusus berhubungan dengan tingkat immunosupresi. Perkembangan karies secara langsung berkaitan dengan tingkat immunosupresi. Penatalaksanaan yang erbaik adalah dengan mempertimbangkan status imunologi melalui tindakan pencegahan dan pemeriksaan gigi mulut secara rutin untuk mempertahankan kesehatan dan mencapai kualitas hidup yang lebih baik<sup>18,19</sup>.

Infeksi *Human Immunodeficiency virus (HIV)* pertama kali ditemukan pada anak

tahun 1983 di Amerika Serikat mempunyai perbedaan dengan infeksi virus HIV pada orang dewasa dalam berbagai hal seperti cara penularan, pola serokonversi, riwayat perjalanan dan penyebaran penyakit, faktor resiko, metode diagnosis dan manifestasi oral. Dampak AIDS pada anak terus meningkat, dan saat ini menjadi penyebab pertama kematian anak di Afrika dan peringkat keempat penyebab kematian. Kematian anak di seluruh dunia diperkirakan 2,7 juta anak di dunia telah meninggal karena AIDS. Kasus pertama AIDS di Indonesia ditemukan pada tahun 1987 di Bali, tetapi penyebaran HIV di Indonesia meningkat setelah 1995. Data terbaru di Indonesia dari 1 April 1987 sampai 30 Juni 2005 jumlah penderita HIV 7098 orang, terdiri dari 3740 kasus infeksi HIV dan 3358 kasus AIDS dan kematian terjadi 828 orang. Fakta baru tahun 2002 menunjukkan bahwa penularan infeksi HIV di Indonesia telah meluas ke anak dan remaja, dan transmisi

perinatal (dari ibu ke anak) terjadi pada 71 kasus. Melihat jumlah penderita HIV khususnya anak makin meningkat, dokter gigi memiliki kemungkinan besar menjumpai anak penderita HIV yang belum terdiagnosis selama memberikan pelayanan gigi. Manifestasi oral pada anak ini sangat penting untuk diketahui karena sering kali merupakan indikasi klinis pertama bahwa seseorang anak terinfeksi HIV atau anggota keluarga lainnya telah terinfeksi HIV. Selain itu lesi oral tertentu dapat memprediksi perkembangan penyakit dan status imunologi anak yang terinfeksi HIV pada negara yang tidak menyediakan test laboratorium<sup>20,21</sup>.

Pada bulan Maret 1994 dan Mei 1995, *The Collaborative Workgroup on the Oral Manifestations of Pediatric HIV infection* bertemu dan membuat consensus mengenai klasifikasi lesi oral pada anak-anak, karena terdapat perbedaan prevalensi lesi-lesi oral pada anak-anak, karena terdapat perbedaan prevalensi lesi-lesi oral dengan orang dewasa. Klasifikasi tersebut terbagi dalam 3 kelompok berdasarkan penelitian dan pengalaman klinis yang ditemukan serta frekuensi kejadian lesi oral pada anak-anak yang terinfeksi HIV. Klasifikasi tersebut dapat dilihat pada tabel berikut ini<sup>17,18</sup>.

#### Klasifikasi lesi oral pada anak-anak yang terinfeksi HIV

Kelompok 1. Lesi yang biasa terjadi pada anak-anak yang terinfeksi HIV :

- a. Kandidiasis (pseudomembranous, eritematosus, *angular cheilitis*)
- b. Infeksi virus Herpes simpleks
- c. *Linear gingival erythema*
- d. Pembengkakan kelenjar parotis
- e. Stomatitis aphthous rekuren (minor, mayor, herpetiform)

Kelompok 2. Lesi yang kadang-kadang dijumpai pada anak-anak yang terinfeksi HIV:

- a. Infeksi bakteri pada mukos mulut
- b. Penyakit periodontal (*Necrotizing ulcerative gingivitis, Necrotizing ulcerative periodontitis, Necrotizing stomatitis*)
- c. Dermatitis seborrhoic
- d. Infeksi virus (cytomegalovirus, Human papillomavirus, *Molluscum contagiosum, varicella zoster*)
- e. Xerostomia

Kelompok 3 : lesi yang sangat berhubungan dengan infeksi HIV tetapi jarang terjadi pada anak-anak :

- a. Neoplasma (Sarkoma kaposi dan limfoma non-Hodkin's)
- b. Oral leukoplakia
- c. Ulser yang berhubungan dengan tuberkulosis

#### Kesimpulan

Manifestasi oral pada anak ini sangat penting untuk diketahui karena sering kali merupakan indikasi klinis pertama bahwa seseorang anak terinfeksi HIV atau anggota keluarga lainnya telah terinfeksi HIV. Selain itu lesi oral tertentu dapat memprediksi perkembangan penyakit dan status imunologi anak yang terinfeksi HIV.

#### Daftar Pustaka

1. Abbas AK, Lichtman AH, and Pober JS, 2000. *Cellular and Molecular Immunology*, 4th Ed., W.B. Saunders Company, Philadelphia. Pp: 91, 110, 111, 150, 203, 236, 262-263, 276, 277, 303, 332.
2. Bellanti JA, 1993. *Immunology III - Penerjemah: Samik Wahab A., Gajahmada University Press, Yogyakarta*. Hlm: 12, 13, 14, 348.
3. Janeway CA, Travers P, Walport M and Capra JD, 1999. *Immunobiology-The Immune System in Health and Disease*, Fourth Edition, Elsevier Science Ltd/Garland Publishing, New ork, pp: 298-303, 364-365, 395-396, 403
4. <http://jurnal-kedokteran-acans.blogspot.com/2008/11/mumps.html>
5. <http://translate.google.co.id/translate?hl=id&langpair=en%7Cid&u=>
6. <http://www.webmd.com/a-to-z/guides/infectious-mononucleosis-topic-overview>
7. <http://spiritia.or.id/li/bacali.php?lino=514>
8. <http://translate.google.co.id/translate?hl=id&langpair=en%7Cid&u=>
9. <http://www.cdc.gov/ncidod/diseases/ebv.htm>
10. <http://translate.google.co.id/translate?hl=id&langpair=en%7Cid&u=>
11. <http://emedicine.medscape.com/article/963894-overview>
12. <http://translate.google.co.id/translate?hl=id&langpair=en%7Cid&u=>
13. <http://en.wikipedia.org/wiki/Chickenpox>



Kejadian Hiv/Aids Dengan..(Nuzulul H., I.D.A.Ratna)

14. <http://www.enformasi.com/2009/02/virus-rubella.html>
15. [http://www.fk.uwks.ac.id/elib/Arsip/Departemen/Illmu Kesehatan Anak/campak%20-%20Eksanthem&20Morbilliform%20pada%20Anak.pdf](http://www.fk.uwks.ac.id/elib/Arsip/Departemen/Illmu%20Kesehatan%20Anak/campak%20-%20Eksanthem&20Morbilliform%20pada%20Anak.pdf)
16. <http://spiritia.or.id/li/bacali.php?lino=514>
17. <http://translate.google.co.id/translate?hl=id&langpair=en%7Cid&u>
18. <http://www.medicinenet.com/shingles/article.htm>
19. [http://www.fk.uwks.ac.id/elib/Arsip/Departemen?ilmu Kesehatan Anak?Varicella-Zoster.pdf](http://www.fk.uwks.ac.id/elib/Arsip/Departemen?ilmu%20Kesehatan%20Anak?Varicella-Zoster.pdf)
20. Lehner, T. 1995. Immunologi of Oral Disease. 1992. Immunologi pada Penyakit Mulut. Ed. 3. Terjemahan: Ratna Farida dan NG Suryadhana. Jakarta: Penerbit Buku Kedokteran EGC. Hlm: 112-115.
21. Roitt J. Brostoff J., Male D., 1998. Immunology, 5 Ed., Mosby International Ltd, London, p: 1.3, 1.6, 8.4, 8.8-8.11, 9.8, 9.10, 16.11, 17.12.