

**POTENSI GEL EKSTRAK BIJI KOPI ROBUSTA (*Coffea robusta*)  
TERHADAP EKSPRESI TNF- $\alpha$  PADA TIKUS PERIODONTITIS YANG  
DI INDUKSI *Porphyromonas gingivalis***

**Tantin Ermawati  
Fakultas Kedokteran Gigi Universitas Jember**

**Abstrak**

**Latar Belakang.** Penyakit periodontal masih menjadi masalah yang perlu mendapatkan perhatian. Infeksi penyakit ini disebabkan oleh bakteri *P. gingivalis* yang menimbulkan respon inflamasi yang ditandai dengan peningkatan produksi sitokin pro-inflamasi, seperti interleukin (IL)-1 $\alpha$ , IL-1 $\beta$  dan TNF- $\alpha$ . Tumor necrosis factor- $\alpha$  merupakan sitokin yang disekresikan oleh makrofag yang memiliki peranan penting dalam terjadinya inflamasi dan dapat menyebabkan terjadinya kerusakan fibroblas gingiva. **Tujuan.** menguji potensi gel ekstrak biji kopi robusta terhadap ekspresi TNF- $\alpha$  pada tikus periodontitis yang diinduksi *P.gingivalis*. **Metode.** Penelitian dilakukan secara eksperimental *in vivo* menggunakan 40 ekor tikus wistar yang dibagi menjadi 4 kelompok. Kelompok I (4 ekor tikus sebagai kelompok normal hanya di suntik PBS) sedangkan 36 ekor tikus disuntik *Porphyromonas gingivalis* setiap 3 hari sekali selama 2 minggu untuk dibuat model periodontitis. Kelompok II (12 ekor tikus periodontitis hanya disuntik PBS), Kelompok III (12 ekor tikus periodontitis dan diterapi gel ekstrak biji kopi robusta konsentrasi 25%), Kelompok IV (12 ekor tikus periodontitis dan diterapi gel ekstrak biji kopi robusta konsentrasi 50%). Pemberian gel ekstrak biji kopi robusta diberikan secara topikal pada area sulkus gingiva dengan cara dioleskan dan diberikan sehari 2 kali selama 14 hari. Selanjutnya tikus didekaputasi pada hari ke 1, 7, dan 14 (masing-masing 4 ekor tikus). Kemudian dibuat sediaan histologis serta dilakukan pengecatan imunohistokimia untuk melihat ekspresi TNF- $\alpha$ . **Hasil.** gel ekstrak biji kopi yang diaplikasikan pada gingiva tikus periodontitis menyebabkan terjadinya penurunan ekspresi TNF- $\alpha$ . Pada hari ke-14. Pemberian gel ekstrak biji kopi robusta pada konsentrasi 50% efektif menurunkan derajat inflamasi dibandingkan dengan gel ekstrak biji kopi 25%. Hal ini ditunjukkan dengan ekspresi TNF- $\alpha$  yang lebih sedikit. **Kesimpulan** gel ekstrak biji kopi robusta dapat menurunkan ekspresi TNF- $\alpha$  pada sel fibroblas tikus periodontitis

Kata kunci : periodontitis, *P. gingivalis*, tikus wistar, ekspresi TNF- $\alpha$ , imunohistokimia

## Abstract

**Background.** Periodontal disease is still a matter of concern. This disease is caused by infection of *P. gingivalis* bacteria that cause inflammatory response characterized by increased production of pro-inflammatory cytokines, such as interleukin (IL) -1 $\alpha$ , IL-1 $\beta$  and TNF- $\alpha$ . Tumor necrosis factor- $\alpha$  is a cytokine that is secreted by macrophages which have an important role in the inflammation and can cause damage to fibroblasts gingiva. **Purpose** The aim of this study examine the potential of robusta coffee bean extract gel on the expression of TNF- $\alpha$ -induced periodontitis in rats by *P.gingivalis*. **Method.** The study was carried out experimentally in vivo using 40 Wistar rats were divided into 4 groups. Group I (4 rats as normal group only in injecting PBS), while 36 rats injected with *P.gingivalis* every 3 days for 2 weeks to make a model of periodontitis. Group II (12 periodontitis rats injected with PBS only), Group III (12 periodontitis rats and treated robusta coffee bean extract gel concentration of 25%), Group IV (12 periodontitis rats and treated robusta coffee bean extract gel concentration of 50%). Provision of robusta coffee bean extract gel applied topically to the gingival sulcus area topically and given 2 times a day for 14 days. Furthermore rats killed on days 1, 7, and 14 (respectively 4 rats). Then made preparations histological and immunohistochemical staining is done to look at the expression of TNF- $\alpha$ . **Results.** coffee bean extract gel applied to the gingiva of periodontitis rats decreased the expression of TNF- $\alpha$ . on the 14 day. robusta coffee bean extract gel 50% effective in lowering the degree of inflammation compared with the robusta coffee bean extract gel 25%. This is indicated by the expression of TNF- $\alpha$  were fewer. **Conclusion.** gel robusta coffee bean extract can reduce the expression of TNF- $\alpha$  in fibroblast cell

**Key words:** periodontitis, *P. gingivalis*, Wistar rats, the expression of TNF- $\alpha$ , immunohistochemistry (IHC)

## **Pendahuluan**

Periodontitis adalah suatu penyakit infeksi pada jaringan penyangga gigi yang dapat menyebabkan kerusakan jaringan periodontal yang disebabkan oleh aktivitas bakteri patogen. Produk bakteri *P. gingivalis* lain seperti LPS dan senyawa lain dapat meningkatkan aksesnya ke jaringan gingiva, sehingga menginisiasi dan menimbulkan inflamasi yang menyebabkan peningkatan produksi sitokin pro-inflamasi, seperti interleukin(IL)-1 $\alpha$ , IL-1 $\beta$ , tumor necrosis factor- $\alpha$  (TNF- $\alpha$ ), dan prostaglandin (PGE2).<sup>1,2,3</sup> TNF- $\alpha$  merupakan sitokin yang disekresikan oleh makrofag dan memiliki peranan pada proliferasi sel, diferensiasi, apoptosis, metabolisme lipid dan koagulasi.<sup>4</sup> TNF- $\alpha$  memiliki peranan penting dalam terjadinya inflamasi. TNF- $\alpha$  dapat menyebabkan terjadinya kerusakan fibroblas gingiva dan memicu terjadinya resorpsi tulang alveolar.

Dewasa ini di Indonesia banyak dikembangkan penelitian tanaman obat yang bermanfaat sebagai obat alternatif pengganti obat kimiawi yang beredar di pasaran yakni biji kopi robusta. Tanaman kopi banyak di jumpai di kota Jember dan merupakan sentra produksi terbanyak. Biji kopi secara alami mempunyai kandungan seperti kafein, senyawa fenolik, trigonellin, dan asam khlorogenik yang memiliki aktifitas sebagai anti bakteri dan anti-inflamasi.<sup>5,6</sup> Hal tersebut juga didukung oleh penelitian yang telah dilakukan sebelumnya, bahwa ekstrak biji kopi robusta konsentrasi 50% terbukti paling poten dalam meningkatkan viabilitas sel neutrofil dari paparan *P.gingivalis* dan menurunkan jumlah adhesi *P.gingivalis* terhadap neutrofil pada konsentrasi ekstrak biji kopi 50% dan 100%.<sup>7</sup> Berdasarkan latar belakang diatas maka peneliti ingin mengembangkan obat anti-inflamasi berupa gel ekstrak biji kopi robusta yang diaplikasikan secara topikal pada area sulkus gingiva tikus periodontitis yang diinduksi *P.gingivalis* dan mengetahui ekspresi TNF- $\alpha$ . Hal tersebut diharapkan bahwa gel ekstrak biji kopi nantinya bermanfaat untuk mencegah inflamasi jaringan periodontal.

## **Bahan dan Metode**

Penelitian dilakukan secara eksperimental *in vivo* pada tikus periodontitis. Variabel bebas adalah gel ekstrak biji kopi robusta konsentrasi 25% dan 50%. Variabel tergantung adalah ekspresi TNF- $\alpha$  pada tikus periodontitis. Variabel terkontrol adalah tikus (wistar), tikus jantan usia  $\pm 3$  bulan, teknik induksi *P.gingivalis*, konsentrasi bakteri *P.gingivalis*, cara pemberian gel ekstrak biji kopi secara topikal.

## **1. Prosedur penelitian**

### **a. Ethical Clearance**

Sebelum dilaksanakan penelitian, prosedur perlakuan terhadap hewan coba dilakukan pengurusan *ethical clearance* di Komisi Etik Penelitian Kesehatan, Fakultas Kedokteran Gigi Universitas Gadjah Mada.

### **b. Persiapan Hewan Coba**

40 ekor tikus wistar dilakukan aklimatisasi selama 1 minggu sebelum perlakuan, yang bertujuan untuk adaptasi tikus didalam kandang dan mencegah terjadinya stress pada tikus.

### **c. Pembagian Kelompok Perlakuan.**

Tikus wistar yang sudah diadaptasikan dikelompokkan menjadi 4 kelompok yaitu :

1. **Kelompok I** (4 ekor) merupakan kelompok tikus normal (kontrol)
2. **Kelompok II** (12 ekor) merupakan kelompok periodontitis yang diinduksi *P.gingivalis* selama 2 minggu
3. **Kelompok III** (12 ekor) merupakan kelompok periodontitis yang diinduksi *P.gingivalis* selama 2 minggu dan diterapi gel ekstrak biji kopi robusta konsentrasi 25%
4. **Kelompok IV** (12 ekor) merupakan kelompok periodontitis yang diinduksi *P.gingivalis* selama 2 minggu dan diterapi gel ekstrak biji kopi robusta konsentrasi 50%

### **d. Pembuatan Suspensi *P. gingivalis***

Cara membuat suspensi *P.gingivalis* adalah dengan mencampur 2ml larutan BHI-B steril dimasukkan kedalam tabung reaksi dan ditambahkan 1ose *P. gingivalis* dan dihomogenkan diatas sentrifuge. Setelah dilakukan pengenceran dan penambahan aquades steril diukur absorbansinya dengan standar Mc Farland 0,5 dengan absorbansi 0,05 dan panjang gelombang 560 nm menggunakan spektrofotometer.

### **e. Pembuatan Ekstrak Biji Kopi Robusta**

Ekstrak biji kopi diperoleh dengan memblender biji kopi robusta kering hingga menjadi serpihan kecil dan halus, selanjutnya bubuk kopi ditimbang sebanyak 300 gram dan dilakukan maserasi dalam larutan etanol 97% selama 24 jam. Setelah itu sampel disaring dan dipisahkan menggunakan *rotary evaporator* dan diperoleh ekstrak pekat 100%. Kemudian ekstrak biji kopi robusta dibuat dalam beberapa konsentrasi yaitu 50% serta 25%.

## **f. Pembuatan Gel Ekstrak Biji Kopi Robusta**

Proses pembuatan basis gel dimulai dengan Carbopol dikembangkan dalam air panas dalam mortar selanjutnya ditambahkan trietanolamin (TEA) sampai terbentuk massa gel. Ekstrak biji kopi robusta dicampurkan dengan propilen glikol ke dalam basis gel hingga homogen.

## **2. Pelaksanaan Penelitian**

### **a. Membuat model periodontitis**

Pada tahap awal tikus wistar dilakukan pembiusan dengan menggunakan ketamin (KTM 100). Dosis yang digunakan adalah 80 mg/kgBB yang disuntikkan pada daerah kaki belakang sebelah kanan di muskulus quadriceps/tricep. Selanjutnya infeksi pada jaringan periodontal dilakukan dengan induksi *P.gingivalis* pada sulkus gingiva 0,05µl di bukal dan 0,05µl di palatal molar atas kanan dan diberikan 3 hari sekali selama 2 minggu menggunakan *tuberculine syringe* dengan ukuran jarum 30 gauge.

### **b. Aplikasi gel ekstrak biji kopi robusta**

Setelah didapatkan tikus periodontitis, selanjutnya diberikan aplikasi gel ekstrak biji kopi robusta konsentrasi 25% dan 50%. Gel ekstrak biji kopi robusta di aplikasikan secara topikal pada area sulkus gingiva tikus periodontitis 2 kali sehari selama 14 hari.

### **c. Pengambilan sampel tikus**

4 ekor tikus wistar pada setiap kelompok I, II, dan III, IV dilakukan dekaputasi pada hari ke-1, ke-7, dan ke-14 setelah 2 minggu pemaparan *P.gingivalis* dan pemberian terapi gel ekstrak biji kopi robusta. Dekaputasi dilakukan dengan cara menganastesi terlebih dahulu tikus secara intra muskular menggunakan ketamin. Selanjutnya diambil rahang bawahnya untuk dibuat sediaan jaringan untuk pengamatan imunohistokimia.

### **d. Pembuatan preparat dan pengecatan imunohistokimia**

Setelah dilakukan dekaputasi, rahang atas tikus diambil kemudian di fiksasi dengan larutan *buffer formalin*. Proses dekalsifikasi menggunakan EDTA selama  $\pm$  2 minggu. Setelah jaringan lunak dilakukan pemotongan jaringan. Cuci dengan air mengalir selama 60 menit untuk membersihkan jaringan. Rendam dalam alkohol bertingkat dengan konsentrasi 70%, 80%, 90%, Absolut (100%) I, Absolut (100%) II, Absolut (100%) III untuk menghilangkan air dalam jaringan. Pada tiap konsentrasi direndam secara berturut-turut selama 60 menit. Rendam dalam larutan *xylol* I, *xylol* II, dan *xylol* III, masing-masing selama 60 menit. Proses infiltrasi parafin dalam oven dengan suhu 60 °C, dengan cara bertahap, sediaan dimasukkan ke dalam parafin murni I, II, dan III masing-masing selama 60 menit.

Proses *embedding* dan pemberian label. Pemotongan dengan mikrotom. Pemanasan pada suhu 40 °C sampai kering di atas *hot plate*.

Selanjutnya dilakukan pewarnaan imunohistokimia (Lab Vision) dengan cara: Deparafinisasi jaringan menggunakan *Xylol* III selama 2 menit, *Xylol* II selama 2 menit, *Xylol* I selama 2 menit, Alkohol absolut III selama 2 menit, Alkohol absolut II selama 2 menit, Alkohol absolut I selama 2 menit, Alkohol 90 % selama 2 menit, Alkohol 80 % selama 2 menit, Alkohol 70 % selama 2 menit. Cuci dengan *PBS* sebanyak 3x, masing-masing selama 5 menit. Masukkan ke dalam larutan H<sub>2</sub>O<sub>2</sub> 0,3 % dalam metanol (30 % H<sub>2</sub>O<sub>2</sub> sebanyak 1 ml ke dalam 100 ml metanol) selama 20 menit. Cuci dengan air mengalir selama 10 menit. Cuci dengan aquades selama 3-5 menit. Cuci dengan *PBS* sebanyak 3x, masing-masing selama 5 menit. Inkubasi dalam *antigen retrieval (buffer citrate)* dalam *microwave* selama 10 menit, kemudian dinginkan pada suhu ruang selama 30 menit. Cuci dengan *PBS* sebanyak 3x, masing-masing selama 5 menit. Aplikasi *Ultra V Block*, inkubasi selama 5 menit pada suhu ruang. Cuci dengan *PBS* sebanyak 3x, masing-masing selama 5 menit. Aplikasi antibodi primer (antibodi poliklonal TNF- $\alpha$ ) dengan perbandingan 1:100 (10 $\mu$  antibodi + 1cc PBSA), diamkan selama 24 jam dalam suhu 4 °C. Cuci dengan *PBS* sebanyak 3x, masing-masing selama 5 menit. Aplikasi *Biotinylated Goat Anti-Polyvalent* (antibodi sekunder), inkubasi selama 5 menit dalam suhu ruang. Cuci dengan *PBS* sebanyak 3x, masing-masing selama 5 menit. Aplikasi *Streptavidin Peroxidase*, inkubasi selama 5 menit dalam suhu ruang. Cuci dengan *PBS* sebanyak 3x, masing-masing selama 5 menit. Inkubasi dalam pewarna kromogen *DAB (1,3-diamino benzidin)*, diamkan selama 10-20 menit. Cuci dengan *PBS* sebanyak 3x, masing-masing selama 5 menit. Cuci dengan air mengalir selama 10-15 menit. *Counterstain* dengan *Mayer's hematoxylin* selama 1-5 detik. Dehidrasi (kerjanya berlawanan dengan deparafinisasi). *Mounting*.

#### **e. Parameter ekspresi TNF- $\alpha$**

Adanya ekspresi TNF- $\alpha$  ditunjukkan sel yang membran selnya berwarna coklat. Selanjutnya pengamatan dilakukan di bawah mikroskop dengan pembesaran 400 kali. Data penelitian adalah jumlah rata-rata ekspresi TNF- $\alpha$  dihitung per 100 sel.

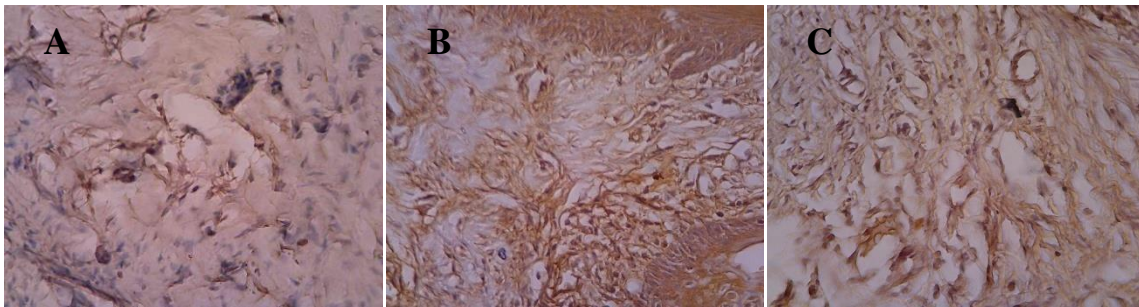
#### **f. Analisis Data**

Data yang diperoleh ditabulasikan dan diuji menggunakan uji *two way anova* dilanjutkan dengan uji LSD. Nilai  $p < 0,05$  secara statistik signifikan.

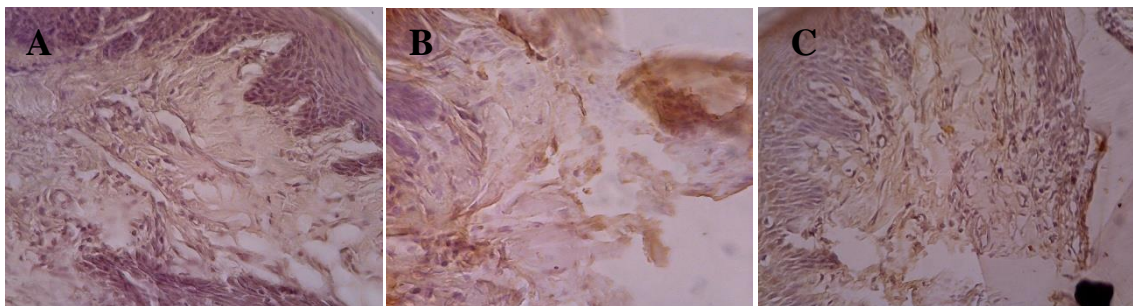
## Hasil dan Pembahasan

### 1. Ekspresi TNF- $\alpha$

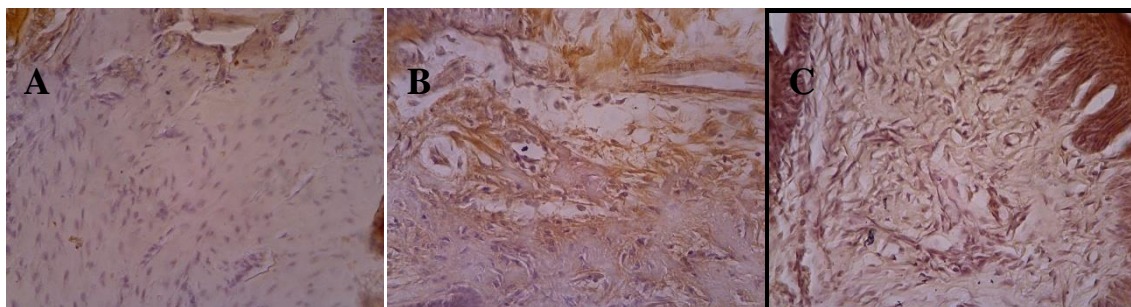
Ekspresi TNF- $\alpha$  diamati dengan melakukan pengecatan imunohistokimia pada sediaan. Sel yang mengekspresi TNF- $\alpha$  akan memberikan gambaran warna coklat pada sitoplasmanya (karena substrat *DAB*), sedangkan yang tidak mengekspresikan TNF- $\alpha$  akan memberikan gambaran warna biru. Gambaran ekspresi TNF- $\alpha$  dapat dilihat sebagai berikut:



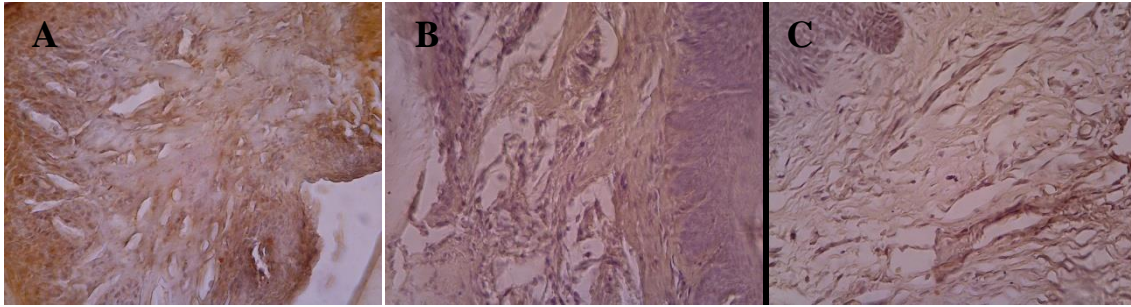
Gambar 1. Ekspresi TNF- $\alpha$  pada jaringan periodontal normal tanpa terapi gel ekstrak biji kopi robusta. TNF- $\alpha$  sedikit diekspresikan pada sel fibroblas pada kelompok kontrol hari ke-1, 7 dan 14 (A-C). Pembesaran mikroskop 400x



Gambar 2. Ekspresi TNF- $\alpha$  pada jaringan periodontal tikus periodontitis tanpa terapi gel ekstrak biji kopi robusta. TNF- $\alpha$  banyak diekspresikan pada sel fibroblas pada hari ke-1, 7 dan 14 (A-C). Pembesaran mikroskop 400x



Gambar 3. Ekspresi TNF- $\alpha$  pada jaringan periodontal tikus periodontitis yang diterapi gel ekstrak biji kopi robusta 25%. TNF- $\alpha$  sedikit diekspresikan pada sel fibroblas pada hari ke-1, 7 dan 14 (A-C). Pembesaran mikroskop 400x



Gambar 4. Ekspresi TNF- $\alpha$  pada jaringan periodontal tikus periodontitis yang diterapi gel ekstrak biji kopi robusta 50%. TNF- $\alpha$  sedikit diekspresikan pada sel fibroblas pada hari ke-1, 7 dan 14 (A-C). Pembesaran mikroskop 400x

Berdasarkan hasil penelitian didapatkan rerata dan simpangan baku dari ekspresi TNF- $\alpha$ . Hasil tersebut ditabulasikan dalam Tabel berdasarkan kelompok perlakuan dan lama waktu pemberian terapi (Tabel.1).

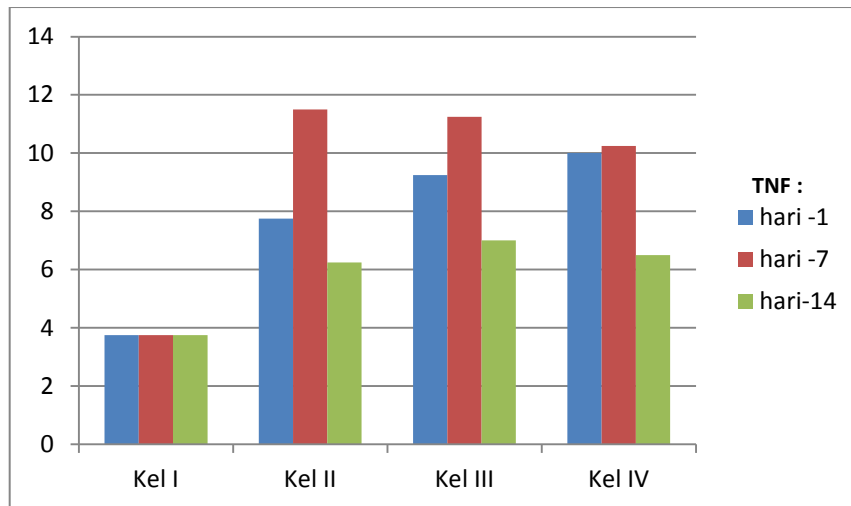
Tabel 1. Rerata dan simpangan baku ekspresi TNF- $\alpha$  berdasarkan kelompok perlakuan dan waktu dekaputasi

Kelompok	Hari	$\bar{x} \pm SB$
Kel I (kontrol)	Hari ke-1	3,75 $\pm$ 1,26
	Hari ke-7	3,75 $\pm$ 1,26
	Hari ke-14	3,75 $\pm$ 1,26
Kel II (Periodontitis + Placebo)	Hari ke-1	7,75 $\pm$ ,96
	Hari ke-7	11,5 $\pm$ 2,38
	Hari ke-14	6.25 $\pm$ 3,09
Kel III (Periodontitis + Gel ekstrak kopi 25%)	Hari ke-1	9.25 $\pm$ 1,71
	Hari ke-7	11.25 $\pm$ 2,22
	Hari ke-14	7.00 $\pm$ 1,41
Kel IV (Periodontitis + Gel ekstrak kopi 50%)	Hari ke-1	10.00 $\pm$ 1,41
	Hari ke-7	10.25 $\pm$ 1,50
	Hari ke-14	6.50 $\pm$ ,57

Ket :  $\bar{x}$  : rerata  
 SB : simpangan baku

Berdasarkan Tabel diatas menunjukkan bahwa terjadi peningkatan rerata jumlah TNF- $\alpha$  pada kelompok perlakuan dibandingkan kelompok kontrol. Rerata TNF- $\alpha$  pada ketiga kelompok perlakuan (II,III,IV) cenderung mengalami peningkatan dari hari ke-1 ke hari ke-7, namun terjadi penurunan rerata TNF- $\alpha$  pada hari ke 14. Ekspresi TNF- $\alpha$  pada kelompok II pada hari ke-1,ke-7 dan ke-14 adalah (7.7500  $\pm$  .95743; 11.500  $\pm$  2.380 dan 6.2500  $\pm$  3.095). Pada kelompok II menunjukkan terjadinya peningkatan rerata TNF- $\alpha$  pada hari ke-1 dan hari ke- 7, namun mengalami penurunan pada hari ke-14. Keadaan ini terjadi pula pada kelompok III dan IV. Hal tersebut dapat dilihat pada diagram batang dibawah ini.





Gambar 5. Ekspresi TNF- $\alpha$  pada kelompok perlakuan hari ke-1,7 dan 14

Pada hasil uji *two way anova* memperlihatkan bahwa ekspresi TNF- $\alpha$  pada masing-masing kelompok perlakuan menunjukkan adanya perbedaan yang bermakna ( $p < 0.05$ ).

Tabel 2. Hasil uji *two way anova*

	Type III Sum of Squares	df	Mean Square	F	Sig.
Corrected Model	367.667(a)	11	33.424	11.352	.000
Intercept	2760.333	1	2760.333	937.472	.000
KELOMPOK	367.667	11	33.424	11.352	.000
Error	106.000	36	2.944		
Total	3234.000	48			

Ket : Signifikan ( $p < 0,05$ )

Setelah dilakukan uji *two way anova*, untuk mengetahui perbedaan antar kelompok maka selanjutnya dilakukan uji LSD yang dapat dilihat pada Tabel 3.

Tabel 3. Rangkuman LSD ekspresi TNF- $\alpha$

	Kel II (Hr-7)	Kel II (Hr-14)	Kel III (Hr-1)	Kel III (Hr-7)	Kel III (Hr-14)	Kel IV (Hr-1)	Kel IV (Hr-7)	Kel IV (Hr-14)
Kel II (Hr-1)	0,04*			0,07*			0,047*	
Kel II (Hr-7)		0,00*			0,01*			0,00*
Kel II (Hr-14)			0,018*	0,00*		0,04*	0,02*	
Kel III (Hr-1)								0,03*
Kel III (Hr-7)					0,01*			0,00*
Kel III (Hr-14)						0,02*	0,01*	
Kel IV (Hr-1)								0,07*
Kel IV (Hr-7)								0,04*

Ket : \* = menunjukkan perbedaan yang signifikan ( $p < 0,05$ )  
 untuk kelompok kontrol (kel I) dengan kelompok perlakuan (II,III,IV)  
 terdapat perbedaan yang signifikan (data tidak ditampilkan)

Berdasarkan hasil LSD didapatkan hasil bahwa terdapat perbedaan yang bermakna antara kelompok III hari ke-7 dengan kelompok III hari ke-14 setelah pemberian terapi gel ekstrak biji kopi 25% . Terdapat perbedaan yang bermakna antara kelompok IV hari ke-1 dengan kelompok IV hari ke-14 serta kelompok IV hari ke-7 dengan kelompok IV hari ke-14 setelah pemberian terapi gel ekstrak biji kopi robusta konsentrasi 50%. Adanya perbedaan antar kelompok dapat dilihat pada tabel diatas.

## Pembahasan

Berdasarkan penelitian yang telah dilakukan menunjukkan bahwa suspensi bakteri *P.gingivalis* sebanyak 0,05 $\mu$ l yang disuntikkan pada jaringan periodontal tikus selama 3hari sekali selama 2 minggu dapat menstimulasi terjadinya periodontitis pada tikus wistar. Bakteri *P.gingivalis* dapat menyebabkan kerusakan jaringan secara tidak langsung dengan mengaktifkan respon pertahanan host dengan menstimulasi pelepasan sejumlah mediator inflamatori.<sup>8</sup> Bakteri yang menginvasi jaringan periodontal memicu respon tubuh dengan menstimulasi komponen seluler seperti fibroblast dan monosit untuk menghasilkan sitokin seperti TNF- $\alpha$ , Interleukin-1 (IL-1), IL-6, IL-8 dan prostaglandin E2 (PGE2). Produk proinflamatori ini dapat merangsang pengeluaran matriks metalloproteinase (MMPs) yang

akan mendegradasi protein matriks ekstraseluler sehingga memicu terjadinya resorpsi tulang dan kerusakan jaringan kolagen.<sup>9</sup>

Hasil penelitian dengan pengecatan imunohistokimia menunjukkan adanya ekspresi positif TNF- $\alpha$  pada tikus periodontitis. Peningkatan ekspresi TNF- $\alpha$  pada tikus periodontitis terjadi pada hari-1 dan meningkat jumlahnya pada hari ke-7. Peningkatan ekspresi TNF- $\alpha$  menunjukkan bahwa adanya suatu proses inflamasi yang sedang terjadi, namun pada hari ke-14 terjadi penurunan ekspresi TNF- $\alpha$ . Adanya hubungan positif antara peningkatan ekspresi TNF- $\alpha$  pada kondisi inflamasi menunjukkan bahwa mediator proinflamatori ini dapat dijadikan sebagai salah satu indikator peradangan yang berakibat pada kerusakan jaringan periodontal.

Inflamasi yang terjadi berkaitan dengan peranan *P.gingivalis*. Hal ini didukung penelitian yang dilakukan oleh Graves dkk bahwa bakteri *P.gingivalis* yang diinokulasikan pada binatang model tikus dapat mengekspresikan TNF- $\alpha$  dalam jumlah yang besar. Menurut Bletsa dkk. menyatakan bahwa TNF- $\alpha$  menginduksi produksi IL-1, dan IL-1 menstimulasi sendiri sintesisnya sebagai umpan balik positif. Pada kondisi inflamasi, IL-1 dan TNF- $\alpha$  diekspresikan dalam jumlah besar oleh makrofag serta oleh banyak jenis lain sel, termasuk fibroblas.<sup>10,11</sup>

Untuk menekan terjadinya inflamasi jaringan periodontal maka digunakan suatu obat alternative yang berasal dari bahan alami yakni ekstrak biji kopi robusta. Berdasarkan data penelitian yang dilakukan menunjukkan gel ekstrak biji kopi yang diaplikasikan pada gingiva tikus periodontitis terjadi penurunan ekspresi TNF- $\alpha$ . Pada Tabel.1 menunjukkan bahwa pemberian gel ekstrak biji kopi robusta pada konsentrasi 50% efektif menurunkan derajat inflamasi dibandingkan dengan gel ekstrak biji kopi 25%. Hal ini ditunjukkan dengan ekspresi TNF- $\alpha$  yang lebih sedikit.

Kemampuan gel ekstrak biji kopi robusta sebagai antiinflamasi yakni oleh karena kandungan yang terdapat pada biji kopi yakni kadar kafein 2%, minyak atsiri 10-16%, asam klorogenik 6-10%, zat gula 4%, selulose 22-27%, polifenol 0,2%.<sup>12</sup> Jenis kopi robusta mempunyai aktivitas antioksidan 2 kali lebih tinggi dibandingkan jenis kopi arabika. Kandungan asam klorogenik dan asam caffeic yang terdapat pada ekstrak biji kopi robusta dapat berfungsi sebagai antioksidan yang dapat menetralsir ROS yang dihasilkan oleh PMN. ROS merupakan radikal bebas atau oksidan yang sangat reaktif, dimana sebuah molekul atau atom yang mempunyai satu atau lebih elektron yang tidak berpasangan pada orbital terluarnya. ROS yang bersifat tidak stabil ini berupaya mendapatkan pasangan elektron dari molekul lain.<sup>13</sup> Produksi ROS yang berlebihan dapat menyebabkan terjadinya

ketidakseimbangan antara ROS dan sistem antioksidannya yang berujung pada stress oksidatif. Stres oksidatif dapat memicu terjadinya kerusakan asam lemak tidak jenuh ganda.<sup>14</sup>

Menurut Astuti mengungkapkan bahwa PUFA pada membran sel sangat rentan terhadap peroksidasi lipid karena banyak mengandung ikatan rangkap. Keberadaan karbon-karbon yang memiliki ikatan rangkap akan melemahkan ikatan karbon-hidrogen, sehingga atom hidrogen tersebut bersifat rentan teroksidasi. Antioksidan dibutuhkan untuk proses penyembuhan dan melindungi terhadap kerusakan oksidatif. Oleh karena itu antioksidan yang terdapat pada ekstrak biji kopi dapat berperan terhadap proses penyembuhan dengan indikator penurunan ekspresi TNF- $\alpha$  sel fibroblas. TNF- $\alpha$  merupakan sitokin inflamasi yang paling berperan pada proses inflamasi dan dipakai sebagai indikator untuk sel yang mengalami stres oksidatif, apoptosis atau nekrosis. Kadar TNF- $\alpha$  akan meningkat pada kondisi inflamasi.<sup>13</sup>

Berdasarkan uji *two way anova* menunjukkan adanya perbedaan yang signifikan pada kelompok kontrol dengan kelompok perlakuan. Hasil uji LSD terdapat perbedaan terdapat perbedaan yang bermakna antara kelompok III hari ke-7 dengan kelompok III hari ke-14 setelah pemberian terapi gel ekstrak biji kopi 25% . Terdapat perbedaan yang bermakna antara kelompok IV hari ke-1 dengan kelompok IV hari ke-14 serta kelompok IV hari ke-7 dengan kelompok IV hari ke-14 setelah pemberian terapi gel ekstrak biji kopi robusta konsentrasi 50%. Hal ini menunjukkan bahwa terapi gel ekstrak biji kopi robusta mampu menurunkan ekspresi TNF- $\alpha$  yang berarti menurunkan derajat inflamasi. Namun pada kelompok II hari ke-7 tidak ada perbedaan yang signifikan antara kelompok III hari ke-7 maupun kelompok IV hari ke-7, keadaan ini menunjukkan bahwa kondisi inflamasi masih terjadi pada hari ke-7 baik pada kelompok II, III, maupun kelompok IV. Proses penyembuhan akibat pemberian gel ekstrak biji kopi baru terlihat pada hari ke-14.

Kandungan lain yang terdapat pada ekstrak biji kopi robusta adalah adanya polifenol. Berdasarkan penelitian yang dilakukan Yunarti menyatakan bahwa polifenol merupakan antioksidan kuat dan dapat melindungi sel imun dari kerusakan biologis akibat radikal bebas. Polifenol terbukti mampu mencegah peningkatan produksi sitokin inflamasi (IL-1, IL-6, IL-8 dan TNF- $\alpha$ ) oleh sel makrofag dan limfosit yang teraktivasi oleh radikal bebas. Penelitian pada tikus membuktikan bahwa polifenol terbukti menurunkan produksi TNF- $\alpha$ . Penelitian lain yang dilakukan oleh Kenisa dkk menunjukkan bahwa pemberian ekstrak biji kopi robusta dapat membantu penyembuhan luka pada hewan coba *Cavia cabaya* Selain itu polifenol ekstrak biji kopi juga dilaporkan dapat menurunkan histamin, bradikinin dan leukotrin yang menurunkan aktivitas sistem komplemen.<sup>15,16</sup> Oleh karena itu dapat ditarik kesimpulan bahwa

pemberian gel ekstrak biji kopi robusta konsentrasi 25% dan 50% pada tikus periodontitis dapat menurunkan produksi TNF- $\alpha$  yang dapat diidentifikasi dari sedikitnya ekspresi TNF- $\alpha$  pada fibroblas.

#### DAFTAR PUSTAKA

1. Carranza, F., Newman M., Takei H., dan Klokkevoold, P. 2006. *Clinical periodontology. 10<sup>th</sup> edition. Philadelphia: WB Saunders*
2. Fuller, R. 1997, *Probiotic 2: Application and Practical Aspect. Great Britain : Chapman & Hall. P 439-442*
3. Indahyani, D.E, Santoso, A.S., Utoro, T., Marsetyawan, H.N.E, 2007. Pengaruh induksi lipopolisakarida (LPS) terhadap osteopontin tulang alveolaris tikus pada masa erupsi gigi. *Ind.J.Dent*, 14(1): 2-7
4. Abiyoso, A., D. Rudijanto, D.W. Hendrawan, H. Soeatmadji, H.M. Kalim, Soedirjo, dan H. Achmad. 1994. Ilmu Penyakit Dalam.Laboratium Ilmu Penyakit Dalam Fakultas Kedokteran Universitas Brawijaya. Malang
5. Fardiaz, S. 1995. Antimicrobial Activity of Coffee (Coffee Robusta) Extract. *Asean Food J.* 10 (3)
6. Farah, A. Monteiro, M., Donangelo.C.M., Lafay, S. 2008. Chlorogenic Acid From Green Extract Are Highly Bioavailable In Humans. *J.Nutr.*Vol 138. No.12, 2309-2315
7. **Ermawati, T. 2013.** Efek Ekstrak Biji Kopi Robusta (*Coffea robusta*) Terhadap Kemampuan Adhesi dan Viabilitas Neutrofil Yang Di papar *Porphyromonas gingivalis*. Penelitian dosen pemula, Univ. Jember
8. Page, R. 1991. The Role of Inflammatory Mediators in The Pathogenesis of Periodontal Disease. *J.Periodont Res.* 26 : 230-242
9. Schenkein, H. 1999. The Pathogenesis of Periodontal Disease. *J.Periodontol.* Vol 70: 457-466
- 10.Graves, D.T. Oskoui, M. Volejnikova S. Naguib, G. Cai, S. Desta, T. Kakouras, A. Jiang, Y. 2001. Tumor Necrosis Factor Modulates Fibroblast Apoptosis, PMN Recruitment, and Osteoclast Formation in Response to *P.gingivalis* Infection. *J Dent Rest* 80(10): 1875-1879
11. Bletsa A., Berggreen E and Brudvik P. 2006. "Interleukin-1alpha and Tumor Necrosis Factor-Alpha Expression During the Early Phases of Orthodontic Tooth Movement in Rats", *European Journal of Oral Sciences*, 114: 423-429
12. James & Spillane J, 1990. *Komoditi Kopi: Peranannya dalam Perekonomian Indonesia.* Bogor: Institute Pertanian Bogor
13. Astuti, S, 2008. Isovlafon Kedelai dan Potensinya Sebagai Penangkap Radikal Bebas. *Jurnal Teknologi Industri dan Hasil Pertanian.* Vol.13. No.2
14. Katoch, B dan Begum, R. 2003. Biochemical Basis of The High Resistance to Oxidative Stress in *Distyostelium discoideum*. *J.Biosci.* Vol 28 No. 5
15. Yunarti 2007. Pengaruh Polyphenol Teh Hijau Terhadap Kapasitas Produksi TNF- $\alpha$  Oleh sel Mononuklear Darah Tepi Pada Penderita Karsinoma Nasopharing Yang Mendapat Radioterapi. *Thesis.* Semarang: Program Pasca Sarjana Magister Ilmu Biomedik dan Program Pendidikan Dokter Spesialis I Ilmu Kesehatan THT-KL
- 16 Kenisa, Y.P, Istiati, Setyari W. 2012. Effect of Robusta Coffee Beans Ointment on Full Thickness Wound Healing. *Dental Journal.* Vol 45. No.1