



**EFEK PEMBERIAN KURKUMIN TERHADAP PENINGKATAN
PEMBENTUKAN KOLAGEN PADA SOKET GIGI
TIKUS WISTAR PASCA PENCABUTAN**

SKRIPSI

Oleh

Shelvina Ayu Damayanti

NIM 091610101059

FAKULTAS KEDOKTERAN GIGI

UNIVERSITAS JEMBER

2013



**EFEK PEMBERIAN KURKUMIN TERHADAP PENINGKATAN
PEMBENTUKAN KOLAGEN PADA SOKET GIGI
TIKUS WISTAR PASCA PENCABUTAN**

SKRIPSI

diajukan guna melengkapi tugas akhir dan memenuhi salah satu syarat
untuk menyelesaikan Program Studi Kedokteran Gigi (S1)
dan mencapai gelar Sarjana Kedokteran Gigi

Oleh
Shelvina Ayu Damayanti

NIM 091610101059

**FAKULTAS KEDOKTERAN GIGI
UNIVERSITAS JEMBER**

2013

PERSEMBAHAN

Skripsi ini saya persembahkan untuk :

1. Allah SWT, atas ridho dan amanah-Nya sehingga mendapat kesempatan untuk belajar semua ilmu yang luar biasa ini. Semoga barokah atas semua yang saya kerjakan selama ini.
2. Rasulullah Muhammad SAW, yang telah membawa pencerahan sehingga saya dapat sampai pada saat ini.
3. Kepada orang tuaku tercinta, Ayahanda Jarwanto dan Ibunda Sismiati atas semua doa yang selalu menyertai di setiap waktunya, serta telah mendidik saya menjadi manusia yang lebih bermanfaat.
4. Guru-guruku tercinta, yang telah mendidik saya untuk menjadi manusia yang berilmu mulai dari taman kanak-kanak sampai di perguruan tinggi.
5. Almamater Fakultas Kedokteran Gigi Universitas Jember atas seluruh kesempatan menimba ilmu yang berharga ini.

MOTTO

” If A equals success, then the formula is: $A=X+Y+Z$.
X is work. Y is play. Z is keep your mouth shut. “
(Albert Einstein)

Aku tidak mengetahui kebenaran mutlak.
Tetapi aku menyadari kebodohanku itu,
dan disitulah terletak kehormatan dan pahalaku.
(Khalil Gibran)



PERNYATAAN

Saya yang bertandatangan di bawah ini:

Nama : Shelvina Ayu Damayanti

NIM : 091610101059

menyatakan dengan sesungguhnya bahwa karya tulis ilmiah yang berjudul “Efek Pemberian Kurkumin terhadap Peningkatan Pembentukan Kolagen pada Soket Gigi Tikus Wistar Pasca Pencabutan” adalah benar-benar hasil karya sendiri, kecuali kutipan yang sudah saya sebutkan sumbernya, belum pernah diajukan pada institusi manapun, dan bukan karya jiplakan. Saya bertanggung jawab atas keabsahan dan kebenaran isinya sesuai dengan sikap ilmiah yang harus dijunjung tinggi.

Demikian pernyataan ini saya buat dengan sebenarnya, tanpa adanya tekanan dan paksaan dari pihak mana pun serta bersedia mendapat sanksi akademik jika ternyata di kemudian hari pernyataan ini tidak benar.

Jember,

Yang menyatakan,

Shelvina Ayu Damayanti

NIM 091610101059

SKRIPSI

**EFEK PEMBERIAN KURKUMIN TERHADAP PENINGKATAN
PEMBENTUKAN KOLAGEN PADA SOKET GIGI
TIKUS WISTAR PASCA PENCABUTAN**

Oleh:

Shelvina Ayu Damayanti

NIM 091610101059

Pembimbing

Dosen Pembimbing Utama : drg. Budi Yuwono, M. Kes

Dosen Pembimbing Pendamping : drg. Dwi Merry Christmarini R, M.Kes

PENGESAHAN

Skripsi berjudul “Efek Pemberian Kurkumin terhadap Peningkatan Pembentukan Kolagen pada Soket Gigi Tikus Wistar Pasca Pencabutan”, telah diuji dan disahkan pada:

hari, tanggal : Selasa, 29 Januari 2013

tempat : Fakultas Kedokteran Gigi Universitas Jember

Dosen Penguji Ketua

Dosen Penguji Anggota

Prof. drg. Mei Syafriadi, MD.Sc, Ph.D

NIP 196805291994031003

drg. Hengky Bowo A, MD.Sc

NIP 197905052005012003

Dosen Pembimbing Utama

Dosen Pembimbing Pendamping

drg. Budi Yuwono, M. Kes

NIP 196709141999031002

drg. Dwi Merry Ch Robin, M.Kes

NIP 197712232008122002

Mengesahkan

Dekan Fakultas Kedokteran Gigi

Universitas Jember,

drg. Hj. Herniyati, M.Kes

NIP 195909061985032001

RINGKASAN

“Efek Pemberian Kurkumin terhadap Peningkatan Pembentukan Kolagen pada Soket Gigi Tikus Wistar Pasca Pencabutan”; Shelvina Ayu Damayanti, 091610101059; 2013: 42 halaman; Fakultas Kedokteran Gigi Universitas Jember.

Salah satu tindakan yang dilakukan di bidang kedokteran gigi adalah pencabutan yaitu merupakan tindakan yang dapat menimbulkan luka di soket gigi. Respon dasar terhadap adanya kerusakan jaringan adalah peradangan yang kemudian dilanjutkan dengan proses penyembuhan untuk mengganti bagian yang mengalami kerusakan. Proses penyembuhan dimulai melalui migrasi dan proliferasi fibroblas dan sel endotel. Selanjutnya muncul jaringan yang mencirikan terjadinya penyembuhan, yang disebut jaringan granulasi yang secara histologis dapat dilihat proliferasi fibroblas dan kapiler baru yang halus dalam matrik ekstraseluler yang longgar. Fibroblas akan memulai mensintesa serabut kolagen (jaringan ikat), dan kemudian terjadi regenerasi jaringan epitel seiring berjalannya waktu.

Beberapa tanaman herbal telah terbukti dapat mempercepat proses penyembuhan luka, salah satunya adalah rimpang kunyit. Kurkumin merupakan bagian terbesar pigmen kuning yang terdapat dalam rimpang kunyit. Sudah banyak penelitian dilakukan terhadap kurkumin yang ternyata mempunyai aktivitas biologis cukup luas. Pemberian kurkumin dapat mempercepat proliferasi sel dan sintesis kolagen pada luka. Oleh karena itu peneliti ingin mengetahui efek pemberian kurkumin terhadap kepadatan serabut kolagen pada soket gigi tikus Wistar pasca pencabutan.

Penelitian ini merupakan penelitian eksperimental pada tikus wistar menggunakan *the post test only control group design* yang dilaksanakan di Laboratorium Biomedik FKG Universitas Jember. Sampel yang digunakan sebanyak 20 ekor tikus dibagi dalam dua kelompok yaitu kontrol (K) dan perlakuan (P). Pada

hari pertama, dilakukan pencabutan gigi molar satu bawah kiri tikus. Selanjutnya pemberian 0,5 ml larutan saline (placebo) untuk kelompok K dan kurkumin 9 mg/0,5ml saline untuk kelompok P, satu kali sehari secara intra gastrik menggunakan sonde lambung. Setelah 7 dan 14 hari pasca pencabutan masing-masing kelompok dikorbankan sebanyak 5 ekor tikus. Selanjutnya pembuatan preparat jaringan soket gigi tikus, kemudian ditentukan ada tidaknya peningkatan pembentukan serabut kolagen serta nilai peningkatan pembentukan serabut kolagen dengan cara membandingkan gambaran serabut kolagen antara kelompok kontrol dan kelompok perlakuan.

Hasil penelitian ini menunjukkan pemberian kurkumin secara intraoral pasca pencabutan gigi tikus dapat meningkatkan pembentukan jaringan granulasi yang diikuti dengan meningkatnya proliferasi fibroblas dan deposisi serabut kolagen baik pada hari ke-7 maupun ke-14 dibandingkan kelompok tanpa pemberian kurkumin, Akan tetapi, pemberian kurkumin selama 14 hari pasca pencabutan gigi tidak menunjukkan adanya peningkatan pembentukan serabut kolagen dibandingkan pemberian kurkumin selama 7 hari pasca pencabutan.

Kesimpulan yang dapat diambil dari penelitian ini adalah terdapat peningkatan pembentukan kolagen pada soket gigi tikus Wistar setelah pemberian kurkumin pasca pencabutan gigi tetapi tidak terdapat peningkatan pembentukan kolagen pada soket gigi tikus Wistar berdasarkan variasi lama waktu pemberian kurkumin pasca pencabutan

PRAKATA

Puji Syukur diucapkan kepada Allah SWT karena berkat rahmat dan karunia-Nya, sehingga penulis dapat menyelesaikan skripsi ini sampai dengan selesai. Skripsi ini berjudul “Efek Pemberian Kurkumin terhadap Peningkatan Pembentukan Kolagen pada Soket Gigi Tikus Wistar Pasca Pencabutan”. Skripsi ini disusun untuk memenuhi persyaratan dalam menyelesaikan pendidikan strata satu (S1) Fakultas Kedokteran Gigi Universitas Jember.

Penyusunan skripsi ini tidak lepas dari bantuan banyak pihak. Oleh karena itu, penulis menyampaikan terima kasih kepada:

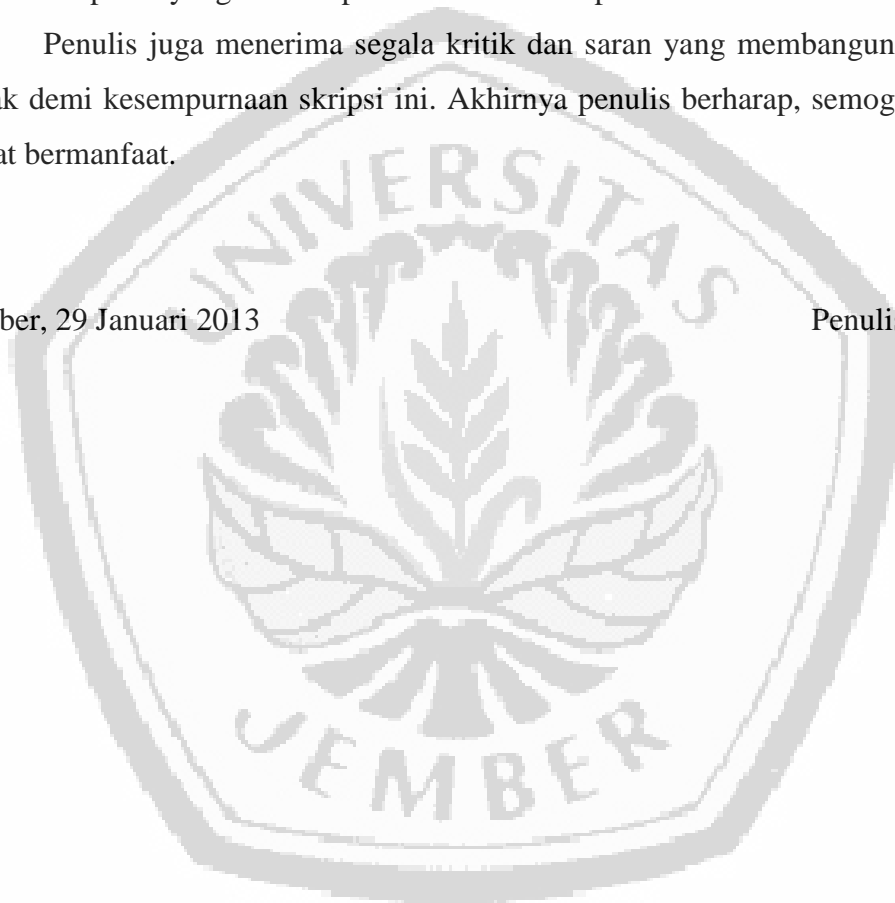
1. drg. Hj. Herniyati, M.Kes., selaku Dekan Fakultas Kedokteran Gigi Universitas Jember atas segala fasilitas dan kesempatan yang diberikan selama menempuh pendidikan kedokteran gigi di Universitas Jember;
2. drg. Budi Yuwono, M.Kes, selaku Dosen Pembimbing Utama dan drg. Dwi Merry Christmarini Robin, M.Kes, selaku Dosen Pembimbing Pendamping yang telah meluangkan waktu, pikiran, tenaga, dan perhatiannya dalam penulisan tugas akhir ini;
3. Prof. drg. Mei Syafriadi, MD.Sc, PhD sebagai Dosen Penguji Ketua dan drg. Hengky Bowo A, MD.Sc, sebagai Dosen Penguji Pendamping yang banyak memberikan kritik, saran, dan masukan yang membangun dan menyempurnakan penulisan skripsi ini.
4. Ayahanda Jarwanto dan Ibunda Sismiati tercinta atas dukungan moril, materi, doa, dan semua curahan kasih sayang yang tak akan pernah putus;
5. Kakakku Vinda Ayu Prastica serta adikku Verina Ayu Anggara yang selalu menghibur dan memberiku motivasi untuk menyelesaikan tugas akhir ini;
6. Masku M.Widiatmocho, atas motivasi, semangat, bantuan dan dukungannya dalam penyelesaian skripsi ini;

7. Seluruh teman-teman angkatan 2009 yang telah berjuang bersama-sama demi sebuah gelar Sarjana Kedokteran Gigi terutama Ema, Kiki, Risca, Sintha, Ina, Yunda, Eva, Ines, dan Sandya
8. Anak-anak Kos (K-25 Mastrip dan BB II/22) yang selalu menceriakan hari-hariku disaat suntuk dalam mengerjakan skripsi ini;
9. Semua pihak yang tidak dapat disebutkan satu per satu.

Penulis juga menerima segala kritik dan saran yang membangun dari semua pihak demi kesempurnaan skripsi ini. Akhirnya penulis berharap, semoga skripsi ini dapat bermanfaat.

Jember, 29 Januari 2013

Penulis



DAFTAR ISI

	Halaman
HALAMAN JUDUL	i
HALAMAN PERSEMBAHAN	ii
HALAMAN MOTTO	iii
HALAMAN PERNYATAAN	iv
HALAMAN PEMBIMBINGAN	v
HALAMAN PENGESAHAN	vi
RINGKASAN	vii
PRAKATA	ix
DAFTAR ISI	xi
DAFTAR GAMBAR	xiv
DAFTAR LAMPIRAN	xv
BAB 1. PENDAHULUAN	1
1.1 Latar Belakang	1
1.2 Rumusan Masalah	3
1.3 Tujuan Penelitian	3
1.4 Manfaat Penelitian	3
BAB 2. TINJAUAN PUSTAKA	4
2.1 Pencabutan Gigi	4
2.2 Reaksi Radang	4
2.3 Penyembuhan Luka	6
2.3.1 Penyembuhan Luka pada Jaringan Lunak	6
2.3.2 Penyembuhan Luka pada Jaringan Keras	9
2.4 Kolagen	12
2.4.1 Pengertian Kolagen	12
2.4.2 Struktur dan Macam Kolagen	12

2.4.3 Kolagen dalam Penyembuhan Luka	14
2.5 Kurkumin	16
2.5.1 Deskripsi Kurkumin	16
2.5.2 Manfaat Kurkumin.....	16
2.5.3 Kurkumin terhadap Proses Penyembuhan Luka	17
2.5.4 Kurkumin terhadap Serabut Kolagen.....	17
2.6 Kerangka Konseptual Penelitian	18
2.5 Hipotesis	19
BAB 3. METODOLOGI PENELITIAN	20
3.1 Jenis Penelitian.....	20
3.2 Tempat dan Waktu Penelitian.....	20
3.2.1 Tempat Penelitian	20
3.2.1 Waktu Penelitian.....	20
3.3 Variabel penelitian	20
3.3.1 Variabel Bebas.....	20
3.3.2 Variabel Terikat	20
3.3.3 Variabel Terkendali	21
3.4 Definisi Operasional Penelitian	21
3.5 Sampel Penelitian	21
3.5.1 Sampel Penelitian.....	21
3.5.2 Besar Sampel	22
3.5.3 Kriteria Sampel	22
3.6 Konversi Penghitungan Dosis.....	22
3.7 Alat dan Bahan	23
3.7.1 Alat.....	23
3.7.2 Bahan	24
3.8 Prosedur Kerja.....	25
3.8.1 Persiapan Hewan Coba	25
3.8.2 Persiapan Kurkumin.....	25

3.8.3 Pengelompokan dan Perlakuan Hewan Coba	25
3.8.4 Tahap Pencabutan Gigi Tikus	26
3.8.5 Tahap Pembuatan Preparat jaringan	26
3.8.6 Tahap Pengecatan <i>Trichrome Mallory</i>	29
3.8.7 Penghitungan Peningkatan Pembentukan Serabut Kolagen	29
3.9 Alur Penelitian	31
BAB 4. HASIL DAN PEMBAHASAN	32
4.1 Hasil Penelitian	32
4.2 Pembahasan	35
BAB 5. KESIMPULAN DAN SARAN.....	38
5.1 Kesimpulan.....	38
5.2 Saran.....	38
DAFTAR PUSTAKA.....	39
LAMPIRAN.....	43

DAFTAR GAMBAR

	Halaman
2.1 Peran TGF β terhadap proses penyembuhan luka.....	8
2.2 Kolagen dengan pewarnaan <i>Trichrome Mallory</i>	13
2.3 Kolagen dalam penyembuhan luka	15
2.4 Struktur kimia kurkuminoid.....	16
3.1 Serabut kolagen berdasarkan kriteria.....	30
4.1 Kepadatan Serabut kolagen (perbesaran 400x).....	33
A.1 Kelompok kontrol hari ke-7	33
A.2 Kelompok perlakuan hari ke-7	33
A.3 Kelompok kontrol hari ke-14.....	33
A.4 Kelompok perlakuan hari ke-14.....	33
4.2 Kepadatan Serabut kolagen (perbesaran 400x).....	34
B.1 Kelompok kontrol hari ke-7	34
B.2 Kelompok perlakuan hari ke-7	34
B.3 Kelompok kontrol hari ke-14	34
B.4 Kelompok perlakuan hari ke-14	34

DAFTAR LAMPIRAN

	Halaman
A. Penghitungan Besar Sampel.....	43
B. Nilai Peningkatan Pembentukan Serabut Kolagen.....	44
C. Alat dan Bahan yang Digunakan dalam Penelitian.....	45

