


## Publikasi Jurnal

Pengaruh Pemberian Gel Ekstrak Kopi Robusta (*Coffea Canephora*) Terhadap Gambaran Makroskopis dan Mikroskopis Luka Bakar Derajat IIB Pada Tikus Long Evans

dr. Ulfa Elfiah, M.Kes., Sp.BP-RE., Subsp.L.B.L.(K)  
NIP.197607192001122001

- Tenaga Pengajar  
Fakultas Kedokteran Universitas Jember

KEMENTERIAN PENDIDIKAN, KEBUDAYAAN, RISET DAN  
TEKNOLOGI UNIVERSITAS JEMBER



Karya Ilmiah dipublikasikan pada:

*Journal of Pharmaceutical Science and Clinical Research (JPSCR)*  
Vol. 8, No.2, Juli 2023  
eISSN: 2503-331X



**JOURNAL OF PHARMACEUTICAL SCIENCE  
AND CLINICAL RESEARCH**

Original Research Articles

**Efektivitas Patch Transdermal Ekstrak Etanol Daun Insulin (*Smallanthus sonchifolius*) Terhadap Kadar Glukosa Darah dan Histopatologi Pankreas Tikus Putih** 152-164

Ni Putu Pirna Wijayanti, Lucia Hendriati, Iwan Sahrial Hamid, Teguh Widodo, Suryo Kuncorojakti

**Analisis Tingkat Pengetahuan, Sikap dan Perilaku Apoteker Terkait Penggunaan Telefarmasi: Studi Cross-Sectional** 179-192

Dewi Latifatul Ilma, Ika Mustikaningtias, Irhamna Yulia Nikma Salsabila, Nia Kurnia Sholihat, Damairia Hayu Parmasari

**Formulasi Tablet Asam Fenofibrat dengan Sistem Likuisolid Menggunakan Pelarut Propilenglikol dan Beberapa Adsorben** 193-205

Yulias Ninik Windriyati, Ayu Shabrina, Uswatun Hasanah, Susiana Irmawati, Sri Febri Haryati, Surti Khayatul Fata

**Hubungan Pengetahuan Tenaga Kesehatan Tentang *Pharmacovigilance* Terhadap Sikap Pelaporan ADR di Kota Semarang** 218-225

Farroh Bintang Sabiti, Islina Dewi Purnami, Thendi Abdul Arief, Nada Aini Sofa, Andre Yanto, Juliantika Diah Permatasari

**Analisis Efektivitas Biaya Haloperidol-Klorpromazin dan Risperidon-Klozapin Pada Pasien Skizofrenia Berdasarkan Kualitas Hidup di Rumah Sakit Jiwa Tampan Propinsi Riau** 226-236

Fina Aryani, Septi Muharni, Nyimas Farastika Harsah

**Pengaruh Pemberian Gel Ekstrak Kopi Robusta (*Coffea canephora*) Terhadap Gambaran Makroskopis dan Mikroskopis Luka Bakar Derajat IIB Pada Tikus Long Evans** 237-251

Ulfa Elfiah, Maidi Frista Rosanti, Fatimatuzzahra Fatimatuzzahra, Mochammad Amrun Hidayat

**Analisis Potensi Interaksi Obat Antipsikotik Pada Pasien Skizofrenia di Rumah Sakit Jiwa Provinsi Sulawesi Tenggara** 252-264

Sunandar Ihsan, Sabarudin Sabarudin, Wa Ode Asriani, Andi Nurwati

**Evaluation of Photoprotective of *Gyrinops versteegii* (Gilg.) Domke Leaves Extract with Different Solvents and Its Spatial Distribution** 265-277

Reskyaningsih Parintak, Maryani Maryani, Lisna Hidayati, Nastiti Wijayanti, Tri Rini Nuringtyas

**Peptida Kolagen Ikan Layang Biru (*Decapterus macarellus*) Mempercepat Penyembuhan Luka Pada Mencit** 278-290

Elisa Herawati, Vicky Alvino Setyawan, Shanti Listyawati

Review Articles

***Moringa oleifera* L. Sebagai Suplemen Untuk Anemia Defisiensi Besi: Systematic Review** 165-178

Yudi Kandinata, Nikmatul Ikhrom Eka Jayani, Krisyanti Budipramana, Fauna Herawati

**Potential Fish Oil as Acute Hepatitis Candidate by Hepatoprotective Mechanism: A-review** 206-217

Heru Sasongko, Muhammad Fiqri Zulpadly, Yeni Farida

Diterbitkan oleh:

Program Studi Farmasi  
Universitas Sebelas Maret

Vol. 8

No. 2

Hal. 152-290

2023

### DEWAN EDITOR

#### Ketua Dewan Editor

Dr. Apt. Dinar Sari C. Wahyuni, M.Si., Program Studi Farmasi, Universitas Sebelas Maret, Indonesia

#### Main Handling Editor

Dr. rer. Nat.Apt.Saptono Hadi, M.Si., Program Studi Farmasi, Universitas Sebelas Maret, Indonesia

Apt. Yeni Farida, M.Sc., Program Studi Farmasi, Universitas Sebelas Maret, Indonesia

Apt. Syaiful Choiri, M.Pharm.Sci., Program Studi Farmasi, Universitas Sebelas Maret, Indonesia

Dr. dr. Ratih Puspita Febrinasari, M.Sc., Fakultas Kedokteran, Universitas Sebelas Maret, Indonesia

#### Dewan Editor

- Dr. Kashif Ali, Shaheed Zulfikar Ali Bhutto Institute of Science and Technology (SZABIST), Pakistan
- Dra. Azucena González Coloma, Instituto de Ciencias Agrarias (ICA), Spain
- Dr. Apt. Iyan Sopyan, M.Si., Program Studi Farmasi, Universitas Padjadjaran, Indonesia
- Dr. Apt. Tri Murti Andayani, Sp.FRS., Fakultas Farmasi, Universitas Gadjah Mada, Jogjakarta, Indonesia
- Dr. Apt. Teuku Nanda Saifullah Sulaiman, S.Si., M.Si., Department of Pharmaceutics, Universitas Gadjah Mada
- Prof. Dr. Apt. Dyah Aryani Perwitasari, M.Si., Ph.D., Fakultas Farmasi, Universitas Ahmad Dahlan
- Prof. Apt. Dr. Gemini Alam, M.Si., Fakultas Farmasi, Universitas Hasanuddin, Indonesia
- Apt. Peni Indrayudha, PhD., IAI Cabang Surakarta, Indonesia
- Dr. Apt. Ahmad Ainurofiq, M.Si., Program Studi Farmasi, Universitas Sebelas Maret, Indonesia
- Dr. Apt. Yosef Wijoyo, M.Si., Fakultas Farmasi, Universitas Sanata Darma
- Apt. Ari Satia Nugraha SF., GDipSc., MSc-res., PhD., Fakultas Farmasi, Universitas Jember, Indonesia
- Dr. Soerya Dewi Marliyana, S.Si, M.Si, Program Studi Kimia, Universitas Sebelas Maret, Indonesia
- Dr. Apt. Nestri Handayani, S.Si, M.Si, Program Studi Farmasi, Universitas Sebelas Maret, Indonesia

## KATA PENGANTAR

Assalamu'alaikum Wr. Wb.  
Salam sejahtera untuk kita semua,

Puji syukur kepada Tuhan YME atas terbitnya *Journal of Pharmaceutical Science and Clinical Research* (JPSCR). Jurnal ini diterbitkan oleh Program Studi Farmasi FMIPA UNS, yang diharapkan menjadi media publikasi karya ilmiah terpercaya dan memberikan kontribusi bagi kemajuan khasanah kefarmasian di Indonesia.

Jurnal JPSCR lahir usaha yang sungguh-sungguh dari segenap tim redaksi dan tidak terlepas dari bantuan banyak pihak. Apresiasi dan terima kasih kami sampaikan kepada tim penyunting yang bekerja keras dalam mereview artikel demi artikel dan kepada segenap mitra bestari atas review kepakarannya. Terima kasih juga kami sampaikan kepada para akademisi dan peneliti, yang sudah menjadikan JPSCR sebagai media diseminasi hasil penelitiannya. Antusiasme dari para kontributor yang bersifat nasional tersebut merupakan modal berharga dalam kami menjaga kesinambungan dan pengembangan jurnal ini.

Akhir kata, semoga jurnal JPSCR ini dapat memberikan inspirasi keilmuan untuk lahirnya ide-ide dan temuan-temuan baru yang bermanfaat bagi komunitas ilmiah dan masyarakat secara umum. Kritik dan saran dari semua pihak senantiasa kami harapkan untuk kemajuan jurnal ini.

Wassalamu'alaikum Wr. Wb.

Surakarta, 31 Juli 2023

Editor JPSCR

## DAFTAR ISI

<b>Efektivitas Patch Transdermal Ekstrak Etanol Daun Insulin (<i>Smallanthus sonchifolius</i>) Terhadap Kadar Glukosa Darah dan Histopatologi Pankreas Tikus Putih</b>	152-164
Ni Putu Pirna Wijayanti, Lucia Hendriati, Iwan Sahrial Hamid, Teguh Widodo, Suryo Kuncorojakti	
<b><i>Moringa oleifera</i> L. Sebagai Suplemen Untuk Anemia Defisiensi Besi: Systematic Review</b>	165-178
Yudi Kandinata, Nikmatul Ikhrom Eka Jayani, Krisyanti Budipramana, Fauna Herawati	
<b>Analisis Tingkat Pengetahuan, Sikap dan Perilaku Apoteker Terkait Penggunaan Telefarmasi: Studi Cross-Sectional</b>	179-192
Dewi Latifatul Ilma, Ika Mustikaningtias, Irhamna Yulia Nikma Salsabila, Nia Kurnia Sholihat, Damairia Hayu Parmasari	
<b>Formulasi Tablet Asam Fenofibrat dengan Sistem Likuisolid Menggunakan Pelarut Propilenglikol dan Beberapa Adsorben</b>	193-205
Yulias Ninik Windriyati, Ayu Shabrina, Uswatun Hasanah, Susiana Irmawati, Sri Febri Haryati, Surti Khayatul Fata	
<b>Potential Fish Oil as Acute Hepatitis Candidate by Hepatoprotective Mechanism: A-review</b>	206-217
Heru Sasongko, Muhammad Fiqri Zulpadly, Yeni Farida	
<b>Hubungan Pengetahuan Tenaga Kesehatan Tentang <i>Pharmacovigilance</i> Terhadap Sikap Pelaporan ADR di Kota Semarang</b>	218-225
Farroh Bintang Sabiti, Islina Dewi Purnami, Thendi Abdul Arief, Nada Aini Sofa, Andre Yanto, Juliantika Diah Permatasari	
<b>Analisis Efektivitas Biaya Haloperidol-Klorpromazin dan Risperidon-Klozapin Pada Pasien Skizofrenia Berdasarkan Kualitas Hidup di Rumah Sakit Jiwa Tampan Propinsi Riau</b>	226-236
Fina Aryani, Septi Muharni, Nyimas Farastika Harsah	
<b>Pengaruh Pemberian Gel Ekstrak Kopi Robusta (<i>Coffea canephora</i>) Terhadap Gambaran Makroskopis dan Mikroskopis Luka Bakar Derajat IIB Pada Tikus <i>Long Evans</i></b>	237-251
Ulfa Elfiah, Maily Frista Rosanti, Fatimatuzzahra Fatimatuzzahra, Mochammad Amrun Hidayat	
<b>Analisis Potensi Interaksi Obat Antipsikotik Pada Pasien Skizofrenia di Rumah Sakit Jiwa Provinsi Sulawesi Tenggara</b>	252-264
Sunandar Ihsan, Sabarudin Sabarudin, Wa Ode Asriani, Andi Nurwati	
<b>Evaluation of Photoprotective of <i>Gyrinops versteegii</i> (Gilg.) Domke Leaves Extract with Different Solvents and Its Spatial Distribution</b>	265-277
Reskyaningsih Parintak, Maryani Maryani, Lisna Hidayati, Nastiti Wijayanti, Tri Rini Nuringtyas	

---

**Peptida Kolagen Ikan Layang Biru (*Decapterus macarellus*) Mempercepat  
Penyembuhan Luka Pada Mencit**

278-290

Elisa Herawati, Vicky Alvino Setyawan, Shanti Listyawati

---



## **Pengaruh Pemberian Gel Ekstrak Kopi Robusta (*Coffea canephora*) Terhadap Gambaran Makroskopis dan Mikroskopis Luka Bakar Derajat IIB Pada Tikus *Long Evans***

**Ulfa Elfiah<sup>1</sup>, Maily Frista Rosanti<sup>1\*</sup>, Fatimatuazzahra<sup>1</sup> dan Mochammad Amrun Hidayat<sup>2</sup>**

<sup>1</sup>Program Studi Pendidikan Dokter, Fakultas Kedokteran, Universitas Jember, Jl. Kalimantan 37 Kampus Bumi Tegal Boto, Jember, Jawa Timur, Indonesia, 68121.

<sup>2</sup>Departemen Biologi Farmasi, Fakultas Farmasi, Universitas Jember, Jl. Kalimantan I No.2, Jember, Jawa Timur, Indonesia, 68121.

\*email korespondensi: [maidyfrista08@gmail.com](mailto:maidyfrista08@gmail.com)

Diterima 01 November 2021, Disetujui 13 April 2023, Dipublikasi 17 Juli 2023

**Abstrak:** Perawatan luka bakar memerlukan penanganan khusus. Penggunaan sediaan obat topikal seperti *silver sulfadiazine* serta *hydrocolloids* yang berfungsi sebagai *absorptive dressings* merupakan salah satu prosedur terapi yang digunakan untuk mempercepat penyembuhan luka. Perawatan kasus luka bakar di Indonesia masih kurang optimal karena adanya pembatasan biaya perawatan oleh sistem jaminan kesehatan Indonesia, oleh karena itu, perlu adanya alternatif perawatan luka bakar dengan mengembangkan bahan-bahan herbal sebagai dressing topikal seperti ekstrak dari kopi. Tujuan dari penelitian ini ialah untuk membuktikan pengaruh pemberian gel ekstrak kopi robusta (*Coffea canephora*) terhadap gambaran makroskopis dan mikroskopis luka bakar derajat IIB pada tikus *long evans*. Metode penelitian yang digunakan adalah *true experimental laboratories* dengan rancangan *post-test only control group design*. Tikus sebanyak 24 ekor terbagi menjadi 3 kelompok perlakuan. Kelompok kontrol negatif yaitu diberi basis gel, kelompok positif diberi *silver sulfadiazine*, dan kelompok perlakuan diberi gel ekstrak kopi robusta 2,5%. Data luas luka bakar, perubahan intensitas warna, dan ketebalan epitel luka bakar yang telah diperoleh selanjutnya diuji secara statistik menggunakan *One Way ANOVA* maupun *Kruskal-Wallis* dan dilanjutkan dengan uji *Post-Hoc*. Hasil penelitian menunjukkan pada kelompok perlakuan terjadi penurunan luas makroskopis ( $p < 0,05$ ), perbaikan intensitas warna ( $p < 0,05$ ), dan peningkatan ketebalan epitel ( $p < 0,05$ ) antara gel ekstrak kopi robusta dibandingkan dengan kelompok kontrol negatif. Kesimpulan penelitian ini adalah bahwa gel ekstrak kopi robusta (*Coffea canephora*) terbukti memberikan pengaruh terhadap penyembuhan luka baik secara makroskopis maupun mikroskopis sehingga gel ekstrak kopi dapat terus dikembangkan menjadi salah satu alternatif dressing dalam perawatan luka bakar.

**Kata kunci:** *Coffea canephora*; gel ekstrak kopi robusta; luka bakar

**Abstract. The Effect of Robusta Coffee (*Coffea canephora*) Extract Gel on Macroscopic and Microscopic Appearance of Second Degree Burns in *Long Evans* Rats.** Burn treatment requires special handling. The use of topical drug preparations such as *silver sulfadiazine* and *hydrocolloids* which function as absorptive dressings is one of the therapeutic procedures used to accelerate wound healing. In Indonesia, burn treatment is still less than optimal due to some limitation of treatment costs by the Indonesian health insurance system. In consequences, alternative burn treatments are needed by developing herbal medicines as topical dressings such as coffee extract. This study aimed to prove the effect of giving Robusta coffee (*Coffea canephora*) extract gel on the macroscopic and microscopic changes of IIB degree burns in *long evans* rats. The research method used true experimental laboratories with a post-test only control group design. Twenty four rats were divided into 3 treatment groups. The negative control group was given a gel base, positive control group was given *silver sulfadiazine*, and

treatment group was given a 2.5% robusta coffee extract gel. Data that has been collected which includes burn area, color intensity change, and burn epithelial thickness were tested statistically using One Way ANOVA or Kruskal-Wallis then followed by Post-Hoc test. The results showed that robusta coffee extract gel can reduce wound area ( $p < 0.05$ ), improve color intensity ( $p < 0.05$ ), and increase epithelial thickness ( $p < 0.05$ ) compared to the K- group. The conclusion of this research is that robusta coffee extract gel (*Coffea canephora*) has been shown to have an effect on wound healing both macroscopically and microscopically so that, coffee extract gel can continue to be developed as an alternative dressing in burns treatment.

**Keywords:** *Coffea canephora*; robusta coffee extract gel; burns

---

## 1. Pendahuluan

Luka bakar saat ini menjadi kasus kesehatan yang krusial dengan jumlah kejadian mencapai 117 juta kasus di Asia sejak tahun 1990-2019. Sekitar 47% dari total kematian akibat luka bakar global terjadi di Asia pada tahun 2019 (Global Burden of Disease Collaborative Network, 2020). Data Hasil Riset Kesehatan Dasar oleh Kemenkes RI (2018) menyatakan luka bakar menduduki peringkat ke-6 kasus cedera yang tidak disengaja di Indonesia. Kabupaten Jember sendiri luka bakar memiliki insidensi yang tinggi, tercatat ada sebanyak 70 pasien luka bakar di RSD dr. Soebandi dari tahun 2014 sampai 2016 (Elfiah & Riasa, 2017). Morbiditas pada luka bakar terjadi sebagai akibat perawatan luka bakar yang tidak optimal dikarenakan adanya keterbatasan penggunaan *dressing-dressing* modern pada perawatan luka bakar karena pembatasan pembiayaan oleh sistem penjaminan kesehatan sosial yang menganut sistem INA-CBGs (Indonesia *Case Based Groups*) (Amalia, 2020b). Perawatan yang tidak optimal menyebabkan fase inflamasi luka menjadi memanjang membuat luka tidak segera memasuki fase selanjutnya, sehingga banyak komplikasi yang terjadi pada pasien luka bakar baik komplikasi secara dini maupun lanjut. Komplikasi dini yang bisa terjadi dapat berupa infeksi lokal maupun sistemik. Infeksi sistemik akan menyebabkan penderita perlu waktu perawatan lebih panjang dengan terapi-terapi khusus, hal tersebut dapat mempengaruhi biaya perawatan yang secara otomatis semakin besar. Komplikasi lanjut dapat berupa *hypertrophic scar* serta kontraktur yang tidak jarang menyebabkan gangguan fungsi dan psikologis pada penderita. Dengan demikian, perawatan yang tidak optimal pada penderita luka bakar dapat menimbulkan masalah yang sangat kompleks baik dari segi biaya perawatan maupun komplikasi.

Wibawani *et al.*, (2015) menyampaikan upaya untuk mengatasi masalah tersebut adalah dengan mulai dikembangkannya obat-obatan berbahan herbal atau berasal dari alam sebagai alternatif perawatan luka bakar seperti kopi robusta. Penelitian Yuwono (2014), menunjukkan bahwa pemberian serbuk kopi robusta memiliki zona hambat yang kuat terhadap kultur *methicilline-resistant Staphylococcus aureus* (MRSA). Penelitian Amalia (2020a) juga menunjukkan bahwa serbuk simplisia kopi robusta yang diberikan secara topikal memiliki kemampuan dalam mempercepat penyembuhan luka pada ulkus diabetikum. Kopi robusta



mengandung berbagai senyawa seperti polifenol, alkaloid, dan saponin. Senyawa polifenol yang paling banyak terkandung dalam kopi adalah asam klorogenat dan kafein yang memiliki aktivitas antioksidan tinggi (Wigati *et al.*, 2018). Kopi robusta dalam proses penyembuhan luka mampu melindungi dari kerusakan oksidatif oleh ROS (*Reactive Oxygen Species*), dikarenakan kandungan antioksidannya, serta mampu memicu regenerasi dan perbaikan kulit oleh sabut kolagen sehingga dapat mempercepat penyembuhan luka (Farah & Lima, 2019). Senyawa saponin triterpen dapat merangsang proliferasi sel epitel (Fadlil *et al.*, 2017).

Terapi topikal menggunakan berbagai jenis sediaan digunakan untuk mempercepat proses penyembuhan luka bakar. Pengaruh pemberian gel ekstrak kopi robusta terhadap proses penyembuhan luka bakar belum pernah dilakukan sebelumnya. Sediaan gel memiliki kelebihan dibandingkan dengan jenis sediaan lainnya karena memiliki kandungan air yang tinggi, sehingga memberikan efek dingin, daya lekat yang kuat, tidak menutup pori-pori kulit serta mudah dicuci (Elmitra, 2017). Penilaian proses penyembuhan luka bakar dapat diamati secara makroskopis maupun mikroskopis. Pengamatan secara makroskopis dapat dilakukan dengan mengukur penampakan fisik luka (*visual appearance*) berupa kontraksi tepi luka serta perubahan warna luka (Yeng *et al.*, 2019). Pengamatan secara mikroskopis yaitu dapat dilihat dari ketebalan epitel (Balqis *et al.*, 2014). Epitelisasi dalam penyembuhan luka merupakan salah satu mekanisme dasar yang dapat dibuktikan dengan melihat ketebalan epitelnya (Fadlil *et al.*, 2017). Peneliti bertujuan untuk melihat pengaruh pemberian gel ekstrak kopi robusta (*Coffea canephora*) terhadap gambaran makroskopis dan mikroskopis luka bakar derajat IIB yang meliputi luas luka bakar, perubahan intensitas warna, serta ketebalan epitel pada tikus *long evans*.

## 2. Bahan dan Metode

### 2.1. Alat dan bahan

Alat yang digunakan adalah blender, ayakan, timbangan, *erlenmeyer*, toples, corong Buchner, pengaduk, *beaker glass*, *ultrasonic water bath*, *rotary evaporator*, mortar, gelas ukur, pipet, spuit, alat cukur, gunting, spidol, *thermometer*, pelat logam, *stopwacth*, jarum, pinset, *scalpel blade*, pot organ, mikrotom, *object glass*, *cover slip*, mikroskop cahaya *Olympus CX31* dan kamera mikroskop MU500-HS.

Bahan yang digunakan adalah air, pelarut etanol 96%, ekstrak kental kopi robusta (*Coffea canephora*), triethanolamine (TEA), nipagin, nipasol, karbopol, propilen glikol, akuades, alumunium foil, kertas saring, ketamin, midazolam, normal saline, alkohol, povidone iodine, benang, savlon, basis gel, silver sulfadiazine (burnazin), gel ekstrak kopi robusta (*Coffea*

*canephora*), transparant dressing, kassa, plester, formalin 10%, xylol, glyserin 99,5%, parafin, larutan hematoksilin eosin, lithium carbonat dan eter.

## 2.2. Pembuatan ekstrak kopi robusta

Ekstrak kopi robusta dibuat dengan menggunakan metode ultrasonik dengan etanol 96%. 200 gram serbuk kopi robusta dilarutkan dengan 1.500 ml etanol 96% yang kemudian dimasukkan ke dalam alat *ultrasonic water bath* dengan suhu 40°C selama 30 menit. Larutan disaring secara vakum menggunakan corong Buchner. Filtrat hasil dari penyaringan kemudian dipekatkan menggunakan rotary evaporator pada suhu 40-50°C untuk memisahkan pelarut dengan ekstrak, didapatkan ekstrak kopi robusta yang kental (Al-Dhabi *et al.*, 2017). Proses ekstraksi ultrasonik menghasilkan ekstrak kental sebanyak 18 gram, didapatkan hasil ekstrak yang berminyak, hal ini dapat mempengaruhi gel menjadi tidak homogen sehingga ekstrak kopi robusta perlu dihilangkan bagian minyaknya menggunakan pemusing (*centrifuger*), selanjutnya *supernatant* dipisahkan dari endapan ekstrak dan didapatkan ekstrak sebanyak 6,5 gram.

## 2.3. Pembuatan gel ekstrak kopi robusta

Sediaan gel dibuat dengan mencampur nipagin dan nipasol terlebih dahulu, kemudian ditambahkan dengan propilen glikol. Karbopol digerus dan diaduk dengan akuades ke dalam mortar dengan perbandingan 1:20, kemudian ditambahkan TEA (*triethanolamine*) sedikit demi sedikit dan diaduk. Campuran propilen dimasukkan ke dalam mortar yang berisi karbopol dan akuades, kemudian diaduk hingga membentuk massa gel yang homogen. Ekstrak kopi robusta dan sisa akuades ditambahkan ke dalam mortar sampai homogen (Fuadi *et al.*, 2015). Formula sediaan basis gel dapat dilihat pada Tabel 1.

**Tabel 1.** Formulasi sediaan basis gel ekstrak kopi robusta (*Coffea canephora*) 2,5%.

Bahan	Konsentrasi (%)
Karbopol	1
TEA	1,5
Nipagin	0,18
Nipasol	0,02
Propilen glikol	18
Akuades, hingga	100

## 2.4. Pembuatan luka bakar derajat IIB

Subjek dalam penelitian ini yaitu tikus jenis *long evans*. Tikus yang digunakan harus mendapat sertifikat kelayakan etik. Penelitian ini dilakukan setelah mendapat persetujuan etik dari Komite Etik Penelitian Fakultas Kedokteran Universitas Jember dengan nomor 1.509/H25.1.11/KE/2021.

Rambut pada bagian punggung tikus dicukur terlebih dahulu seluas 4 cm x 8 cm dan dibersihkan dengan alkohol 70% sebelum dilakukan induksi luka bakar. Masing-masing tikus dianestesi dengan ketamin 75-100mg/kgBB dan midazolam 4-5mg/kgBB secara intraperitoneal

agar tikus tidak terlalu merasakan sakit saat pembuatan luka bakar derajat IIB. Luka bakar dibuat dengan pelat logam ukuran 2 cm x 2,5 cm. Logam tersebut direndam pada air mendidih dengan suhu 98°C selama 10 menit, selanjutnya ditempelkan selama 20 detik pada kulit bagian punggung kanan tikus (Fuadi *et al.*, 2015).

## 2.5. Perawatan luka bakar

Tikus yang telah diinduksi luka bakar derajat IIB dibersihkan menggunakan *normal saline* dan *savlon*. Setelah itu tikus diberi perawatan berdasarkan kelompok yang sudah dibagi, yaitu kelompok kontrol K- tikus diberi basis gel, kelompok K+ diberi *silver sulfadiazine*, kemudian kelompok P tikus diberi gel yang mengandung ekstrak kopi robusta 2,5% masing-masing sebanyak 0,5 gram, setelah itu dilakukan *transparent dressing*, kassa dan plester. Perawatan luka bakar pada tikus dilakukan dua hari sekali pada waktu yang sama karena menggunakan *modern dressing* yang memiliki kelebihan *bacterial barrier*, mudah dipakai, tidak nyeri saat diganti, lembab dan hangat, serta membantu proses penyembuhan luka (Kemenkes RI, 2019).

## 2.6. Pengamatan makroskopis

### 2.6.1. Pengamatan luas luka bakar

Luas luka bakar diamati pada hari ke-2, 4, 6, 8, 10, 12 dan 14 dengan mengambil foto area luka menggunakan kamera 13 MP dengan jarak pengambilan gambar  $\pm 10$  cm. Luas luka bakar diukur menggunakan *software ImageJ* dengan mengkonversikan satuan *pixel* menjadi cm.

### 2.6.2. Pengamatan perubahan intensitas warna luka bakar

Warna luka bakar dilakukan pengamatan perubahan intensitas pada hari ke-0, 2, 4, 6, 8, 10, 12 dan 14 dengan mengambil foto area luka menggunakan kamera 13 MP dengan jarak pengambilan gambar  $\pm 10$  cm. Perubahan intensitas warna luka bakar diukur menggunakan *software ImageJ* dengan menganalisis satuan RGB foto serta membandingkan nilai  $(R+G+B)/3$  foto kulit normal pada hari ke-0 dan hari perlakuan (Lee *et al.*, 2016).

## 2.7. Pengamatan mikroskopis berdasarkan pengukuran ketebalan epitel

Hewan coba yang telah diberi perlakuan dilakukan biopsi jaringan kulit luka bakar pada hari ke 8 dan hari ke 14 yang selanjutnya dibuat sediaan preparat. Preparat diamati dengan metode *blinding* menggunakan mikroskop cahaya dengan perbesaran 400x. Pemeriksaan ketebalan epitel dilakukan dengan cara pengukuran tebal epitel dari stratum basalis hingga stratum korneum menggunakan mikroskop cahaya *Olympus CX31* dibantu dengan kamera MU500-HS dan *software image raster*. Setiap preparat dilakukan pengukuran pada 1 lapang pandang terpilih yang memiliki epitel tebal dan tipis. Pengukuran dilakukan dengan cara

mengukur epitel yang paling tebal dan epitel yang paling tipis dengan satuan mikrometer yang kemudian dirata-rata (Palumpun *et al.*, 2017).

### 2.8. Analisis data

Analisis data digunakan untuk menguji normalitas data karena data yang diperoleh berupa data berskala rasio, digunakan teknik uji *Shapiro-Wilk* pada penelitian ini, selain itu dilakukan uji *Levene* untuk uji homogenitas dua atau lebih kelompok data sampel yang berasal dari populasi yang sama (homogen) untuk mengetahui data memiliki varian yang sama atau tidak, setelah data yang didapat terdistribusi normal dan homogen ( $p > 0,05$ ) selanjutnya data ketebalan epitel diuji dengan uji *One Way ANOVA* ( $p < 0,05$ ) dan dilanjutkan uji *Post-Hoc*. Uji *Post-Hoc* bertujuan untuk mengetahui perbedaan secara signifikan antar kelompok perlakuan di mana uji *Post-Hoc* yang dapat digunakan adalah uji *LSD*. Data yang tidak terdistribusi normal diuji dengan uji *Kruskal Wallis* untuk mengetahui perbedaan antar kelompok perlakuan.

## 3. Hasil dan Pembahasan

### 3.1. Hasil pengamatan makroskopis luka bakar derajat IIB

#### 3.1.1. Luas luka bakar derajat IIB

Hasil pengukuran luas luka bakar derajat IIB pada tikus *long evans* setiap kelompok perlakuan dihitung reratanya pada hari ke-2, 4, 6, 8, 10, 12 dan 14 terdapat pada Tabel 2. Kelompok kontrol negatif memiliki rata-rata luas luka yang paling besar dibandingkan luas luka kelompok lain pada semua hari. Luas luka kelompok kontrol positif adalah yang paling kecil diantara kelompok lainnya pada semua hari. Data luas luka bakar diuji menggunakan uji statistik non-parametrik *Kruskal-Wallis* karena data tidak berdistribusi normal dan tidak homogen. Hasil uji *Kruskal-Wallis* luas luka pada hari ke-2, 4, 6, 8, 10, 12 dan 14 menunjukkan nilai ( $p < 0,05$ ) dan dilanjutkan uji analisis *Mann Whitney*. Hasil uji *Mann Whitney* pada hari ke-2, 4, 6, 8, 10, 12 dan 14 dapat dilihat pada Tabel 3.

**Tabel 2.** Rerata luas luka bakar derajat IIB tikus *long evans* pada hari ke-2, 4, 6, 8, 10, 12 dan 14 (cm<sup>2</sup>). Keterangan: K- = basis gel, K+ = Silver Sulfadiazine, P = gel ekstrak kopi robusta.

Kelompok	Luas Luka Bakar						
	H-2	H-4	H-6	H-8	H-10	H-12	H-14
K-	4,725±0,11	4,459±0,11	4,136±0,11	3,817±0,11	3,338±0,12	3,010±0,10	2,599±0,08
K+	3,889±0,46	3,323±0,45	2,802±0,45	2,203±0,45	1,572±0,44	1,059±0,46	0,559±0,34
P	4,269±0,17	3,725±0,19	3,194±0,15	2,627±0,16	1,970±0,13	1,426±0,10	0,889±0,08

Hasil uji *Mann Witney* rata-rata luas luka bakar pada Tabel 3 menunjukkan terdapat perbedaan yang signifikan rata-rata luas luka pada hari ke-2, 4, 6, 8, 10, 12 dan 14 antara kelompok basis gel (K-) dengan kelompok *silver sulfadiazine* (K+) dan gel ekstrak kopi robusta (P), tetapi tidak didapatkan perbedaan signifikan antara kelompok *silver sulfadiazine* (K+) dan

gel ekstrak kopi robusta (P), sehingga dapat disimpulkan bahwa gel ekstrak kopi robusta memiliki efektivitas yang tidak jauh berbeda dibandingkan *silver sulfadiazine*.

**Tabel 3.** Hasil *Mann Whitney* luas luka bakar derajat IIB pada tikus *long evans* hari ke-2, 4, 6, 8, 10, 12 dan 14. Keterangan: K- = basis gel, K+ = Silver Sulfadiazine, P = gel ekstrak kopi robusta.

Hari ke-	Kelompok	K-	K+	P
H-2	K-		0,001*	0,001*
	K+	0,001*		0,093
	P	0,001*	0,093	
H-4	K-		0,001*	0,001*
	K+	0,001*		0,074
	P	0,001*	0,074	
H-6	K-		0,001*	0,001*
	K+	0,001*		0,093
	P	0,001*	0,093	
H-8	K-		0,001*	0,001*
	K+	0,001*		0,093
	P	0,001*	0,093	
H-10	K-		0,001*	0,001*
	K+	0,001*		0,172
	P	0,001*	0,172	
H-12	K-		0,001*	0,001*
	K+	0,001*		0,208
	P	0,001*	0,208	
H-14	K-		0,001*	0,001*
	K+	0,001*		0,115
	P	0,001*	0,115	

### 3.1.2. Perubahan intensitas warna luka bakar derajat IIB

Data perubahan intensitas warna indikator (R+G+B)/3 luka bakar pada masing-masing kelompok dapat dilihat pada Tabel 4. Perubahan intensitas warna kelompok negatif pada hari ke-14 adalah yang paling tinggi dibandingkan kelompok kontrol positif dan perlakuan. Hal ini menunjukkan bahwa intensitas warna kulit tikus kelompok kontrol positif dan perlakuan lebih mendekati intensitas warna kulit normal.

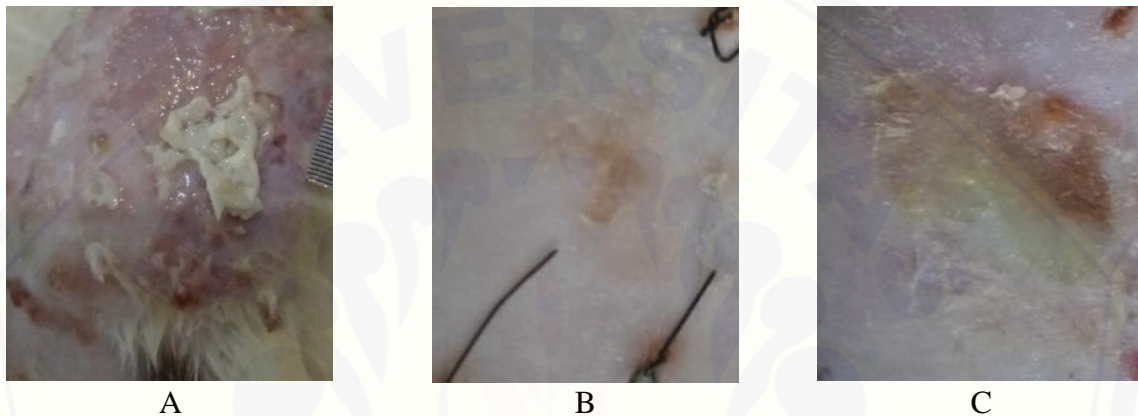
**Tabel 4.** Perubahan intensitas warna luka bakar derajat IIB pada tikus *long evans* hari ke-0 dan ke-14. Keterangan: K- = basis gel, K+ = Silver Sulfadiazine, P = gel ekstrak kopi robusta.

Kelompok	Intensitas Warna Luka Bakar		
	H-0	H-14	ΔH14-0
K-	183,258 ± 14,92	122,118 ± 20,89	61,140
K+	158,708 ± 17,7	123,691 ± 13,66	35,017
P	179,817 ± 23,01	139,154 ± 23,81	40,663

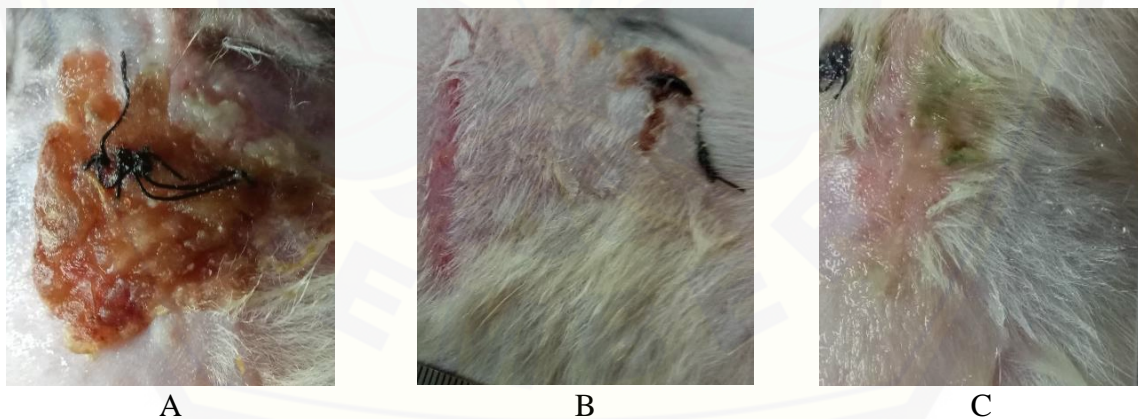
Intensitas warna yang didapatkan saat fase awal penyembuhan luka bakar akan menghasilkan nilai yang tinggi dikarenakan adanya *slough* yang berwarna putih. Intensitas warna akan mulai menurun seiring dengan timbulnya *scab* yang berwarna lebih gelap. Pembentukan *scab* ini menandakan dimulainya fase proliferasi. Fase akhir penyembuhan luka,

intensitas warna yang didapatkan akan kembali tinggi dikarenakan luka menjadi semakin samar hingga menyerupai kulit normal sehingga perubahan intensitasnya semakin rendah.

Hasil uji *One Way Anova* menunjukkan bahwa data perubahan intensitas warna luka bakar menunjukkan nilai ( $p < 0,05$ ), sehingga dilanjutkan uji LSD. Hasil uji LSD menunjukkan terdapat perbedaan yang signifikan antarkelompok basis gel (K-) dengan kelompok *silver sulfadiazine* (K+) dan gel ekstrak kopi robusta (P), tetapi tidak didapatkan perbedaan signifikan antara kelompok *silver sulfadiazine* (K+) dan gel ekstrak kopi robusta (P), sehingga dapat disimpulkan bahwa gel ekstrak kopi robusta memiliki efektivitas yang tidak jauh berbeda dibandingkan *silver sulfadiazine*.



**Gambar 1.** Perubahan makroskopis luka bakar derajat IIB pada tikus *long evans* hari ke-4. Keterangan: A = kelompok kontrol negatif, B = kelompok kontrol positif, C = kelompok perlakuan.



**Gambar 2.** Perubahan makroskopis luka bakar derajat IIB pada tikus *long evans* hari ke-14. Keterangan: A = kelompok kontrol negatif, B = kelompok kontrol positif, C = kelompok perlakuan.

Gambaran makroskopis luka bakar derajat IIB pada tikus *long evans* ditunjukkan pada Gambar 1 dan Gambar 2. Pada pengamatan secara makroskopis hari ke-4 terlihat perbedaan gambaran luka antara kelompok kontrol negatif, kontrol positif dan perlakuan. Hari ke-4 gambaran luka kelompok kontrol negatif masih menunjukkan luka yang basah dan terdapat *slough*. Pada kelompok kontrol positif terlihat ada pembentukan scab berwarna coklat

kemerahan di area tengah luka, sementara pada kelompok perlakuan, terlihat sebagian daerah luka masih terdapat *slough* dan sebagian lagi mulai terbentuk *scab*. Hari ke-14 terlihat masih ada pembentukan keropeng berwarna coklat tua pada kelompok kontrol negatif, sedangkan pada kelompok kontrol positif luka sudah hampir menutup sempurna yang ditandai dengan adanya pertumbuhan bulu pada daerah sekitar luka, sementara kelompok perlakuan menunjukkan gambaran luka sebagian berwarna merah muda yang masih dalam proses re-epitelisasi dan sebagian telah tertutup bulu.

*Scab* pada daerah luka menunjukkan bahwa proses penyembuhan luka telah memasuki fase awal proliferasi, dimana sel-sel inflamasi, fibroblas, dan serat-serat kolagen serta kapiler baru mulai membentuk jaringan granulasi. Hari ke-4 terlihat gambaran luka kelompok kontrol positif dan perlakuan telah menunjukkan adanya pembentukan *scab* yang lebih cepat dibandingkan kelompok kontrol negatif, hal ini mengindikasikan bahwa luka pada kelompok kontrol positif dan perlakuan telah memasuki fase proliferasi lebih cepat dibandingkan kontrol negatif (Arisanty, 2013 ; Abazari *et al.*, 2020).

### 3.2. Hasil pengamatan mikroskopis ketebalan epitel luka bakar derajat IIB

Hasil rata-rata ketebalan epitel luka bakar tiap kelompok dapat dilihat pada Tabel 5. Data rata-rata ketebalan epitel luka bakar dianalisis dengan uji ANOVA didapatkan nilai signifikansi <0,05 yang berarti terdapat pengaruh pemberian basis gel (K-), *silver sulfadiazine* (K+), dan gel ekstrak kopi robusta (P) dalam proses penyembuhan luka bakar.

**Tabel 5.** Rata-rata ketebalan epitel luka bakar derajat IIB pada tikus *long evans* hari ke-8 dan 14. Keterangan: K- = basis gel, K+ = Silver Sulfadiazine, P = gel ekstrak kopi robusta, H-8 = hari pengamatan ke-8, H-14 = hari pengamatan ke-14.

Kelompok	Ketebalan Epitel	
	H-8	H-14
K-	16,65±4,09	26,21±4,31
K+	30,47±6,06	50,98±14,20
P	32,68±7,37	46,22±13,49

**Tabel 6.** Hasil LSD rata-rata ketebalan epitel luka bakar derajat IIB pada tikus *long evans* hari ke-8. Keterangan: (\*) = perbedaan signifikansi (p < 0,05); K- = basis gel, K+ = Silver Sulfadiazine, P = gel ekstrak kopi robusta.

Kelompok	K-	K+	P
K-		0,000*	0,000*
K+	0,000*		0,468
P	0,000*	0,468	

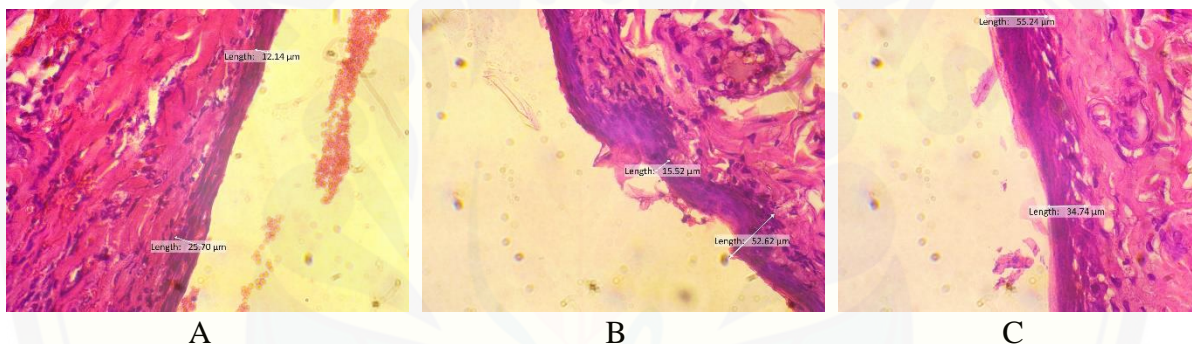
Hasil uji LSD menunjukkan terdapat perbedaan yang signifikan rata-rata ketebalan epitel pada hari ke-8 dan 14 antara kelompok basis gel (K-) dengan kelompok *silver sulfadiazine* (K+) dan gel ekstrak kopi robusta (P), tetapi pada hari ke-8 dan 14 tidak didapatkan perbedaan signifikan antara kelompok *silver sulfadiazine* (K+) dan gel ekstrak kopi robusta (P), sehingga

dapat disimpulkan bahwa gel ekstrak kopi robusta memiliki efektivitas yang tidak jauh berbeda dibandingkan silver sulfadiazine. Hasil uji LSD disajikan pada Tabel 6 dan Tabel 7.

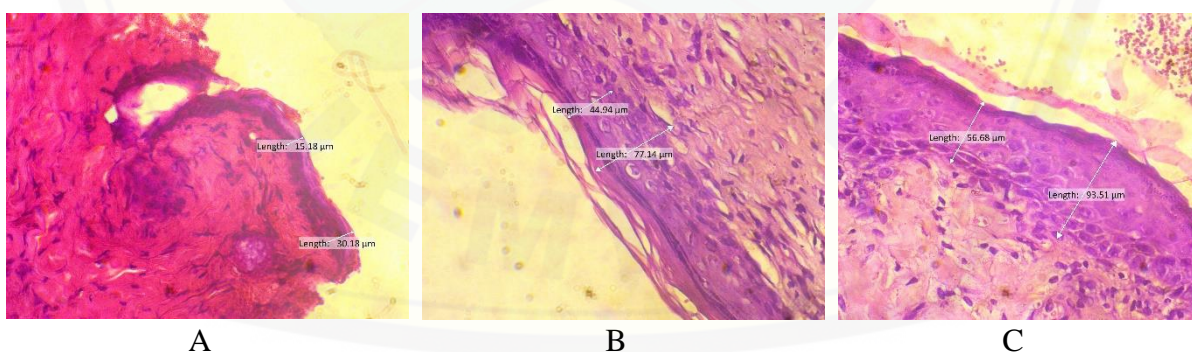
**Tabel 7.** Hasil LSD rata-rata ketebalan epitel luka bakar derajat IIB pada tikus *long evans* hari ke-14. Keterangan: (\*) = perbedaan signifikansi ( $p < 0,05$ ); K- = basis gel, K+ = Silver Sulfadiazine, P = gel ekstrak kopi robusta.

Kelompok	K-	K+	P
K-		0,000*	0,002*
K+	0,000*		0,420
P	0,002*	0,420	

Gambaran mikroskopis jaringan epitel luka bakar ditunjukkan pada Gambar 3 dan Gambar 4. Pengamatan secara mikroskopis dapat dilihat bahwa pada ketiga kelompok terjadi proses epitelisasi. Pengamatan mikroskopis hari ke-14 pada kelompok kontrol positif dan perlakuan menunjukkan struktur jaringan epitel pada permukaan luka lebih tampak jika dibandingkan dengan kelompok kontrol negatif.



**Gambar 3.** Gambaran mikroskopis jaringan epitel luka bakar derajat IIB pada tikus *long evans* hari ke-8. Keterangan: A = kelompok kontrol negatif, B = kelompok kontrol positif, C = kelompok perlakuan.



**Gambar 4.** Gambaran mikroskopis jaringan epitel luka bakar derajat IIB pada tikus *long evans* hari ke-14. Keterangan: A = kelompok kontrol negatif, B = kelompok kontrol positif, C = kelompok perlakuan.

Hasil penelitian ini menunjukkan bahwa gel ekstrak kopi robusta memiliki efek dalam penyembuhan luka bakar derajat IIB. Efek ini dikarenakan kopi mengandung berbagai jenis komponen kimia yang dapat membantu proses penyembuhan luka seperti asam klorogenat, asam kafeat, kafein, tanin dan flavonoid. Asam klorogenat akan menetralkan ROS untuk



mencegah terjadinya peroksidasi lipid akibat stress oksidatif, sehingga mengurangi kerusakan struktur dan fungsi sel. Asam klorogenat juga dapat meningkatkan sekresi IFN- $\gamma$  yang akan menstimulasi pergerakan makrofag dan meningkatkan kemampuan fagositosis sehingga mempercepat fase inflamasi pada proses penyembuhan luka (Kenisa *et al.*, 2012). Peningkatan *growth factor* seperti TGF- $\beta$  juga diinduksi oleh asam klorogenat untuk mempercepat proses interkoneksi jaringan seperti angiogenesis, re-epitelisasi dan regenerasi *connective tissue* (Masruri *et al.*, 2019).

Penelitian Affonso *et al.*, (2016) menyatakan asam klorogenat bersama asam kafeat dapat menjaga integritas permukaan luka karena menghambat proses destruksi kolagen dan aktivasi kolagenase. Asam klorogenat juga memiliki aktivitas anti-inflamasi dengan menghambat produksi sitokin inflamasi seperti IL-1, IL-6, IL-8, dan TNF- $\alpha$ . Penurunan ekspresi TNF- $\alpha$  ini akan menurunkan stres oksidatif, apoptosis, dan nekrosis sel sehingga akan mempercepat proses penyembuhan luka (Ermawati, 2015).

Kandungan flavonoid yang terdapat pada kopi berupa *quercetin*, *kaempferol* dan *catechin* (Król *et al.*, 2020). Flavonoid dapat menghambat produksi asam arakhidonat dengan memblokir jalur lipoksigenase dan siklooksigenase sehingga produksi mediator inflamasi (prostaglandin, tromboksan, dan leukotrin) menurun (Panche *et al.*, 2016). Penurunan produksi mediator inflamasi ini akan mengurangi migrasi sel inflamasi ke daerah luka (Masruri *et al.*, 2019). Penelitian Gouma *et al.*, (2016), *quercetin* terbukti memiliki aktivitas penyembuhan luka bakar yang kuat pada tikus namun tidak memiliki aktivitas penyembuhan luka jangka pendek. *Kaempferol* juga terbukti dapat menurunkan ekspresi TNF- $\alpha$  yang berpengaruh pada penurunan stres oksidatif sel sehingga membantu penyembuhan luka (Ren *et al.*, 2019). Flavonoid lain yang juga terdapat pada kopi adalah *catechin* yang memiliki aktivitas antibakteri melawan bakteri gram positif seperti *Staphylococcus aureus* yang sering ditemukan menjadi penyebab infeksi pada luka bakar (Murdja *et al.*, 2017).

Flavonoid bersama dengan tanin akan meningkatkan produksi TGF- $\beta$  yang akan menginduksi proliferasi dan migrasi fibroblas serta stimulasi sel endotel untuk membentuk pembuluh darah baru sehingga terjadi percepatan penyembuhan luka (Khan *et al.*, 2012). Tanin pada kopi seperti *Epigallocatechin gallate* (EGCG) dapat menghambat aktivasi faktor transkripsi NF- $\kappa$ B sehingga dapat menurunkan produksi faktor-faktor inflamasi (Prakoeswa *et al.*, 2020). EGCG juga dapat mempercepat deposisi kolagen dan angiogenesis (Yuniati & Lukiswanto, 2019). *Tanic acid* dapat mempercepat proses re-epitelisasi dan pertumbuhan folikel rambut (Chen *et al.*, 2019).

Sediaan gel yang digunakan dalam penelitian ini juga dapat membantu proses penyembuhan luka karena memiliki sifat dingin sehingga dapat mengurangi rasa nyeri serta memberikan suasana lembap (Elmitra, 2017). Kontrol terhadap rasa nyeri merupakan salah satu fokus sentral untuk pemulihan pasien luka bakar, hal ini karena kontrol nyeri yang buruk dapat meningkatkan ketakutan, stres dan *anxiety*, sehingga meningkatkan hormon stres seperti glukokortikoid (Wang *et al.*, 2018). Lingkungan lembap dapat meningkatkan efisiensi migrasi sel epitel sehingga mempercepat proses re-epitelisasi luka. Suasana lembap yang terkontrol dapat mempermudah proses penyerapan terapi topikal seperti antibiotik, analgesik, dan molekul bioaktif lainnya ke daerah luka (Nuutila & Eriksson, 2021).

Gel ekstrak kopi pada penelitian ini tidak menunjukkan hasil yang lebih baik dari kelompok yang diberikan terapi *silver sulfadiazine*, hal ini disebabkan karena adanya proses pemisahan minyak dengan substrat melalui proses sentrifugasi. Penghilangan minyak ini akan menurunkan aktivitas antioksidan yang dimiliki kopi (Wagemaker *et al.*, 2012). Penghilangan minyak dipengaruhi oleh keberadaan asam lemak seperti asam palmitat, asam oleat, asam linoleat dan asam stearat serta tokoperol yang bekerja sebagai *free radical scavengers* dan penjaga kelembapan yang berperan dalam proses penyembuhan luka (Chiari *et al.*, 2014; Alasmari *et al.*, 2020).

#### 4. Kesimpulan

Gel ekstrak kopi robusta (*Coffea canephora*) terbukti dapat mempengaruhi gambaran makroskopis dan mikroskopis luka bakar derajat IIB yang ditunjukkan dengan adanya penurunan luas makroskopis ( $p < 0,05$ ), perbaikan intensitas warna ( $p < 0,05$ ), dan peningkatan ketebalan epitel ( $p < 0,05$ ) sehingga gel ekstrak kopi robusta (*Coffea canephora*) bisa menjadi salah satu alternatif dressing dalam perawatan luka bakar.

#### Ucapan Terimakasih

Penulis mengucapkan terima kasih kepada dr. Ulfa Elfiah, M.Kes., Sp.BP-RE (K) dan apt. M. Amrun Hidayat, S.Si., M.Farm atas bimbingan yang diberikan selama penelitian hingga tersusunnya artikel penelitian ini.

#### Deklarasi Konflik Kepentingan

Semua penulis menyatakan tidak ada konflik kepentingan terhadap naskah ini.

#### Daftar Pustaka

- Abazari, M., Ghaffari, A., Rashidzadeh, H., Badeleh, S. M., dan Maleki, Y. (2022). A Systematic Review on Classification, Identification, and Healing Process of Burn Wound Healing. *The International Journal of Lower Extremity Wounds*, 21(1), 18-30. <https://doi.org/10.1177/1534734620924857>
- Affonso, R. C. L., Voytena, A. P. L., Fanan, S., Pitz, H., Coelho, D. S., Horstmann, A. L., Pereira, A., Uarrota, V.G., Hillmann, M.C., Varela, L.A.C., Ribeiro-Do-Valle, R.M., dan

- Maraschin, M. (2016). Phytochemical Composition, Antioxidant Activity, and the Effect of the Aqueous Extract Of Coffee (*Coffea arabica* L.) Bean Residual Press Cake on the Skin Wound Healing. *Oxidative Medicine and Cellular Longevity*, 2016. <https://doi.org/10.1155/2016/1923754>
- Al-Dhabi, N. A., Ponnuragan, K., dan Jeganathan, P. M. (2017). Development and Validation of Ultrasound-Assisted Solid-Liquid Extraction of Phenolic Compounds from Waste Spent Coffee Grounds. *Ultrasonics Sonochemistry*, 34, 206-213. <https://doi.org/10.1016/j.ultsonch.2016.05.005>
- Alasmari, K. M., Zeid, I. M. A., dan Al-Attar, A. M. (2020). Medicinal Properties of Arabica Coffee (*Coffea arabica*) Oil: An Overview. *Advancements in Life Sciences*, 8(1), 20-29.
- Amalia, F. F. (2020a). Aktivitas Antibakteri Kopi Robusta dalam Mempercepat Kejadian Penyembuhan Luka pada Ulkus Diabetikum. *Healthy Tadulako Journal (Jurnal Kesehatan Tadulako)*, 6(1), 1-6. <https://doi.org/10.22487/htj.v6i1.95>
- Amalia, R. (2020b). Analisis Penerapan Indonesia Case Based Groups (INA-CBG'S) Dalam Pelayanan Badan Penyelenggara Jaminan Sosial (BPJS) Kesehatan Di Rumah Sakit Kabupaten Pelalawan. *PEKBIS*, 12(2).
- Arisanty, I. P. (2013). *Manajemen Perawatan Luka: Konsep Dasar*. Jakarta: EGC.
- Balqis, U., dan Rasmaidar, M. (2014). Gambaran Histopatologis Penyembuhan Luka Bakar Menggunakan Daun Kedondong (*Spondias dulcis* F.) dan Minyak Kelapa Pada Tikus Putih (*Rattus norvegicus*). *Jurnal Medika Veterinaria*, 8(1), 31-36.
- Chen, Y., Tian, L., Yang, F., Tong, W., Jia, R., Zou, Y., Yin, L., Li, L., He, C., Liang, X., Ye, G., Lv, C., Song, X., dan Yin, Z. (2019). Tannic Acid Accelerates Cutaneous Wound Healing in Rats Via Activation of the ERK 1/2 Signaling Pathways. *Advances in Wound Care*, 8(7), 341-354. <https://doi.org/10.1089/wound.2018.0853>
- Chiari, B. G., Trovatti, E., Pecoraro, É., Correa, M. A., Cicarelli, R. M. B., Ribeiro, S. J. L., dan Isaac, V. L. B. (2014). Synergistic Effect of Green Coffee Oil and Synthetic Sunscreen for Health Care Application. *Industrial Crops and Products*, 52, 389-393. <https://doi.org/10.1016/j.indcrop.2013.11.011>
- Elfiah, U., dan Riasa, N. (2017). Epidemiology and Burns Referral in Secondary Burn Unit of Soebandi Hospital, in: *Makalah Diskusi Panel. Taipei: The 11th Asia Pacific Burn Congress*. Jember Regency, East Java-Indonesia.
- Elmitra, M. (2017). *Dasar-Dasar Farmasetika dan Sediaan Semi Solid*. Yogyakarta: Deepublish.
- Ermawati, T. (2015). Potensi Gel Ekstrak Biji Kopi Robusta (*Coffea robusta*) terhadap Ekspresi Tnf-A pada Tikus Periodontitis yang di Induksi *Porphyromonas Gingivalis*. *Skripsi*. Jawa Timur: Universitas Jember.
- Fadlil, P. N. I., Ermawati, T., dan Hikmah, N. (2016). Pengaruh Pemberian Gel Ekstrak Biji Kopi Robusta (*Coffea robusta*) Terhadap Ketebalan Epitel Gingiva Model Tikus Periodontitis yang Diinduksi *Porphyromonas gingivalis*, in: *Prosiding The 3th Dentistry Scientific Meeting of Jember*. Jember.
- Farah, A., dan Lima, J. de P. (2019). Consumption of Chlorogenic Acids through Coffee and Health Implications. *Beverages*, 5(1), 11. <https://doi.org/10.3390/beverages5010011>
- Fuadi, M. I., Elfiah, U., dan Misnawi, M. (2015). Jumlah Fibroblas pada Luka Bakar Derajat II pada Tikus dengan Pemberian Gel Ekstrak Etanol Biji Kakao dan Silver Sulfadiazine. *Pustaka Kesehatan*, 3(2), 244-248.
- Global Burden of Disease Collaborative Network (2020). Global Burden of Disease Study 2019 (GBD 2019) Disease and Injury Burden 1990-2019. Seattle, United States of America: Institute for Health Metrics and Evaluation (IHME).
- Gouma, E., Simos, Y., Verginadis, I., Batistatou, A., Karkabounas, S., Evangelou, A., Ragos, V., dan Peschos, D. (2016). Healing Effects of Quercetin on Full Thickness Epidermal Thermal Injury in Wistar Rats. *International Journal of Phytomedicine*, 8(2), 277-281.

- Kemenkes RI. (2018). *Laporan Nasional Riskesdas 2018*. Jakarta: Badan Penelitian dan Pengembangan Kesehatan.
- Kemenkes RI. (2019). *Pedoman Nasional Pelayanan Kedokteran Tata Laksana Luka Bakar*. Jakarta: Kementerian Kesehatan Republik Indonesia.
- Kenisa, Y. P., Istiati, I., dan Wisnu, S. J. (2012). Effect of Robusta Coffee Beans Ointment on Full Thickness Wound Healing. *Dental Journal (Majalah Kedokteran Gigi)*, 45(1), 52-56. <https://doi.org/10.20473/j.djmkkg.v45.i1.p52-57>
- Khan, I., Kumar, N., Pant, I., Narra, S., dan Kondaiah, P. (2012). Activation of TGF- $\beta$  Pathway by Areca Nut Constituents: A Possible Cause of Oral Submucous Fibrosis. *PloS One*, 7(12), e51806. <https://doi.org/10.1371/journal.pone.0051806>
- Król, K., Gantner, M., Tatarak, A., dan Hallmann, E. (2020). The Content of Polyphenols in Coffee Beans as Roasting, Origin and Storage Effect. *European Food Research and Technology*, 246, 33-39. <https://doi.org/10.1007/s00217-019-03388-9>
- Lee, K. C., Dretzke, J., Grover, L., Logan, A., dan Moiemmen, N. (2016). A Systematic Review of Objective Burn Scar Measurements. *Burns & Trauma*, 4. <https://doi.org/10.1186/s41038-016-0036-x>
- Masruri, A., Sumono, A., dan Indriana, T. (2019). Arabica Coffee (*Coffea arabica*) Fruit Skin Potential Towards the Increase of Fibroblast Cells Amount within Socket Post Tooth Extraction of Male Wistar Mouse. *Health Notions*, 3(6), 267-272.
- Musdja, M. Y., Hapsari, M. A., dan Agusta, A. (2017). Comparison of Activity and Inhibitory Mechanism between (+)-Catechin and Water Extract of Gambier (*Uncaria gambir* Roxb.) Against Some Bacteria. *Journal of PPI-UKM*, 4.
- Nuutila, K., dan Eriksson, E. (2021). Moist Wound Healing with Commonly Available Dressings. *Advances in Wound Care*, 10(12), 685-698. <https://doi.org/10.1089/wound.2020.1232>
- Palumpun, E. F., Wiraguna, A. A., dan Pangkahila, W. (2017). Pemberian Ekstrak Daun Sirih (*Piper betle*) secara Topikal Meningkatkan Ketebalan Epidermis, Jumlah Fibroblas, dan Jumlah Kolagen dalam Proses Penyembuhan Luka pada Tikus Jantan Galur Wistar (*Rattus norvegicus*). *eBiomedik*, 5(1). <https://doi.org/10.35790/ebm.v5i1.15037>
- Panche, A. N., Diwan, A. D., dan Chandra, S. R. (2016). Flavonoids: an Overview. *Journal of Nutritional Science*, 5, e47. <https://doi.org/10.1017/jns.2016.41>
- Prakoewa, C. R. S., Oktaviyanti, R. N., Indramaya, D. M., Hendradri, E., Sawitri, S., Astari, L., Damayanti, D., dan Listiawan, M. Y. (2021). Efficacy of Topical Epigallocatechin Gallate (EGCG) 1% on the Healing of Chronic Plantar Ulcers in Leprosy. *Journal of Dermatological Treatment*, 32(8), 1026-1030.
- Ren, J., Lu, Y., Qian, Y., Chen, B., Wu, T., dan Ji, G. (2019). Recent Progress Regarding Kaempferol for the Treatment of Various Diseases. *Experimental and Therapeutic Medicine*, 18(4), 2759-2776. <https://doi.org/10.3892/etm.2019.7886>
- Wagemaker, T. A. L., Fernandes, A. S., Campos, P. M., Rodrigues, L. M., dan Rijo, P. (2012). Evaluation of Antioxidant and Antimicrobial Activities of Green Coffee Oil in Cosmetic Formulations. *Biomedical and Biopharmaceutical Research*, 2(9), 207-214. <https://doi.org/10.19277/BBR.9.2.43>
- Wang, Y., Beekman, J., Hew, J., Jackson, S., Issler-Fisher, A. C., Parungao, R., Lajevardi, S. S., Li, Z., dan Maitz, P. K. (2018). Burn Injury: Challenges and Advances in Burn Wound Healing, Infection, Pain and Scarring. *Advanced Drug Delivery Reviews*, 123, 3-17. <https://doi.org/10.1016/j.addr.2017.09.018>
- Wibawani, L., Wahyuni, E. S., dan Utami, Y. W. (2015). Pengaruh Pemberian Ekstrak Etanol Daun Melati (*Jasminum sambac* L. Ait) secara Topikal terhadap II A pada Tikus Putih (*Rattus norvegicus*) Galur Wistar. *Majalah Kesehatan FKUB*, 2(4), 196-206.
- Wigati, E. I., Pratiwi, E., Nissa, T. F., dan Utami, N. F. (2018). Uji Karakteristik Fitokimia dan Aktivitas Antioksidan Biji Kopi Robusta (*Coffea canephora* pierre) dari Bogor, Bandung

- dan Garut dengan metode DPPH (1, 1-diphenyl-2-picrylhydrazyl). *FITOFARMAKA: Jurnal Ilmiah Farmasi*, 8(1), 59-66.
- Yeng, N. K., Shaari, R., Nordin, M. L., dan Sabri, J. (2019). Investigation of Wound Healing Effect of *Acalypha Indica* Extract in Sprague Dawley Rats. *Biomedical and Pharmacology Journal*, 12(4), 1857-1865. <http://dx.doi.org/10.13005/bpj/1816>
- Yuniati, W. M., dan Lukiswanto, B. S. (2019). Potensi Salep *Epigallocatechin gallate* terhadap Proses Kesembuhan Luka Bakar Derajat II pada Kulit Tikus Putih. *Jurnal Veteriner Maret*, 1(1), 1-7. <https://doi.org/10.19087/jveteriner.2019.20.1.1>
- Yuwono, H. S. (2014). The New Paradigm of Wound Management using Coffee Powder. *Global Journal of Surgery*, 2(2), 25-29.



© 2023 by the authors. Submitted for possible open access publication under the terms and conditions of the Creative Commons Attribution-ShareAlike 4.0 International (CC BY-SA 4.0) license (<https://creativecommons.org/licenses/by-sa/4.0/>).





KEMENTERIAN PENDIDIKAN DAN KEBUDAYAAN

UNIVERSITAS JEMBER

KOMITE ETIK PENELITIAN

Jl. Kalimantan 37 Kampus Bumi Tegal Boto Telp/Fax (0331) 337877 Jember  
68121 – Email : fk\_unej@telkom.net

## KETERANGAN PERSETUJUAN ETIK

*ETHICAL APPROVAL*

Nomor : 1.509 /H25.1.11/KE/2021

Komisi Etik Fakultas Kedokteran Universitas Jember dalam upaya melindungi hak asasi dan kesejahteraan subyek penelitian kedokteran, telah mengkaji dengan teliti protokol berjudul :

*The Ethics Committee of the Faculty of Medicine, Jember University, With regards of the protection of human rights and welfare in medical research, has carefully reviewed the proposal entitled :*

### **PENGARUH PEMBERIAN GEL EKSTRAK KOPI ROBUSTA (*Coffea canephora*) TERHADAP KETEBALAN EPITEL PADA LUKA BAKAR DERAJAT IIB**

Peneliti Utama : Maidy Frista Rosanti.

*Name of the principal investigator*

NIM : 172010101025

Nama Institusi : Fakultas Kedokteran Universitas Jember

*Name of institution*

Dan telah menyetujui protokol tersebut diatas.  
*And approved the above mentioned proposal.*

Jember, 5 Mei 2021  
Ketua Komisi Etik Penelitian  
  
dr. Rini Riyanti, Sp.PK

