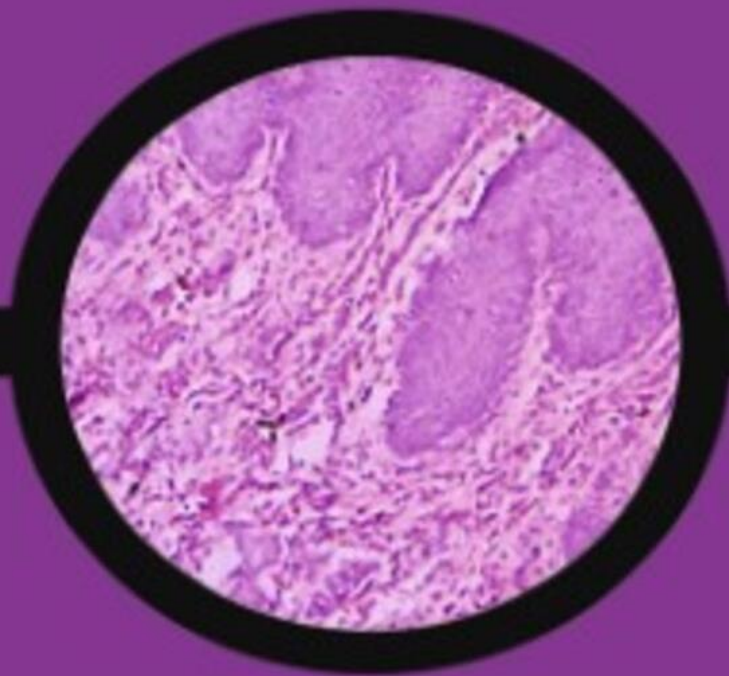


Volume 9, No. 1
Juli 2022
p-ISSN 2354-4119
e-ISSN 2460-4119

ODONTO

DENTAL JOURNAL



Published by Faculty of Dentistry, Universitas Islam Sultan Agung



Editorial Team

Editor in Chief

Sandy Christiono, (Scopus ID: 57211914024) Departement Pediatric Dentistry. Universitas Islam Sultan Agung., Indonesia

Co-Editor in chief

1. Solachuddin Ichwan, Department of Basic Medical Sciences for Dentistry, IIUM, Malaysia
2. Burhanuddin Pasiga, Faculty of Dentistry Hasanudin Makasar University, Indonesia
3. Dr. Drg Diyah Fatmasari, MDsc., (Scopus ID : 57213854325), Department of Dental Hygienist, Health Polytechnic of Semarang, Indonesia
4. drg. Rizki Amalina, MSi, Department of Oral Biology, Universitas Islam Sultan Agung, Indonesia
5. drg. Welly Anggarani, Universitas Islam Sultan Agung, Indonesia

Associate Editor

1. drg. R. Rama Putranto, M.Kes., Ph.D, Department of Orthodonsia, UNISSULA, Indonesia
2. drg. Muhammad Dian Firdausy, M.Sc (DMS), Faculty of Dentistry UNISSULA., Indonesia
3. drg. Islamy Rahma Hutami, Ph.D, (Scopus ID : 57191429384), Department of Orthodonsia, Universitas Islam Sultan Agung, Indonesia



Reviewers

1. Tanaka Eiji, Department of Orthodontics and Dento facial Orthopedics, Institute of Biomedical Sciences, Tokushima University Graduate School
2. drg. Susi Sukmasari, Sp.KGA, (Scopus ID: 57195715584), Department Pediatric Dentistry, IJUM, Malaysia, Malaysia
3. Widya Lestari, DDS, MDsc, Ph.D, Department Oral Biology Fundamental Dental and Medical Sciences, IJUM, Malaysia
4. Dr Haslinda Binti Ramli, Department of Periodontology and Community Oral Health, USIM. Malaysia, Malaysia
5. Dr Azrul Hafiz Abdul Aziz, Department of Pediatrics and Orthodontics, USIM. Malaysia, Malaysia
6. Dr Siti Aisyah Abd. Ghafar, Department of Basic Sciences and Oral Biology, USIM. Malaysia, Malaysia
7. Dr Aws Hashim Ali Al Kadhim, Department of Conservative Dentistry and Prosthodontics, USIM. Malaysia, Malaysia
8. Dr. Drg. TienSuwartin TienSuwartin, Sp.KG., Department of Conservative dentistry, USAKTI. Indonesia, Indonesia
9. Mochammad Taha Ma'ruf, Oral Surgery Departement, Mahasaraswati University, Denpasar Indonesia, Indonesia
10. Dr Taufan Bramantoro, drg., M.Kes, Airlangga, Indonesia, Indonesia
11. Gilang Rasuna Sabdho Wening, Oral Public Health Departement, Airlangga University, Surabaya, Indonesia, Indonesia
12. Fredy Mardiyantoro, Oral Surgery Departement, Brawijaya University, Malang, Indonesia
13. Imam Safari Azhar, Departemen Prostodonsia, Airlangga University, Surabaya, Indonesia
14. Ardianti Maartrina Dewi, Faculty of Dentistry, Airlangga University, Surabaya, Indonesia
15. Fidyah Fidyah, Oral Biology Departement, Faculty of Dentistry Brawijaya Malang, Indonesia
16. Lukman Hakim Hidayat, Oral Medicine Departement, Brawijaya University, Malang, Indonesia
17. Arofi Kurniawan, Department of Forensic Odontology, Faculty of Dental Medicine Universitas Airlangga, Indonesia
18. Yayun Siti Rochmah, Departement of Oral and Maxillofacial Surgery, Universitas Islam Sultan Agung, Indonesia
19. drg. Prima Agusmawanti, Sp.KGA, Department of Pediatric Dentistry, Universitas Islam Sultan Agung, Indonesia
20. drg. Benni Benyamin, Universitas Islam Sultan Agung, Indonesia
21. drg. Andina Rizkia Putri Kusuma, Sp.KG, Department of Conservative Dentistry, Universitas Islam Sultan Agung, Indonesia
22. Arlina Nurhapsari, Department of Conservative Dentistry. Universitas Islam Sultan Agung.
23. drg. Ade Ismail Abdul Kodir, Departement of Periodontic, Universitas Islam Sultan Agung, Indonesia
24. drg. Rahmawati Sri Praptiningsih, Departement of Oral Biology, Universitas Islam Sultan Agung, Indonesia
25. drg. Kusuma Arbianti, Department of Dental Public Health, Universitas Islam Sultan Agung, Indonesia
26. drg. Musri Amurwaningsih, Universitas Islam Sultan Agung, Indonesia
27. drg. Erwid Fatchur Rahman, Departement of Oral Surgery, Universitas Islam Sultan Agung, Indonesia
28. drg. Erdianto Setya Wardhana, Departement of Oral Public Health, Universitas Islam Sultan Agung, Indonesia
29. Rochman Mujayanto, (Scopus ID : 57221256524) Departement of Oral Medicine, Universitas Islam Sultan Agung, Indonesia
30. Moh Yusuf, Departement of Oral and Maxillofacial Radiology and Forensics, Universitas Islam Sultan Agung, Indonesia
31. drg. Helmi Fathurrahman, Universitas Islam Sultan Agung, Indonesia
32. drg. Rahmat Hidayat, Sp.Pros, Departement of Prontodontics, Universitas Islam Sultan Agung, Indonesia
33. drg. Budi Suhartono, Sp.Ort, Departement of Orthodontic, Universitas Islam Sultan Agung, Indonesia
34. drg. Rina Kartika Sari, Departement of Oral Medicine, Universitas Islam Sultan Agung, Indonesia
35. drg. Recita Indraswary, MSc, Department of Oral Biology, Universitas Islam Sultan Agung, Indonesia
36. drg. Niluh Ringga Woroprobosari, Departement Radiologi, Universitas Islam Sultan Agung, Indonesia
37. drg. Grahita Aditya, Universitas Islam Sultan Agung, Indonesia
38. drg. Adisty Restu Poetri, MDSc, Sp.Perio, Departement of Periodontic, Universitas Islam Sultan Agung, Indonesia
39. drg. Muhamat Muhtar S.A, M.Biomed, Departement of Oral Biology, UNISSULA, Indonesia
40. Anggun Feranisa, S.Si., M.BioTech, Departement of Oral Biology, Universitas Islam Sultan Agung, Indonesia



Volume 9, No. 1 (2022)

Table of Contents

Articles

- COMPARISON OF DENTAL ANXIETY LEVELS MEASURED USING DENTAL ANXIETY SCALE AND GSR-PSYCHOANALYZER IN PATIENTS AGED 6-8 YEARS OLD 1-11
Adil Yuni Imamullah, Rinaldi Budi Utomo, Al Supartinah
- THE EFFECTIVENESS OF USING TOOTHPASTE CONTAINING ROBUSTA COFFEE BEAN EXTRACT IN INHIBITING THE FORMATION OF DENTAL PLAQUE 12-20
Rina Nanda Prasasti, Desi Sandra Sari, Peni Pujiastuti
- THE DESCRIPTION OF PHYSICAL ACTIVITY AND SEDENTARY BEHAVIOR DURING COVID-19 PANDEMIC ON “X” UNIVERSITY’S STUDENTS 21-27
Dian Lesmana, Ignatius Setiawan, Dionisia Vinda Aswada
- COMPARISON FLUORIDE CONCENTRATION IN SALIVA BETWEEN FLUORIDE VARNISH AND GLASS IONOMER CEMENT 28-33
Sari Dewiyani, Stanny Linda Paath, Fitria Febrianti
- RELATIONSHIP BETWEEN NUMBER AND REGION OF TOOTH LOSS WITH THE QUALITY OF LIFE IN THE ELDERLY. 33-39
Diyah Fatmasari, Nindita Enhar Satuti, Tri Wiyatini
- THE EFFECTIVENESS OF ANCHOVY INTAKE ON EPITHELIAL SOCKET THICKNESS POST EXTRACTION 40-45
Tecky Indriana, Agus Sumono, Kunti Sholihah
- THE CYTOTOXIC AND PROLIFERATIVE ACTIVITY OF COCOA POD HUSK EXTRACT (THEOBROMA CACAO L.) ON PERIODONTAL LIGAMENT FIBROBLASTS 46-52
Yani Corvianindya Rahayu, Iin Eliana Triwahyuni, Banun Kusumawardani, Dewi Yunita Sari
- DESCRIPTION OF FACTORS AFFECTING MEDICAL RECORD FILLING AT THE DENTAL CLINIC IN SEMARANG 53-61
Febia Astiawati Sugiarto, Erdianto Setya Wardhana, Kusuma Arbianti, Nabila Alifia Darmawan
- PREVALENCE OF ORAL DISEASES AT ULIN HOSPITAL BANJARMASIN IN 2017-2019 62-72
Maharani Laillyza Apriasari, Serenada Audria Sundah, Riky Hamdani
- RELATIONSHIP BETWEEN RISK FACTORS AND PERIODONTAL DISEASE AMONG PATIENTS IN COMMUNITY HEALTH CENTERS 73-80
Quroti A'yun, Dewi Risnawati, Ani Subekti

THE EFFECT SODIUM HYPOCHLORITE 2,5% AND SODIUM THIOSULPHATE AS IRRIGATION ON THE CLEANLINESS OF THE APICAL THIRD ROOT Christina Mahardika, Yulita Kristanti, Margareta Rinastiti	81-87
THE EFFECTIVENESS OF EDAMAME (GLYCINE MAX(L.) MERRILL) EXTRACT AS ACRYLIC RESIN DENTURE CLEANSER ON THE NUMBER OF CANDIDA ALBICANS Dewi Kristiana, Lusi Hidayati, Humam Rafif Nabil	85-94
PREHEATING EFFECT OF GIOMER'S SURFACE HARDNESS ON DIRECT RESTORATION Irfan Dwiandhono, Aris Aji Kurniawan, Rinawati Satrio, Setiadi Warata Logamarta, Muthiary Nitzschia Nur Iswary Winanto	95-99
KNOWLEDGE ON INFECTION PREVENTION AND CONTROL AMONG STUDENTS IN UNIVERSITAS PADJADJARAN DENTAL HOSPITAL Aulia Narendra Mohamad Paham, Yuti Malinda, Ame Suciati Setiawan	100-109
ANTIBACTERIAL EFFECT OF KELAKAI LEAF EXTRACT (STENOCHLAENA PALUSTRIS (BURM) BEDD.) FOR INHIBITING ENTEROCOCCUS FAECALIS I Wayan Arya Krishnawan Firdaus, Nurdiana Dewi, Ridwan Ichshalul Fuady, Maharani Laillyza Apriasari	110-118
THE EFFECT OF PORPHYROMONAS GINGIVALIS INFECTION ON MENOPAUSE TO THE MECHANICAL STRENGTH OF THE MANDIBLE AND FEMUR Agustin Wulan Suci Dharmayanti, Roedy Budirahardjo, Bangun Febrianto	119-129
THE ANTIBIOTICS SENSITIVITY TEST ON STAPHYLOCOCCUS AND STREPTOCOCCUS FROM CHRONIC APICAL ABSCESS Yuti Malinda, Diani Prisinda	130-137
THE RELATIONSHIP BETWEEN PRACTICE PREPAREDNESS AND DENTISTS' MENTAL CONDITION IN SEMARANG DURING CORONAVIRUS DISEASE 2019 (COVID-19) PANDEMIC Nira Ardlina, Lisdrianto Hanindriyo, Bambang Priyono	138-147
LEVELS OF MALONDIALDEHYDE AND CALCITONIN GENE-RELATED PEPTIDE IN PULP INFLAMMATION DUE TO LPS INDUCTION DURATION Arlina Nurhapsari, Andina Rizkia Putri Kusuma	148-152
CORRELATION OF SURFACE ROUGHNESS AND FRICTION RESISTANCE IN ORTHODONTICS Grahita Aditya, Oedijani Santoso, Lisyani Suromo, Reeza Maulana Nugraha	153-157

THE EFFECTIVENESS OF ANCHOVY INTAKE ON EPITHELIAL SOCKET THICKNESS POST EXTRACTION

Tecky Indriana*, Agus Sumono**, Kunti Sholihah***

*Departemen Biomedik Kedokteran Gigi, Fakultas Kedokteran Gigi, Universitas Jember, Jember, Indonesia

**Departemen Ilmu Kedokteran Gigi Dasar, Fakultas Kedokteran Gigi, Universitas Jember, Jember, Indonesia

*** Program Studi Sarjana Pendidikan Dokter Gigi, Fakultas Kedokteran Gigi, Universitas Jember, Jember, Indonesia

Correspondence: agusumono@unej.ac.id

Keywords:

Re-epithelialization;
Wound healing; anchovy

ABSTRACT

Background: Epithelial formation or re-epithelialization is one of the parameters in the wound closure. Nutrition has become a major factors in the successful outcome during this process. Anchovy (*Stolephorus sp.*) contains several proteins, vitamins, and minerals that can act as supplements to support wound closure. This research proposed to understand the effect of anchovy intake toward epithelial thickness of the rats post tooth extraction.

Method: This research was an experimental laboratory with a post-test-only control group design using 24 rats as a sample. Rats were divided into 2 groups, the control and the treatment group with 12 rats each. The mandibular left first molar of the samples was extracted, then given with aquadest (the control) and anchovy powder (the treatment) during 3, 5, and 7 days. All rats were decapitated after 24 hours from the last treatment, followed by tissue processing and staining with Hematoxylin-Eosin (HE) for examination. A microscope that connects with optilab on a magnification of 100x was used to measure the epithelial thickness on the thickest and thinnest part of the epithelial. The data were analysed with One-way ANOVA test and LSD test.

Result: The results showed that the epithelial thickness of the treatment group was significantly increased compared to the control group ($p < 0.05$).

Conclusion: This study concludes that the anchovy (*Stolephorus sp.*) intake affects increasing epithelial socket thickness of the rats post tooth extraction.

PENDAHULUAN

Pencabutan gigi merupakan prosedur pengambilan gigi dari soket sebagai terapi yang diambil ketika terapi konservasi tidak bisa dilakukan.¹ Tindakan pencabutan gigi dapat menimbulkan trauma pada soket yang akan memicu mekanisme penyembuhan.¹ Penyembuhan luka pasca penyembuhan gigi merupakan suatu proses yang penting karena adanya gangguan pada proses ini dapat menimbulkan komplikasi pada jaringan lunak dan keras di area pencabutan seperti timbulnya infeksi maupun *dry socket*.²

Proses penyembuhan berlangsung dalam tiga tahapan, yakni inflamasi, proliferasi, dan maturasi.³ Rangkaian proses terjadi berurutan, tetapi saling tumpang tindih dengan konsep satu proses merupakan dasar dari keberlanjutan proses lainnya⁴. Pada fase proliferasi, terdapat proses pembentukan ulang epitel (re-epitelisasi).⁵ Proses ini merupakan salah satu parameter penyembuhan luka.⁵ Epitelisasi sangat penting terkait dengan fungsi epitel sebagai *barrier* pertama antara tubuh dan lingkungan yang melindungi *host* dari kerusakan fisik, kimia, dan mikroba.^{5,6} Proses re-epitelisasi dapat diamati dengan cara mengukur ketebalan epitel baru yang terbentuk.⁷

Penyembuhan luka pasca pencabutan gigi dapat terhambat akibat gangguan baik dari faktor lokal, seperti infeksi bakteri atau virus, maupun faktor sistemik seperti usia, hormon, jenis kelamin, stress, dan nutrisi.⁸ Hambatan akibat faktor nutrisi terjadi karena adanya peningkatan kebutuhan nutrisi yang adekuat pada proses penyembuhan luka.⁹ Perbaikan jaringan yang rusak memicu peningkatan aktivitas metabolisme sel, sehingga kebutuhan terhadap nutrisi juga mengalami peningkatan.⁹ Adanya peningkatan kebutuhan nutrisi selama proses penyembuhan menjadikan penting untuk pemberian nutrisi tambahan pada kondisi tersebut.⁹

Pemberian makanan tambahan tinggi nutrisi dibutuhkan untuk mencapai penyembuhan luka yang baik.^{10,11} Ikan teri merupakan produk perikanan lokal yang murah, mudah didapat, dan tinggi nutrisi.^{12,13} Ikan teri merupakan salah satu sumberdaya ikan laut tangkap di Indonesia yang jumlahnya cukup melimpah, yakni sekitar 292.656 ton pada tahun 2017.¹³ Ikan teri nasi (*Stolephorus sp.*) masuk dalam jenis teri yang hidup menyebar di hampir seluruh laut Indonesia.¹³

Ikan teri mengandung berbagai nutrisi yang dapat membantu penyembuhan luka.^{12,14} Ikan teri mengandung protein yang dapat membantu metabolisme sel pada penyembuhan luka dan pembentukan kembali struktur jaringan yang terluka.^{14,15} Kandungan asam amino jenis arginin dan glutamin pada ikan teri dapat membantu proses penyembuhan luka.¹⁵ Kandungan mineral dan vitamin pada teri membantu regulasi dari proses re-epitelisasi.^{15,16} Vitamin A pada teri juga berfungsi sebagai antioksidan yang diperlukan dalam penyembuhan luka.¹⁶

Hasil penelitian sebelumnya secara *in vivo* menyatakan bahwa pemberian ikan teri nasi (*Stolephorus sp.*) pasca pencabutan gigi efektif meningkatkan jumlah sel fibroblas soket gigi.¹⁷

Selain itu, resorpsi tulang yang biasa terjadi pasca pencabutan gigi dapat dihambat melalui pemberian bubuk ikan teri nasi^{18,19} Potensi ikan teri nasi dalam membantu proses penyembuhan luka berhasil ditunjukkan dalam beberapa penelitian sebelumnya, tetapi pengaruhnya terhadap proses re-epitelisasi yang merupakan salah satu parameter penting dari penyembuhan luka masih belum diketahui.^{17,19}

Tujuan penelitian ini adalah untuk mengetahui efektivitas bubuk ikan teri nasi (*Stolephorus sp.*) terhadap ketebalan epitel soket gigi pasca pencabutan.

METODE PENELITIAN

Keseluruhan prosedur dalam penelitian ini telah disetujui oleh Komisi Etik Penelitian Kesehatan Fakultas Kedokteran Gigi Universitas Jember dengan No. 990/UN25.8/KEKP/DL/2020. Metode penelitian menggunakan penelitian laboratoris *in vivo* dengan desain *posttest-only control group*. Jenis ikan teri berupa ikan teri nasi (*Stolephorus sp.*) yang sudah diidentifikasi dengan No. 523/018/35.09.329/2020. Sampel berupa 24 tikus *Wstar (Rattus norvegicus)* jantan, berusia 2-3 bulan, dan berat badan 200-250 gram.

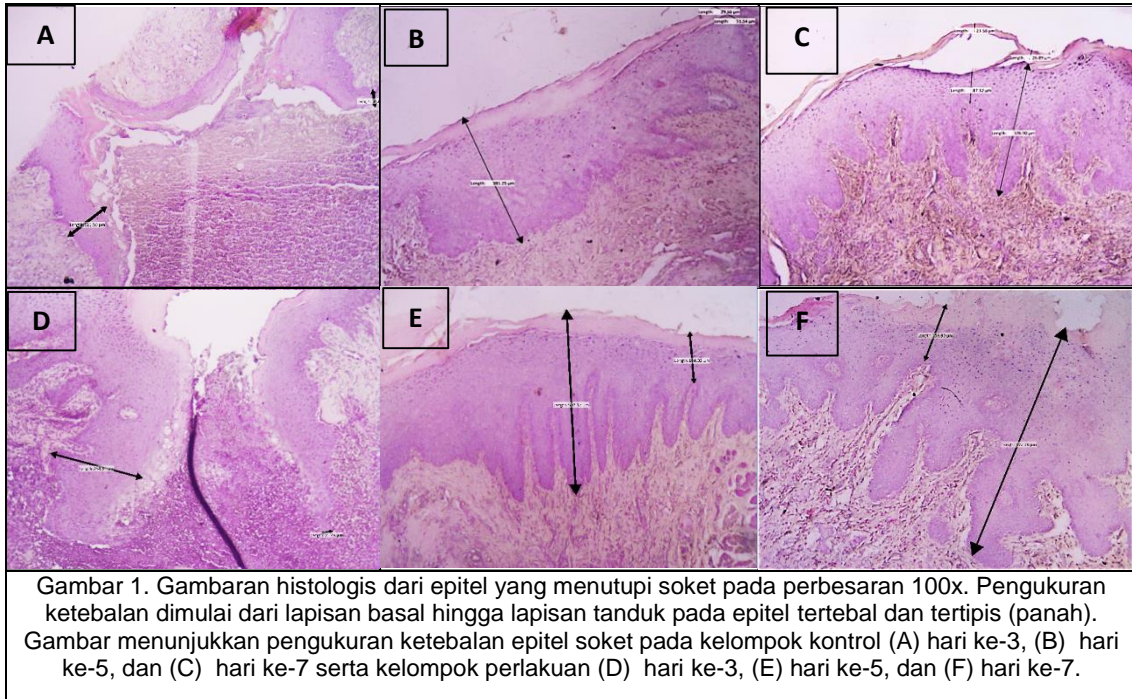
Sampel terbagi dalam 2 kelompok berisikan 12 tikus, yakni sebagai kontrol dan perlakuan. Dilakukan pencabutan gigi molar satu kiri bawah pada semua sampel. Selanjutnya, diberikan aquades 2 ml pada kelompok kontrol serta bubuk ikan teri nasi (*Stolephorus sp.*) 0,0058 gr/hari x BB tikus pada kelompok perlakuan secara intragastrik selama 3, 5, dan 7 hari. 24 jam sejak perlakuan terakhir, tikus didekaputasi, dilakukan pengambilan mandibular dan pemrosesan jaringan, dilakukan pewarnaan dengan HE, dan pengamatan.

Pengamatan ketebalan epitel dilakukan menggunakan mikroskop yang terhubung pada

optilab. Epitel diukur oleh tiga pengamat pada satu lapang pandang dimulai dari lapisan basal hingga lapisan tanduk dengan bantuan *Image Raster*. Pengamatan dan pengukuran dilakukan untuk mendapat epitel tertebal dan tertipis. Data yang didapat, dianalisa menggunakan SPSS.

HASIL PENELITIAN

Pengukuran dilakukan pada perbesaran 100x (gambar 1). Pengukuran ketebalan menunjukkan sisi yang tertebal maupun tertipis dari epitel soket. Pengukuran dilakukan pada satu lapang pandang untuk melihat aktivitas re-epitelisasi dari epitel soket.

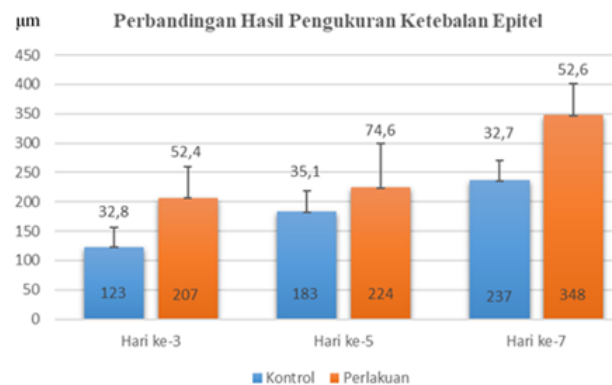


Pengukuran ketebalan epitel menghasilkan data rerata ketebalan pada seluruh kelompok yang disajikan dalam tabel 1. Peningkatan ketebalan epitel terjadi di semua kelompok dengan nilai peningkatan yang lebih berarti pada kelompok perlakuan. Rerata ketebalan epitel kelompok

Tabel 1. Rata-rata (mean) dan standart deviasi (SD) ketebalan epitel pada setiap kelompok

Kelompok Penelitian	Kontrol (μm)		Perlakuan (μm)	
	Rata-rata	SD	Rata-rata	SD
Hari ke-3	123.83	32.840	207.03	52.417
Hari ke-5	183.53	35.110	224.67	74.652
Hari ke-7	237.37	32.786	348.50	52.679

kontrol cenderung meningkat secara stabil. Sedangkan itu, kelompok perlakuan mengalami peningkatan ketebalan yang berarti terutama hari ke-5 hingga ke-7. (gambar 2).



Gambar 2. Histogram perbandingan hasil pengukuran ketebalan epitel antar kelompok

Hasil pengukuran dianalisa. Analisa melalui Uji *One-way* ANOVA memperlihatkan terdapat perbedaan bermakna dari rerata ketebalan epitel seluruh kelompok. Analisa dilanjutkan dengan uji LSD, kemudian hasil disajikan pada tabel 2.

Ringkasan hasil analisa pada tabel 2 menunjukkan rerata ketebalan epitel seluruh kelompok meningkat mulai hari ke-3 hingga ke-7.

Peningkatan yang berarti ($p \leq 0.05$) dari kelompok perlakuan didapat hanya di hari ke-5 dan ke-7. Sedangkan itu, tidak terdapat peningkatan rerata ketebalan epitel berarti ($p > 0.05$) dari seluruh kelompok kontrol. Selanjutnya, perbandingan antar dua kelompok memperlihatkan perbedaan rerata ketebalan yang berarti baik di hari ke-3 maupun ke-7.

Tabel 2. Ringkasan hasil analisa rerata ketebalan epitel soket antar kelompok

Kelompok	N	Ketebalan Epitel (μm)			p
		3 hari	5 hari	7 hari	
Kontrol	4	123.83 \pm 32.84 ^{aA}	183.53 \pm 35.12 ^{aA}	237.37 \pm 32.79 ^{aA}	0.139
Perlakuan	4	207.02 \pm 52.417 ^{bA}	224.67 \pm 74.652 ^{aA}	348.50 \pm 52.679 ^{bB}	0.002*
P		0.028*	0.252	0.005*	

(*): terdapat perbedaan antar kelompok ($p < 0.05$)

(^{ab}): Superscript yang sama dalam satu kolom memperlihatkan tidak ada perbedaan berarti antar kelompok

(^{AB}): Superscript yang sama dalam satu baris memperlihatkan tidak ada perbedaan berarti antar kelompok

DISKUSI

Penelitian yang telah dilakukan bertujuan untuk mengukur ketebalan epitel soket sebagai gambaran aktivitas re-epitelisasi pada luka pencabutan gigi tikus Wistar. Adanya peningkatan ketebalan epitel soket menandakan adanya aktivitas epitelisasi.⁷ Mekanisme re-epitelisasi pada tikus sama seperti pada manusia, tetapi terjadi lebih cepat dikarenakan struktur epitel yang lebih tipis.²⁰ Proses re-epitelisasi diawali dengan aktivasi sel epitel, diikuti proses migrasi epitel dari tepi luka ke arah pusat luka, proliferasi, kontak inhibisi, dan pembentukan kembali membrana basalis.²² Ketika luka yang berhasil tertutup oleh lapisan epitel baru, sel epitel mulai berdiferensiasi. Pada penelitian ini, pengukuran dilakukan menggunakan kelompok hari yang dipilih menyesuaikan *timeline* dari pembentukan kembali epitel.²²

Hasil pengukuran dari kelompok kontrol menunjukkan proses re-epitelisasi dari kelompok tersebut berlangsung secara fisiologis serta sesuai dengan *timeline* yang ada.^{23,24} Aktivitas migrasi epitel membentuk jaringan epitel baru sudah dapat

diamati pada kelompok kontrol hari ke-3. Migrasi epitel yang dimulai sejak hari ke-2 setelah perlukaan, secara fisiologis akan berlanjut hingga hari ke-5 mempertemukan epitel-epitel dari tepi luka yang berbeda hingga terbentuk jaringan epitel baru yang menutupi soket.^{22,24} Pada awal pembentukan epitel, jaringan yang terbentuk akan cenderung datar tanpa adanya perluasan epitel ke arah lamina propria yang disebut *rete peg*.²³ *Rete peg* pada kelompok kontrol baru dapat diamati pada hari ke-7 yang menandakan epitel yang lebih matur.²³

Pengukuran ketebalan epitel pada kelompok perlakuan menunjukkan proses re-epitelisasi yang berlangsung lebih cepat.^{24,25} Penutupan soket oleh jaringan epitel baru sudah dapat diamati pada hari ke-5 disertai adanya bentuk *rete peg*.²⁶ Maturitas jaringan epitel pada kelompok perlakuan tercapai lebih cepat dibanding kelompok kontrol. Selanjutnya, peningkatan ketebalan epitel bermakna antara hari ke-5 dan ke-7 merupakan gambaran pembentukan *rete peg* yang berlanjut. *Rete peg* akan berubah secara

bertahap pada aspek lebar dan panjang seiring dengan berjalannya proses penyembuhan luka.²⁵

Perbandingan antar dua kelompok (kontrol dan perlakuan) dari semua hari perlakuan menunjukkan rerata ketebalan epitel yang lebih tinggi pada kelompok perlakuan. Hal ini menandakan bahwa pemberian bubuk ikan teri nasi (*Stolephorus sp.*) setelah pencabutan gigi terbukti efektif membantu proses pembentukan kembali epitel. Ikan teri nasi merupakan sumber makanan berkualitas dan tinggi nutrisi yang mengandung energi, protein, mineral, serta vitamin yang dapat membantu meningkatkan ketebalan epitel dan mempercepat proses penyembuhan luka.^{15,27,}

Kandungan makronutrien pada ikan teri nasi seperti protein, dapat membantu proses penyembuhan luka.^{13,15} Kandungan protein pada ikan teri nasi (*Stolephorus sp.*) memiliki peran penting hampir pada seluruh proses atau fase penyembuhan luka, yakni dalam proses metabolisme sel, pembentukan sel imun, dan pembentukan kembali jaringan yang terluka termasuk proses re-epitelisasi.^{15,16} Ikan teri juga memiliki asam amino, yakni arginin dan glutamin yang berperan dalam penyembuhan luka.¹⁶ Arginin dapat meregulasi keseimbangan nitrogen dioksida dan menstimulus pembentukan *growth factor* yang dapat mempercepat penyembuhan luka.¹⁶ Sedangkan glutamin yang terkandung, dapat dimanfaatkan oleh sel keratinosit dalam sebagai sumber energi saat berproliferasi.²⁸

Kandungan mineral pada ikan teri dibutuhkan dalam penyembuhan luka.^{12,29,30,} Kalsium yang terdapat pada ikan teri berperan sebagai salah satu regulator utama dalam aktivitas seluler dari keratinosit terutama dalam proses re-

epitelisasi.³⁰ Keratinosit dengan mengekspresikan banyak saluran kalsium dapat bertindak sebagai biosensor yang mentransmisikan sinyal sensorik sebagai respon terhadap adanya trauma. Konsentrasi kalsium yang tepat diperlukan dalam fase proliferasi untuk proliferasi keratinosit. Proliferasi sel dipengaruhi TGF- α melalui pemblokiran saluran kalsium. Pada proses differensiasi sel epitel, terdapat sejumlah jalur pensinyalan yang diregulasi kalsium meliputi pembentukan *desmosom*, *adheren junction*, dan *tight junction* yang berfungsi dalam mempertahankan adhesi antar sel dan mengaktifasi proses diferensiasi.³⁰

Kandungan vitamin pada ikan teri dibutuhkan untuk mendapat keberhasilan penyembuhan luka yang baik. Vitamin pada ikan teri nasi seperti vitamin A dapat berperan dalam regulasi re-epitelisasi dengan membuat ikatan pada reseptor asam retinoid, sehingga merangsang pergantian epidermal, meningkatkan laju epitelisasi, dan mengembalikan struktur epitel.³¹ Vitamin A meningkatkan produksi komponen matriks ekstraseluler seperti kolagen tipe I dan fibronektin yang berfungsi sebagai struktur penting dalam aktivasi dan migrasi sel keratosit.¹⁶ Selain itu, kondisi peradangan yang cenderung menimbulkan kondisi stress oksidatif, sehingga pemberian vitamin A dapat membantu dengan fungsinya sebagai antioksidan.¹⁶

KESIMPULAN

Berdasarkan penelitian ini, dapat disimpulkan pemberian ikan teri nasi (*Stolephorus sp.*) efektif meningkatkan ketebalan epitel soket pasca pencabutan gigi tikus Wistar.

DAFTAR PUSTAKA

1. Miloro M, Ghali G E, Larsen P, Waite P. *Petersons Principles of Oral and Maxillofacial*

Surgery. 3th ed. London: PMPH-USA, Ltd; 2012.

2. Manor Y, Mardinger O, Zaks O, Haim D, Manor A, Chaushu G. *Complications Following Dental*

- Extractions in a Mobile Dental Clinic*. J Dent Oral Care Med 2015; 1(1): 101.
3. Thorne C H, Chung K C, Gosain A K, Gurtner G C, Mehrara B J, Rubin J P, Spear S L. *Grabb and Smith's plastic surgery*. 7th ed. Philadelphia: Elsevier; 2013.
 4. Black, J. M. *Medical Surgical Nursing*. Philadelphia: Saunders Company; 2019.
 5. Pastar I, Stojadinovic O, Yin N C, Ramirez H, Nusbaum A G, Sawaya A, et al. *Epithelization in Wound Healing: A Comprehensive Review*. Advances in Wound Care 2014, 3(7): 445-464.
 6. Eroschenko, V.P. *Atlas Histologi diFiore dengan Korelasi Fungsional*. 12th ed. Philadelphia : Elsevier; 2015.
 7. Septiana D A, Sa'diyah J S, Farih N N, Ningsih J R. *Pengaruh gel ekstrak daun binahong (Anredera cordifolia) konsentrasi 5% terhadap re-epitelisasi luka pasca pencabutan gigi tikus putih Wistar (Rattus norvegicus)*. Jurnal Kedokteran Gigi Universitas Padjadjaran 2019; 31(3):233-238.
 8. Guo S, Di Pietro L A. *Factors Affecting Wound Healing*. J Dent Res 2010; 89(3): 219–229.
 9. Molnar J A, Underdown M J, Clark W A. *Nutrition and Chronic Wounds*. Advances in Wound Care 2014, 3(11) : 663–681.
 10. Kavalukas, Sandra L, Barbul A. *Nutrition and Wound Healing: An Update*. Plastic Reconstruction & Surgery 2011, 127 (1S.): 38S.
 11. Russell L. *The Importance of Patients Nutritional Status in Wound Healing*. Clinical 2011, 10(6).
 12. Departemen Kesehatan Republik Indonesia. *Daftar Komposisi Bahan Makanan (DKBM)*. Jakarta: Direktorat Gizi Depkes RI; 2007.
 13. Kementerian Kelautan dan Perikanan Indonesia. *Kelautan dan Perikanan dalam Angka*. Jakarta: Kementerian Kelautan dan Perikanan Indonesia; 2018.
 14. Wild T, Rahbarnia A, Kellner M, Sobotka L, Eberlein T. *Basics in Nutrition and Wound Healing*. Nutrition 2010, 26(9): 862– 866.
 15. Barchitta M, Maugeri A, Favara G, Lio R M S, Evola G, Agodi A, et. al. *Nutrition and wound healing: An overview focusing on the beneficial effects of curcumin*. International Journal of Molecular Sciences 2019, 20 : 1119.
 16. Zinder R, Cooley R, Vlad L, Molanar JA. *Vitamin A and Wound Healing*. Nutrition in Clinical Practice 2019, 34(6):839-849.
 17. Liestia L B, Prasetyarini S, Indriana T. *The potency of anchovy (Stolephorus sp.) to increase fibroblast cell in socket after tooth extraction*. Makassar Dental Journal 2020; 9(1): 44-47.
 18. Naghsh N, Razavi S M, Minaiyan M, Shahabooui M, Birang R, Behfarnia P , et al. *Evaluation of the effects of two different bone resorption inhibitors on osteoclast numbers and activity: An animal study*. Dental Research Journal 2016; 13(6): 500–507.
 19. Indriana T. *Mekanisme Percepatan Pembentukan Woven Bone pada Daerah Tarikan Pergerakan Gigi Orthodonti dengan Pemberian Ikan Teri*. MKGI 2016; 1(10): 17-20.
 20. Sa G, Xuepeng X, Tianfu W, Jincheng Y, Sangang H, Yifang Z. *Histological features of oral epithelium in seven animal species: As a eference for selecting animal models*. European Journal of pharmacheutical science 2015; 1(1): 10-17
 21. Larjava H. *Oral Wound Healing: Cell Biology and Clinical Management*. UK: Wiley-Blackwell; 2012.
 22. Arisanty I P. *Manajemen Perawatan Luka : Konsep Dasar*. Jakarta: EGC; 2013.
 23. Smith N. *A Comparative Histological and Radiographic Study of Extraction Socket Healing in the Rat*. Australian Dental Journal 1974, 250-254.
 24. Dey S, Ray A, Maiti N C, Banerjee P, Chatterjee J, Maity S P, et al. *Precise Segmentation and Classification of Epithelial Rete Pegs Signature in Assessing Lower Limb Wound Healing Progression*. Journal of Medical and Biological Engineering 2018, 39(11).
 25. Nanci A. *Ten Cate's Oral Histology, Development, Structure, and Function*. 9th Ed. St Louis: Mosby Elsevier; 2017.
 26. Puspitawati R. *Struktur Makroskopik dan Mikroskopik Jaringan Lunak Rongga Mulut*. Jurnal Kedokteran Gigi Universitas Indonesia 2013, 10: 462- 467.
 27. Aryati E E, Dharmayanti A W S. *Manfaat Ikan Teri Segar (Stolephorus sp.) Terhadap Pertumbuhan Tulang dan Gigi*. Odonto Dental Journal 2014; 1(2): 52-56.
 28. Lopez E A, Zand N, Ojo O, Snowden M J, Kochhar T. *The Effect of Amino Acids on Wound Healing: A Systematic Review and Meta-Analysis on Arginine and Glutamine*. Nutrients 2021, 13(8):2498.
 29. Bikle D D, Xie Z, Tu C L. *Calcium regulation of keratinocyte differentiation*. Expert Review of Endocrinology and Metabolism 2012; 7(4) : 461–472.
 30. Subramaniam T, Fauzi M B, Lokanathan Y, Law J X. *The Role of Calcium in Wound Healing*. International Journal of Molecular Sciences 2021, 22: 6486.
 31. Polcz M E, Barbul A. *The Role of Vitamin A in Wound Healing*. NCP 2019; 34 (5): 695-700.