

Jurnal

KEDOKTERAN DAN KESEHATAN

Publikasi Ilmiah Fakultas Kedokteran Universitas Sriwijaya



Penerbit :

Fakultas Kedokteran Universitas Sriwijaya

Jl. Dr. Moehammad Ali Komp. RSMH Palembang 30126, Indonesia

Telp. 0711-373438/081271637785 , email : jurnalfkunsri@gmail.com

Vol 9, No 3 (2022)

Table of Contents

Articles

<p>HUBUNGAN KARAKTERISTIK KLINIS DAN ETIOLOGI PADA PASIEN EFUSI PLEURA DI RSUP DR. MOHAMMAD HOESIN TAHUN 2019</p> <p><i>Notasha Hutagalung, Susilawati - Susilawati, Rara Inggarsih</i></p> <p>10.32539/JKK.V9I3.17558 Views of Abstract: 10 PDF: 0</p>	PDF 245-252
<p>KNOWLEDGE, ATTITUDE, AND PERCEPTION OF ANTICIPATING 2022 GLOBAL HUMAN MONKEYPOX INFECTION AMONG INTERNAL MEDICINE RESIDENTS AT PALEMBANG INDONESIA: AN ONLINE SURVEY</p> <p><i>Nelda Aprilia Salim, Indri Seta Septadina, Mega Permata, harun hudari</i></p> <p>10.32539/JKK.V9I3.18799 Views of Abstract: 1 PDF: 0</p>	PDF 253-262
<p>EKSTRAK ETHANOL KULIT BAWANG MERAH (ALLIUM CEPA L.) MEMPERBAIKI KERUSAKAN HATI TIKUS WISTAR YANG DIINDUKSI DIAZINON</p> <p><i>Nilam Cahya, Rosita Dewi, Muhammad Hasan, Dina Helanti</i></p> <p>10.32539/JKK.V9I3.18862 Views of Abstract: 2 PDF: 1</p>	PDF 263-270
<p>IDENTIFICATION OF -2849 IL-10 GENE PROMOTER POLYMORPHISM IN LEPROSY PATIENT</p> <p><i>Desi Oktariana, Azina P Jatmika, Mutiara Budi Azhar</i></p> <p>10.32539/JKK.V9I3.18894 Views of Abstract: 1 PDF: 0</p>	PDF 271-276
<p>PERBEDAAN KECEMASAN DAN KUALITAS HIDUP WANITA MENOPAUSE DI WILAYAH RURAL DAN URBAN</p> <p><i>Ajji Marita Trisrianti, Uki Retno Budihastuti, Erlana Melinawati, Abdurrahman Laqij</i></p> <p>10.32539/JKK.V9I3.18902 Views of Abstract: 1 PDF: 0</p>	PDF 277-282
<p>PENGUNAAN SMARTPHONE TERHADAP KEJADIAN FORWARD HEAD POSTURE DAN HAND PAIN PADA MAHASISWA FK UNSRI</p> <p><i>Tri Suciati, Indri Seta Septadina, Msy Rulan Adnindy, Wardiansah wardiansah, Devitania Azzahra, Muthia Sinaga</i></p> <p>10.32539/JKK.V9I3.18865 Views of Abstract: 0 PDF: 0</p>	PDF 283-290
<p>EFEKTIVITAS MAGNESIUM ORAL TERHADAP INTENSITAS NYERI DAN STATUS FUNGSIONAL PADA NYERI PUNGGUNG BAWAH KRONIS</p> <p><i>Henry Sugiharto, Navy Rosalia Chandra, Erial Bahar</i></p> <p>10.32539/JKK.V9I3.18701 Views of Abstract: 6 PDF: 1</p>	PDF 291-298

- FOCUS AND SCOPE
- REVIEWERS
- PEER REVIEW
- COPYRIGHT NOTICE
- PUBLICATION FEES
- PLAGIARISM POLICY
- TEMPLATE
- ONLINE SUBMISSION

USER

You are logged in as...
dryulisppd

- » My Journals
- » My Profile
- » Log Out

NOTIFICATIONS

- » View (1 new)
- » Manage

JOURNAL CONTENT

Search

Search Scope
 All v

Browse

- » By Issue
- » By Author
- » By Title
- » Other Journals

TOOLS

Editorial Team

Editor in Chief

Indri Seta Septadina, (Scopus ID: 57210232380) Universitas Sriwijaya, Indonesia

Managing Editor

Msy. Rulan Adnindya, Scopus ID: 57195990858, Universitas Sriwijaya, Indonesia

Editors

Dito Anurogo, Fakultas Kedokteran dan Ilmu Kesehatan (FKIK) Universitas Muhammadiyah (Unismuh) Makassar dan International PhD Program for Cell Therapy and Regeneration Medicine (IPCTRM), Taipei Medical University (TMU), Taiwan, Indonesia
Irsan Saleh, Universitas Sriwijaya, Indonesia

Ahmad Ghiffari, SCOPUS ID : 57200047086, Universitas Muhammadiyah Palembang, Goethe-Universität Frankfurt am Main - Institute of Occupational Medicine, Social Medicine and Environmental Medicine, Indonesia

Eddy Mart Salim, Universitas Sriwijaya, Indonesia

Minartha Siagian, Universitas Indonesia Jakarta, Indonesia

Rina Agustina, Universitas Indonesia, Indonesia

Radiyati Umi Partan, Universitas Sriwijaya, Indonesia

Achadyani Achadyani, Universitas Padjadjaran Bandung, Indonesia

Andi Muhammad Ihsan, Universitas Hasanudin Makassar, Indonesia

ISSN (Print) : 2406-7431

E-ISSN (Online) : 2614-0411

Editorial Office

Fakultas Kedokteran Universitas Sriwijaya

Jl. Dr. Moehammad Ali Kompleks RSMH Palembang 30126, Indonesia

Telp. 0711-352342, Fax: 0711-373438

email: jurnalifkunsri@gmail.com

FOCUS AND SCOPE

REVIEWS

FREE REVIEW

COPYRIGHT NOTICE

PUBLICATION FEES

PLAGIARISM POLICY

TEMPLATE

ONLINE SUBMISSION

USER

You are logged in as...

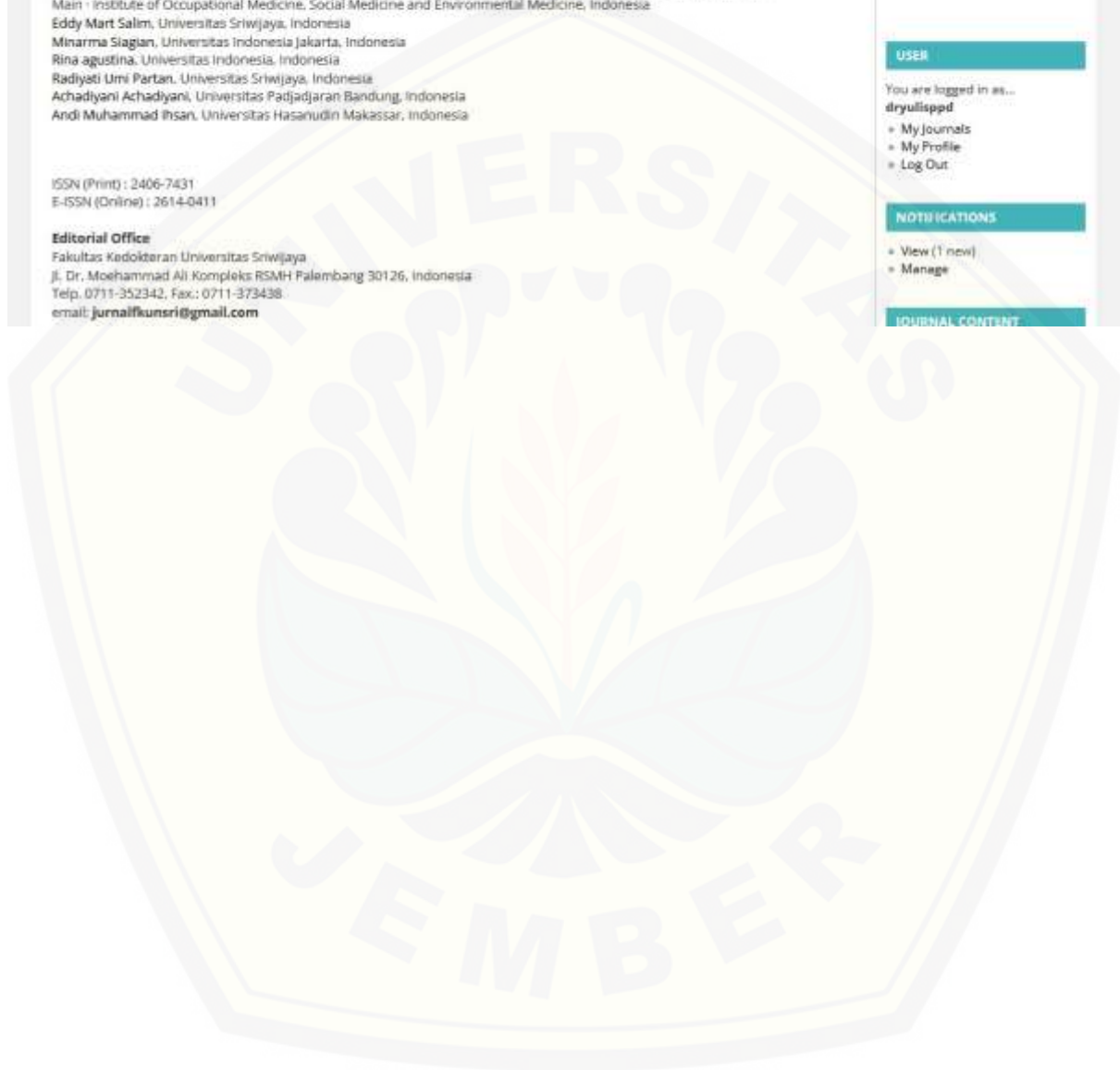dryulisppd

- My Journals
- My Profile
- Log Out

NOTIFICATIONS

- View (1 new)
- Manage

JOURNAL CONTENT



Ekstrak Ethanol Kulit Bawang Merah (*Allium cepa* L.) Memperbaiki Kerusakan Hati Tikus Wistar yang Diinduksi Diazinon

Nilam Cahya¹, Rosita Dewi^{2*}, Muhammad Hasan³, Dina Helianti²

¹Program Studi Pendidikan Dokter, Fakultas Kedokteran, Universitas Jember, Jember

²Departemen Histologi, Fakultas Kedokteran, Universitas Jember, Jember

³Departemen Anatomi, Fakultas Kedokteran, Universitas Jember, Jember

Corresponding email: rosita.fk@unej.ac.id

received 5 Agustus 2022; accepted 14 September 2022

Abstrak

Diazinon merupakan pestisida organofosfat yang paling umum digunakan untuk mengendalikan hama. Konsumsi produk pertanian yang mengandung residu diazinon mengakibatkan akumulasi diazinon dan metabolitnya pada hati dan menimbulkan stres oksidatif. Kulit bawang merah (*Allium cepa* L.) mengandung flavonoid kuersetin yang dapat mengikat radikal bebas, menginduksi aktivitas enzim yang berperan penting dalam perbaikan sel, dan meningkatkan jumlah dan kapasitas antioksidan endogen. Penelitian ini bertujuan mengetahui efek ekstrak ethanol kulit bawang merah (EKBM) dalam memperbaiki kerusakan hati tikus Wistar yang diinduksi diazinon. Tikus dibagi menjadi kelompok normal, diazinon, dan EKBM. Diazinon diberikan dengan dosis 40 mg/kgBB selama 7 hari dilanjutkan dengan EKBM dengan dosis 600, 900, dan 1200 mg/kgBB selama 7 hari. Pengamatan mikroskopik dilakukan terhadap 100 sel hati secara acak pada setiap preparat. Skor kerusakan sel hati ditentukan berdasarkan kriteria skor *Manja Roenigk*. Hasil penelitian menunjukkan bahwa diazinon meningkatkan skor kerusakan sel hati ($p < 0,05$) dan EKBM dengan dosis 1200 mg/kgBB dapat menurunkan skor kerusakan sel hati sama dengan kelompok normal. Sebagai kesimpulan, EKBM dengan dosis 1200 mg/kg BB memperbaiki kerusakan hati tikus yang diinduksi diazinon yang ditunjukkan dengan penurunan skor kerusakan sel hati hingga tingkat normal.

Kata kunci: bawang merah, diazinon, hati, histopatologi

Abstract

*Diazinon constitutes the most common organophosphate pesticide used to control pests. The consumption of agricultural products containing diazinon residues causes the accumulation of diazinon and its metabolites in liver and results stress oxidative. Shallot (*Allium cepa* L.) peel contains flavonoid quercetin which can bind free radicals, induces enzyme mainly involved in cell repair, and increases the number and capacity of endogenous antioxidants. This research aims to determine the effect of shallot peel ethanol extract (SPEE) in repairing the liver damage in diazinon-induced rats. Rats were divided into normal, diazinon, and SPEE groups. Diazinon was given at dose of 40 mg/kg b.w. for 7 days continued by SPEE given at dose of 600, 900, and 1200 mg/kg b.w. for 7 days. The microscopic observation was carried out randomly on 100 liver cells for each slide. The liver cell damage score was determined based on Manja Roenigk score criteria. Diazinon increased the liver cell damage score ($p < 0.05$) and SPEE at dose of 1200 mg/kg b.w. could reduce it equal to normal group. In conclusion, SPEE at dose of 1200 mg/kg b.w. repairs the liver damage in diazinon-induced rats indicated by the decrease of the liver cell damage score to the normal level.*

Keywords: diazinon, histopathology, liver, shallot

1. Pendahuluan

Sektor pertanian memegang peranan penting bagi perekonomian Indonesia. Sebagai satu upaya peningkatan produktivitas hasil pertanian, para petani menggunakan pestisida untuk mengendalikan organisme pengganggu tanaman (OPT).^{1,2} Salah satu contoh pestisida golongan organofosfat yang paling umum digunakan di Indonesia adalah diazinon.^{3,4} Konsumsi produk-produk pertanian yang mengandung residu diazinon dapat menimbulkan dampak buruk bagi kesehatan manusia.⁵

Diazinon menghasilkan metabolit yang akan terakumulasi di jaringan hati dan mengakibatkan gangguan struktur dan fungsi hati.^{6,7} Metabolit diazinon meningkatkan produksi derivat *reactive oxygen species* (ROS) dan menurunkan aktivitas enzim *superoxide dismutase* (SOD), *glutathione peroxidase* (GPx), dan *catalase* (CAT) yang mengkatalisasi derivat ROS menjadi bentuk yang lebih stabil. Metabolit diazinon juga dapat menurunkan kadar antioksidan endogen, yaitu *glutathion* (GSH).^{8,9} Dengan demikian, akan terjadi kondisi stres oksidatif dan radikal bebas yang terbentuk akan berikatan dengan *polyunsaturated fatty acid* (PUFA) pada membran sel atau membran organel sel yang disebut sebagai peroksidasi lipid.^{7,10} Bentuk kerusakan sel hati oleh paparan diazinon meliputi degenerasi parenkim, degenerasi hidrofik, nekrosis, dan dilatasi sinusoid.¹¹ Bawang merah (*Allium cepa* L.) merupakan tumbuhan komoditas hortikultura di Indonesia yang mengandung senyawa kuersetin dengan aktivitas antioksidan tinggi.¹² Kandungan kuersetin pada bagian kulit 3-5 kali lebih tinggi dibandingkan pada bagian umbi.¹³ Kuersetin memiliki kapasitas pengikatan agen radikal bebas dan menginduksi kerja enzim *8-oxoguanine DNA glycosylase* (hOGG1) yang berperan penting dalam proses perbaikan sel.¹⁴ Meskipun demikian, kulit bawang merah tidak lazim dikonsumsi, hanya dianggap sebagai limbah rumah tangga atau industri.

Studi sebelumnya menyatakan bahwa ekstrak kulit bawang merah dapat mencegah kerusakan sel hati yang diakibatkan oleh parasetamol melalui mekanisme pengikatan senyawa metabolit aktif parasetamol, yaitu *N-acetyl-p-benzoquinoneimine* (NAPQI) oleh senyawa kuersetin dalam kulit bawang merah.¹⁵ Penelitian tentang potensi antioksidan dalam ekstrak kulit bawang merah dalam memperbaiki kerusakan hati akibat diazinon belum dilakukan. Oleh karena itu, penelitian ini dilakukan untuk mengetahui efek ekstrak etanol kulit bawang merah (EKBM) terhadap kerusakan hati yang diinduksi diazinon.

2. Metode

Penelitian ini merupakan penelitian eksperimental yang dilaksanakan pada bulan Januari-Maret tahun 2021 di Fakultas Kedokteran Universitas Jember. Kulit bawang merah didapatkan dari pabrik bawang merah goreng di Kecamatan Silo, Kabupaten Jember. Bawang merah yang digunakan adalah varietas Biru Lancor, spesies *Allium cepa* L. var. *ascalonicum* Back. Bahan-bahan yang digunakan meliputi pelet pakan tikus, diazinon 600 g/L (PT. Petro Kimia Kayaku), *corn oil*, dimetil sulfoksida (DMSO) 3%, *aquadest*, ethanol 96%, *neutral formalin buffer* 10%, *xylol*, *paraffin*, dan pewarna *hematoxylin-eosin*.

Kulit bawang merah direndam menggunakan air garam 2% lalu dicuci menggunakan air mengalir. Kulit bawang merah yang telah dicuci dikeringkan di bawah sinar matahari pagi dan sore hari kemudian kulit bawang merah kering dihaluskan menggunakan *blender*. Pembuatan ekstrak dilakukan dengan metode maserasi menggunakan pelarut ethanol 96%. EKBM dibuat dengan cara merendam 600 gram bubuk kulit bawang merah dengan ethanol 96% hingga volume mencapai 3 L selama 24 jam. Proses ekstraksi dilakukan dengan pengulangan sebanyak tiga kali menggunakan pelarut baru. Ekstrak yang dihasilkan disaring menggunakan kertas saring *Whatman* No.2 untuk memisahkan filtrat dan residu. Filtrat yang

diperoleh dipisahkan menggunakan *rotary evaporator*.

Hewan coba yang digunakan adalah tikus Wistar (*Rattus norvegicus strain Wistar*) jantan, usia 2-3 bulan, dan berat badan 150-250 gram. Hewan coba diaklimatisasi selama 7 hari dengan pemberian makan dan minum secara *ad libitum*. Tikus dibagi menjadi 5 kelompok secara random, yaitu kelompok normal, kelompok diazinon, dan tiga kelompok EKBM. Pada hari 1-7, kelompok normal disonde *corn oil* sedangkan kelompok lainnya disonde diazinon 40 mg/kgBB. Pada hari ke 8-14, kelompok normal dan diazinon disonde DMSO 3% dan kelompok lainnya disonde EKBM dengan dosis 600 mg/kgBB, 900 mg/kgBB, and 1200 mg/kgBB. Penelitian ini telah mendapatkan persetujuan etik dari Komisi Etik Penelitian, Fakultas Kedokteran, Universitas Jember dengan nomor 1465/H.25.1.11/KE/2021.

Setelah hewan coba diterminasi, dilakukan pengambilan organ hati. Organ hati lobus kanan dipotong menggunakan mikrotom setebal 3-5 mikron kemudian dilakukan pewarnaan dengan metode pewarnaan *hematoxylin-eosin* (HE). Preparat histopatologi hati tikus diamati menggunakan mikroskop binokular Leica DM500 oleh dua pengamat. Pengamatan mikroskopik dilakukan pada 5 lapang pandang, sejumlah 20 sel untuk setiap lapang pandang berdasarkan kriteria skor Manja Roenigk (skor 1: normal, skor 2: degenerasi parenkimatososa, skor 3: degenerasi hidrofik, dan skor 4: nekrosis). Data skor kerusakan sel hati dianalisis menggunakan *Statistical Package for the Social Sciences* (SPSS) *version 28.0 software*, yaitu dengan uji *One Way Anova* dilanjutkan dengan uji *Post Hoc Least Significant Difference* (LSD).¹⁶

3. Hasil

Rata-rata skor kerusakan sel hati tertinggi ditemukan pada kelompok diazinon. Pada kelompok perlakuan, rata-rata skor kerusakan sel hati menurun seiring dengan peningkatan dosis EKBM (Tabel 1).

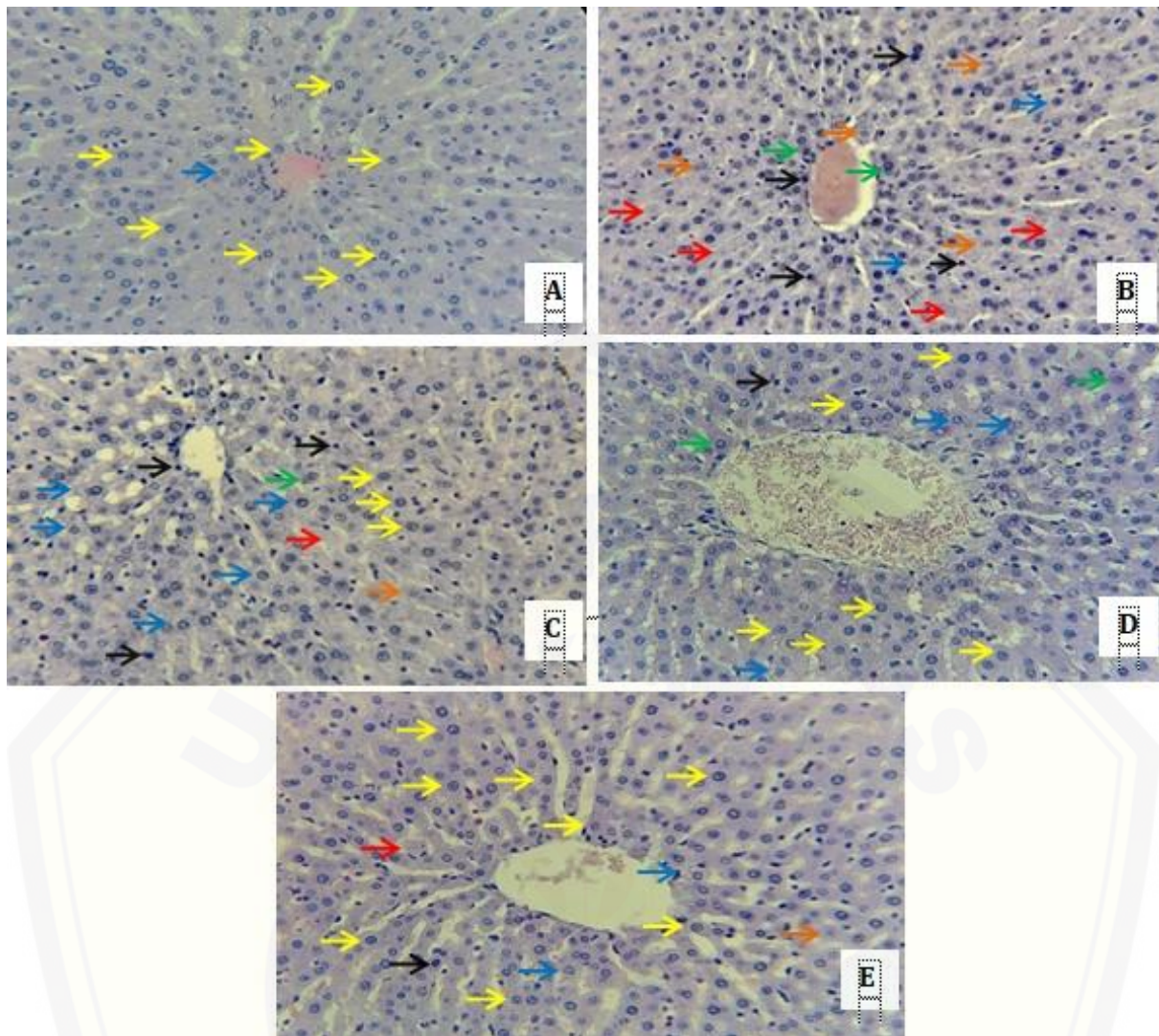
Tabel 1. Rata-rata Skor Kerusakan Sel Hati

Kelompok	Rata-rata skor kerusakan sel hati (Rata-rata ± standar deviasi) (n=5)
Normal	1,350 ± 0,007 ^b
Diazinon	2,840 ± 0,014 ^a
EKBM 600 mg/kgBB	2,714 ± 0,011 ^{ab}
EKBM 900 mg/kgBB	1,996 ± 0,019 ^{ab}
EKBM 1200 mg/kgBB	1,365 ± 0,019 ^b

^aSignifikan dibandingkan dengan kelompok normal (p<0,05),

^bSignifikan dibandingkan dengan kelompok diazinon (p<0,05)

Hasil pengamatan mikroskopik preparat histopatologi hati tikus masing-masing kelompok dapat dilihat pada Gambar 1.



Gambar 1. Hasil pengamatan mikroskopik preparat histopatologi hati tikus. Tanda panah menunjukkan gambaran sel hati dalam berbagai tingkat kerusakan. Panah “kuning”: sel normal, panah “hijau”: degenerasi parenkim, panah “biru”: degenerasi hidrofik, panah “hitam”: nekrosis piknosis, panah “oranye”: nekrosis karioreksis, panah “merah”: nekrosis kariolisis. (A) Kelompok normal: tampak dominasi sel hati normal; (B) Kelompok EKBM 600 mg/kgBB: tampak sel hati dengan nekrosis, degenerasi parenkim, dan degenerasi hidrofik; (C) Kelompok diazinon: tampak dominasi sel hati dengan degenerasi hidrofik, nekrosis, dan degenerasi parenkim serta beberapa sel hati normal; (D) Kelompok EKBM 900 mg/kgBB: tampak dominasi sel hati normal, beberapa sel hati dengan degenerasi hidrofik, degenerasi parenkim, dan nekrosis; (E) Kelompok EKBM 1200 mg/kgBB: tampak dominasi sel hati normal, beberapa sel hati dengan degenerasi hidrofik dan nekrosis.

4. Pembahasan

Rata-rata skor kerusakan sel hati pada kelompok yang diberi diazinon 40 mg/kgBB selama 7 hari lebih tinggi dibandingkan kelompok normal (Tabel 1) ($p < 0,05$). Hal ini menunjukkan bahwa diazinon bersifat hepatotoksik. Hasil penelitian sebelumnya menyatakan bahwa pemberian diazinon 40 mg/kgBB selama 5 hari menimbulkan kerusakan hati tikus

secara mikroskopis, yaitu degenerasi parenkim, degenerasi hidrofik, dominasi sel nekrosis, dan dilatasi sinusoid.¹¹ Penelitian lain yang serupa ialah induksi diazinon 55 mg/kgBB selama 7 hari mengakibatkan kerusakan sel hati tikus berupa degenerasi hidrofik, multifokal nekrosis, dan apoptosis.¹⁷

Diazinon dihidrolisis oleh enzim fosfatase di dalam lisosom menjadi senyawa dietil di antaranya *2-isopropyl-4-*

methylpyrimidin-6-ol yang akan terakumulasi dalam jaringan hati.¹⁸ Diazinon juga dioksidasi oleh *cytochrome P450* (CYP) di dalam retikulum endoplasma dan mitokondria menjadi diazoxon dan atom sulfur bebas. Diazoxon sebagai metabolit utama diazinon menghambat enzim asetilkolinesterase yang akan meningkatkan akumulasi ion Ca^{2+} di dalam sel yang selanjutnya akan meningkatkan produksi radikal *nitric oxide* ($\text{NO}\bullet$) melalui aktivasi reseptor NMDA. Diazoxon dihidrolisis oleh enzim *paraoxonase* (PON1) menjadi senyawa-senyawa dietil yang sangat mudah bereaksi dengan radikal *hydroxyl* ($\bullet\text{OH}$) menghasilkan senyawa radikal bebas baru.^{6,18} Diazoxon menghambat jalur respirasi tahap 3 di dalam mitokondria *complex I* yang akan mengakibatkan pembentukan ROS. Selain itu, penghambatan jalur ini akan mengakibatkan penurunan produksi ATP yang selanjutnya akan mengganggu transport ion Ca^{2+} sehingga ion Ca^{2+} terakumulasi di dalam mitokondria yang juga akan mengakibatkan peningkatan jumlah radikal *nitric oxide* ($\text{NO}\bullet$).^{10,19,20} Sulfur atom bebas sebagai metabolit sekunder diazinon akan mengikat proton membentuk hidrogen sulfida (H_2S). Senyawa ini akan berinteraksi dengan *metalloenzyme* seperti SOD dan akan menghambat aktivitasnya.^{8,9} Penurunan jumlah dan kapasitas antioksidan enzim akan menghambat katalisasi *superoxide-free radical* ($\bullet\text{O}_2^-$) menjadi oksigen (O_2) dan hidrogen peroksida (H_2O_2). Peningkatan senyawa radikal bebas memicu kondisi stres oksidatif dan peroksidasi lipid. Peroksidasi lipid terjadi saat *polyunsaturated fatty acids* (PUFA) pada membran sel atau membran organel sel didegradasi oleh senyawa radikal bebas menghasilkan *lipid hydroperoxide*, *lipid peroxy radicals*, dan *malondialdehyde* (MDA).¹⁰

Rata-rata skor kerusakan sel hati pada kelompok yang diberi EKBM 600 mg/kgBB, 900 mg/kgBB, dan 1200

mg/kgBB lebih rendah dibandingkan dengan kelompok diazinon ($p < 0,05$) dan pada kelompok yang diberi EKBM 1200 mg/kgBB tidak berbeda bermakna dengan kelompok normal ($p > 0,05$). Hasil tersebut menunjukkan bahwa EKBM berperan sebagai senyawa yang dapat memperbaiki kerusakan sel hati akibat diazinon. Penurunan rata-rata skor kerusakan sel hati dengan semakin tingginya dosis pemberian EKBM berarti bahwa peningkatan dosis EKBM berpengaruh pada efektivitasnya dalam memperbaiki kerusakan sel hati. Hal ini sesuai dengan penelitian sebelumnya yang menggunakan EKBM dengan dosis bertingkat 200 mg/kgBB, 300 mg/kgBB, dan 450 mg/kgBB mempengaruhi efektivitasnya dalam menurunkan kadar *alanine transaminase* (ALT), *aspartate transaminase* (AST), dan *alkaline phosphatase* (ALP), serta tingkat kerusakan sel hati secara signifikan pada tikus yang diinduksi parasetamol.²¹

Pembuatan preparat histopatologi hati tikus menggunakan lobus kanan dengan arah potongan transversa. Secara anatomi, lobus kanan memperoleh vaskularisasi lebih besar daripada lobus lainnya, yaitu dari cabang lateral kanan vena porta, yaitu *r. dorsalis lobi lateralis dextra*, *r. intermedius lobi lateralis dextra*, dan *r. ventralis lobi lateralis dextri*.²² Pada penelitian sebelumnya, lobus kanan dipilih untuk pengamatan kerusakan sel hati akibat induksi organofosfat golongan malathion.²³ Pada penelitian lainnya juga ditemukan kerusakan sel hati akibat induksi sodium arsenite pada lobus kanan lebih berat dibandingkan dengan lobus lain.²⁴ Pengamatan gambaran histopatologi hati dilakukan pada hepatosit yang berada zona 3. Sel hati pada zona 3 berada dekat dengan vena sentralis sehingga lebih banyak terlibat dalam proses detoksifikasi dan glikolisis. Selain itu, sel pada zona 3 memiliki enzim sitokrom P-450 dengan kadar tertinggi yang berperan dalam metabolisme xenobiotik, termasuk diazinon.²⁵⁻²⁷ Gambaran histopatologi hati

tikus Wistar pada masing-masing kelompok dapat dilihat pada Gambar 1.

Sel hati pada kelompok normal menunjukkan karakteristik histologi sel hati normal, yaitu berbentuk sel, sitoplasma berwarna merah atau ungu homogen, inti sel berada di tengah, dan membran sel berbatas tegas.²⁸⁻³⁰ Sel hati pada kelompok diazinon menunjukkan kerusakan berupa degenerasi dan nekrosis. Degenerasi parenkimatosa ditunjukkan dengan karakteristik sel membengkak, sitoplasma tampak keruh dan bergranula yang menunjukkan adanya endapan protein. Proses ini terkait dengan terjadinya deplesi ATP akibat paparan diazinon yang mengakibatkan kegagalan transport protein yang disintesis oleh ribosom keluar sel. Degenerasi hidrofik ditandai dengan karakteristik sel membengkak, sitoplasma tampak pucat dan mengandung vakuola-vakuola. Hal ini juga terkait dengan terjadinya deplesi ATP yang akan mendorong air dan ion Na^+ masuk ke dalam sel dan ion K^+ keluar dari sel. Sel tidak mampu mengeliminasi air dan organel sel juga menyerap air sehingga terjadi akumulasi air di dalam sel.²⁹⁻³¹ Nekrosis ditandai dengan karakteristik pengerutan inti sel dan berwarna gelap (piknosis), pecahnya inti sel membentuk fragmen-fragmen (kariokinesis), dan tidak tampaknya inti sel karena lisis (kariolisis), serta batas antar sel yang tidak jelas karena lisisnya membran sel.²⁹⁻³¹ Proses ini terkait pula dengan deplesi ATP yang akan menimbulkan mekanisme kompensasi dengan cara meningkatkan glikolisis anaerobik. Proses ini menyebabkan penurunan jumlah glikogen dan peningkatan asam laktat yang akan menimbulkan perubahan pH yang selanjutnya akan menimbulkan perubahan pada inti sel berupa pepadatan kromatin inti, pecahnya inti sel, dan hilangnya inti sel.³¹

Perbaikan gambaran histopatologi hati terjadi karena efek antioksidan flavonoid kuersetin dalam kulit bawang merah. Kuersetin dan kuersetin 4'-O- β -

glucopyranoside ditemukan di dalam kulit bawang merah dengan kadar yang lebih tinggi dibandingkan flavonoid lainnya.³² Kandungan kuersetin yang terdapat pada bagian kulit bawang merah lebih tinggi 3-5 kali daripada bagian umbinya.¹³ Kuersetin memiliki kapasitas *scavenging* terhadap agen radikal bebas.³³ Selain itu, kuersetin juga menginduksi kerja enzim 8-*Oxoguanine* DNA *glycosylase* yang memegang peranan penting dalam proses perbaikan sel (hOGG1).¹⁴ Selain itu, kuersetin mampu mengaktifasi sistem pertahanan terhadap ROS yang dimediasi enzim dan non-enzim. Sistem pertahanan terhadap ROS yang dimediasi enzim terjadi melalui peningkatan aktivitas enzim SOD, CAT, dan GSH-Px yang berfungsi mengkatalisasi ROS menjadi bentuk yang lebih stabil sedangkan sistem pertahanan terhadap ROS yang tidak dimediasi enzim terjadi melalui mekanisme peningkatan GSH yang merupakan antioksidan yang bertindak sebagai donor elektron.^{33,34}

Keterbatasan penelitian ini adalah tidak dilakukan pengukuran kadar senyawa aktif EKBM, yaitu kuersetin. Di samping itu, pada penelitian ini analisis struktur jaringan hati sebatas semi kuantitatif, belum mencapai analisis kuantitatif.

Berdasarkan hasil penelitian, dapat disimpulkan bahwa ekstrak etanol kulit bawang merah (*Allium Cepa L.*) dengan dosis 1200 mg/kg BB memperbaiki kerusakan hati tikus yang diinduksi diazinon yang ditunjukkan dengan penurunan skor kerusakan sel hati hingga tingkat normal. Saran untuk penyempurnaan data penelitian ini adalah diperlukan pengukuran kadar senyawa aktif EKBM, yaitu kuersetin dan analisis struktur jaringan hati secara kuantitatif, misalnya dengan metode stereologi. Sedangkan saran untuk penelitian lebih lanjut adalah dilakukan uji fungsi hati secara kuantitatif melalui pengukuran kadar *serum glutamic oxaloacetic transaminase* (SGOT) dan *serum glutamic pyruvic transaminase* (SGPT). Untuk memastikan aktivitas antioksidan EKBM dalam memperbaiki

kerusakan struktur hati, diperlukan pengukuran kadar MDA hati sebagai indikator stres oksidatif.

Daftar Pustaka

1. Latuconsina H, Zulaikha S, Sahbudin A, Nurlailah D, Bahrudin N, Iman Rohmada MS, et al. Pengaplikasian Pupuk Kompos Dan Pestisida Nabati Untuk Peningkatan Produktivitas Tanaman Pertanian Masyarakat. *J Pembelajaran Pemberdaya Masy.* 2020;1(3):227.
2. Ma'arif MI, Suhartono, Yunita NA. Studi Prevalensi Keracunan Pestisida pada Petani Sayur di Desa Mendongan Kecamatan Sumowono Kabupaten Semarang. *J Kesehat Masy.* 2016;4(5):2356–3346.
3. Wang D, Singhasemanon N, Goh KS. A Review of Diazinon Use, Contamination in Surface Waters, and Regulatory Actions in California Across Water Years 1992–2014. *Environ Monit Assess.* 2017;189(7).
4. Kusriani, Widjanarko P, Rohmawati N. Uji Pengaruh Sublethal Pestisida Diazinon 60 EC terhadap Rasio Konversi Pakan (FCR) dan Pertumbuhan Ikan Mas (*Cyprinus carpio* L.). *J Penelit Perikan.* 2012;2(1):36–42.
5. Ardiwinata AN, Ginoga LN, Sulaeman E, Harsanti ES. Pesticide Residue Monitoring on Agriculture in Indonesia. *J Sumberd Lahan.* 2020;12(2):133.
6. Mirvaghefi A, Ali M, Poorbagher H. Effects of Vitamin C on Oxidative Stress Parameters in Rainbow trout Exposed to Diazinon. *Ege J Fish Aquat Sci.* 2016;33(2):113.
7. Susetiyo VI. Tepung Kedelai (*Glycine max*) sebagai Hepatoprotektor terhadap Gambaran Histopatologi Hati Tikus Wistar Jantan yang Diinduksi Diazinon. University of Jember. 2017.
8. Eleršek T, Filipič M. Organophosphorus Pesticides-Mechanisms of Their Toxicity. *Pestic impacts Pestic Expo.* 2011;243–60.
9. Velki M, Lackmann C, Barranco A, Ereño Artabe A, Rainieri S, Hollert H, et al. Pesticides Diazinon and Diuron Increase Glutathione Levels and Affect Multixenobiotic Resistance Activity and Biomarker Responses in Zebrafish (*Danio rerio*) Embryos and Larvae. *Environ Sci Eur.* 2019;31(1):1–18.
10. Pearson JN, Patel M. The Role of Oxidative Stress in Organophosphate and Nerve Agent Toxicity. *Ann N Y Acad Sci.* 2016;1378(1):17–24.
11. Wisudanti DD, Herdiana F, Qodar TS. Diazinon Toxicity to Kidney and Liver of Wistar Male Rats in terms of Biochemical and Histopathological Parameters. *J Agromedicine Med Sci.* 2019;5(2):51.
12. Bhandari SR, Yoon MK, Kwak JH. Contents of Phytochemical Constituents and Antioxidant Activity of 19 Garlic (*Allium sativum* L.) Parental Lines and Cultivars. *Hortic Environ Biotechnol.* 2014;55(2):138–47.
13. Viera VB, Piovesan N, Rodrigues JB, de O Mello R, Prestes RC, Dos Santos RC V, et al. Extraction of Phenolic Compounds and Evaluation of the Antioxidant and Antimicrobial Capacity of Red Onion Skin (*Allium cepa* L.). *Int Food Res J.* 2017;24(3):990.
14. de Oliveira CR, Ceolin J, De Oliveira RR, Schemitt EG, Colares JR, Bauermann L de F, et al. Efecto de la quercetina sobre la lesión hepática inducida por bifenilos policlorados en ratas. *Nutr Hosp.* 2014;29(5):1141–8.
15. Bardos J, Dalimunthe A, Harahap U. Aktivitas Hepatoprotektor Ekstrak Etanol Kulit Bawang Merah (*Allium cepa* L. Corium) terhadap Mencit Jantan Yang Diinduksi Parasetamol. *Talent Conf Ser Trop Med.* 2018;1(3):001–6.
16. Sujarweni V. SPSS Untuk Penelitian. Yogyakarta: Penerbit Pustaka Baru Press; 2019.
17. Ivanovic S, Borozan N, Jankovic R, Cupic-Miladinovic D, Savic M, Cupic V, et al. Functional and Histological Changes of the Pancreas and Liver in the Rats after Acute and Subacute Administration of Diazinon. *Vojnosanit Pregl Med Pharm J Serbia.* 2020;(00):12–12.
18. Isvani NK, Mulyasuryani A, Roosdiana A. Optimasi Pembuatan Biosensor Diazinon menggunakan Enzim Alkalin Fosfatase di Permukaan spce – kitosan. *Kim Student J.* 2014;2(2):455–61.

19. Miranda CA, Guimarães AR de JS, Bizerra PFV, Mingatto FE. Diazinon Impairs Bioenergetics and Induces Membrane Permeability Transition on Mitochondria Isolated from Rat Liver. *J Toxicol Environ Heal - Part A Curr Issues*. 2020;83(17–18):616–29.
20. Bleier L, Wittig I, Heide H, Steger M, Brandt U, Dröse S. Generator-Specific Targets of Mitochondrial Reactive Oxygen Species. *Free Radic Biol Med*. 2015;78:1–10.
21. Ozougwa JC, Eyo JE. Hepatoprotective Effects of *Allium cepa* (onion) Extracts Against Paracetamol-induced Liver Damage in Rats. *African J Biotechnol*. 2014;13(26).
22. Vdoviaková K, Petrovová E, Krešáková L, Maloveská M, Teleky J, Jenčová J, et al. Importance Rat Liver Morphology and Vasculature in Surgical Research. *Med Sci Monit*. 2016;22:4716–28.
23. Jalili C, Farzaei MH, Roshankhah S, Salahshoor MR. Resveratrol Attenuates Malathion-induced Liver Damage by Reducing Oxidative Stress. *J Lab Physicians*. 2019;11(03):212–9.
24. Adeluwoye AO, Odunola OA, Gbadegesin MA, Adelabu OO. Assessment of the Effect of Ethanol Extract of *Tridax Procumbens* (linn.) on Sodium Arsenite-induced Toxicities in Male Wistar Rats. *Am J Biomed Sci*. 2017;9(3):151–65.
25. Krishna M. Patterns of Necrosis in Liver Disease. *Clin Liver Dis*. 2017;10(2):53–6.
26. Kleiner DE. Recent Advances in the Histopathology of Drug-Induced Liver Injury. *Surg Pathol Clin*. 2018;11(2):297–311.
27. Maulina M. Zat-Zat yang Mempengaruhi Histopatologi Hepar [Internet]. Vol. 49, Unimal Press. Lhokseumawe; 2015. 13 p. Available from: <http://repository.unimal.ac.id/id/eprint/4189>
28. Prasetiawan E, Sabri E, Ilyas S. Gambaran Histologis Hepar Mencit (*Mus Musculus L.*) Strain Ddw setelah Pemberian Ekstrak N-Heksan Buah Andaliman (*Zanthoxylum Acanthopodium Dc.*) selama Masa Pra Implantasi dan Pasca Implantasi. *Saintia Biol*. 2012;1(1):40–5.
29. Istikhomah, Lisdiana. Efek Hepatorotektor Buah Pedada (*Sonneratia caseolaris*) pada Tikus Putih (*Rattus norvegicus*). *Unnes J Life Sci*. 2015;4(1):1–8.
30. Sari WN, Saebani, Dhanardhono T. Pengaruh Pemberian Butylated Hydroxytoluene (2,6-Di-Tert-Butyl-4-Methylphenol) Per Oral Dosis Bertingkat Terhadap Gambaran Histopatologis Hepar Tikus Wistar. *Diponegoro Med J (Jurnal Kedokt Diponegoro)*. 2018;7(2):1154–65.
31. Kumar V, Abbas AK, Aster JC. Robbins Basic Pathology. Vol. 53, Philadelphia: Elsevier Health Sciences; 2013. 1689–1699 p.
32. Velisdeh ZJ, Najafpour GD, Mohammadi M, Poureini F. Optimization of Sequential Microwave-Ultrasound-Assisted Extraction for Maximum Recovery of Quercetin and Total Flavonoids from Red Onion (*Allium cepa L.*) Skin Wastes. *arXiv Prepr arXiv210406109*. 2021;1–32.
33. Xu D, Hu MJ, Wang YQ, Cui YL. Antioxidant Activities of Quercetin and its Complexes for Medicinal Application. *Molecules*. 2019;24(6).
34. Hu XT, Ding C, Zhou N, Xu C. Quercetin Protects Gastric Epithelial Cell from Oxidative Damage in vitro and in vivo. *Eur J Pharmacol*. 2015;754:115–24.