

Ekstrak Metanol Biji Asam Jawa (*Tamarindus Indica*) Memperbaiki Kerusakan Histopatologi Ginjal Tikus yang Diinduksi Aluminium

Anang Dwi Atmoko^{1*}, Al Munawir², Ika Rahmawati Sutejo³

Fakultas Kedokteran Universitas Jember¹

Departemen Paatologi Anatomi, Fakultas Kedokteran Universitas Jember²

Departemen Biokimia, Fakultas Kedokteran Universitas Jember³

*e-mail: anangd38@gmail.com

Abstrak

Aluminium merupakan logam paling banyak digunakan dalam kehidupan sehari-hari dan paparan aluminium yang berlebihan dapat terakumulasi pada sel tubulus ginjal, bersifat nefrotoksik sehingga dapat memicu degenerasi sel tubulus melalui mekanisme stres oksidatif. Biji *Tamarindus indica* mengandung senyawa polifenol dan potensi antioksidan tinggi. Tujuan penelitian ini untuk mengetahui apakah ekstrak metanol biji *Tamarindus indica* dapat memperbaiki kerusakan histopatologi ginjal tikus yang diinduksi aluminium dinilai dari parameter degenerasi dan nekrosis sel tubulus. Penelitian ini dilakukan di Fakultas Kedokteran Universitas Jember selama 10 minggu dengan menggunakan 30 ekor tikus wistar jantan. Tikus dibagi dalam 5 kelompok; 1) K: kelompok kontrol diberikan larutan campuran aquabides-saline, 2) K(-): kelompok kontrol negatif diberikan larutan garam aluminium ($AlCl_3$), 3) P1: kelompok perlakuan 1 diberikan larutan garam aluminium ($AlCl_3$) dan ekstrak dosis 25 mg/kgBB, 4) P2: kelompok perlakuan 2 diberikan larutan garam aluminium ($AlCl_3$) dan ekstrak dosis 50 mg/kgBB, 5) P3: kelompok perlakuan 3 diberikan larutan garam aluminium ($AlCl_3$) dan ekstrak dosis 100 mg/kgBB. Larutan garam aluminium ($AlCl_3$) diberikan dalam dosis 300 mg/kgBB. Setelah terminasi, preparat ginjal tikus dilakukan proses *scoring* kerusakan. Hasil skor berdasarkan parameter degenerasi sel semua kelompok tikus mendapatkan skor kerusakan 5. Hasil skor berdasarkan parameter nekrosis sel terdapat variasi skor antarkelompok. Berdasarkan parameter nekrosis, ekstrak metanol biji *Tamarindus indica* memperbaiki kerusakan jaringan ginjal tikus yang diinduksi aluminium.

Kata Kunci: *Tamarindus indica*, ginjal, aluminium, stres oksidatif, antioksidan

Methanolic Extract of Asam Jawa (Tamarindus indica) Seed Repair Histopathological Damage of Rat Kidney Induced by Aluminum

Abstract

Aluminum is the most widely used metal in everyday and the exposure of aluminum can be accumulate in kidney tubular cells, which cause tubular cell degeneration through oxidative stress because of nephrotoxicity. *Tamarindus indica* seeds contain high polyphenolic compounds and high antioxidant potential. This study aimed to investigate whether the methanolic extract of *Tamarindus indica* seeds repair histopathological damage of aluminum-induced kidney rat assessed by the parameters of tubular cell degeneration and necrosis. This experimental study was conducted at the Faculty of Medicine, University of Jember for 10 weeks using 30 male Wistar rats. Rats were divided into 5 groups; 1) K: control group was given a mixture of aquabides-saline (NaCl 0.9%), 2) K (-): negative control group was given aluminum

solution ($AlCl_3$), 3) P1: first treatment group was given aluminum solution ($AlCl_3$) and extract (25 mg/kg b.w., po), 4) P2: second treatment group was given aluminum solution ($AlCl_3$) and extract (50 mg/kg b.w., po), 5) P3: third treatment group was given aluminum solution ($AlCl_3$) and extract (100 mg/kg b.w., po). Aluminum solution is given in a dose of 300 mg/kg b.w. po. After being terminated, the rat's kidney histology were examined to a scoring damage process. Based on cell degeneration parameter, all groups get 5 in score of damage. Meanwhile based on cell necrosis parameter, all group get different score of damage. Based on the cell necrosis parameter, the methanolic extract of *Tamarindus indica* seeds repair histopathological damage of rat kidney induced by aluminum chloride.

Keywords: *Tamarindus indica*, kidney, aluminium, oxidative stress, antioxidant

PENDAHULUAN

Aluminium merupakan logam paling melimpah nomor 3 di alam, dan terdapat sekitar 8% di permukaan bumi (Dolara, 2014). Aluminium menjadi logam yang paling banyak dimanfaatkan dalam kehidupan sehari-hari seperti penggunaan aluminium dalam pemurnian air, penggunaan aluminium sebagai bahan perabotan rumah tangga, sehingga sumber paparan aluminium pada manusia juga beragam. Tubuh manusia dapat terpapar oleh aluminium melalui makanan, minuman, obat, dan debu di udara (Vignal *et al*, 2016). Aluminium masuk dalam tubuh manusia dapat terakumulasi dan bersifat nefrotoksik, sehingga dapat memicu degenerasi sel tubulus ginjal (Dera, 2016; Kahtani *et al*, 2014). Mekanisme nefrotoksik yang ditimbulkan aluminium melalui stres oksidatif yang menyebabkan kerusakan pada lipid seluler, protein, dan DNA (Dera, 2016).

Biji *Tamarindus indica* merupakan salah satu bahan alam yang dapat dimanfaatkan sebagai sumber antioksidan. Biji *Tamarindus indica* memiliki kandungan senyawa polifenol lebih tinggi dibanding biji lain (Cunglok *et al*, 2014). Ekstrak metanol biji *Tamarindus indica* memiliki kandungan senyawa polifenol dan potensi antioksidan lebih tinggi dibanding ekstrak metanol bagian lain dari tanaman *Tamarindus indica* (Razali *et al*, 2015). Senyawa polifenol dalam ekstrak metanol biji *Tamarindus indica* mampu melindungi sel HepG2 hepar manusia terhadap peroksidasi lipid melalui mekanisme sebagai agen pereduksi, penangkap radikal bebas, dan meningkatkan aktivitas enzim antioksidan (Razali *et al*, 2015). Ekstrak metanol biji *Tamarindus indica* mengandung senyawa procyanidin B2, myricetin dan *caffeic acid* yang memiliki potensi antiinflamasi dan antioksidan (Narwanto, 2018).

Berdasarkan latar belakang tersebut, peneliti tertarik untuk mengetahui apakah ekstrak metanol biji *Tamarindus indica* dapat memperbaiki kerusakan jaringan ginjal tikus yang diinduksi aluminium dinilai dari parameter degenerasi dan nekrosis sel tubulus. Tujuan dari penelitian ini adalah untuk mengetahui apakah pemberian ekstrak metanol biji *Tamarindus indica* memperbaiki kerusakan jaringan ginjal tikus yang diinduksi aluminium dinilai dari parameter degenerasi dan nekrosis sel tubulus.

BAHAN DAN METODE

Penelitian eksperimental dilakukan di Fakultas Kedokteran dengan menggunakan 30 ekor tikus Wistar jantan yang berusia 2-3 bulan dengan berat badan \pm 200 gr, sehat yang ditunjukkan dengan bergerak aktif. Tikus ditempatkan dalam kandang yang berisi 1 ekor tikus tiap kadang. Proses aklimatisasi tikus dilakukan dalam waktu 7 hari. Selama penelitian berlangsung, tikus diberi pakan dan minum secara *ad libitum* dengan pembersihan kandang dan penggantian serbuk kayu setiap seminggu sekali. Pemberian larutan campuran aquabides-saline, larutan garam aluminium ($AlCl_3$) dan larutan ekstrak diberikan setiap hari peroral selama 10 minggu.

Setelah proses aklimatisasi selama seminggu, tikus dibagi secara acak kedalam

5 kelompok penelitian. Kelompok K atau kontrol diberikan larutan campuran aquabides-saline 1 mL; Kelompok K(-) atau kontrol negatif diberikan larutan garam aluminium ($AlCl_3$) dosis 300 mg/kgBB; Kelompok P1 atau perlakuan 1 diberikan larutan garam aluminium ($AlCl_3$) dosis 300 mg/kgBB dan larutan ekstrak biji *Tamarindus indica* dosis 25 mg/kgBB; Kelompok P2 atau perlakuan 2 diberikan larutan garam aluminium ($AlCl_3$) dosis 300 mg/kgBB dan larutan ekstrak biji *Tamarindus indica* dosis 50 mg/kgBB; Kelompok P3 atau perlakuan 3 diberikan larutan garam ($AlCl_3$) aluminium dosis 300 mg/kgBB dan larutan ekstrak biji *Tamarindus indica* dosis 100 mg/kgBB.

Ekstraksi

Ekstraksi biji *Tamarindus indica* menggunakan teknik maserasi. Biji *Tamarindus indica* kering dihaluskan dan dibuat serbuk. Serbuk biji *Tamarindus indica* (100 mg) direndam dalam cairan metanol (500 mL) selama 72 jam pada suhu ruangan dan dilakukan pengadukan secara periodik. Hasil rendaman disaring dalam 2 kali penyaringan dan dievaporasi menggunakan *water bath* untuk mendapatkan residu ekstrak (Bandawane *et al*, 2013).

Larutan campuran aquabides-saline dibuat dengan mencampurkan aquabides dan saline (NaCl 0,9%) dengan

perbandingan 1:1. Larutan garam aluminium (AlCl_3) dibuat dengan mencampurkan serbuk AlCl_3 dengan aquabides, hingga didapatkan konsentrasi 50 mg AlCl_3 dalam 1 mL aquabides. Larutan ekstrak dibuat dengan mencampurkan ekstrak biji *Tamarindus indica* dan larutan saline (NaCl 0,9 mL) sesuai jumlah yang dibutuhkan hingga konsentrasi 50 mg ekstrak dalam 1 mL saline (NaCl 0,9mL).

Setelah masa perlakuan 10 minggu, seluruh tikus diterminasi dengan melakukan proses anestesi menggunakan eter dan dilanjutkan dislokasi servikal. Ginjal kanan tikus diambil, kemudian dilakukan pencucian dalam larutan saline (NaCl 0,9%) sebelum dimasukkan dalam wadah berisi larutan *buffer* normal formalin 10% dengan volume minimal 5 kali volume ginjal. Wadah diberikan label sesuai dengan kelompok penelitian.

Evaluasi Histopatologi

Ginjal tikus dari seluruh kelompok penelitian diproses untuk dibuat preparat histopatologi dengan pewarnaan *Hematoxylin* dan *Eosin*. Setiap preparat diamati menggunakan mikroskop cahaya Leica DM 500 dengan metode *blinding*, yaitu pengamat tidak mengetahui identitas

asli setiap preparat dikarenakan identitas sudah disamarkan oleh orang lain dan perbesaran mikroskop 400 kali di 5 lapang pandang pengamatan. Parameter penilaian dalam pengamatan preparat meliputi degenerasi dan nekrosis sel etubulus. Skor yang diberikan adalah 0 = 0% kerusakan, 1 = 0-10% kerusakan, 2 = 11-25% kerusakan, 3 = 26-45% kerusakan, 4 = 46-75% kerusakan, 5 = 76-100% kerusakan (Kocoglu *et al*, 2009).

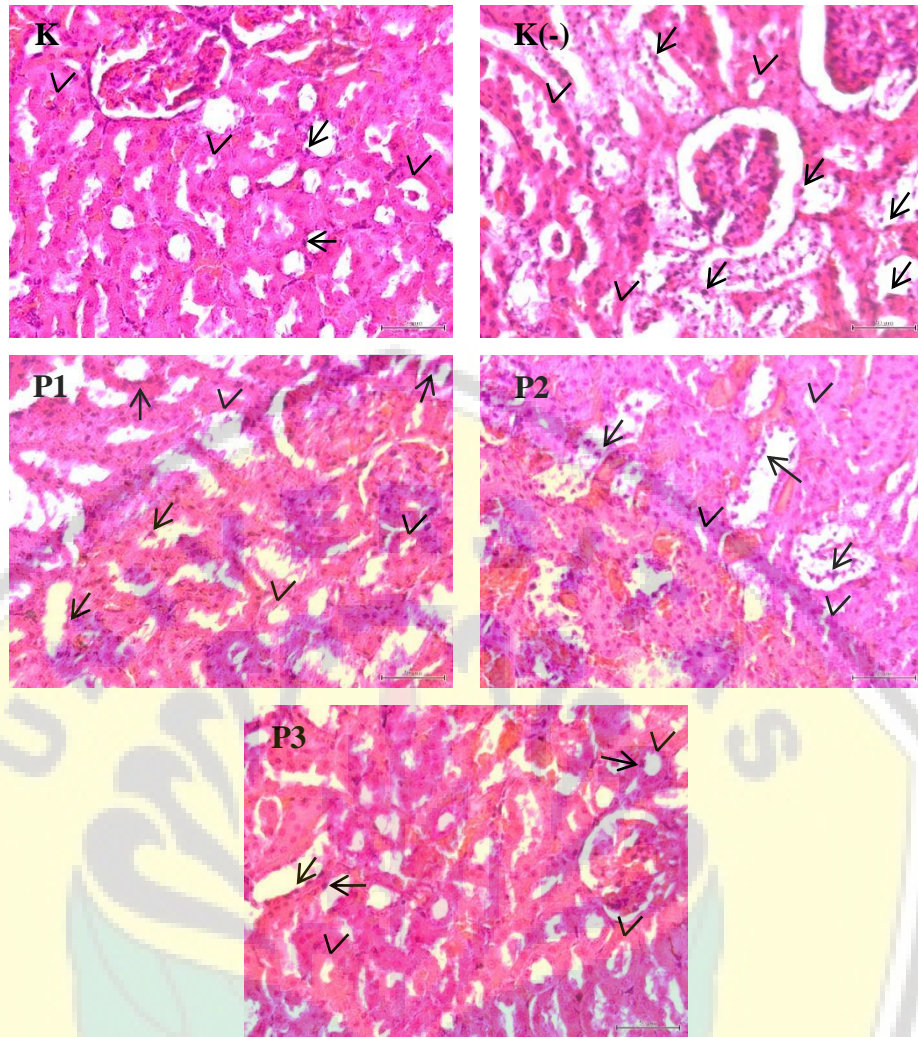
Analisis Statistik

Data dianalisis menggunakan program SPSS. Data hasil *scoring* merupakan data ordinal, sehingga analisis data menggunakan uji *Kruskal Wallis* yang dilanjutkan uji *Post Hoc Mann Whitney* apabila didapatkan nilai $p < 0,05$.

HASIL

Hasil penelitian berupa skor kerusakan histopatologi ginjal dinilai dari parameter degenerasi dan nekrosis sel tubulus. Hasil pengamatan histopatologi semua kelompok dapat diamati pada

Gambar 1.



Gambar 1. Gambaran histopatologi dengan pewarnaan HE dan perbesaran 400x pada pengamatan dengan mikroskop cahaya Leica DM 500 dan optilab Olympus DP21. Tampak kerusakan berupa degenerasi tubulus (kepala panah) dan nekrosis tubulus (panah lurus)

Skor kerusakan histopatologi berdasarkan parameter degenerasi sel dapat diamati pada Tabel 1. Skor kerusakan histopatologi berdasarkan parameter nekrosis sel dapat diamati pada Tabel 2.

Tabel 1. Skor kerusakan parameter degenerasi sel

Kelompok	Skor					5
	0	1	2	3	4	
Kontrol	-	-	-	-	-	5 ekor
Kontrol negatif	-	-	-	-	-	5 ekor
Perlakuan 1	-	-	-	-	-	5 ekor
Perlakuan 2	-	-	-	-	-	5 ekor
Perlakuan 3	-	-	-	-	-	5 ekor

Tabel 2. Skor kerusakan parameter nekrosis sel

Kelompok	Skor					
	0	1	2	3	4	5
Kontrol	-	2 ekor	3 ekor	-	-	-
Kontrol negatif	-	-	-	2 ekor	3 ekor	-
Perlakuan 1	-	-	-	3 ekor	2 ekor	-
Perlakuan 2	-	-	3 ekor	2 ekor	-	-
Perlakuan 3	-	2 ekor	3 ekor	-	-	-

Uji analisis *Kruskal Wallis* untuk parameter degenerasi sel didapatkan nilai $p=1$ ($p>0,05$), sehingga tidak dilanjutkan uji *post hoc Mann Whitney*. Uji analisis *Kruskal Wallis* untuk parameter nekrosis sel didapatkan nilai $p=0,001$ ($p<0,05$), yang

artinya terdapat perbedaan bermakna antarkelompok. Uji dilanjutkan dengan uji *post hoc Mann Whitney* dan didapatkan nilai p bervariasi. Nilai p uji *post hoc Mann Whitney* dapat dilihat pada Tabel 3.

Tabel 3. Nilai p uji *post hoc Mann Whitney*

Kelompok	K	K(-)	P1	P2	P3
K		0,008*	0,008*	0,095	1
K(-)	0,008*		0,69	0,032*	0,008*
P1	0,008*	0,69		0,056	0,008*
P2	0,095	0,032*	0,056		0,095
P3	1	0,008*	0,008*	0,095	

Keterangan: (*) terdapat perbedaan yang bermakna

Hasil analisis *post hoc Mann Whitney* antara kelompok K dengan kelompok K(-) ($p=0,008$), kelompok K(-) dengan kelompok P2 ($p=0,032$), kelompok K(-) dengan kelompok P3 ($p=0,008$) menunjukkan nilai $p<0,05$ yang berarti terdapat perbedaan yang bermakna antara 2 kelompok tersebut. Hasil analisis *post hoc Mann Whitney* antara kelompok K(-) dengan kelompok P1 ($p=0,69$) menunjukkan nilai $p>0,05$ yang berarti tidak terdapat perbedaan yang bermakna antara kedua kelompok tersebut.

PEMBAHASAN

Ginjal merupakan organ penting dalam tubuh yang berperan mengatur komposisi cairan tubuh supaya tetap stabil dan membuang sampah melalui proses ekskresi (Samawy, 2012). Aluminium dalam darah dapat terakumulasi pada sel tubulus ginjal dan dapat menyebabkan kerusakan pada sel tubulus (degenerasi dan nekrosis sel tubulus ginjal) melalui mekanisme stres oksidatif (Dera, 2016; Kahtani *et al*, 2014). Penelitian yang dilakukan oleh Tripathi *et al*, (2008) menunjukkan bahwa pemberian aluminium dosis 100 mg/kg BB peroral

selama 90 hari dapat menyebabkan edema glomerulus dan degenerasi epitel tubulus.

Pemberian ekstrak metanol biji *Tamarindus indica* yang memiliki kandungan senyawa polifenol dan potensi antioksidan tinggi diharapkan mampu memperbaiki terjadinya stres oksidatif pada sel tubulus ginjal. Penelitian oleh Vargas-Olvera (2012) menunjukkan bahwa ekstrak biji *Tamarindus indica* dapat memperbaiki kerusakan histologi ginjal karena stres oksidatif yang ditimbulkan oleh *N-Diethylnitrosamine* dan *Ferric nitrilotriacetate*. Penelitian lain oleh Razali *et al*, (2015) menunjukkan ekstrak biji *Tamarindus indica* memberikan perlindungan terhadap terjadinya stres oksidatif pada sel HepG2.

Pada penelitian ini, ekstrak metanol biji *Tamarindus indica* memperbaiki kerusakan sel tubulus dinilai dari parameter nekrosis. Kelompok perlakuan 1 yang diberikan aluminium dosis 300 mg/kgBB dan ekstrak dosis 25 mg/kgBB menunjukkan skor kerusakan tidak berbeda dengan kelompok kontrol negatif yang hanya diberikan aluminium dosis 300 mg/kgBB. Ini menunjukkan pemberian ekstrak metanol biji *Tamarindus indica* dosis 25 mg/kgBB belum memberikan efek pencegahan terhadap kerusakan yang ditimbulkan aluminium. Hal ini dapat terjadi akibat konsentrasi kandungan

senyawa polifenol dalam ekstrak metanol biji *Tamarindus indica* belum mencukupi untuk memberikan efek pencegahan terhadap kerusakan sel tubulus yang disebabkan aluminium. Penelitian oleh Al-Ani *et al*, (2017) menunjukkan pemberian ekstrak biji *Tamarindus indica* dosis 10 mg/20 grBB belum mampu memberikan efek perbaikan terhadap gambaran histopatologi ginjal tikus yang mengalami kerusakan oleh *King Cobra Venom*. Sedangkan kelompok perlakuan 2 dan kelompok perlakuan 3 yang diberikan aluminium dosis 300 mg/kgBB serta ekstrak metanol biji *Tamarindus indica* dosis 50 dan 100 mg/kgBB memperlihatkan adanya pencegahan terhadap kerusakan sel tubulus dibuktikan dengan skor kerusakan lebih rendah dibanding kelompok kontrol negatif yang hanya diberikan aluminium dosis 300 mg/kgBB. Penelitian oleh Sundaram *et al*, (2014) menunjukkan pemberian ekstrak biji *Tamarindus indica* dosis 50 mg/kgBB mampu mengurangi pembentukan ROS endogen, mengurangi kadar H₂O₂ endogen, mengembalikan tingkat GSH, meningkatkan aktivitas enzim antioksidan dan menunjukkan tingkat peroksidasi lipid yang lebih rendah dibanding kelompok yang diinduksi rematik. Uji *Post Hoc Mann Whitney* antara kelompok ekstrak dosis 25 mg/kgBB dengan kelompok ekstrak dosis

50 mg/kgBB dan kelompok ekstrak dosis 50 mg/kgBB dengan kelompok ekstrak dosis 100 mg/kgBB menunjukkan tidak terdapat perbedaan yang bermakna antara dua kelompok tersebut. Kelompok ekstrak dosis 25, 50 dan 100 mg/kgBB memiliki skor kerusakan yang tidak jauh berbeda, meskipun terjadi penurunan skor kerusakan dari kelompok ekstrak dosis 25 mg/kgBB ke kelompok ekstrak dosis 100 mg/kgBB. Hal ini bisa disebabkan rentang dosis yang diberikan terlalu kecil.

Berdasarkan parameter degenerasi sel, ekstrak metanol biji *Tamarindus indica* tidak memperbaiki kerusakan sel tubulus yang disebabkan aluminium. Dalam penelitian ini, sel tubulus ginjal tikus tampak mengalami degenerasi hidrofik, yang dapat teramati sel mengandung vakuol jernih dalam sitoplasma dan mengalami pembengkakan. Kelima kelompok penelitian menunjukkan skor kerusakan 5 (100% kerusakan), dan tidak terdapat perbedaan skor kerusakan antarkelompok penelitian baik yang diberikan aluminium, ekstrak maupun larutan campuran aquabides-saline. Hal ini menunjukkan terdapat penyebab yang sama sehingga kelima kelompok menunjukkan skor kerusakan yang sama. Degenerasi sel merupakan perubahan sel akut yang bersifat sementara dan sel dapat kembali pada keadaan normal (*reversible*)

apabila penyebab segera dihilangkan. Dalam penelitian ini dimungkinkan terjadi *autolysis* pada teknik pembuatan preparat yang menyebabkan gambaran degenerasi sel pada preparat.

KESIMPULAN

Berdasarkan parameter nekrosis sel ekstrak metanol biji *Tamarindus indica* memperbaiki kerusakan histopatologi ginjal tikus yang diinduksi aluminium klorida.

DAFTAR PUSTAKA

- Al-Ani IM, Ismail S, Maung KM, Oothuman P, and Al-Mahmood SMA, 2017. Histological study on the protective effects of tamarind seed extract on cobra venom in mice. *Asian Journal of Pharmaceutical and Clinical Research*. 10(10): 301-305.
- Bandawane D, Hivarale M, Mali A, and Mhetre N, 2013. Evaluation of Anti-inflammatory and Analgesic Activity of Tamarind (*Tamarindus indica L.*) Seeds. *International Journal of Pharmacy Pharmaceutical Sciences*. 5 (4): 623-629.
- Chunglok W, Utaipan T, Somchit N, Lertcanawanichakul M, and Sudjaroen Y, 2014. Antioxidant

- and Antiproliferative Activities of Non-Edible Parts of Selected Tropical Fruits. *Sains Malaysiana*. 43 (5): 689-696.
- Dera HSA, 2016. Protective Effect of Resveratrol Against Aluminum Chloride Induced Nephrotoxicity in Rats. *Saudi Medical Journal*. 37(4): 369–378.
- Dolara P, 2014. Occurrence, Exposure, Effects, Recommended Intake and Possible Dietary Use of Selected Trace Compounds (Aluminium, Bismuth, Cobalt, Gold, Lithium, Nickel, Silver). *International Journal of Food Sciences and Nutrition*. 65(8): 911–924.
- Kahtani MAA, Abdel-Moneim AM, and El-Sayed WM, 2014. The Influence of Taurine Pretreatment on Aluminum Chloride Induced Nephrotoxicity in Swiss Albino Mice. *Histology and Histopathology*. 29: 45–55.
- Narwanto MI, Rahayu M, Soeharto S, Nurdiana, dan Widodo M A, 2018. Identifikasi dan Uji In Silico Potensi Anti Inflamasi dan Antioksidan Senyawa Polifenol Ekstrak Metanol Biji Tamarindus indica. *Journal of Agromedicine and Medical Science*. 4 (1): 13-17.
- Razali N, Junit SM, Ariffin A, Ramli NSF, and Aziz AA, 2015. Polyphenols from the Extract and Fraction of *T. indica* Seeds Protected HepG2 Cells Against Oxidative Stress. *Complementary and Alternative Medicine*. 15: 438.
- Samawy ERMA, 2012. Morphological and Histological Study of The Kidneys on The Albino Rats. *Al-Anbar Journal of Veterinary Sciences*. 5(2): 115–119.
- Sundaram MS, Hemshekhar M, Thushara RM, Santosh MS, Kumar SKN, et al, 2014. Tamarind Seed Extract Mitigates the Liver Oxidative Stress in Arthritic Rats. *The Royal Society of Chemistry*. 5(3): 587-597.
- Tripathi S, Somashekar BS, Mahdi AA, Gupta A, Mahdi F, et al, 2008. Aluminum-Mediated Metabolic Changes in Rat Serum and Urine: A Proton Nuclear Magnetic Resonance Study. *J Biochem Molecular Toxicology*. 22(2): 119-127.
- Vargas-Olvera CY, Sanches-Gonzales DJ, Solano JD, Aguilar-Alonso FA, Montalvo-Munoz F, et al, 2012. Characterization of N-Diethylnitrosamine-Initiated and Ferric Nitrioltriacetate-Promoted

Renal Cell Carcinoma
Experimental Model and Effect of
a Tamarind Seed Extract Against
Acute Nephrotoxicity and
Carcinogenesis. *Mol Cell Biochem.*
369: 105–117.

Vignal C, Desreumaux P, and Body-Malapel
M, 2016. Gut: an Underestimated
Target Organ for Aluminum.
Morphologie. 1–10.

