

Digital Repository Universitas Jember

Padjadjaran Journal of Dental Researchers and Students

Terakreditasi Sinta 3 No. 23/E/KPT/2019



Padjadjaran
J. Den Res Stud

Vol.05

No. 1

P. 1-82

Bandung
APR 2021

e ISSN 2656-985X
p ISSN 2656-9868



DAFTAR ISI

Volume 5, Edisi 1, April 2021

1.	Araminta Candraningtyas Iwa Rahmat Sunaryo Avi Laviana	Evaluasi perubahan profil jaringan lunak bibir sebelum dan setelah perawatan ekspansi lengkung gigi menggunakan alat ortodonti lepasan	1-6
2.	Dewi Zakiawati Irna Sufiawati	Peran biomarker saliva dalam deteksi penyakit mulut menggunakan nanoteknologi sebagai metode yang menjanjikan	7-17
3.	Rendra Chriestedy P Depi Praharani Nadi Fatimatuzzahro Tantini Ermawati Favinas Octa Nuri T	Efek pemberian seduhan kopi robusta (<i>Coffea canephora</i>) terhadap jumlah sel makrofag dan limfosit pada model tikus periodontitis kronis	18-23
4.	Euis Reni Yuslianti Ratih Widayarsi Kurnia Miftah Farid	Potensi ekstrak etanol kulit buah naga super merah (<i>Hylocereus costaricensis</i>) untuk menghambat bakteri <i>Enterococcus faecalis</i> ATCC 29212 dalam perawatan saluran akar gigi	24-29
5.	Firdausya Para Sabrinadevi Ina Hendiani Indra Mustika Setia Pribadi	Kebutuhan perawatan periodontal pada mahasiswa program sarjana Fakultas Kedokteran Gigi Universitas Padjadjaran	30-35
6.	Magdalena Napitupulu Belly Sam Farina Pramanik	Korelasi usia kronologis dan pola tumbuh kembang gigi molar ketiga mandibula perempuan ditinjau dari radiograf panoramik	36-42
7.	Muslim Yusuf Nurhayati Harahap Dhita Kartika Nasution	Perubahan harmoni wajah pasca perawatan klas II skeletal dengan pencabutan dua premolar satu atas menurut analisis Arnett dan Bergman	43-50
8.	Mimi Marina Lubis Jasver Fulvian	Perbedaan tinggi vertikal wajah pada maloklusi Kelas I dan II skeletal	51-56
9.	Felycia Slamat Tarigan	Pengaruh pelapisan kitosan pada basis gigi tiruan resin akrilik polimerisasi panas terhadap penyerapan air dan kekuatan transversal	57-63
10.	Widya Puspita Sari Leny Sang Surya Chitra Annesha Pratiwi	Perbedaan antara Perlekatan <i>Candida Albicans</i> pada <i>Glass Fiber non Dental</i> dan <i>E-glass Fiber Dental Reinforced Polymer</i> setelah perendaman dalam NaOCl 0,5%	64-70
11.	Iffi Aprillia Sarmayana Endang Suprastiwi	Perbandingan pelepasan senyawa hidroksil antara <i>Mineral Trioxide Aggregate</i> , nano silika sekam padi metode sol-gel dan pirolisis	71-76
12.	Satria Yandi Widya Puspita Sari Ihut Hamonangan	Pengaruh penambahan kombinasi zat aditif pada gipsum tipe III daur ulang terhadap kekuatan tekan dan waktu pengerasan	77-82

Efek pemberian seduhan kopi robusta (*Coffea canephora*) terhadap jumlah sel makrofag dan limfosit pada model tikus periodontitis kronis

Rendra Chriestedy Prasetya^{1*}, Depi Praharani², Nadie Fatimatuzzahro¹,
Tantin Ermawati¹, Favinas Octa Nuri Tsalats²

¹Departemen Biomedik, Fakultas Kedokteran Gigi Universitas Jember, Indonesia

²Departemen Periodonsia, Fakultas Kedokteran Gigi Universitas Jember, Indonesia

*Korespondensi: e-mail: rendra.fkg@unej.ac.id

Submisi: 14 Juli 2020; Penerimaan: 31 Agustus 2020; Publikasi Online: 30 April 2021

DOI: [10.24198/pjdrs.v5i1.28591](https://doi.org/10.24198/pjdrs.v5i1.28591)

ABSTRAK

Pendahuluan: Periodontitis merupakan penyakit peradangan yang terjadi pada jaringan pendukung gigi dengan prevalensi tertinggi. *Porphyromonas gingivalis* merupakan bakteri utama penyebab periodontitis. Pada proses inflamasi terjadi infiltrasi sel mononuklear, yaitu makrofag dan limfosit. Makrofag dan limfosit adalah sel yang berperan penting dalam pertahanan tubuh terhadap patogen selama inflamasi, tetapi apabila makrofag dan limfosit teraktivasi secara berlebihan justru dapat menyebabkan kerusakan jaringan. Salah satu bahan alami yang dapat bertindak sebagai anti-inflamasi adalah kopi Robusta. Penelitian ini bertujuan untuk menganalisis pengaruh seduhan kopi Robusta terhadap jumlah sel makrofag dan limfosit pada tikus model periodontitis. **Metode:** Jenis penelitian eksperimen laboratorium, menggunakan 20 ekor tikus yang dibagi menjadi 5 kelompok secara acak yaitu kelompok kontrol (K); kelompok tikus yang diinduksi *Porphyromonas gingivalis* (P5-A); kelompok tikus yang diinduksi *Porphyromonas gingivalis* dan diberi seduhan kopi robusta (P5-B) dieutanasia pada hari ke-19; kelompok tikus yang diinduksi *Porphyromonas gingivalis* (P7-A); kelompok tikus yang diinduksi *Porphyromonas gingivalis* dan diberi seduhan kopi robusta (P7-B) dieutanasia pada hari ke-21. Seduhan kopi robusta yang diberikan sebanyak 3,6 ml selama 14 hari. Pemrosesan jaringan dan pewarnaan HE dilakukan pada preparat rahang bawah. Penghitungan makrofag dan limfosit pada area sekitar tulang alveolar bukal M1 bawah, kemudian dilakukan analisis statistik *one-way* ANOVA. **Hasil:** Terdapat perbedaan yang signifikan jumlah sel makrofag dan limfosit antara kelompok kontrol dibandingkan kelompok perlakuan ($p < 0,05$); tidak terdapat perbedaan yang signifikan ($p > 0,05$) jumlah sel limfosit diantara kelompok perlakuan (P5-A, P5-B, P7-A dan P7-B). **Simpulan:** Seduhan kopi robusta dapat mengurangi jumlah sel makrofag dan limfosit pada model tikus periodontitis.

Kata kunci: Seduhan kopi robusta, makrofag, limfosit, periodontitis.

The effect of brewed robusta coffee (Coffea canephora) on macrophage and lymphocyte cells in the chronic periodontitis rat model

ABSTRACT

Introduction: Periodontitis is an inflammatory disease that occurs in tooth-supporting tissues with a high prevalence. *Porphyromonas gingivalis* is the primary bacteria that cause periodontitis. In the inflammatory process, mononuclear cell, such as macrophages and lymphocytes, infiltrate. Macrophages and lymphocytes play an essential role in the body's defence against pathogens during inflammation. However, excessively activated macrophages and lymphocytes can cause tissue damage. One of the natural ingredients that can act as an anti-inflammatory is Robusta coffee. This study was aimed to analyse the effect of brewed Robusta coffee on the number of macrophage and lymphocyte cells in the chronic periodontitis rat model. **Methods:** This research was a laboratory experiment towards 20 rats, which were randomly divided into five groups: the control group (K); group of mice induced by *Porphyromonas gingivalis* (P5-A); group of mice induced by *Porphyromonas gingivalis* and administered with brewed robusta coffee (P5-B), euthanised on the 19th day 19; group of mice induced by *Porphyromonas gingivalis* (P7-A); group of mice induced by *Porphyromonas gingivalis* and administered with brewed robusta coffee (P7-B), euthanised on the 21st day. Brewed robusta coffee was administered for as much as 3.6 ml during 14 days. Tis-sue processing and HE staining were performed on the mandibular preparations— calculation of macrophages and lymphocytes in the area around the lower M1 buccal alveolar. The results were then analysed with *one-way* ANOVA. **Results:** There was a significant difference in the number of macrophages and lymphocytes between the control and the treatment group ($p < 0.05$). However, there was no significant difference ($p > 0.05$) found in the number of lymphocytes between all treatment groups (P5-A, P5-B, P7-A, and P7-B). **Conclusion:** Brewed Robusta coffee can reduce the number of macrophage and lymphocyte cells in the chronic periodontitis rat model.

Keywords: Brewed Robusta coffee, macrophage, lymphocyte, periodontitis.

PENDAHULUAN

Penyakit periodontal di Indonesia memiliki angka kejadian kasus di bidang kedokteran gigi sebesar 96,58%.¹ Salah satu bentuk dari penyakit periodontal adalah periodontitis.² Periodontitis ini berkembang cepat dan mempengaruhi sekitar 10,5%-12% dari populasi di dunia.³ Prevalensi periodontitis meningkat seiring bertambahnya usia.⁴ Menurut data RISKESDAS tahun 2018, persentase penyakit periodontitis di Indonesia sebesar 74,1%.⁵

Periodontitis merupakan inflamasi yang terjadi pada jaringan periodontal yang disebabkan oleh mikroorganisme spesifik atau kumpulan dari mikroorganisme spesifik seperti *Porphyromonas gingivalis*, *Agregatibacter actinomycetemcomitans*, *Prevotella intermedia*, *Fusobacterium nucleatum*, *Tannerella forsythia*, dan *Treponema denticola*.⁶ *Porphyromonas gingivalis* memiliki lipopolisakarida (LPS) yang dapat memicu terjadinya proses inflamasi dan peningkatan produksi dari mediator-mediator inflamasi seperti IL-1 β , TNF- α , IL-6 dan IL-8.⁴ Periodontitis yang parah mengakibatkan kerusakan pada jaringan pendukung gigi seperti ligamen periodontal dan tulang alveolar ditandai dengan adanya kehilangan perlekatan (*loss attachment*) dan resorpsi tulang alveolar.⁴ Pengendalian proses inflamasi dalam periodontitis diperlukan untuk menurunkan terjadinya kerusakan jaringan.⁴

Proses inflamasi melibatkan infiltrasi sel-sel mononuklear yaitu makrofag dan limfosit.⁷ Makrofag adalah sel yang berperan penting dalam sistem imunitas tubuh untuk melawan patogen dengan cara fagositosis.^{7,8} Fagositosis ini dapat memicu aktivasi makrofag untuk mensintesis berbagai mediator inflamasi, antara lain *interleukin 1 (IL-1)* dan *tumor necrosis factor- α (TNF- α)*.⁸ Mediator-mediator tersebut menjadikan makrofag sebagai pertahanan tubuh yang kuat, tetapi apabila makrofag teraktivasi secara berlebihan justru dapat menyebabkan kerusakan jaringan.⁷

Limfosit merupakan sel inflamasi kronis yang bersifat spesifik sebagai respons imun *host* terhadap adanya suatu jejas saat terjadi inflamasi yang bersifat kronis.⁹ Limfosit akan mengaktifkan *receptor activator of nuclear factor- κ B ligand (RANKL)* yang akan berikatan dengan *receptor activator of nuclear factor- κ B (RANK)*. Berikatannya RANKL pada RANK menyebabkan terjadinya diferensiasi dan aktivasi osteoklas sehingga jumlah osteoklas akan

meningkat dan terjadi resorpsi tulang.⁴ Selama ini perawatan periodontitis dilakukan dengan terapi skaling maupun menggunakan bahan antibakteri topikal kimia. Bahan antibakteri topikal ini memiliki efek samping seperti *burning sensation* serta harga yang relatif mahal. Oleh karena itu perlu diberikan alternatif bahan antiinflamasi menggunakan bahan alam yang banyak dijumpai di Indonesia seperti kopi robusta.

Proses inflamasi di jaringan dapat dihambat dengan adanya bahan-bahan alami yang memiliki kandungan antiinflamasi. Salah satu bahan alami yang telah dilaporkan mengandung senyawa yang memiliki aktivitas antiinflamasi adalah kopi.¹⁰ Kopi memiliki kandungan senyawa aktif yang penting seperti kafein, asam klorogenat, asam kafeat dan asam ferulat yang memiliki efek sebagai antiinflamasi.¹¹ Kopi robusta memiliki kandungan kafein dan asam klorogenat yang lebih besar dari pada kopi arabika, yaitu kafein 1-2% dan asam klorogenat 7,0-10,5%, sedangkan kopi arabika hanya mengandung kafein 0,4-2,4% dan asam klorogenat 5-7,5%.¹²

Kandungan kafein sebagai senyawa aktif ditemukan paling banyak pada seduhan kopi.¹¹ Kandungan senyawa aktif dari kopi robusta ini kemungkinan memiliki efek dalam mengurangi jumlah sel makrofag dan limfosit saat terjadi inflamasi. Penelitian ini bertujuan untuk menganalisis pengaruh pemberian seduhan kopi robusta terhadap jumlah sel makrofag dan limfosit pada model tikus periodontitis.

METODE

Penelitian eksperimen laboratoris dengan rancangan *the post test only control group design* dilakukan di Laboratorium *Bioscience* RSGM Universitas Jember, Laboratorium Farmakologi dan Histologi Bagian Biomedik Fakultas Kedokteran Gigi Universitas Jember. Penelitian ini telah mendapat persetujuan etik dari komite etik Fakultas Kedokteran Gigi Universitas Jember No.628/UN25.8/KEPK/DL/2019.

Sebanyak 20 ekor tikus Wistar jantan (*Rattus norvegicus*) berusia 2-3 bulan, berat badan 180-200 gram dengan keadaan sehat dibagi secara acak dalam 5 kelompok, masing-masing 4 ekor, yaitu: kelompok kontrol (K) merupakan kelompok tikus yang tidak diinduksi *Porphyromonas gingivalis*, tidak diberikan seduhan kopi robusta, dan dieutanasia pada hari ke-15; kelompok tikus yang diinduksi *Porphyromonas*

gingivalis dan dieutanasia pada hari ke-19 (P5-A); kelompok tikus yang diinduksi *Porphyromonas gingivalis*, diberi seduhan kopi robusta dan dieutanasia pada hari ke-19 (P5-B); kelompok tikus yang diinduksi *Porphyromonas gingivalis* dan dieutanasia pada hari ke-21 (P7-A); kelompok tikus yang diinduksi *Porphyromonas gingivalis*, diberi seduhan kopi robusta dan dieutanasia pada hari ke-21 (P7-B). Pemberian seduhan kopi robusta dilakukan bersamaan dengan dimulainya perlakuan induksi periodontitis dengan *Porphyromonas gingivalis* yaitu selama 14 hari. Eutanasia dilakukan pada hari ke-5 dan ke-7 setelah induksi periodontitis. Hasil penelitian Prasetya¹⁶ menunjukkan terjadinya peningkatan infiltrasi sel makrofag pada hari ke-3 sampai ke-5 saat inflamasi terjadi, sedangkan menurut Kumar *et al*⁷, limfosit memiliki rentang hidup yang pendek dengan rentang hidup rata-rata seminggu hingga beberapa bulan. Oleh karena itu, dipilih hari untuk eutanasia pada hari ke-5 dan ke-7 setelah terjadinya periodontitis.

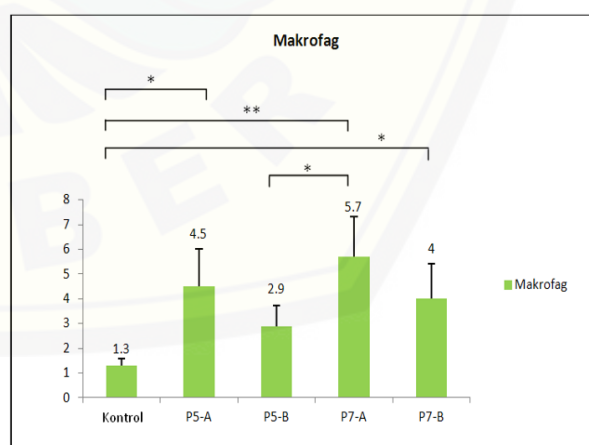
Induksi bakteri *Porphyromonas gingivalis* dilakukan sebanyak 0,05 ml dengan konsentrasi 2×10^9 CFU/ml sebanyak 3 hari sekali selama 14 hari menggunakan *tuberculine syring* 1 ml dan jarum 30 *gauge* pada sulkus gingival bagian bukal gigi molar satu kiri bawah. Bakteri *Porphyromonas gingivalis* ATCC 33277 didapatkan dari Laboratorium Mikrobiologi Departemen Biomedik Fakultas Kedokteran Gigi Universitas Jember. Kopi robusta yang digunakan dalam penelitian ini berasal dari PTPN XII Jember. Seduhan kopi robusta dibuat dengan melarutkan 0,18 gram bubuk kopi ke dalam 3,6 ml air. Dosis pemberian seduhan kopi didapat dari dosis konversi manusia ke tikus yaitu $0,018 \times 200 \text{ ml} = 3,6 \text{ ml}$. Pemberian dosis tersebut berdasarkan kebiasaan manusia yang meminum 1 cangkir kopi dengan 200 ml air. Seduhan kopi robusta diberikan dengan sondase lambung sebanyak 3,6 ml selama 14 hari setiap sore. Euthanasia dan pengambilan rahang kiri bawah dari mesial gigi molar pertama sampai bagian posterior molar ketiga, dilanjutkan pembuatan sediaan histologis dan pengecatan *Haematoxylin Eosin*.

Penghitungan sel limfosit dan makrofag dilakukan oleh tiga pengamat secara *blind test* dengan menggunakan mikroskop cahaya dengan perbesaran 400X, kemudian hasilnya di rata-rata. Sel makrofag yang diamati dicirikan sel yang berukuran besar dengan sel yang berbentuk tidak teratur,

memiliki nukleus berbentuk bulat atau seperti ginjal yang berwarna keunguan dan sitoplasma berwarna merah muda transparan. Sel limfosit yang diamati berupa sel tunggal dengan bentuk bulat dan inti berwarna ungu gelap, inti berbentuk bulat yang hampir memenuhi sitoplasma yang berwarna merah muda pucat yang hampir tidak terlihat. Pengamatan makrofag dan limfosit dilakukan pada jaringan gingiva gigi molar pertama kiri bawah bagian bukal. Data hasil penghitungan dilakukan uji normalitas kemudian dianalisis dengan *One Way Anova* dan kemudian dilanjutkan dengan uji *Least Significance Different* (LSD) dan *Kruskal-Wallis* menggunakan SPSS 20.

HASIL

Hasil penelitian data jumlah sel makrofag yang diperoleh dilakukan uji normalitas menggunakan *Shapiro-wilk* dan uji homogenitas menggunakan *Levene Test*. Hasil uji yang didapatkan $p > 0,05$, artinya data berdistribusi normal dan homogen. Selanjutnya, dilakukan uji parametrik *One Way ANOVA* yang menunjukkan $p = 0,001$ ($p < 0,05$) yang berarti terdapat perbedaan pada setiap kelompok. Hasil uji LSD menunjukkan terdapat perbedaan yang signifikan antara kelompok kontrol dan P5-A ($p = 0,001$), kontrol dan P7-A ($p = 0,000$), kontrol dan P7-B ($p = 0,006$), P5-B dan P7-A ($p = 0,003$) (Gambar 1).

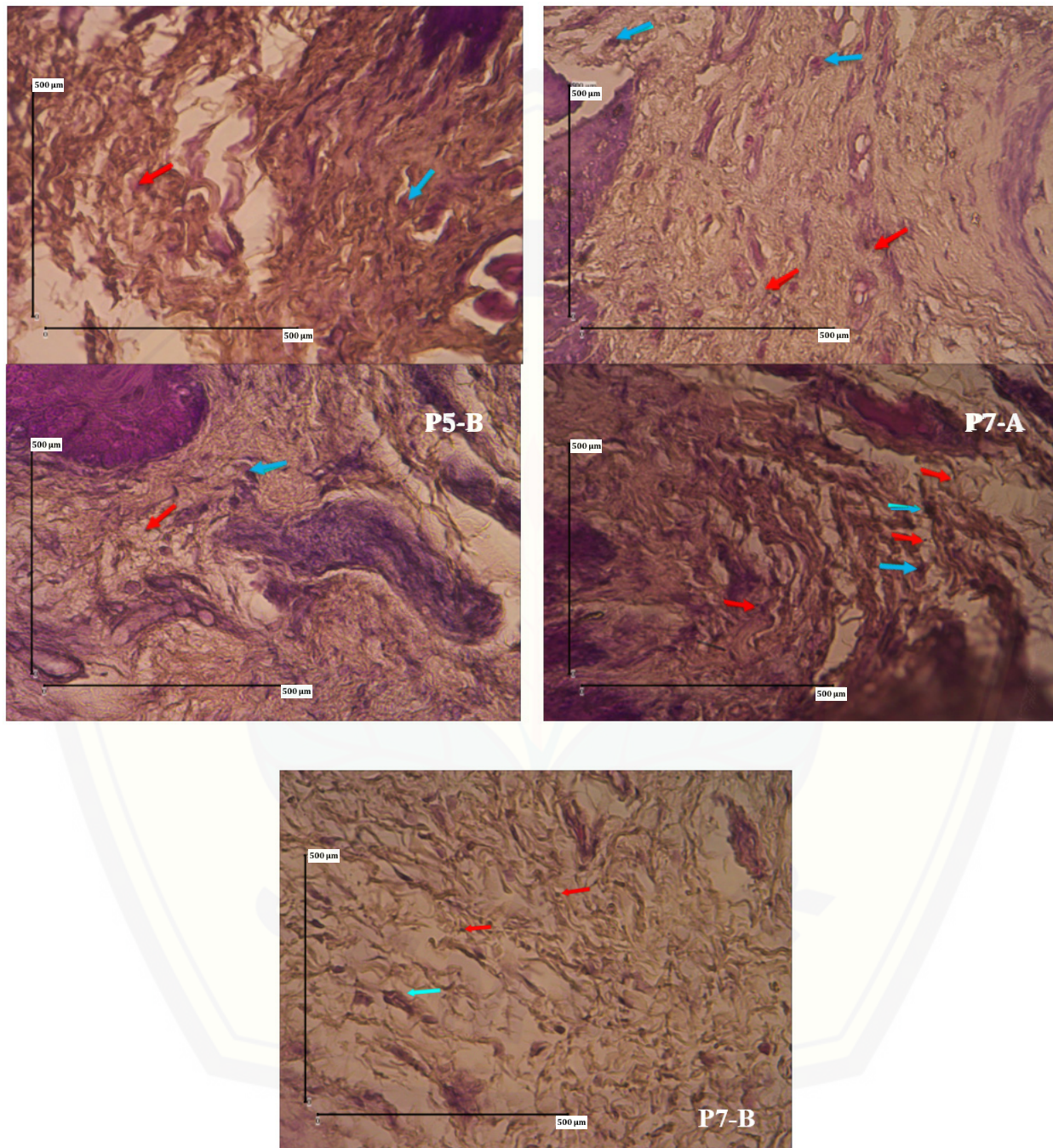


Gambar 1. Rerata dan simpangan baku jumlah sel makrofag pada semua kelompok (* $p < 0,05$, ** $p < 0,001$)

Hasil penelitian menunjukkan jumlah sel makrofag dan limfosit pada kelompok yang diinduksi periodontitis dan dieutanasia pada hari ke-19 (P5-A) lebih banyak dibandingkan kelompok kontrol

(K). Jumlah sel makrofag dan limfosit paling banyak ditemukan pada kelompok tikus yang diinduksi *Porphyromonas gingivalis* tanpa diberi seduhan kopi robusta (P7-A). Jumlah sel limfosit dan makrofag

juga tampak pada kelompok tikus yang diinduksi *Porphyromonas gingivalis*, diberi seduhan kopi robusta dan dieutanasia pada hari ke-21 (P7-B) (Gambar 2).

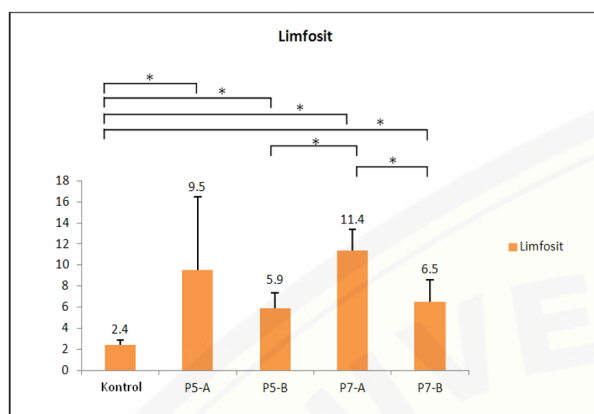


Gambar 2. Gambaran histologi sel makrofag dan limfosit paling banyak dijumpai pada kelompok P7-A dibandingkan kelompok kontrol (K), kelompok P5-A, kelompok P5-B dan P7-B. Anak panah warna biru adalah sel makrofag dan warna merah adalah sel limfosit (perbesaran 400x)

Data jumlah sel limfosit kemudian diuji normalitas dengan uji *Shapiro-wilk* dan uji homogenitas dengan uji *Levene* menunjukkan data tidak berdistribusi normal dan tidak homogen ($p < 0,05$). Selanjutnya dilakukan analisis data

menggunakan uji nonparametrik *Kruskal-Wallis* dan didapatkan perbedaan bermakna rerata jumlah sel limfosit antar kelompok ($p = 0,003$). Hasil uji *Mann-Whitney* menunjukkan terdapat perbedaan yang signifikan antara kelompok kontrol dan P5-A

($p=0,014$), kontrol dan P5-B ($p=0,014$), kontrol dan P7-A ($p=0,014$), kontrol, P7-B ($p=0,014$), P5-B dan P7-A ($p=0,009$), P7-A dan P7-B ($p=0,009$) (Gambar 3).



Gambar 3. Rerata dan simpangan baku jumlah sel limfosit pada semua kelompok (* $p<0,05$)

PEMBAHASAN

Hasil penelitian ini menunjukkan bahwa jumlah sel makrofag dan limfosit pada kelompok tikus periodontitis dan tidak diberi seduhan kopi robusta lebih banyak jika dibandingkan kelompok kontrol yaitu tikus yang tidak mengalami periodontitis dan tidak diberi seduhan kopi robusta. Sesuai dengan penelitian Erić,²² bahwa saat inflamasi, sel makrofag dan limfosit sebagai pertahanan *host* akan memproduksi sitokin proinflamasi seperti TNF- α , IL-1, IL-6, dan IL-8 yang dapat memperkuat proses inflamasi. Hal ini terjadi karena *Porphyromonas gingivalis* yang diinduksi dapat menyebabkan tikus mengalami periodontitis. Terjadinya periodontitis ini berkaitan erat dengan adanya faktor virulensi yang dimiliki oleh bakteri *Porphyromonas gingivalis* seperti fimbria, gingipain, dan lipopolisakarida (LPS).¹³

LPS ini juga dapat menimbulkan suatu respons imun *host* yang kemudian dapat menstimulasi pelepasan dari sitokin proinflamasi seperti TNF- α , PGE2, dan IL-6 yang diproduksi oleh sel-sel inflamasi. Proses inflamasi yang terus berjalan menyebabkan terjadinya infiltrasi sel makrofag dan limfosit sebagai sistem pertahanan dari tubuh dalam melawan agen-agen perusak.⁴ Jumlah sel makrofag kelompok tikus periodontitis yang diberi seduhan kopi robusta dan dieutanasia pada hari ke-19 sama dengan kelompok kontrol. Hal tersebut sesuai dengan penelitian sebelumnya bahwa kopi mampu menurunkan

infiltrasi sel makrofag dengan penghambatan sintesis sitokin proinflamasi.¹⁶ Senyawa aktif polifenol dalam kopi robusta yaitu asam klorogenat memiliki kemampuan untuk menurunkan sekresi dari sitokin proinflamasi seperti IL-1 β , TNF- α , dan IL-6.^{12,18,19} Asam ferulat juga dapat menghambat pelepasan sitokin proinflamasi.¹⁷

Sitokin proinflamasi tersebut dapat meningkatkan aktivasi dari sel-sel inflamasi seperti makrofag dan limfosit, sehingga apabila terjadi penghambatan dari sekresi mediator-mediator proinflamasi tersebut dapat menyebabkan penurunan dari aktivasi sel-sel inflamasi seperti sel makrofag dan limfosit.^{20,21} Jumlah sel limfosit pada tikus periodontitis yang diberi seduhan kopi robusta dan dieutanasia pada hari ke-21 lebih sedikit dibandingkan tikus periodontitis yang tidak diberi seduhan kopi robusta dan dieutanasia pada hari ke-21. Hasil tersebut menunjukkan bahwa terdapat pengaruh dari senyawa aktif yang ada pada kopi robusta dalam mengurangi jumlah sel limfosit pada saat terjadi inflamasi.

Hasil ini sesuai dengan hasil penelitian yang menunjukkan bahwa kandungan senyawa flavonoid dari kopi robusta dapat menekan proses inflamasi yang ditandai adanya penurunan dari jumlah limfosit.¹⁴ Jumlah limfosit pada tikus periodontitis yang diberi seduhan kopi robusta lebih banyak jika dibandingkan dengan kelompok kontrol. Hal ini kemungkinan disebabkan pemberian dosis kopi robusta yang belum optimal, sehingga efektivitas antiinflamasi senyawa-senyawa aktif kopi robusta tidak dapat menurunkan jumlah sel inflamasi seperti kondisi normal. Hal ini sesuai dengan penelitian sebelumnya bahwa kemampuan dari senyawa kafein dalam kopi yang dapat mengurangi pelepasan TNF- α dan IL-6 tergantung pada dosis yang diberikan,¹⁵ selain itu, dimungkinkan senyawa aktif yang terkandung di dalam kopi robusta mengalami penurunan konsentrasi akibat dilarutkannya di dalam air.¹⁵ Hal ini sesuai dari penelitian yang menyatakan bahwa kopi yang telah dilarutkan di dalam air menyisakan kandungan asam klorogenat yang semula 7,60% menjadi 0,80%.¹²

SIMPULAN

Pemberian seduhan kopi robusta (*Coffea canephora*) dapat menurunkan jumlah sel makrofag dan limfosit pada model tikus periodontitis.

DAFTAR PUSTAKA

1. Kurniawati I, Pujiastuti P, Wulan Suci Dharmayanti A. Kadar kalsium (ca) dalam cairan krevikular gingiva pada penderita periodontitis kronis. *Odonto Dent J.* 2016; 2(2): 8-13. DOI: [10.30659/odj.2.2.11-16](https://doi.org/10.30659/odj.2.2.11-16)
2. Saputri D. Gambaran radiograf pada penyakit periodontal. *J Syiah Kuala Dent Soc.* 2018; 3(1): 15-20.
3. Ibrahim RZ, Rahmah M. Periodontitis dan penyakit kardiovaskular (Tinjauan Pustaka). *Cakradonya Dent J.* 2020; 12(1): 24-29. DOI: [10.24815/cdj.v12i1.17069](https://doi.org/10.24815/cdj.v12i1.17069)
4. Newman, Takei, Klokkevold C. *Clinical Periodontology.* 13th Ed. Mosby: Elsevier. 2019. p. 944
5. Riskesdas. Hasil utama riset kesehatan dasar. Kementerian keseshatan republik indonesia. Jakarta : Indonesia; 2018. p. 207.
6. Kurniawati I, Pujiastuti P, Wulan Suci Dharmayanti A. Kadar kalsium (ca) dalam cairan krevikular gingiva pada penderita periodontitis kronis. *Odonto Dent J.* 2016; 2(2): 8-13. DOI: [10.30659/odj.2.2.11-16](https://doi.org/10.30659/odj.2.2.11-16)
7. Kumar V, Abbas AK, Fausto N, Aster JC. Robbins y Cotran. *Patología estructural y funcional.* 9th Ed. Mosby : Elsevier. 2015. p. 1-25
8. Handayani N, Wahyuono S, Hertiani T, Murwanti R. Uji aktivitas fagositosis makrofag ekstrak etanol daun suji (*dracaena angustifolia* (medik.) Roxb.) Secara in vitro. *Pharmacy Med J.* 2018; 1(1): 26-32.
9. Pradana DA, Ardhi M, Hasyono AC, D, Meytasari D, Nabilah FD, Istikharah R, et al. Nanocurcumin preparation for reducing VCAM-1 and IL-6 in high fat diet-induced hyperlipidemic rats. *Indones J Pharm.* 2019; 30(1): 58-65. DOI: [10.14499/indonesianjpharm30iss1pp58](https://doi.org/10.14499/indonesianjpharm30iss1pp58)
10. Yustisiani A, Andari DI. Pengaruh pemberian kopi terhadap penurunan kadar glukosa darah pada tikus putih strain wistar diabetes mellitus tipe 2. *Saintika med.* 2017; 9(1): 38-45. DOI: [10.22219/sm.v9i1.4124](https://doi.org/10.22219/sm.v9i1.4124)
11. Fatimatuzzahro N, Prasetya RC. Efek seduhan kopi robusta terhadap profil lipid darah dan berat badan tikus yang diinduksi diet tinggi lemak. *J Kedokt Brawijaya.* 2018; 30(1): 7-11 DOI: [10.21776/ub.jkb.2018.030.01.2](https://doi.org/10.21776/ub.jkb.2018.030.01.2)
12. Chismirina S, Andayani R, Ginting R. Pengaruh kopi arabika (*coffea arabica*) dan kopi robusta (*coffea canephora*) terhadap viskositas saliva secara in vitro. *Cakradonya Dent J.* 2014; 6(2): 678-744.
13. Putri CF, Bachtiar EW. *Porphyromonas gingivalis* dan patogenesis disfungsi kognitif: analisis peran sitokin neuroinflamasi. *Cakradonya Dent J.* 2020; 12(1): 15-23.
14. Hwang JH, Kim KJ, Ryu SJ, Lee BY. Caffeine prevents LPS-induced inflammatory responses in RAW264.7 cells and zebrafish. *Chem Biol Interact.* 2016; 25(248): 1-7. DOI: [10.1016/j.cbi.2016.01.020](https://doi.org/10.1016/j.cbi.2016.01.020)
15. Jung S, Kim MH, Park JH, Jeong Y, Ko KS. Cellular antioxidant and anti-inflammatory effects of coffee extracts with different roasting levels. *J Med Food.* 2017; 20(6): 626-35. DOI: [10.1089/jmf.2017.3935](https://doi.org/10.1089/jmf.2017.3935)
16. Prasetya CP. Sel Makrofag Gingiva Tikus Wistar Jantan yang Diinduksi Periodontitis setelah Pemberian Ekstrak Etanolik Kulit Manggis. *Dentofasial.* 2013; 12(3): 135-8.
17. Choi S, Jung S, Ko KS. Effects of coffee extracts with different roasting degrees on antioxidant and anti-inflammatory systems in mice. *Nutrients.* 2018; 10(3): 363. DOI: [10.3390/nu10030363](https://doi.org/10.3390/nu10030363)
18. Liang N, Kitts DD. Role of Chlorogenic Acids in Controlling Oxidative and Inflammatory Stress Conditions. *Nutrients.* 2015; 8(1): 16. DOI: [10.3390/nu8010016](https://doi.org/10.3390/nu8010016)
19. Farah A, dePaula Lima J. Consumption of chlorogenic acids through coffee and health implications. *Beverages.* 2019; 5(1): 11. DOI: [10.3390/beverages5010011](https://doi.org/10.3390/beverages5010011)
20. Duque GA, Descoteaux A. Macrophage cytokines: Involvement in immunity and infectious diseases. *Front Immunol.* 2014; 5: 1-12. DOI: [10.3389/fimmu.2014.00491](https://doi.org/10.3389/fimmu.2014.00491)
21. Batra R, Suh MK, Carson JS, Dale MA, Meisinger TM, Fitzgerald M, et al. Il-1 β (interleukin-1 β) and tnf- α (tumor necrosis factor- α) impact abdominal aortic aneurysm formation by differential effects on macrophage polarization. *Arterioscler thromb vasc biol.* 2018; 38(2): 457-63. DOI: [10.1161/ATVBAHA.117.310333](https://doi.org/10.1161/ATVBAHA.117.310333)
22. Erić Z. Proinflammatory cytokines in a newborn: a literature review. *Intensive Care and Emergency Medicine.* 2014; 5(2): 239-246. DOI: [10.1016/j.jinn.2020.06.005](https://doi.org/10.1016/j.jinn.2020.06.005)