

# *Agromedicine and Medical Sciences*

AMS



***The Relationship Duration of Sitting and Work Posture Risk with LBP in Library Staff University of Jember***

Diana Eki Cahyani, M. Hasan, Nindya Shinta Rumastika

***Association Between Risk Factors with The Event of Nasopharynx Carcinoma in Soebandi Hospital Period of January 2017- March 2019***

Emda Zein Cik Fitria, Nindya Shinta Rumastika, Pipiet Wulandari

***The Antibacterial Effect of Ethanol Edamame Seeds (*Glycine Max (L) Merrill*) Extract to *E.coli* Bacteria***

Diayu Putri Akhita, Edy Junaidi, Septa Surya Wahyudi

***Reduction of Blood Glucose Levels by Apple Vinegar in Mice Induced by Dexamethasone***

Mochammad Syaruz Rachmansyah, Edy Junaidi, Erfan Efendi

***The Effectiveness of Vitamin C Addition to Blood Glucose Levels of Hyperglycemic Mice with Glimepiride Treatment***

Indi Kamilia Fitri, Cholis Abrori, Dion Krismashogi Dharmawan

***Potential of Cocoa Extract (*Theobroma cacao*) in Inhibiting Erythrocyte Damage Induced by *Physalia utriculus* Venom***

Adinningtyas Intansari, Al Munawir, Laksmi Indreswari

***Correlation between Personal hygiene and Household Overcrowding to the Incidence of *Pediculus capitis* in Sukogidri Village Jember***

Warda Ayu Nadira, Erma Sulistyaningsih, Dwita Aryadina Rachmawati

***The Effect of Basil Leaves Ethanol Extract (*Ocimum sanctum*) in Inhibiting The Establishment of *Staphylococcus aureus* biofilms with In Vitro Method***

Putu Sri Maharani Utami, Noorhamdani, Masrurroh Rahayu

***Subacute Stent Thrombosis: Case Series Analysis***

Suryono

***DNA Quality and Quantity on Blood Spot Post Soil and Ultraviolet-C Exposure***

Muhammad Afiful Jauhani, Sheilla Rachmania, Ahmad Yudianto

Correlation between Personal hygiene and Household Overcrowding to the Incidence of Pediculosis capitis in Sukogidri Village Jember

Warda Ayu Nadira, Erma Sulistyanyingsih, Dwita Aryadina Rachmawati

168-174



PDF

The extract of kemangi leaves as inhibitor of biofilm from Staphylococcus aureus in vitro

Putu Sri Maharani Utami, Noorhamdani Noorhamdani, Masruroh Rahayu

168-173



PDF

Subacute Stent Thrombosis: Case Series Analysis

Suryono Suryono

174-180



PDF

DNA Quality and Quantity on Blood Spot Post Soil and Ultraviolet-C Exposure

Muhammad Afiful Jauhani, Sheilla Rachmania

181-184



PDF

TEMPLATE AND FLOW



AMS INDEXED BY



COUNTER

36,367 Total Pageviews



HOME / Editorial Team

## Editor in Chief

[Dr. dr. Yunita Armiyanti, M.Kes](#)

School of Medicine, University of Jember, Indonesia

## Editorial Board

[dr. Dwi Anjalinah Rachmawati, M.Kes](#)

School of Medicine, University of Jember, Indonesia

[dr. Ika Rahmawati Sutelo, M. Biotech](#)

School of Medicine, University of Jember, Indonesia

[dr. Desli Dwi Wicandanti, M. Biomed](#)

School of Medicine, University of Jember, Indonesia

[dr. Dini Aqwatha, M. Biomed](#)

School of Medicine, University of Jember, Indonesia

## Layout Editor

[dr. Jauhar Firdaus, M. Biotech](#)

School of Medicine, University of Jember, Indonesia

## Proofreading Editor

[dr. Rosita Dewi, M. Biotech](#)

School of Medicine, University of Jember, Indonesia

[dr. Elvia Rahmi Margi Putri](#)

School of Medicine, University of Jember, Indonesia

## Production Editor

[dr. Zahrah Febiantj, M. Biomed](#)

School of Medicine, University of Jember, Indonesia

## Administrator

[Ahmad Koen Rijandoko, A.Md. Kes](#)

School of Medicine, University of Jember, Indonesia

ONLINE SUBMISSIONS

### ADDITIONAL MENUS

[Focus And Scope](#)

[Editorial Team](#)

[Reviewer](#)

[Publication Ethics](#)

[Guidelines for Reviewer](#)

[Author Guidelines](#)

[Post-review Process](#)

[Copyright Notice](#)

[Open Access Policy](#)

[Screening Plagiarism](#)

[Indexing and Abstracting](#)

[Article Processing Charges](#)

[Archive](#)

[Journal DOP](#)

[Visitor Statistics](#)

[Journal Contact](#)

### SUPPLEMENTARY FILES

[Copyright Transfer Agreement](#)

### JOURNAL TOOLS

## Analisis Seri Kasus *Stent* Trombosis Subakut

### *Subacute Stent Thrombosis: Case Series Analysis*

Suryono<sup>1</sup>

<sup>1</sup>Departemen Kardiologi, RSD Dr. Soebandi, Fakultas Kedokteran,  
Universitas Jember, Jember 68121, Indonesia  
email korespondensi: suryonofiha@gmail.com

#### Abstrak

Perkembangan penanganan penyakit jantung koroner (PJK) mengalami kemajuan pesat. Pada era *percutaneous coronary intervention* (PCI) mortalitas dan morbiditas PJK menurun dengan penempatan *stent* pada area stenosis. Namun, manajemen ini masih menyisakan masalah baru berupa *stent* trombosis (ST) akut sekitar 0,5-2,2% dari total kasus dengan mortalitas 45%. Dalam artikel akan dilaporkan 2 kasus ST subakut dengan analisis masing-masing perjalanan penyakitnya. Beberapa faktor seperti prosedur intervensi, pasien dan karakteristik lesi serta resistensi platelet menjadi pemicu kejadian ST. Kesimpulan *case series analysis* ini adalah kemajuan industri *stent*, perkembangan prosedur intervensi dan preparasi pasien dapat menekan kejadian ST, namun resistensi antiplatelet sebagai pemicu ST pada masing-masing orang belum dapat diprediksi.

Kata kunci : trombosis, PJK, PCI, antiplatelet

#### Abstract

Management of coronary heart disease (CHD) has evolved rapidly. In the *percutaneous coronary intervention* (PCI) era, the placement of stents decreases its mortality and morbidity. However, it leaves another problem namely acute stent thrombosis (ST) that occurs 0.5-2.2% of the total cases with a mortality rate of 45%. This article will report 2 subacute Stent Thrombosis cases with an analysis of each progress of the disease. Several factors could trigger the incidence of ST including the intervention procedure, the patient, and the characteristics of the lesion and platelet resistance. It can be concluded that the development in the stent industry, intervention procedures, and patient preparation could reduce the incidence of ST. Unfortunately, the antiplatelet resistance factor still cannot be predicted.

Keywords : thrombosis, coronary heart disease, PCI, antiplatelet

#### Pendahuluan

Mortalitas dan morbiditas akibat penyumbatan atau penyempitan pada pembuluh darah koroner yang lazim disebut Penyakit jantung koroner (PJK) masih tinggi. Di Amerika mortalitas akibat PJK mencapai 34 % dari total kasus.

Mortalitas PJK menurun di era intervensi koroner melalui pemasangan *stent* pada pembuluh darah koroner yang mengalami penyumbatan atau penyempitan. Namun pemasangan *stent* masih menyisakan permasalahan baru dengan timbulnya penyumbatan di tempat *stent* akibat trombosis dengan angka kematian mencapai 45% dan angka kejadian infark non fatal 30-40%.(Nagrani *et al.*, 2010)

Kejadian *stent* trombosis (ST) berkisar antara 0,5 – 2,2 % pada PJK yang menjalani pemasangan *stent* perkutan atau *percutaneous coronary intervention*

(PCI). Pada penggunaan *bare metal stent* (BMS) kejadian ST biasanya terjadi pada bulan pertama kurang 1 %. Sedangkan penggunaan *drug eluting stent* (DES) terjadi sekitar 0,5 % terutama pada lesi kompleks. Pada meta analisis yang melibatkan lebih dari 8000 pasien didapatkan data kejadian ST yang menggunakan DES mencapai 2,9 % atau sekitar 1,3 per 100 pasien per tahun (Buchanan, Basavarajaiah and Chieffo, 2012).

Faktor risiko paling sering menimbulkan ST di antaranya : resisten terhadap antiplatelet, pemakaian BMS disebutkan lebih berisiko dari pada DES dan tipe lesi kompleks lebih sering dibandingkan lesi sederhana. Antar faktor risiko satu sama lain saling memperkuat, artinya semakin banyak faktor risiko semakin besar kejadian ST (Brener *et al.*, 2013; Oktaviono, 2017; Torrado *et al.*, 2018)

Berikut ini dilaporkan dua pasien yang menjalani PCI dan mengalami *stent* thrombosis.

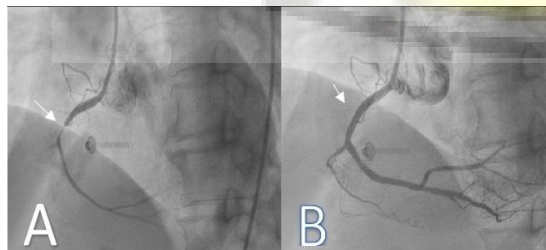
## Kasus I

### Ilustrasi kasus

Seorang laki-laki 63 tahun dengan keluhan nyeri dada kiri saat aktivitas sehari-hari. Riwayat penyakit yang diderita darah tinggi berobat rutin di poli jantung dengan status pembiayaan JKN. Kencing manis disangkal, merokok berhenti 6 bulan sejak diketahui mengidap PJK. Hasil uji latihan beban mendukung suatu iskemik. Berdasarkan persetujuan pasien dan keluarga dilakukan PCI elektif dengan riwayat pengobatan meliputi Amlodipin 5 mg 1x1, Bisoprolol 2,5 mg 1x1, Candesartan 8 mg 1x1, Aspirin 100 mg 1x1, Clopidogrel 75 mg 1x1. Atorvastatin 20 mg 1x1 malam dan ISDN 5mg 3x1 tablet. Sebelum tindakan, diberikan dosis *loading* Clopidogrel 300 mg dan Aspirin 300 mg.

Hasil pemeriksaan fisik: Tekanan darah 120/80 mmHg, nadi 75 kali per menit, pernafasan 20 kali per menit dan temperatur 36,5°C. Pemeriksaan fisik suara jantung dan paru dalam batas normal. Pemeriksaan penunjang : foto dada didapatkan gambaran konfigurasi hipertensi.

Elektrokardiografi menunjukkan hipokinetik inferior dengan fraksi ejeksi 65%. Gambaran elektrokardiogram (EKG) irama sinus 75x/menit iskemik inferior. Hasil *treadmill* mendukung suatu iskemik miokard pada 4,6 mets. Laboratorium, darah lengkap, fungsi hati, fungsi ginjal dalam batas normal dengan kreatinin serum 1.1 mg/dl. Berdasarkan persetujuan pasien dan keluarga di ruang kateterisasi jantung dilakukan pemasangan *stent* di RCA dengan menggunakan *sheath* 6F melalui arteri femoralis kanan, *guiding catheter launcher* JR 3,5/6F, *wire runthrough* NS, predilatasi dengan balon sapphire 2.5 x 15 mm dikembangkan sampai 8 atm. *Stent* DES Combo 3.0 x 13 mm dikembangkan sampai 14 atm, dengan hasil timi flow 3 tanpa stenosis residual. Selama dan sesudah tindakan tidak didapatkan komplikasi.



Gambar 1. A. Sebelum penempatan *stent* B. Setelah penempatan *stent*

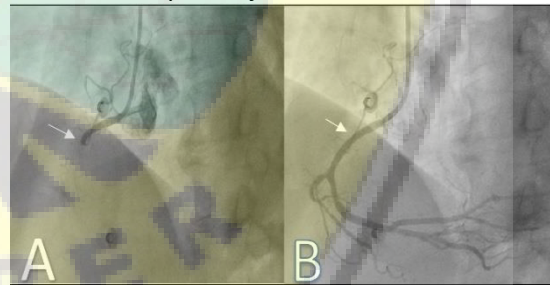
Hasil angiografi koroner diagnostik didapatkan: *Left main* normal, *left anterior descending* (LAD)

normal, *left circumflex* (LCx) normal. Right coronary artery (RCA) stenosis kritikal proksimal, dengan hasil angiogram pada Gambar 1.

### Perjalanan Penyakit

Hari pertama pasca pemasangan *stent* pasien dirawat di ruang ICCU dengan hemodinamik stabil, tekanan darah 120/80 mmHg, nadi 70 x/mnt, pernafasan 20 x/menit dan tanpa keluhan. Hari kedua pasien pindah ke ruang perawatan dan dipulangkan sore harinya dengan terapi pulang: aspirin 1x80 mg, clopidogrel 2x75 mg, atorvastatin 20 mg 1x1 malam hari, amlodipin 1x5 mg, candesartan 1x8 mg, bisoprolol 1x2,5 mg. Pasien dianjurkan kontrol ke poli jantung 7 hari kemudian.

Hari ke 6 setelah dipulangkan, pasien mengeluh nyeri dada kiri tembus ke punggung disertai keringat dingin dan dibawa keluarga ke IGD dengan gambaran EKG irama sinus 60 x/mnt dengan elevasi segmen ST di lead II,III,AVF. Tekanan darah 120/70 mmHg, nadi 65 x/menit, pernafasan 20 x/menit dengan obat rutin dikonsumsi. Hasil troponin positif didapat setelah proses tindakan. Selanjutnya pasien dilakukan angiografi koroner didapatkan oklusi total tepat di proksimal *stent* (Gambar 3). Dilakukan pemasangan *stent* DES X-limus 3.0 x 24 mm dikembangkan 16 atm *overlapping* di proksimal *stent* lama. Didapatkan hasil timi flow 3 tanpa residual stenosis. Pasien dirawat di ruang ICCU, clopidogrel diganti dengan ticagrelor 2x1 tablet dan obat lainnya dilanjutkan.



Gambar 2. A. Sebelum penempatan *stent* B. Setelah penempatan *stent*

Pemeriksaan fungsi platelet aspirin maupun clopidogrel dengan *verifynow* tidak dilakukan oleh karena tidak tersedia sarana di daerah. Hari ke dua pasien dipindah ke ruang perawatan. Hari ke 3 pasien dipulangkan dengan terapi pulang sama dengan sebelumnya hanya mengganti clopidogrel dengan ticagrelor. Pasien kontrol rutin setiap bulan di poli jantung tanpa ada keluhan selama lebih dari satu tahun pengamatan

## Kasus II

### Ilustrasi kasus

Seorang wanita 70 tahun dengan keluhan nyeri dada kiri saat aktivitas sehari-hari. Riwayat penyakit yang diderita darah tinggi dan diabetes melitus berobat rutin di poli jantung dengan status pembiayaan JKN. Uji latih beban tidak dilakukan terkait masalah di lutut pasien. Berdasarkan persetujuan pasien dan keluarga dilakukan PCI elektif dengan *loading* Aspirin 300 mg dan Clopidogrel 300mg di salah satu rumah sakit di luar kota.

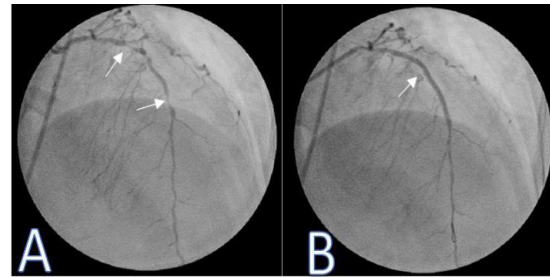
Hasil pemeriksaan fisik: Tekanan darah 130/80 mmHg, nadi 70 kali per menit, pernafasan 20 kali per menit dan temperatur 36,4°C. Pemeriksaan fisik suara jantung dan paru dalam batas normal. Pemeriksaan penunjang: foto dada didapatkan gambaran konfigurasi hipertensi. Gambaran EKG Irama sinus infark lama di inferior dan iskemik di anteroseptal. Laboratorium, darah lengkap, fungsi hati, fungsi ginjal dalam batas normal dengan kreatinin serum 1,2.

Hasil angiografi koroner diagnostik didapatkan: *Left main* stenosis 20% distal. LAD ; lesi panjang 60-95% dari proksimal ke distal. LCx ; Stenosis 70-80% di proksimal sampai distal. RCA; critical stenosis di ostial, lesi panjang dari proksimal-distal 60-80% dan *chronic total occlusion* (CTO) di distal.

Berdasarkan kajian angiogram dan kondisi pasien, pasien ini kandidat untuk *coronary artery bypass grafting* (CABG) namun pasien dan keluarga menolak untuk CABG. Berdasarkan persetujuan pasien dan keluarga di ruang kateterisasi jantung dilakukan pemasangan *stent* di LAD dengan menggunakan *sheath* 6F melalui arteri femoralis kanan, *guiding catheter* XB 3,5/ 6F, *wire floppy*, predilatasi dengan balon 2.0 x 15 mm dikembangkan sampai 12 atm. *stent* DES Cre8 2,75 x 46 dikembangkan sampai 10 atm dan *post dilated* di bagian proksimal sampai 16 atm dengan hasil *Thrombolysis In Myocardial Infarction* (TIMI) flow 3 tanpa residual stenosis. Selama dan sesudah tindakan tidak didapatkan komplikasi. Dengan hasil angiogram pada Gambar 3.

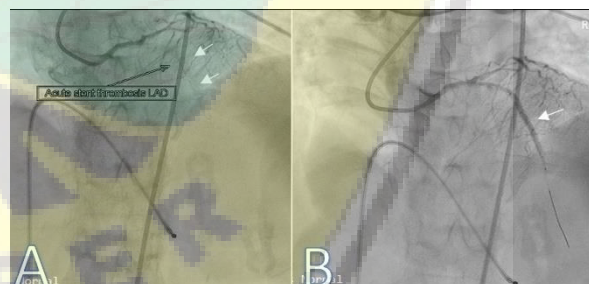
**Perjalanan Penyakit**

Pemasangan *stent* dilakukan di kota lain, hari ke dua setelah pemasangan *stent* pasien dipulangkan dengan obat pulang aspirin 1x75 mg, clopidogrel 2x75 mg, atorvastatin 20 mg 1x1 malam, ISDN 3x5 mg, bisoprolol 2,5 mg 1x1 tablet, candesartan 8 mg 1x1, glimepiride 2 mg 1x1 pagi. Pada hari ke tiga tepatnya dalam perjalanan pulang pasien mengeluh nyeri dada kiri disertai keringat dingin, keluarga memutuskan untuk membawa ke rumah sakit terdekat dengan gambaran EKG irama sinus dengan total AV blok.



Gambar 3. A. Sebelum penempatan stent B setelah penempatan stent

Tekanan darah 70/50 mmHg, nadi 40 x/menit, pernafasan 28 x/menit dengan topangan dobutamin *pump* 10 mcg/kgBB/mnt dan norepinefrin 0,3 mcg/kgBB/menit. Selanjutnya pasien dirujuk ke rumah sakit yang memiliki sarana kateterisasi jantung. Setelah dilakukan edukasi keluarga dan menerangkan kondisi pasien yang sangat tidak stabil keluarga setuju dilakukan pemasangan pacu jantung sementara dan angiografi koroner, di mana didapatkan oklusi total di proksimal *stent* disertai trombus. Selama proses tindakan pasien dalam kondisi *shock cardiogenic* walaupun sudah ditopang dengan inotropik dan vasopresor sampai dosis maksimal. Pemberian GPIIb/IIIa tidak diberikan oleh karena tidak tersedia sarana, aspirasi trombus belum sempat dilakukan oleh karena kondisi pasien semakin cepat memburuk dan terjadi henti jantung. Resusitasi tidak menolong dan pasien dinyatakan meninggal. Hasil angiogram koroner pada Gambar 4.



Gambar 4. A. Tampak stent trombosis B. Tampak flow sepanjang stent

**Pembahasan**

Ilustrasi kedua kasus di atas pasien mengalami ST subakut. Hal ini sesuai dengan standarisasi yang dilansir oleh *Academic Research Consortium* (ARC) yang ditemukan juga pada kedua pasien dalam kasus ini seperti yang tercantum dalam Tabel 1 berikut.

Tabel 1. Definisi dan klasifikasi ST berdasarkan ARC (Oktaviono, 2017)

Academic Research Consortium definitions	
Definite ST	Acute coronary syndrome with angiographic or autopsy evidence of thrombus or occlusion that originates in the <i>stent</i> or 5 mm proximal or distal to the <i>stent</i> , which is associated with acute onset of ischemic symptoms at rest or electrocardiogram (ECG) signs of acute ischemia or typical rise and fall in cardiac biomarkers within 2 days of angiographic.
Probable ST	<ol style="list-style-type: none"> <li>1. Unexplained deaths within 30 days following PCI</li> <li>2. Acute myocardial infraction involving the target-vessel territory without angiographic confirmation</li> </ol>
Possible ST	All unexplained deaths occurring at least 30 days following PCI
Temporal classification	
Acute ST	During PCI or within the following 24 h
Subacute ST	Between 1 and 30 days following PCI
Late ST	Between 1 month and 1 yr following PCI
Very late ST	More than 1 yr following PCI

Keterangan : PCI = Percutaneous Coronary Intervention ; ST : *Stent* Thrombosis

Beberapa faktor yang memicu kejadian ST antara lain: prosedur angioplasti, kondisi pasien, desain *stent* dan penggunaan antiplatelet.

1. *Prosedur intervensi* (Lee et al., 2010; Elmariah and Jang, 2012)

ST dapat terjadi karena penempatan *stent* yang kurang tepat, pengembangan yang kurang sempurna, diameter *stent* kecil, banyaknya dan panjang *stent* yang digunakan, malposisi dan aliran darah koroner lambat dan diseksi arteri. Faktor tersebut dapat dicegah selama intervensi dan dapat diketahui dengan bantuan Intravascular Ultrasound (IVUS). Dengan meminimalkan faktor risiko di atas kejadian ST pada penggunaan DES dan BMS tidak berbeda. Kedua kasus ini tidak dilakukan IVUS karena tidak tersedia sarana di daerah. Faktor risiko intervensi di atas tidak ditemukan pada kedua kasus ini oleh karena *stent* yang digunakan hanya satu dengan diameter besar, dikembangkan dengan maksimal, tidak terdapat diseksi dan aliran darah koroner pasca penempatan *stent* TIMI flow 3. Walaupun kemungkinan malposisi tidak bisa dibuktikan sebagai penyebab ST pada kasus ini, namun dapat disingkirkan dengan asumsi pemasangan *stent* kedua pada kasus pertama dengan teknik yang sama dengan pemasangan *stent* sebelumnya hanya saja mengganti clopidogrel dengan ticagrelor dan pasien tanpa keluhan dalam pengawasan lebih dari satu tahun. Subakut Trombosis pada kasus kedua akibat

penggunaan *stent* panjang tidak dapat dipungkiri, namun telah dilakukan preparasi sebelum penempatan *stent* dan pengembangan *stent* pada proximal sudah melebihi batas maksimal tekanan. Kejadian ST terkait prosedur intervensi pada umumnya akut atau intraprocedural, pada kedua kasus ini kejadian ST adalah subakut.

2. *Pasien dan karakteristik lesi* (El-Menyar, Hussein and Al Suwaidi, 2010; Elmariah and Jang, 2012; Brener et al., 2013)

Penurunan fungsi ventrikel kiri (fraksi ejsi), usia lanjut, diabetes melitus dan gangguan fungsi ginjal meningkatkan risiko ST. Pemasangan *stent* pada kondisi sindrom koroner akut menambah risiko ST hal ini disebabkan adanya inflamasi trombogenik, aktivasi platelet, gangguan endotelialisasi dan penyembuhan yang berlangsung lama. Faktor lain ikut berperan kejadian ST adalah karakteristik lesi seperti pemasangan *stent* pada lesi bifurkasi dan penempatan *stent* pada lesi re-stenosis. Faktor risiko ST terkait pasien didapatkan pada kasus 2 yaitu diabetes melitus walaupun tidak didapatkan pada kasus pertama. Faktor risiko lain terkait pasien dan karakteristik lesi tidak terdapat pada kedua kasus. Kedua kasus tidak didapatkan data adanya gagal jantung baik dari keluhan, EKG dan gambaran foto rontgen dada yang mengarah ke penurunan fungsi ventrikel kiri. Penempatan *stent* pada kedua kasus tidak dilakukan pada kondisi lesi bifurkasio, lesi restenosis maupun kondisi sindroma koroner akut. Gangguan fungsi ginjal tidak didapatkan pada kedua kasus.

3. *Desain stent* (Lee et al., 2010; Buchanan, Basavarajaiah and Chieffo, 2012; Elmariah and Jang, 2012)

Kandungan dasar *stent*, polimer dan ketebalan *strutstent* berpengaruh terhadap kejadian ST. Kandungan obat dalam DES berpengaruh pada protrombogenik. Sirolimus dan Paclitaxel meningkatkan ekspresi dan aktivitas *tissue factor* dalam endotel yang memicu kondisi protrombotik setelah pemasangan DES, hal ini yang mendasari kejadian ST akut. Penggunaan *double antiplatelet* telah terbukti menurunkan kejadian ST akut sampai di bawah 0,5%. Pemakaian DES dengan preparasi antiplatelet sesuai protokol, seleksi pasien yang ketat pada kasus elektif, dan kontrol status normovolume dapat menekan kejadian ST dalam praktik di lapangan. Dari data di atas kurang dugaan kuat untuk menjatuhkan pilihan DES sebagai penyebab ST pada kedua kasus. Kedua kasus

memakai jenis DES dengan kandungan dasar *stent* sama.

4. *Penggunaan antiplatelet* (Ogawa *et al.*, 2011; Latib *et al.*, 2013; Hidayati, Irawan and Mumpuni, 2017)

Penempatan benda asing dalam arteri semisal *stent* akan menginisiasi adhesi platelet dan merangsang kaskade koagulasi. Oleh sebab itu antiplatelet harus bekerja dengan baik untuk mencegah kejadian trombosis pasca pemasangan *stent*. ST acapkali terjadi akibat kinerja antiplatelet kurang adekuat misalnya pada kejadian resisten terhadap antiplatelet. Untuk itu kita harus mengenal lebih lanjut mengenai, macam antiplatelet yang biasa digunakan pada pasien yang menjalani PCI, mekanisme kerja antiplatelet, resistensi antiplatelet dan patofisiologi kejadian ST terkait antiplatelet.

- a. Macam antiplatelet dan mekanisme kerjanya.

Banyak jenis obat yang termasuk dalam antiplatelet, namun yang biasa digunakan pada pasien pasca pemasangan *stent* meliputi aspirin, clopidogrel. Terakhir tersedia juga ticagrelor yang akhir ini juga sering digunakan.

Aspirin merupakan golongan *cyclooxygenase* (COX)-1 inhibitor. Bekerja dengan cara menghambat enzim COX-1 secara permanen sehingga menghambat pembentukan thromboxan A<sub>2</sub> dari asam arakhidonat yang berperan dalam proses aktivasi platelet. Penggunaan aspirin dosis 100mg sudah dapat menghambat pembentukan thromboxan A<sub>2</sub>. Kemampuan aspirin menghambat COX-1 dapat berlangsung menetap selama satu minggu. (Latib *et al.*, 2013; Hidayati, Irawan and Mumpuni, 2017)

Clopidogrel merupakan derivat dari thienopyridine, merupakan bentuk prodrug dan baru aktif di hepar melalui enzim sitokrom P450 dan hanya sekitar 15% yang menjadi metabolit aktif. Clopidogrel bekerja dengan cara menghambat secara permanen reseptor P2Y<sub>12</sub> sehingga menghambat aktivasi dan agregasi trombosit yang diinduksi ADP. Dosis clopidogrel pada kasus SKA 300 mg dosis *loading* dan dilanjutkan 75 mg perhari. Adapun pada pasien yang akan menjalani PCI primer 600 mg dosis *loading*. Sering kali para klinisi dosis rumatan pada pasien yang menjalani intervensi koroner perkutan dua kali 75 mg perhari selama 7 hari selanjutnya

menggunakan dosis rumatan 75 mg perhari (Ogawa *et al.*, 2011).

Ticagrelor merupakan golongan antagonis P2Y<sub>12</sub> yang berikatan secara reversibel pada reseptor P2Y<sub>12</sub>. Berbeda dengan clopidogrel, ticagrelor bukan kelompok thienopyridine merupakan metabolit aktif sehingga tidak perlu diaktivasi seperti clopidogrel sehingga bekerja lebih cepat dan stabil dalam tubuh. Ticagrelor diberikan dalam dosis *loading* 180 mg pada SKA yang menjalani PCI primer dilanjutkan dosis rumatan dua kali 90 mg perhari.

- b. Resistensi Aspirin dan Clopidogrel (Michelson *et al.*, 2007; Ogawa *et al.*, 2011; Latib *et al.*, 2013; Hidayati, Irawan and Mumpuni, 2017)

Menurut *European Society of Cardiology* (ESC) yang dimaksud resistensi antiplatelet meliputi klinis dan laboratoris. Resistensi antiplatelet secara klinis apabila pasien telah minum antiplatelet secara rutin dengan dosis tepat namun tetap terjadi kejadian kardiovaskular misalnya ST. Adapun resistensi clopidogrel secara laboratoris adalah antiplatelet tidak bekerja menghambat aktivasi platelet pada pemeriksaan *in vitro*. Faktor yang memicu resistensi platelet meliputi ketidakpatuhan minum dan absorpsi yang rendah pada kondisi tertentu, bioavailabilitas rendah, variasi genetik dan individu, aktivasi platelet tidak pada jalur umumnya.

Resistensi Aspirin biasa terjadi pada kondisi pasien tidak rutin atau menghentikan penggunaan aspirin, penggunaan *enteric-coated* aspirin mengurangi penyerapan terutama pada pasien obesitas, penggunaan bersama *proton pump inhibitor* dan NSAID akan menurunkan efektivitas aspirin.

Resistensi clopidogrel dipengaruhi oleh banyak faktor seperti : polimorfisme, seluler, bioavailabilitas, obesitas, diabetes dan merokok.

- c. Pengukuran resistensi platelet. (Michelson *et al.*, 2007; Panizza *et al.*, 2015)

*Light transmission aggregometry* (LTA) atau *turbidometric aggregometry* merupakan standar baku pemeriksaan resistensi platelet, namun penggunaan di klinik kurang praktis maka *Ultegra rapid platelet fuction assay* (RPFA)-*Verify Now* yang lebih simpel menjadi pilihan. Nilai ambang batas *aspirin reaction unit* (ARU) lebih sama dengan 550 sedangkan clopidogrel/ P2Y<sub>12</sub>



*resistance unit* (PRU) lebih sama dengan 240.

- d. Penanganan resistensi antiplatelet (Neubauer *et al.*, 2011; Hidayati, Irawan and Mumpuni, 2017)

Penanganan resistensi antiplatelet adalah mengganti dengan antiplatelet lain semisal prasugrel, ticagrelor dan cilostazol. Kendala yang dihadapi apabila pasien kontra indikasi dengan ketiga antiplatelet tersebut. Untuk itu beberapa penelitian menyebutkan resistensi terhadap aspirin dapat diatasi dengan cara menambah dosis rumatan dari 100 mg menjadi 325 mg perhari. Menghentikan merokok, mengurangi berat badan, aktivitas fisik, kontrol tekanan darah, atasi gagal jantung, memakai aspirin *non-coated* dan menghentikan penggunaan NSAIDs dan *inhibitor proton pump* secara bersamaan.

Resistensi clopidogrel diatasi dengan menambah dosis rumatan dari 75 mg menjadi 150 mg perhari tanpa menaikkan dosis aspirin. Penambahan dosis aspirin maupun clopidogrel dapat menurunkan kejadian resistensi dari 19,4% menjadi 5,4% dan menurunkan resistensi clopidogrel dari 30,8% menjadi 12,7%.

Dari data tersebut, penggantian antiplatelet lain merupakan pilihan dalam mengatasi resistensi antiplatelet apabila tidak didapatkan kontra indikasi.

Analisis ilustrasi kedua kasus terkait faktor risiko kejadian ST sebagai berikut: kedua kasus kurang mendukung apabila faktor risiko prosedur intervensi, kondisi pasien dan karakteristik lesi serta desain *stent* sebagai penyebab ST seperti yang sudah diuraikan sebelumnya. Permasalahan yang menarik adalah bahwa pada resistensi antiplatelet sebagai faktor risiko kejadian ST walaupun sebenarnya ST terjadi secara kumulatif dari banyak faktor risiko.

Kasus pertama didapatkan hipertensi, riwayat merokok sebelumnya namun membaik secara klinis dan uji latih beban setelah mengganti clopidogrel dengan ticagrelor setelah penempatan *stent* kedua tanpa meningkatkan dosis aspirin selama lebih dari satu tahun pengamatan. Dari kondisi tersebut, resistensi aspirin sebagai penyebab ST dapat disingkirkan. Pada kasus pertama ST kemungkinan terjadi akibat resistensi clopidogrel

Kasus kedua didapatkan diabetes melitus namun belum didukung oleh data lain seperti penggantian clopidogrel dengan anti platelet lain seperti kasus pertama oleh karena pasien

mengalami ST hari ketiga dan meninggal. Dari pengalaman klinis sehari-hari pasien yang menjalani PCI dan intoleran dengan aspirin terkait gangguan lambung menghentikan konsumsi aspirin pada bulan pertama dengan hanya menggunakan antiplatelet clopidogrel tunggal dengan benar belum pernah terjadi kasus ST. Dugaan kuat ST pada kasus kedua bisa mengarah ke resistensi clopidogrel.

Pemeriksaan *VerifyNow* akan menjawab problematika dalam kedua kasus ini, namun pemeriksaan tersebut tidak dilakukan oleh karena keterbatasan sarana di daerah dan limitasi waktu pengiriman sampel ke laboratorium (Jakarta) yang tersedia pemeriksaan *VerifyNow*.

## Kesimpulan

Perkembangan manajemen penyakit jantung koroner telah memberikan harapan baru dalam menurunkan mortalitas dan morbiditas. Perkembangan signifikan terutama di era pemasangan *stent* melalui intervensi perkutan. Kemajuan dibidang *stent* yang sangat pesat masih menyisakan masalah berupa kejadian ST dengan angka mortalitas dan morbiditas cukup tinggi karenanya. Pengendalian faktor risiko ST seperti prosedur intervensi, pasien dan karakteristik lesi serta desain *stent* sudah dapat ditekan dengan kemajuan teknologi dan teknik intervensi, Namun faktor resistensi platelet seperti pada ilustrasi kasus di atas sulit diprediksi.

## Daftar Pustaka

- Brener, S. J. *et al.* 2013. *Intra-procedural stent thrombosis: A new risk factor for adverse outcomes in patients undergoing percutaneous coronary intervention for acute coronary syndromes*. JACC: Cardiovascular Interventions. 6(1):36-43 doi: 10.1016/j.jcin.2012.08.018.
- Buchanan, G. L., Basavarajaiah, S. and Chieffo, A. 2012. *Stent Thrombosis: Incidence, Predictors and New Technologies*. Thrombosis. 2012: 1-12 doi: 10.1155/2012/956962.
- El-Menyar, A., Hussein, H. and Al Suwaidi, J. 2010. *Coronary stent thrombosis in patients with chronic renal insufficiency*. Angiology. 61(3), 297–303. doi: 10.1177/0003319709344574.
- Elmariah, S. and Jang, I. K. 2012. *Acute stent thrombosis: Technical complication or inadequate antithrombotic therapy?: An optical coherence tomography study*. JACC:

- Cardiovascular Interventions.5(2): e3-e4. doi: 10.1016/j.jcin.2011.09.026.
- Hidayati, F., Irawan, B. and Mumpuni, H. 2017. *Aspirin and Clopidogrel Resistance in Coronary Artery Disease*. ACI (Acta Cardiologia Indonesiana). 3(1) 33. doi: 10.22146/aci.29683.
- Latib, A. et al. 2013. *Aspirin intolerance and the need for dual antiplatelet therapy after stent implantation: A proposed alternative regimen*. International Journal of Cardiology. 165(3): 444-447 doi: 10.1016/j.ijcard.2011.08.080.
- Lee, C. W. et al. 2010. Intravascular ultrasound findings in patients with very late stent thrombosis after either drug-eluting or bare-metal stent implantation. *Journal of the American College of Cardiology*. 55(18): 1936-42. doi: 10.1016/j.jacc.2009.10.077.
- Michelson, A. D. et al. 2007. *Evidence that pre-existent variability in platelet response to ADP accounts for "clopidogrel resistance"*. Journal of Thrombosis and Haemostasis. 5(1) 75-81. doi: 10.1111/j.1538-7836.2006.02234.x.
- Nagrani, T. et al. 2010. *In-stent thrombosis after 68 months of implantation inspite of continuous dual antiplatelet therapy: A case report*. Cases Journal. 3(2) doi: 10.1186/1757-1626-3-68.
- Neubauer, H. et al. 2011. *Tailored antiplatelet therapy can overcome clopidogrel and aspirin resistance - The BOchum CLopidogrel and Aspirin Plan (BOCLA-Plan) to improve antiplatelet therapy*. BMC Medicine. 9 doi: 10.1186/1741-7015-9-3.
- Ogawa, H. et al. 2011. *Current status and prospects of antiplatelet therapy in percutaneous coronary intervention in Japan: Focus on adenosine diphosphate receptor inhibitors*. Journal of Cardiology. doi: 10.1016/j.jjcc.2011.03.002.
- Oktaviono, Y. H. 2017. *Case Report: Intraprocedural Stent Thrombosis In Percutaneous Coronary Angioplasty*. Folia Medica Indonesiana.52(1): 66 doi: 10.20473/fmi.v52i1.5213.
- Paniccia, R. et al. 2015. *Platelet Function tests: A Comparative Review*. Vascular Health and Risk Management.11: 133-148. doi: 10.2147/VHRM.S44469.
- Torrado, J. et al. 2018. *Restenosis, Stent Thrombosis, and Bleeding Complications: Navigating Between Scylla and Charybdis*. Journal of the American College of Cardiology. 71(15): 1676-1695. doi: 10.1016/j.jacc.2018.02.023.