



**DETEKSI DINI LESI PRA KANKER DAN KANKER RONGGA
MULUT PASIEN PEROKOK FILTER DEPARTEMEN ILMU
PENYAKIT MULUT RSGM UNIVERSITAS JEMBER**

*diajukan untuk memenuhi sebagian persyaratan memperoleh gelar Sarjana pada
program studi Pendidikan Dokter Gigi*

SKRIPSI

Oleh

**Putri Amanda Rizki
211610101124**

**KEMENTERIAN PENDIDIKAN, KEBUDAYAAN, RISET, DAN
TEKNOLOGI
UNIVERSITAS JEMBER
FAKULTAS KEDOKTERAN GIGI
PENDIDIKAN DOKTER GIGI
JEMBER
2025**

SKRIPSI

DETEKSI DINI LESI PRA KANKER DAN KANKER RONGGA MULUT PASIEN PEROKOK FILTER DEPARTEMEN ILMU PENYAKIT MULUT RSGM UNIVERSITAS JEMBER

Oleh

Putri Amanda Rizki
NIM 211610101124

Pembimbing

Dosen Pembimbing Utama : drg. Ayu Mashartini Prihanti, Sp. PM

Dosen Pembimbing Pendamping : drg. Leni Rokhma Dewi, Sp. PM

Penguji

Dosen Penguji Utama : drg. Surartono Dwiatmoko, M.M

Dosen Penguji Pendamping : drg. Dyah Indartin Setyowati, M.Kes

PERSEMBAHAN

Skripsi ini saya persembahkan untuk:

1. Allah SWT atas segala Rahmat dan Ridho-Nya;
2. Orang tua, keluarga, dan saudara;
3. Seluruh dosen dan guru yang telah mendidik dan memberikan ilmunya kepada saya;
4. Rekan dan sahabat saya yang telah memberikan dukungan kepada saya;
5. Almamater Fakultas Kedokteran Gigi Universitas Jember.

MOTTO

”Sesungguhnya bersama kesulitan ada kemudahan”

(QS. Al-Insyirah: 6)

”Your future is as bright as your faith”

(Thomas S. Monson)

PERNYATAAN ORISINALITAS

Saya yang bertanda tangan di bawah ini :

Nama : Putri Amanda Rizki

NIM : 211610101124

Menyatakan dengan sesungguhnya bahwa skripsi yang berjudul : *"Deteksi Dini Lesi Pra Kanker dan Kanker Rongga Mulut Pasien Perokok Filter Departemen Ilmu Penyakit Mulut RSGM Universitas Jember"* adalah benar benar karya pribadi, kecuali jika ada pengutipan substansi disebutkan sumbernya, dan belum pernah diajukan pada institusi manapun, serta bukan karya jiplakan. Saya bertanggung jawab atas keabsahan dan kebenaran isi sesuai dengan standar skripsi ilmiah.

Demikian pernyataan ini saya buat dengan sebenarnya, tanpa tekanan atau paksaan dari pihak manapun, dan saya bersedia mendapat sanksi akademik jika faktanya di kemudian hari pernyataan ini tidak benar.

Jember, Januari 2025

Yang Menyatakan,

(Putri Amanda Rizki)

NIM 211610101124

HALAMAN PERSETUJUAN

Skripsi berjudul “*Deteksi Dini Lesi Pra Kanker dan Kanker Rongga Mulut Pasien Perokok Filter Departemen Ilmu Penyakit Mulut RSGM Universitas Jember*” telah diuji dan disahkan oleh Fakultas Kedokteran Gigi Universitas Jember pada:

Hari :

Tanggal :

Tempat : Fakultas Kedokteran Gigi Universitas Jember

Pembimbing

Tanda Tangan

1. Pembimbing Utama

Nama : drg. Ayu Mashartini Prihanti, Sp.PM

(.....)

NIP : 198412212009122006

2. Pembimbing Pendamping

Nama : drg. Leni Rokhma Dewi, Sp.PM

(.....)

NIP : 197306062024212001

Penguji

1. Penguji Utama

Nama : drg. Surartono Dwiatmoko, M.M

(.....)

NIP : 196605031997021001

2. Penguji Anggota

Nama : drg. Dyah Indartin Setyowati, M.Kes

(.....)

NIP : 196809301997022001

ABSTRACT

Background: Filtered smoking is a habit associated with various health risks, particularly affecting oral health. This study aims to examine the impact of filtered smoking habits on the formation of pre-cancerous lesions in the oral cavity. **Methods:** The study employs a descriptive quantitative method with a cross-sectional approach. The sample consists of 30 respondents selected through purposive sampling. Data were collected via clinical oral examinations and questionnaires assessing smoking habits. **Results:** The findings reveal that most respondents exhibit indications of pre-cancerous lesions, with hyperpigmentation being the most dominant. Additionally, significant associations are observed between the duration of smoking and the number of cigarettes consumed daily with the occurrence of pre-cancerous lesions. **Conclusion:** This research concludes that smoking habits significantly contribute to the risk of oral health issues, particularly the formation of pre-cancerous lesions. The study underscores the importance of education and early prevention strategies to mitigate these risks.

Keywords: early detection, filter smokers, pre-cancerous lesions.

RINGKASAN

DETEKSI DINI LESI PRA KANKER DAN KANKER RONGGA MULUT PASIEN PEROKOK FILTER DEPARTEMEN ILMU PENYAKIT MULUT RSGM UNIVERSITAS JEMBER, Putri Amanda Rizki; 211610101124; 2024; 58 halaman; Fakultas Kedokteran Gigi Universitas Jember.

Tingginya prevalensi merokok di Indonesia, terutama di kalangan laki-laki dewasa, yang menurut data World Health Organization (WHO) mencapai lebih dari 60%. Rokok filter, salah satu jenis rokok yang sering dikonsumsi, dikenal memiliki kandungan bahan kimia berbahaya seperti nikotin, tar, dan karbon monoksida, yang dapat menyebabkan berbagai masalah kesehatan, termasuk kerusakan pada rongga mulut. Mukosa rongga mulut merupakan jaringan yang sangat rentan terhadap efek destruktif asap rokok, baik secara langsung maupun melalui paparan jangka panjang. Salah satu risiko terbesar dari kebiasaan merokok adalah terjadinya lesi pada rongga mulut, yang dapat berkembang menjadi kondisi pra-kanker atau kanker. Dalam penelitian ini, menggunakan pemeriksaan klinis serta diikuti pemeriksaan penunjang menggunakan metode diagnostik berbasis teknologi fluoresensi *VELscope* digunakan untuk mendeteksi secara dini perubahan patologis pada mukosa rongga mulut pasien perokok filter.

Penelitian ini menggunakan pendekatan observasional deskriptif dengan desain cross-sectional, yang melibatkan 30 responden laki-laki, semuanya adalah pasien perokok filter di Departemen Ilmu Penyakit Mulut, Rumah Sakit Gigi dan Mulut Universitas Jember. Responden dipilih melalui teknik purposive sampling. Data yang dikumpulkan mencakup karakteristik demografis seperti usia dan jenis kelamin, lama dan frekuensi merokok, serta jenis kelainan yang ditemukan pada rongga mulut. Analisis data dilakukan secara deskriptif untuk memberikan gambaran mendalam mengenai hubungan antara kebiasaan merokok dengan kondisi kesehatan rongga mulut responden.

Hasil penelitian menunjukkan bahwa mayoritas responden (86,7%) berusia 20–30 tahun, dengan kebiasaan merokok selama 5–10 tahun. Kelainan mukosa yang paling umum adalah *Smoker's melanosis* (58,8%), stomatitis nikotina

(46,66%), dan keratosis (23,33%). Namun, *VELscope* tidak mendeteksi fluoresensi abnormal yang mengindikasikan lesi pra-kanker.

Penelitian ini menyimpulkan bahwa kebiasaan merokok filter memiliki dampak signifikan terhadap kesehatan rongga mulut, terutama menyebabkan Smoker's melanosis, stomatitis nikotina, dan keratosis, yang merupakan efek kumulatif dari paparan bahan kimia dalam rokok. Pemeriksaan dengan *VELscope* terbukti efektif untuk deteksi dini kelainan mukosa dan dapat digunakan sebagai alat skrining massal yang non-invasif dan efisien. Temuan ini menggarisbawahi pentingnya edukasi kepada masyarakat mengenai bahaya merokok terhadap kesehatan rongga mulut, termasuk risiko terjadinya perubahan patologis yang dapat berkembang menjadi kondisi lebih serius. Penelitian lebih lanjut disarankan untuk melibatkan lebih banyak responden, memperpanjang periode observasi Hal ini penting untuk mendukung pengembangan strategi deteksi dini yang lebih komprehensif dalam upaya mengurangi dampak negatif merokok pada kesehatan masyarakat.

PRAKATA

Puji syukur penulis panjatkan kepada Allah SWT, karena berkat limpahan Rahmat dan karunia-Nya penulis dapat menyelesaikan skripsi ini dengan baik. Tak lupa, sholawat serta salam penulis curahkan kepada junjungan kita, Nabi Muhammad SAW beserta para sahabat dan keluarganya, karena telah membebaskan kita dari masa jahiliyah.

Skripsi ini tidak mungkin selesai tanpa bantuan dari beberapa pihak yang telah memberikan bimbingan dan dukungan. Oleh karena itu, penulis mengucapkan terima kasih kepada:

1. Allah SWT atas berkat dan rahmat-Nya, skripsi ini dapat terselesaikan dengan lancar;
2. Kedua orang tua saya tersayang Bapak Sutrisno dan Ibu Suprihatin yang selalu memberikan doa, kasih sayang, dukungan, baik secara moral dan finansial sampai saat ini;
3. Dr. Ir. Iwan Taruna, M.Eng., IPM selaku Rektor Universitas Jember;
4. drg. Dwi Kartika Apriyono, M.Kes., Sp.OF (K) selaku Dekan Fakultas Kedokteran Gigi Universitas Jember;
5. drg. Ayu Mashartini Prihanti, Sp.PM selaku Dosen Pembimbing utama dan drg. Leni Rokhma Dewi, Sp. PM selaku Dosen Pembimbing Pendamping yang telah meluangkan waktunya untuk membimbing dan memotivasi saya sehingga skripsi ini dapat terselesaikan;
6. drg. Surartono Dwiatmoko M.M. selaku Dosen Penguji Ketua dan drg. Dyah Indartin Setyowati, M.Kes. selaku Dosen Penguji Pendamping yang telah memberikan kritik, saran, dan motivasi yang membangun bagi penulisan skripsi ini;
7. drg. Sri Lestari, M.Kes selaku Dosen Pembimbing Akademik yang telah memberikan bimbingan serta motivasi selama menjadi mahasiswa Fakultas Kedokteran Gigi Universitas Jember;
8. Seluruh dosen serta akademika Fakultas Kedokteran Gigi Universitas

- Jember yang telah memberikan ilmunya selama menempuh gelar sarjana;
9. Saudara kandung saya Kakak Kukuh Prestiawan dan Adik Arjuna Triwijaya Ramadhan yang telah memberikan motivasi, saran dan masukan. Mbak Endang selaku kakak ipar saya yang baik hati;
 10. Seorang yang spesial, Mas A. Agung Suryatama. Terimakasih atas segala perhatian, kesabaran, kasih sayang, dan selalu memberikan kekuatan dan motivasi penulis dalam perjalanan menyelesaikan skripsi ini;
 11. Sahabat dan teman-teman penulis selama di perkuliahan yaitu, Adela Abigail, Daffanira, Deandra, Julia, Diah, dan Warga Johat yang telah membantu, menemani, dan memberi semangat menjalani kehidupan perkuliahan;
 12. Teman teman yang membantu penulis selama penelitian, Denisya Nurmalita dan Erlinda Rahma;
 13. Teman senasib dan seperjuangan sejak SMA, Imelda, Ratna, Soraya, Rembulan, Whiweka, Yosephira, dan Laila, yang bisa membangkitkan semangat penulis dalam mengerjakan skripsi ini;
 14. Teman-teman tutorial 13 dan praktikum 7 yang telah membantu dan bekerjasama dalam menjalani kehidupan perkuliahan;
 15. Semua pihak yang turut terlibat baik secara langsung maupun tidak langsung yang tidak bisa saya sebutkan satu persatu.

Penulis menerima kritik dan saran dari semua pihak demi kesempurnaan skripsi ini. Semoga penulisan skripsi ini dapat bermanfaat bagi semua pihak dalam pengembangan ilmu pengetahuan, terutama dalam bidang kedokteran gigi.

DAFTAR ISI

PERSEMBAHAN	i
MOTTO	ii
PERNYATAAN ORISINALITAS	iii
HALAMAN PERSETUJUAN	iv
ABSTRACT	v
RINGKASAN	vi
PRAKATA	viii
DAFTAR ISI	x
DAFTAR GAMBAR	xiii
DAFTAR TABEL	xiv
BAB 1 . PENDAHULUAN	1
1.1 Latar Belakang	1
1.2 Rumusan Masalah	3
1.3 Tujuan Penelitian.....	3
1.4 Manfaat Penelitian.....	4
BAB 2 . TINJAUN PUSTAKA	5
2.1 Rokok Filter.....	5
2.1.1 Definisi Rokok Filter	5
2.1.2 Komponen Rokok Filter	6
2.1.3 Kandungan Rokok	7
2.2 Mukosa Mulut	10
2.2.1 Definisi Mukosa Mulut.....	10
2.2.2 Fungsi.....	10
2.2.3 Struktur	11

2.3 Efek Merokok pada Rongga Mulut	11
2.4 Kelainan Rongga Mulut yang dikaitkan dengan Perokok Filter	13
2.5 Lesi Pra-Kanker yang dikaitkan dengan Perokok Filter	17
2.6 Kanker Rongga Mulut	19
2.7 Deteksi Dini.....	21
2.7.1 Pemeriksaan Klinis	22
2.7.2 Pemeriksaan Penunjang <i>VELScope</i>	23
2.8 Kerangka Konsep	27
2.9 Penjelasan Kerangka Konsep	28
BAB 3 . METODE PENELITIAN.....	29
3.1 Jenis Penelitian	29
3.2 Waktu dan Tempat Penelitian	29
3.2.1 Waktu Penelitian.....	29
3.2.2 Tempat Penelitian	29
3.3 Populasi dan Sampel Penelitian	29
3.3.1 Populasi Penelitian.....	29
3.3.2 Sampel Penelitian	29
3.4 Subjek Penelitian	30
3.4.1 Teknik Pengambilan Subjek	30
3.4.2 Kriteria Subjek.....	30
3.5 Variabel Penelitian	31
3.6 Definisi Operasional.....	31
3.6.1 Pasien Perokok Filter	31
3.6.2 Kelainan Rongga Mulut.....	31
3.6.3 Deteksi Dini	32
3.7 Alat dan Bahan Penelitian	32
3.8 Prosedur Penelitian.....	33
3.9 Analisis Data	35
3.10 Bagan Alur Penelitian.....	36
BAB 4 . HASIL DAN PEMBAHASAN.....	37

4.1 Hasil Penelitian.....	37
4.2 Pembahasan	41
BAB 5 . KESIMPULAN DAN SARAN	50
5.1 Kesimpulan.....	50
5.2 Saran	50
DAFTAR PUSTAKA	51
LAMPIRAN.....	59

DAFTAR GAMBAR

Gambar 2. 1 Rokok Filter.....	6
Gambar 2. 2 Komponen Rokok	6
Gambar 2. 3 Kandungan Rokok.....	9
Gambar 2. 4 <i>Hairy Tongue</i>	14
Gambar 2. 5 <i>Stomatitis Nikotina</i>	15
Gambar 2. 6 <i>Hyperkeratosis</i>	16
Gambar 2. 7 <i>Smoker's Melanosis</i>	16
Gambar 2. 8 Oral Leukoplakia.....	18
Gambar 2. 9 Eritroplakia.....	19
Gambar 2. 10 Karsinoma Sel Skuamosa.....	20
Gambar 2. 11 Mekanisme Kerja <i>VELscope</i>	24
Gambar 2. 12 Lingkaran merah adalah gambaran lesi dan lingkaran hitam adalah daerah normal (a). Dibawah sinar putih (b). Dibawah VELscope.....	25
Gambar 4. 1 Hasil foto klinis kelainan keratosis pada mukosa bual pipi kanan (A). Hasil foto pemeriksaan <i>VELscope</i> kelainan keratosis pada mukosa bukal pipi kanan dengan hasil flourosensi normal (B).....	40
Gambar 4. 2 Hasil foto klinis kelainan Smoker's melanosis pada mukosa pipi kanan (A). Hasil foto pemeriksaan <i>VELscope</i> kelainan Smoker's melanosis pada mukosa bukal pipi kanan dengan hasil flourosensi normal (B).	40
Gambar 4. 3 Hasil foto klinis kelainan stomatitis nikotina pada palatum (A). Hasil foto kelainan stomatitis nikotina pada palatum menggunakan <i>VELscope</i> dengan hasil flourosensi normal (B).....	40
Gambar 4. 4 Hasil foto klinis kelainan Smoker's melanosis dan stomatitis nikotina pada palatum (A). Hasil foto kelainan Smoker's melanosis dan stomatitis nikotina pada palatum menggunakan VELscope dengan hasil flourosensi normal (B).	40
Gambar 4. 5 Hasil foto klinis kelainan Smoker's melanosis dan stomatitis nikotina pada palatum (A). Hasil foto kelainan Smoker's melanosis dan stomatitis nikotina pada palatum menggunakan VELscope dengan hasil flourosensi normal (B).	41

DAFTAR TABEL

Tabel 4. 1 Karakteristik subjek penelitian berdasarkan jenis kelamin.....	37
Tabel 4. 2 Karakteristik subjek penelitian berdasarkan kelompok usia.....	37
Tabel 4. 3 Subjek penelitian berdasarkan lama merokok	38
Tabel 4. 4 Subjek penelitian berdasarkan jumlah rokok yang dihisap per hari	38
Tabel 4. 5 Kelainan rongga mulut berdasarkan hasil pemeriksaan klinis.....	39

BAB 1. PENDAHULUAN

1.1 Latar Belakang

Merokok merupakan salah satu kebiasaan yang berdampak buruk bagi kesehatan, terutama pada rongga mulut. Rokok mengandung lebih dari 7.000 bahan kimia, termasuk zat karsinogenik seperti tar, nikotin, dan karbon monoksida, yang dapat memicu berbagai penyakit, termasuk kanker (Kemenkes RI, 2020). Menurut data dari Riskesdas 2018, prevalensi perokok di Indonesia sangat tinggi, mencapai lebih dari 60% pada pria dewasa. Salah satu jenis rokok yang paling banyak dikonsumsi adalah rokok filter. Meskipun dilengkapi dengan penyaring, tetap menyimpan risiko kesehatan yang signifikan karena kandungan bahan toksik yang terserap ke dalam tubuh (Tambunan *et al.*, 2021). Penelitian juga menunjukkan bahwa paparan jangka panjang terhadap zat kimia dalam rokok dapat menyebabkan kerusakan permanen pada jaringan tubuh, termasuk jaringan lunak di rongga mulut (Hartono *et al.*, 2020; Kumar *et al.*, 2021).

Rongga mulut merupakan jaringan yang paling pertama terpapar oleh bahan kimia berbahaya dalam asap rokok. Mukosa rongga mulut yang terkena paparan jangka panjang bahan kimia dari asap rokok dapat mengalami berbagai kelainan. Zat-zat seperti nikotin dan tar dapat memicu iritasi kronis, inflamasi, serta perubahan struktural pada jaringan mukosa, seperti Smoker's melanosis, keratosis dan leukoplakia (Liana *et al.*, 2019). Penelitian menunjukkan bahwa perokok filter memiliki risiko tinggi mengalami perubahan patologis pada rongga mulut, yang berpotensi berkembang menjadi lesi pra-kanker (Hartono *et al.*, 2020). Selain itu, paparan panas dari asap rokok juga mempercepat kerusakan DNA dalam sel mukosa, sehingga memicu proses karsinogenesis dan transformasi sel epitel menjadi bentuk yang tidak normal, sehingga meningkatkan risiko kanker mulut. (Motgi *et al.*, 2020).

Lesi pra-kanker seperti leukoplakia dan eritroplakia sering kali bersifat asimtomatik, sehingga sering kali tidak terdeteksi hingga mencapai stadium lanjut. Berdasarkan penelitian, prevalensi lesi pra-kanker rongga mulut pada perokok mencapai 20–25%, tergantung pada durasi dan intensitas merokok (Kumar *et al.*, 2021; Tambunan *et al.*, 2021). Selain itu, hiperplasia mukosa akibat iritasi kronis dari zat-zat dalam asap rokok dapat menjadi tanda awal keganasan (Hartono *et al.*, 2020). Penelitian terbaru juga menyebutkan bahwa sekitar 15–20% lesi pra-kanker memiliki potensi berkembang menjadi kanker dalam 5 tahun (Patil *et al.*, 2021; Singh *et al.*, 2023).

Deteksi dini memainkan peran penting dalam mencegah perkembangan lesi pra-kanker menjadi kanker rongga mulut. Deteksi dini dimulai dari pemeriksaan klinis pada rongga mulut. dari pemeriksaan klinis, maka akan dapat mendeteksi apabila terdapat lesi-lesi yang berpotensi menjadi menjadi lesi malignan (Laksmi *et al.*, 2020). Dari hasil pemeriksaan tersebut dapat dilakukan pemeriksaan penunjang. Salah satu teknologi terbaru yang digunakan adalah *VELscope*, yang memanfaatkan autofluoresensi untuk mendeteksi perubahan patologis pada jaringan mukosa mulut (Lingen *et al.*, 2020). *VELscope* terbukti efektif untuk mendeteksi lesi subklinis, yang sering kali tidak terlihat dengan pemeriksaan biasa (Singh *et al.*, 2023). Studi lain menunjukkan bahwa teknologi ini memiliki sensitivitas tinggi, dengan kemampuan mendeteksi perubahan jaringan pada tahap sangat awal (Patil *et al.*, 2021; Jeng *et al.*, 2020).

Prevalensi kanker rongga mulut di Indonesia terus meningkat, dengan banyak kasus terlambat terdiagnosis akibat kurangnya pemeriksaan rutin. Berdasarkan laporan terbaru dari WHO (2021), lebih dari 60% kasus kanker rongga mulut di negara berkembang ditemukan pada stadium lanjut, yang berdampak pada rendahnya tingkat keberhasilan pengobatan. Kondisi ini disebabkan oleh rendahnya kesadaran masyarakat terhadap pentingnya deteksi dini, terutama di kalangan kelompok berisiko tinggi seperti perokok (Hartono *et al.*, 2020). Penelitian menunjukkan bahwa edukasi yang memadai dan akses

terhadap teknologi diagnostik dapat meningkatkan tingkat deteksi dini hingga 40% (Patil *et al.*, 2021; Widyawati *et al.*, 2022; Tambunan *et al.*, 2021). Departemen Ilmu Penyakit Mulut RSGM Universitas Jember dapat berperan penting dalam mendukung upaya ini melalui edukasi dan layanan kesehatan.

Departemen Ilmu Penyakit Mulut RSGM Universitas Jember, sebagai pusat layanan kesehatan gigi dan mulut, memiliki potensi besar dalam pelaksanaan deteksi dini lesi pra-kanker rongga mulut. Dengan menggunakan teknologi seperti VELscope dan pemeriksaan klinis, departemen ini dapat memberikan kontribusi nyata dalam pengumpulan data epidemiologis lokal terkait prevalensi lesi pra-kanker. Data ini dapat digunakan untuk mendukung kebijakan kesehatan dan pengembangan program pencegahan yang lebih komprehensif (Widyawati *et al.*, 2022).

Berdasarkan pentingnya deteksi dini dan tingginya risiko lesi pra-kanker pada perokok filter, Penelitian ini dilakukan sebagai penelitian pendahuluan yang bertujuan untuk melakukan deteksi dini atau menemukan secara awal terkait keberadaan lesi pra-kanker dan kanker rongga mulut pada pasien perokok filter di Departemen Ilmu Penyakit Mulut Rumah Sakit Gigi dan Mulut Universitas Jember.

1.2 Rumusan Masalah

Bagaimana hasil deteksi dini lesi pra-kanker dan kanker pada pasien pengguna rokok filter di Departemen Ilmu Penyakit Mulut RSGM Universitas Jember?

1.3 Tujuan Penelitian

Penelitian ini bertujuan untuk mendeteksi secara dini dan mengetahui hasil deteksi dini lesi pra-kanker dan kanker mulut pada pasien pengguna rokok filter di Departemen Ilmu Penyakit Mulut RSGM Universitas.

1.4 Manfaat Penelitian

- 1.4.1** Memberikan informasi mengenai kondisi rongga mulut pasien pengguna rokok filter di Departemen Ilmu Penyakit Mulut (IPM) RSGM Universitas Jember terhadap adanya lesi pra-kanker dan kanker rongga mulut.
- 1.4.2** Manfaat penelitian ini diharapkan dapat memberikan pengetahuan yang berguna untuk masyarakat terkait pentingnya deteksi dini pada kondisi rongga mulut pengguna rokok filter sehingga diharapkan memberi kesadaran pada masyarakat untuk mengurangi penggunaan rokok.
- 1.4.3** Manfaat penelitian ini diharapkan dapat menjadi landasan penelitian lebih lanjut, sehingga diharapkan berguna untuk pengembangan ilmu dalam bidang kesehatan rongga mulut dimasa mendatang.

BAB 2. TINJAUN PUSTAKA

2.1 Rokok Filter

2.1.1 Definisi Rokok Filter

Rokok merupakan produk olahan tembakau yang dikemas dalam berbagai bentuk, termasuk cerutu, dan berasal dari tanaman *Nicotiana tabacum*, *Nicotiana rustica*, atau spesies lainnya, baik alami maupun sintetis. Produk ini mengandung zat seperti nikotin dan tar, dengan atau tanpa tambahan bahan lain (Etrawati, 2014). Sementara itu, rokok filter adalah jenis rokok yang memiliki penyaring berbahan gabus di bagian ujungnya. Penyaring ini berfungsi untuk mengurangi jumlah tar dan nikotin yang masuk ke dalam asap yang dihirup oleh perokok (Fahmi & Zulaikha, 2018).

Menurut Budiantoro dari Ikatan Ahli Kesehatan Masyarakat Indonesia (IAKMI), sekitar 25% zat berbahaya dalam rokok diserap oleh perokok aktif, sedangkan 75% sisanya tersebar di udara, yang berpotensi dihirup oleh orang-orang di sekitarnya atau dikenal sebagai perokok pasif. Konsentrasi zat beracun dalam tubuh perokok pasif cenderung lebih tinggi karena mereka menghirup asap rokok yang tidak melewati filter, sementara perokok aktif mendapatkan perlindungan sebagian dari penyaring rokok. Namun, kadar racun dalam tubuh perokok aktif dapat meningkat apabila mereka menghirup kembali asap yang telah dihembuskan. Asap rokok yang paling beracun berasal dari ujung rokok yang menyala tetapi tidak dihisap, karena asap ini terbentuk akibat pembakaran tembakau yang tidak sempurna (Sitti N, 2022)..

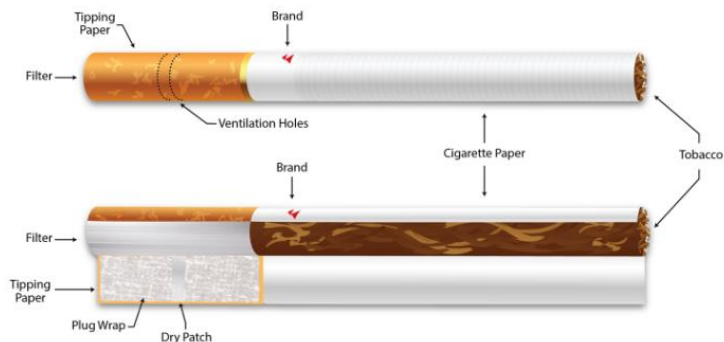


Gambar 2. 1 Rokok Filter

(Sumber: Amri *et al*, 2017)

2.1.2 Komponen Rokok Filter

Rokok filter memiliki komponen utama yaitu filter, pembungkus rokok, dan tembakau.



Gambar 2. 2 Komponen Rokok

(Sumber: Stratton *et al.*, 2016)

a. Filter Rokok

Filter rokok merupakan sebuah gabus berpori yang berasal dari serat sintetis letaknya di ujung batang rokok. Penambahan filter pada pangkal batang rokok dapat mengurangi kadar bahan toksik dalam asap rokok dan berperan dalam penyaringan senyawa senyawa berbahaya seperti tar dan nikotin (Setyaningsih & Saraswati, 2018).

b. Pembungkus Rokok

Pembungkus rokok biasanya menggunakan kertas rokok selulosa. Kertas khusus ini juga disebut sebagai kertas pembungkus rokok yang berfungsi untuk menyatukan tembakau. Komponen utama dari bahan selulosa ini adalah serat pulp (biasanya serat rami atau kayu), bahan pengisi (biasanya kalsium karbonat), dan pengubah laju pembakaran (biasanya natrium atau kalium serat) (Shen, J *et al.*, 2016).

c. Tembakau

Tembakau merupakan bahan utama dalam pembuatan rokok. Salah satu jenis tembakau yang terdapat di Indonesia adalah tembakau musim kemarau atau Voor-Oogst (VO), yang digunakan sebagai bahan dasar rokok putih atau rokok filter. Jenis tembakau ini dikenal sebagai tembakau kemarau, karena ditanam pada musim penghujan dan dipanen saat musim kemarau (Limbongan, 2012). Tembakau mengandung nikotin, yaitu alkaloid utama dalam daun tembakau yang memiliki sifat aktif sebagai insektisida. Kandungan nikotin dalam tembakau bervariasi antara 2-8%, tergantung pada spesiesnya (Aji *et al.*, 2017).

2.1.3 Kandungan Rokok

Kandungan utama pada rokok adalah nikotin, tar dan karbon monoksida.

a. Nikotin

Nikotin adalah senyawa organik dari golongan alkaloid yang secara alami dihasilkan oleh berbagai jenis tumbuhan, termasuk tembakau (S. W. Handayani *et al.*, 2018). Nikotin memiliki sifat adiktif yang dapat menyebabkan ketergantungan bagi penggunanya (Alegantina, 2018).

Saat nikotin dikonsumsi, terjadi pelepasan dopamin di otak yang memberikan sensasi menyenangkan bagi perokok, sehingga memicu kecanduan (Aditya Parikesit *et al.*, 2019). Bahkan, hanya dengan satu batang rokok, seseorang dapat mengalami kecanduan karena nikotin dapat mencapai otak dengan sangat cepat, hanya dalam waktu 8 detik. Meskipun nikotin bertanggung jawab atas efek ketergantungan, zat ini bukanlah penyebab utama penyakit dan kematian akibat merokok. Sebuah penelitian pada tahun 2016 menunjukkan bahwa 80% orang dewasa di Amerika Serikat mengira nikotin sebagai faktor utama dalam penyakit akibat konsumsi produk tembakau. Namun, sebenarnya bahaya utama dari merokok berasal dari asap rokok, tar, serta zat kimia beracun lainnya yang masuk ke dalam tubuh saat rokok dihirup (Nadira Taty Adiba & Meilan Arsanti, 2023).

b. Tar

Tar merupakan senyawa polinuklir hidrokarbon aromatik yang bersifat karsinogenik. Zat ini berbentuk cairan kental berwarna coklat tua atau hitam yang lengket dan dapat menempel pada paru-paru, menyebabkan perubahan warna pada gigi, kuku, serta jaringan paru-paru perokok. Tar dalam asap rokok dapat menyebabkan paralisis silia di saluran pernapasan, sehingga meningkatkan risiko berbagai penyakit paru, seperti emfisema, bronkitis kronis, dan kanker paru-paru. Kandungan tar

dalam rokok bervariasi tergantung pada jenis dan kadar zat yang terdapat dalam rokok, yaitu:

1. Rokok dengan kadar tar tinggi memiliki kandungan tar sekitar 22 mg.
2. Rokok kadar tar sedang mengandung tar berkisar antara 15–21 mg.
3. Rokok dengan kadar tar rendah memiliki kandungan tar sekitar 7 mg atau kurang.

c. Karbon Monoksida (CO)

Karbon monoksida (CO) merupakan gas toksik dan tidak beraroma yang dihasilkan dari siklus pengapian yang tidak memadai dari bahan berbasis karbon seperti kayu, batu bara, bahan bakar minyak, dan zat alami lainnya. Karbon monoksida secara teratur disebut *silent killer* karena dapat membunuh secara diam-diam. CO sangat berisiko karena sifatnya yang tidak beraroma dan tidak mengganggu (Rambing *et al.*, 2022).

Gas CO dalam rokok dapat meningkatkan tekanan darah yang akan berpengaruh pada sistem pertukaran haemoglobin. Karbonmonoksida memiliki afinitas dengan haemoglobin sekitar dua ratus kali lebih kuat dibandingkan afinitas oksigen terhadap haemoglobin (A. R. P. Kusuma, 2022).



Gambar 2. 3 Kandungan Rokok

(Sumber: Tantri, 2021)

2.2 Mukosa Mulut

2.2.1 Definisi Mukosa Mulut

Lapisan mukosa merupakan jaringan basah yang berinteraksi langsung dengan lingkungan luar dan terdapat pada saluran pencernaan, rongga hidung, serta berbagai rongga tubuh lainnya. Di dalam rongga mulut, lapisan ini dikenal sebagai mukosa oral (Poernomo H *et al.*, 2022).

Mukosa rongga mulut berfungsi sebagai pelapis rongga mulut dan terdiri dari dua komponen utama, yaitu epitel dan lamina propria. Lamina propria mengandung serabut kolagen, serabut elastik, retikulin, serta jaringan penghubung. Di bawah lapisan lamina propria terdapat lapisan submukosa, yang terdiri dari jaringan ikat longgar dan mengandung lemak, pembuluh darah, pembuluh limfatik, serta serabut saraf (Santoso *et al.*, 2013).

2.2.2 Fungsi

Mukosa oral memiliki peran utama sebagai pelindung jaringan di dalam rongga mulut. Selain itu, mukosa oral juga berfungsi dalam persepsi sensoris, aktivitas kelenjar, serta proses sekresi (Ika P, 2017).

Sebagai lapisan terluar, mukosa oral berperan dalam melindungi jaringan rongga mulut dari paparan lingkungan eksternal. Mukosa ini mampu beradaptasi melalui epitel dan jaringan ikat untuk menahan tekanan mekanis serta abrasi yang terjadi akibat aktivitas sehari-hari, seperti mengunyah makanan. Selain itu, epitel mukosa mulut juga berfungsi sebagai barier terhadap mikroorganisme yang dapat menetap di rongga mulut dan berpotensi menyebabkan infeksi jika masuk ke dalam jaringan.

Fungsi sensoris oral mukosa akan memberikan informasi mengenai hal-hal yang terjadi di rongga mulut. Dalam rongga mulut, reseptor akan berespon terhadap suhu, sentuhan dan rasa sakit. Reseptor tertentu dalam rongga mulut juga akan berespon terhadap kebutuhan akan air. Reflek seperti menelan, muntah, dan salivasi juga diinisiasi oleh reseptor-reseptor pada oral mukosa.

2.2.3 Struktur

Secara histologis, mukosa mulut terdiri dari dua lapisan utama. Lapisan pertama adalah epitelium, yang berada di permukaan luar dan tersusun dari sel-sel pipih berlapis yang mengalami keratinisasi. Sel-sel mati pada lapisan ini terus-menerus diperbarui dari lapisan di bawahnya dan dikenal sebagai epitel skuamosa berlapis (*stratified squamous epithelium*) (Nugrahini, 2018).

Struktur epitel rongga mulut dari lapisan terluar hingga terdalam terdiri atas *stratum keratinosum*, *stratum granulosum*, *stratum spinosum*, dan *stratum basalis*. Lapisan kedua adalah *lamina propria*, yang mengandung ujung saraf sensorik yang berperan dalam mendeteksi rasa sakit, sentuhan, suhu, serta persepsi cita rasa.

2.3 Efek Merokok pada Rongga Mulut.

Kebiasaan merokok dapat memperburuk kebersihan mulut seseorang karena asap rokok mengandung berbagai gas dan bahan kimia beracun atau karsinogenik. Zat-zat ini dapat menyebabkan masalah kesehatan di rongga mulut, terutama karena jaringan lunak di mulut lebih rentan terhadap efek negatif rokok (Liana *et al.*, 2019). Salah satu dampak merokok adalah munculnya noda (*stain*) pada gigi akibat tar pada rokok berwarna coklat-hitam yang berasal dari pembakaran tembakau (Dondokambey *et al.*, 2021).

Asap rokok mengandung tar yang menodai gigi, mengeraskan permukaan gigi, dan mempercepat pembentukan karang gigi. Kondisi ini sering diukur menggunakan *Oral Hygiene Index Simplified* (OHI-S). Plak pada gigi perokok adalah bukti kebersihan mulut yang buruk. Awalnya, noda ini hanya terbentuk di permukaan gigi dan mudah dihilangkan, tetapi jika kebiasaan merokok berlangsung lama, noda dapat meresap ke dalam enamel gigi dan menjadi sulit dihilangkan (Oktanauli & Heriaw, 2018).

Nikotin yang terkandung dalam rokok juga dapat meningkatkan bakteri penyebab gigi berlubang (karies). Selain itu, asap panas dari rokok memengaruhi aliran darah di gusi, mengurangi produksi air liur (saliva). Saliva, yang berfungsi sebagai pelindung alami mulut, menjadi berkurang, sehingga mulut menjadi kering. Kondisi ini memungkinkan bakteri berkembang biak lebih cepat, menghasilkan asam yang merusak enamel gigi, dan menyebabkan terbentuknya lubang pada gigi (Sungkar, 2011). Merokok juga dapat memicu peradangan kronis yang merusak struktur jaringan mulut, seperti gusi dan tulang pendukung gigi, melalui aktivitas enzim seperti *matrix metalloproteinase* (MMPs). Hal ini dapat menyebabkan kehilangan tulang alveolar, sehingga gigi menjadi longgar, bergeser, dan lebih rentan terhadap trauma (Martínez-García & Hernández-Lemus, 2021).

Nikotin juga menyebabkan penyempitan pembuluh darah (vasokonstriksi), yang memperlambat penyembuhan luka di mulut. Hal ini terjadi karena nikotin memicu pelepasan zat kimia seperti epinefrin dan norepinefrin, yang menyebabkan otot-otot pembuluh darah berkontraksi. Akibatnya, aliran darah, oksigen, dan nutrisi ke jaringan luka berkurang, memperlambat proses pemulihan (Ardiana, M., 2021).

Dampak paling serius dari merokok adalah meningkatnya risiko kanker mulut. Sel-sel mukosa mulut, yang pertama kali bersentuhan dengan zat karsinogenik seperti nikotin dan tar dari tembakau, mudah mengalami kerusakan. Iritasi pada mukosa ini dapat berkembang menjadi lesi prakanker atau kanker mulut. Selain itu, panas dari rokok menyebabkan dehidrasi dan meningkatkan suhu di dalam mulut, yang memicu pertumbuhan sel-sel abnormal serta kerusakan DNA, sehingga berkontribusi pada perkembangan kanker epitel (Motgi *et al.*, 2014).

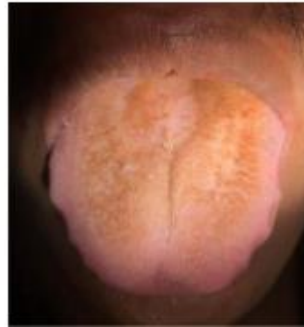Protein p53 dalam tubuh berfungsi untuk mencegah kanker dengan memperbaiki kerusakan DNA dan memicu apoptosis (kematian sel terprogram) pada sel yang tidak normal. Namun, pada kasus kerusakan DNA akibat merokok, protein ini dapat kehilangan fungsinya. Jika p53 gagal mengendalikan pertumbuhan sel yang tidak normal, sel-sel tersebut dapat berkembang secara tak terkendali dan berpotensi menjadi kanker, termasuk kanker rongga mulut (Tandelilin *et al.*, 2021).

2.4 Kelainan Rongga Mulut yang dikaitkan dengan Perokok Filter

a. Hairy tongue

Hairy tongue adalah kelainan pada permukaan dorsal lidah yang ditandai dengan pertumbuhan berlebihan papila filiformis. Secara klinis, kondisi ini menyerupai rambut akibat penumpukan keratin pada papila filiformis di bagian dorsal lidah, dengan warna bervariasi dari putih kekuningan hingga coklat kehitaman. Salah satu faktor yang menyebabkan perubahan warna lidah menjadi hitam adalah kebiasaan merokok. Hairy tongue umumnya tidak menimbulkan gejala, namun pada beberapa kasus dapat menyebabkan mual, bau mulut (halitosis), gangguan pengecapan (dysgeusia), dan sensasi tersedak. Penderita sering merasa tidak nyaman secara estetika akibat perubahan tampilan lidah. Salah satu faktor predisposisi utama dari kondisi ini adalah

merokok, yang diketahui memiliki dampak merusak terhadap kesehatan rongga mulut (Nugraha & Sari, 2022).

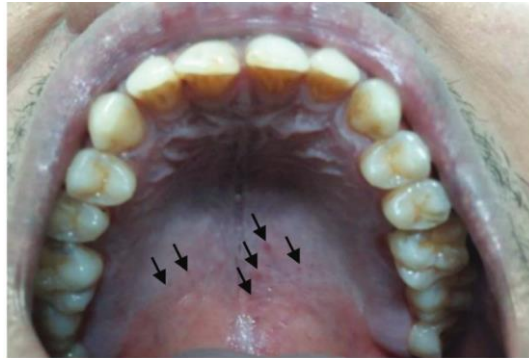


Gambar 2. 4 *Hairy Tongue*

(Sumber: Nugraha & Sari,2022)

b. Stomatitis Nikotina

Stomatitis nikotina merupakan lesi kemerahan yang terdapat pada daerah palatum durum dari perokok berat. Stomatitis nikotina dapat dipengaruhi oleh usia, intensitas merokok, dan jenis merokok (Hutami *et al*,2019). Rokok mengiritasi langsung pada mukosa palatum, terutama terletak pada 2/3 posterior dari palatum. Secara klinis. Lesi stomatitis nikotina tampak adanya suatu tonjolan berbentuk papula yang berjumlah banyak dan tersebar di palatum. Terjadinya papula-papula ini disebabkan peradangan pada muara saluran kelenjar saliva minor pada palatum akibat panas yang diterima dari asap rokok (Hadi *et al*, 2022). Lesi ini tidak mempunyai potensi untuk berkembang kearah keganasan. Lesi ini akan hilang dalam beberapa bulan setelah menghentikan kebiasaan merokok (Syafriadi M, 2022).



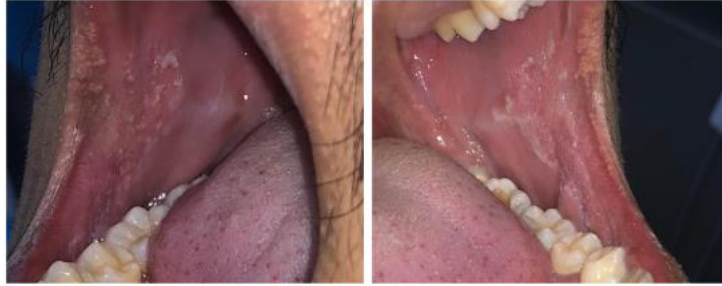Gambar 2. 5 *Stomatitis Nikotina*

(Sumber: Prabowo & Widodo,2018)

c. *Hyperkeratosis*

Keratosis muncul dengan tampilan klinis berupa plak putih yang kasar, yang mudah dikenali dan biasanya akan sembuh jika sumber iritasi dihilangkan. Pada tahap awal, plak putih dengan bentuk yang agak tidak teratur muncul secara difus, menutupi area yang mengalami trauma. Jika trauma berlanjut, respons hiperplastik akan terjadi, memperbesar ukuran plak. Pola linear atau lurik dapat terlihat, dengan bagian-bagian yang bergelombang tebal dan zona eritema sebagai respons terhadap intervensi (Mersil, S., & Sari, L. H. 2019)

Patogenesis dari *hyperkeratosis* adalah ketika mukosa terjadi rangsangan yang menyebabkan iritasi sehingga mengakibatkan pembelahan sel lebih cepat. Pembelahan dimulai dari sel basal, bermitosis keatas berubah bentuk lebih ke poligonal yaitu sel spinosum, terangkat lebih keatas lagi menjadi lebih pipih, dan bergranula menjadi menjadi sel granulosum. Kemudian, sel tersebut terangkat ke atas lebih pipih, granula dan intinya menghilang sampai di permukaan mukosa menjadi sel yang mati, sehingga terjadi penebalan keratin (Andari *et al.*, 2017).

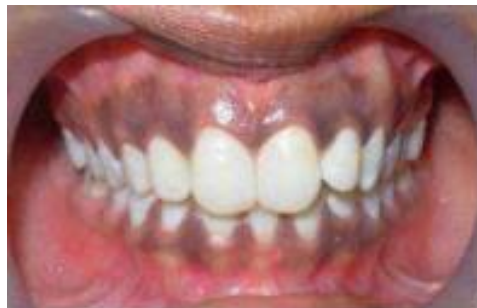

Gambar 2. 6 *Hyperkeratosis*

(Sumber : Mersil, S., & Sari, L. H. 2019)

e. *Smoker's Melanosis*

Melanosis merupakan salah satu dampak negatif merokok yang sering disebut *Smoker's Melanosis*. Kelainan ini adalah kondisi umum, jinak, dan reaktif yang mengakibatkan peningkatan pigmentasi mukosa mulut akibat merokok. *Smoker's melanosis* adalah perubahan karakteristik pada warna mukosa oral yang terpapar asap rokok dan merupakan hasil utama dari deposisi melanin pada lapisan sel basal pada mukosa. *Smoker's melanosis* disebabkan karena efek fisik tembakau pada jaringan mulut oleh panas dan atau karena efek langsung dari nikotin yang menstimulasi melanosit yang terletak pada sel-sel basal epitelium untuk memproduksi melanin berlebih, sehingga menyebabkan deposisi melanin meningkat (Cesarini *et al.*, 2023).



Gambar 2. 7 *Smoker's Melanosis*

(Sumber : Moneim *at al.*, 2017)

2.5 Lesi Pra-Kanker yang dikaitkan dengan Perokok Filter

a. Oral Leukoplakia

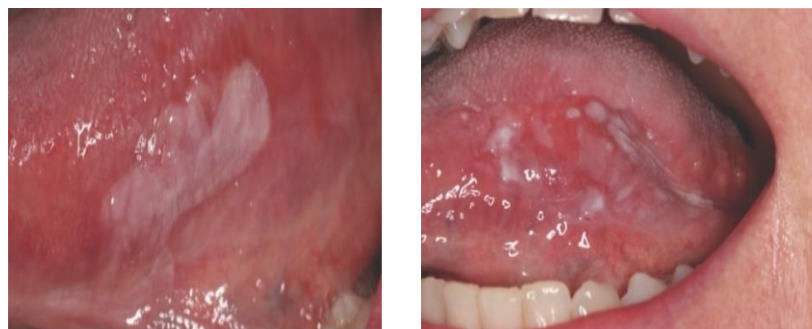Leukoplakia adalah reaksi perlindungan terhadap iritasi jangka panjang, dengan tembakau sebagai salah satu penyebab utamanya. Kondisi ini dapat memiliki ukuran, lokasi, dan gambaran klinis yang berbeda-beda. Area yang sering terpapar adalah bagian lateral dan ventral lidah, dasar mulut, mukosa alveolar, bibir, trigonom retromolar palatum lunak, serta gingiva pada rahang bawah. Permukaan lesi dapat terlihat halus dan homogen, tipis dan rapuh, berfisura, kasar, verukoid, nodular, atau berbentuk bercak-bercak. Warna lesi juga bervariasi, mulai dari putih pucat translusen, abu-abu, hingga putih-coklat (Bariyah, N., & Mailiza, F. 2018).

Leukoplakia umumnya dimulai dengan paparan kronis terhadap faktor risiko seperti penggunaan tembakau, konsumsi alkohol, atau iritasi mekanis kronis (Warnakulasuriya *et al.*, 2021). Zat karsinogenik dalam tembakau seperti PAH dan N-Nitrosamin dapat menyebabkan stres oksidatif dan peradangan kronis pada mukosa oral, yang mengarah pada kerusakan DNA dan mutasi genetik (Reibel *et al.*, 2018). Kerusakan DNA akibat paparan karsinogen memicu respons inflamasi dan hiperproliferasi sel epitel. Proses ini menyebabkan gangguan diferensiasi sel epitel, yang mengarah pada pembentukan plak putih tebal akibat peningkatan produksi keratin oleh sel epitel yang mengalami stres (van der Waal, 2019).

Stres oksidatif akibat dari rokok dapat merusak protein, lipid, dan DNA dalam sel epitel mukosa mulut. Aktivasi jalur inflamasi seperti NF- κ B dan peningkatan produksi sitokin proinflamasi (IL-6, TNF- α) berkontribusi terhadap proliferasi abnormal dan penurunan apoptosis sel epitel (Kujan *et al.*, 2020). Beberapa mutasi genetik yang sering ditemukan

pada leukoplakia termasuk mutasi TP53, kehilangan heterozigositas pada kromosom 3p dan 9p, serta ekspresi berlebihan dari protein p16 dan EGFR (Ranganathan *et al.*, 2022). Perubahan ini dapat menyebabkan ketidakseimbangan antara proliferasi dan apoptosis, meningkatkan risiko progresi ke displasia dan karsinoma. Pada beberapa kasus, leukoplakia dapat mengalami transformasi menjadi lesi pra-kanker dengan karakteristik displasia epitel. Perubahan ini ditandai dengan hilangnya polaritas sel, peningkatan rasio inti-sitoplasma, pleomorfisme seluler, dan mitosis abnormal (Speight *et al.*, 2018). Jika tidak ditangani, kondisi ini dapat berkembang menjadi karsinoma sel skuamosa oral.

Terdapat dua jenis leukoplakia yaitu *homogenous* dan *non-homogenous* (eritroleukoplakia). Tipe *homogenous* terlihat sebagai plak putih asimtomatik yang tipis dengan tingkat risiko lebih rendah untuk berubah menjadi keganasan. Leukoplakia tipe *non-homogenous* terlihat sebagai plak putih yang tebal disertai nyeri atau tidak, dengan bentuk bervariasi seperti granular (*specked*), nodul (*nodular*) yang terdapat pertumbuhan polipoid kecil bulat dengan warna merah atau putih, verukous (*verrucous/ wrinkled/ corrugated*) dengan bentuk berkerut tidak rata (Nelonda & Dewi, 2019).

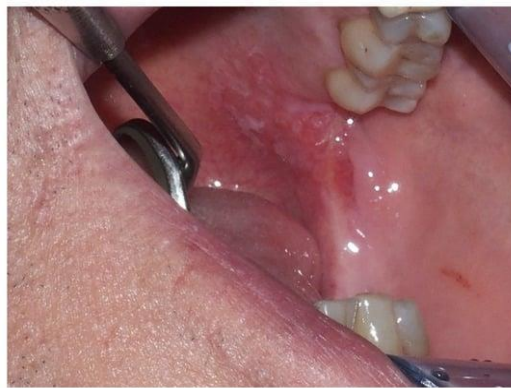

Gambar 2. 8 Oral Leukoplakia

(Sumber: Bariyah, N., & Mailiza, F. 2018)

b. Eritroplakia

Eritroplakia adalah lesi berwarna merah terang, berbatas jelas pada mukosa rongga mulut. Warna kemerahan pada eritroplakia disebabkan oleh tipisnya lapisan epitel sehingga tampak struktur *microvasculature*. Lesi ini dapat muncul pada seluruh bagian rongga mulut, sering di bagian dasar mulut, palatum molle, dan ventral lidah (Permasutha, 2021). Eritroplakia belum diteliti secara intensif seperti leukoplakia, lesi ini dilaporkan terkait efek dari merokok (Abati *et al.*, 2020).



Gambar 2. 9Eritroplakia

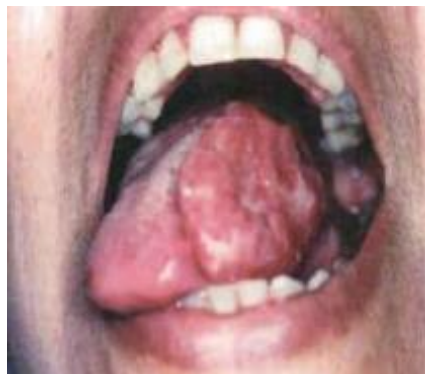(Sumber : Abati *et al.*, 2020)

2.6 Kanker Rongga Mulut

a. Karsinoma Sel Skuamosa

Skuamous sel karsinoma adalah suatu pertumbuhan ganas yang berasal dari sel epitel skuamosa mukosa yang cenderung mengalami infiltrasi dan metastase ke jaringan sekitarnya. Berdasarkan distribusi lokasi di rongga mulut, lidah merupakan lokasi karsinoma sel skuamosa yang paling banyak terjadi sebanyak 40% kemudian diikuti sekitar 35%, pada dasar rongga mulut. (Setoaji, I., Priyanto, W., & Hardianto, A. 2022). Perkembangan sel skuamosa hingga menjadi sel kanker melewati beberapa tahap berupa metaplasia, displasi, hingga *carcinoma in situ*. Bentuk awal karsinoma sel skuamosa disebut *carcinoma in situ* yang berarti sel kanker hanya terdapat pada lapisan luar epitelium (Permasutha, 2021).

Pasien dengan riwayat merokok memiliki risiko tinggi terkena karsinoma sel skuamosa (Givony, 2020). Rokok mengandung tembakau yang merupakan zat karsinogen yang dapat mengganggu replikasi DNA (*Deoxyribonucleic acid*) sehingga memicu terjadinya kanker mulut (Dohude & Audria, 2022).



Gambar 2. 10 Karsinoma Sel Skuamosa

(Sumber: Wahyuni, S. S., & Kentjono, W. A. 2020)

2.7 Deteksi Dini

Deteksi dini adalah upaya untuk mengidentifikasi kelainan atau perubahan pada tubuh melalui pemeriksaan atau prosedur tertentu. Deteksi dini penting untuk mendeteksi lesi pra-kanker dan kanker sejak tahap awal, yang membantu mencegah penanganan terlambat dan meningkatkan hasil kesehatan pasien (Saberian *et al.*, 2023). Rongga mulut adalah area yang mudah diakses untuk pemeriksaan rutin dan deteksi tanda-tanda keganasan. Perubahan tersebut seharusnya dapat dideteksi dan didiagnosis pada tahap awal (Dohude & Ramaliah, 2022).

Prognosis kanker rongga mulut sangat dipengaruhi oleh stadium penyakit saat diagnosis. Semakin dini kanker terdeteksi, semakin besar peluang kesembuhan dan peningkatan kualitas hidup. Karena banyak kasus kanker rongga mulut didiagnosis pada stadium lanjut, skrining kanker rongga mulut sangat penting untuk mempertahankan tingkat kelangsungan hidup lima tahun (Laksmi *et al.*, 2020).

Deteksi dini kanker rongga mulut idealnya dilakukan dengan kombinasi evaluasi klinis dan biopsi. Skrining kanker yang baik harus non-invasif, memiliki sensitivitas dan spesifisitas tinggi, serta memberikan panduan untuk menentukan perlunya biopsi atau batas daerah bebas kanker pada saat operasi. Biopsi tidak cocok digunakan untuk skrining karena invasif dan tidak etis jika dilakukan secara rutin (Rahmi Amtha, 2020). Dalam beberapa tahun terakhir, alat bantu diagnostik seperti Velscope dikembangkan untuk mengatasi keterbatasan pemeriksaan klinis rongga mulut standar (Abati *et al.*, 2020). Teknologi autofluoresensi pada alat ini dapat mendeteksi kelainan pada jaringan lunak, membantu menemukan kondisi patologis yang tidak terlihat secara klinis, seperti lesi eritroplakia yang berisiko tinggi menjadi kanker rongga mulut, serta jenis leukoplakia lainnya.

2.7.1 Pemeriksaan Klinis

Pemeriksaan klinis rongga mulut adalah serangkaian prosedur yang dilakukan oleh tenaga medis untuk mengevaluasi kondisi kesehatan rongga mulut, termasuk deteksi dini terhadap berbagai kelainan atau penyakit, seperti infeksi, peradangan, dan kanker rongga mulut. Proses pemeriksaan dimulai dengan anamnesis, yaitu pengumpulan informasi mengenai riwayat medis pasien, keluhan yang dirasakan, serta faktor-faktor risiko seperti kebiasaan merokok, konsumsi alkohol, atau paparan bahan kimia tertentu yang dapat meningkatkan kemungkinan terjadinya penyakit rongga mulut (Saberian *et al.*, 2023).

Setelah anamnesis, pemeriksaan fisik dilakukan dengan inspeksi visual yang melibatkan pemeriksaan menyeluruh terhadap mukosa mulut, gigi, lidah, bibir, langit-langit mulut, dan dasar mulut untuk mencari tanda-tanda kelainan, perubahan warna, atau benjolan yang mencurigakan (Dohude & Ramaliah, 2022). Selain itu, palpasi atau perabaan dilakukan pada area tertentu di dalam rongga mulut untuk mendeteksi adanya benjolan atau pembengkakan pada jaringan lunak yang mungkin tidak terlihat dengan inspeksi visual saja (Rahmi Amtha, 2020).

Pemeriksaan lebih lanjut mencakup inspeksi dan palpasi pada bagian-bagian tertentu, seperti mukosa bukal, dengan cara menarik pipi untuk memeriksa warna, tekstur, serta kelainan lainnya (Laksmi *et al.*, 2020). Pemeriksaan lidah juga dilakukan baik dalam kondisi istirahat maupun saat dijulurkan, dengan mengamati kelainan pada warna, tekstur, distribusi papilla, simetri, dan mobilitasnya (Abati *et al.*, 2020).

Selanjutnya, pemeriksaan dasar mulut dan permukaan ventral lidah dilakukan dengan mengangkat ujung lidah ke arah palatum untuk menilai adanya kelainan pada daerah tersebut. Semua tahapan ini bertujuan untuk mendeteksi lebih awal lesi atau kelainan yang berpotensi berkembang menjadi keganasan atau kondisi medis lainnya, sehingga penanganan dapat dilakukan lebih cepat dan hasil pengobatan bisa lebih optimal. Pemeriksaan klinis rongga mulut yang menyeluruh ini sangat penting sebagai langkah awal dalam deteksi dini kanker rongga mulut, yang jika terdeteksi pada stadium awal, dapat meningkatkan peluang kesembuhan dan kualitas hidup pasien (Laksmi *et al.*, 2020).

2.7.2 Pemeriksaan Penunjang *VELscope*

a. Pengertian *VELscope*

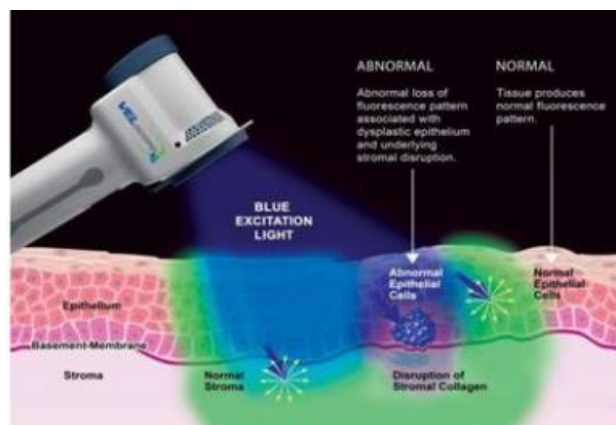
VELscope merupakan perangkat genggam sederhana yang digunakan untuk memvisualisasikan mukosa mulut secara langsung. (Fourie J, 2018). Perangkat *VELscope* mendeteksi lesi mulut yang terlihat dan tidak terlihat dengan menggunakan prinsip fluoresensi. *VELscope* dapat meningkatkan praktik skrining yang lebih baik jika hanya dengan menstimulasi prosedur pemeriksaan mukosa dengan cermat. Saat ini tidak ada pedoman mengenai penggunaan *VELscope* dalam praktik umum atau pengaturan skrining dan tidak ada penelitian tentang keakuratan diagnostic penggunaan sistem deteksi berbasis cahaya untuk menyaring penyakit pada individu yang tampaknya sehat (Saputra *et al*, 2024)

b. Mekanisme Kerja *VELscope*

Metode diagnosis *VELscope* ini menggunakan metode fluoresensi secara langsung, dimana lesi mulut dapat dilihat dan di deteksi. Flouresensi dihasilkan dengan menggabungkan sumber cahaya yang menghasilkan panjang gelombang dalam rentang 400-460 nm dengan perangkat visualisasi manual.

Autofluoresensi, di sisi lain, mengacu pada fluoresensi inheren yang dipancarkan oleh fluorofor primer jaringan tertentu. Metode berbasis fluoresensi ini merupakan dasar dari alat diagnosis lesi oral *VELscope* (Saputra *et al*,2024).

Autofluoresensi secara otomatis berwarna hijau ketika dipancarkan oleh mukosa normal, sedangkan pada area yang tidak normal akan tampak lebih gelap. Pada area yang mengalami perubahan keganasan di mana hilangnya visualisasi fluoresensi terlihat dapat memaksimalkan paparan cahaya biru (400-460 nm). Hal ini disebabkan oleh hilangnya kolagen fluorofor. Jaringan yang mengalami keganasan menunjukkan berbagai perubahan struktural, termasuk peningkatan kadar nuklir, peningkatan kepadatan mitokondria, dan berbagai tingkat keratin, elastin, dan kolagen. Perbedaan komposisi ini berkontribusi pada fitur spektral yang berbeda bila dibandingkan dengan jaringan normal (Saputra *et al*,2024).

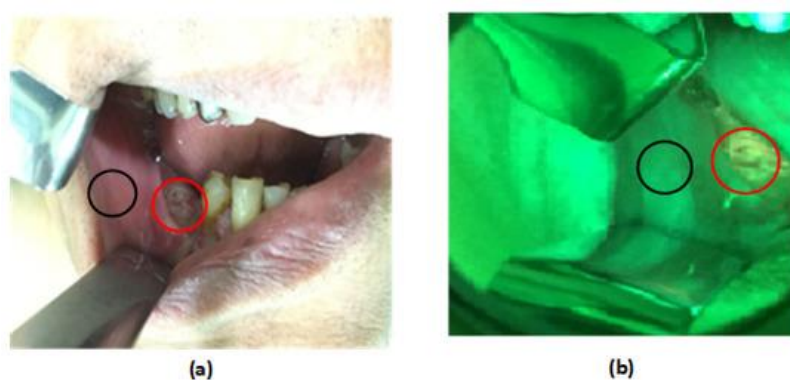


Gambar 2. 11 Mekanisme Kerja *Velscope*

(Sumber: Saputra *et al*,2024)

c. Hasil Pemeriksaan *VELscope*

Hasil pemeriksaan *VELscope* menghasilkan autofluoresensi yang secara otomatis berwarna hijau ketika dipancarkan oleh mukosa normal, sedangkan pada area yang tidak normal akan tampak lebih gelap (Saputra *et al.*,2024). Pada jaringan normal akan tampak berwarna hijau muda, sedangkan pada area lesi akan tampak gelap akibat destruksi dari zat autofluoresensi (Sawan & Mashlah, 2015).



Gambar 2. 12 Lingkaran merah adalah gambaran lesi dan lingkaran hitam adalah daerah normal (a). Dibawah sinar putih (b). Dibawah *VELscope*

(Sumber : Jeng *et al.*,2020)

d. Kelebihan dan Kekurangan *VELscope*

Kelebihan *VELscope* diantaranya tidak ada kontak langsung dengan pasien sehingga mengurangi tingkat kontaminasi yang membuat alat ini menjadi pilihan sebagai alat diagnostic untuk skrining massal. Alat ini juga membantu dalam membedakan lesi jinak dan ganas dimana lesi jinak tidak ditandai dengan hilangnya fluoresensi (Singh, S *et al.*,2023). *VELscope* ini mudah digunakan dan tidak invasive. Alat ini dapat digunakan oleh berbagai dokter setelah pelatihan dengan durasi yang cepat. Tidak ada biaya berulang dalam penggunaan *VELscope* karena tidak ada reagen habis pakai yang diperlukan. Prosedur penggunaan *VELscope*

tidak terlalu memakan waktu yang lama dan memiliki sensitifitas yang tinggi untuk setiap gangguan mukosa mulut (Shah S *et al.*, 2020).

Namun *VELscope* juga memiliki keterbatasan seperti biaya pengaturan awal yang tinggi. Alat ini juga membutuhkan lingkungan yang gelap dan tidak ada catatan permanen yang disimpan kecuali difoto (Shah S *et al.*, 2020).

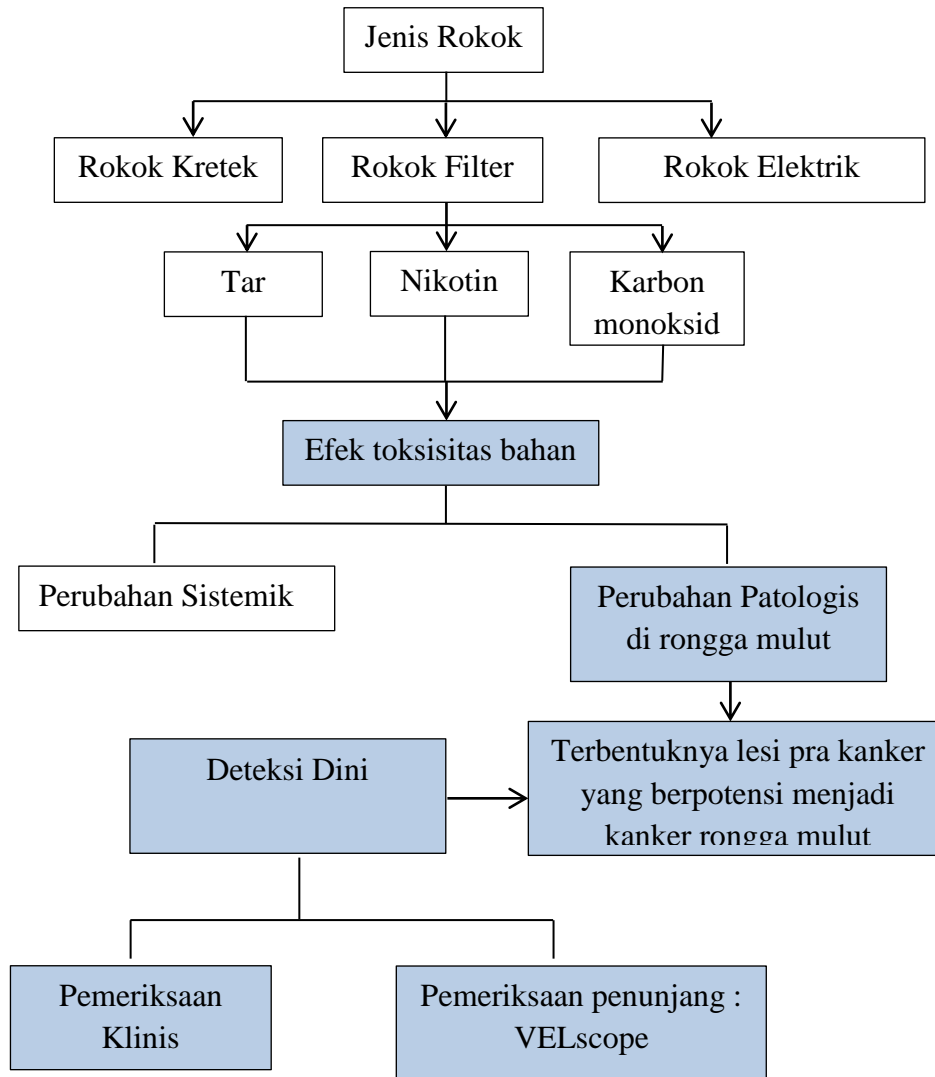
2.8 Rumah Sakit Gigi dan Mulut (RSGM) Universitas Jember

Rumah Sakit Gigi dan Mulut (RSGM) adalah fasilitas layanan kesehatan yang menyediakan perawatan gigi dan mulut. RSGM melayani pasien secara individu untuk pengobatan dan pemulihan, sekaligus menjalankan upaya promotif dan preventif melalui layanan rawat jalan, gawat darurat, serta tindakan medis (Permenkes, 2004).

RSGM terbagi menjadi dua jenis, yaitu RSGM pendidikan dan non-pendidikan. RSGM non-pendidikan harus memenuhi standar dalam aspek manajemen umum, kualitas pelayanan, keuangan, serta sumber pendanaan. Sementara itu, RSGM pendidikan wajib menyediakan layanan kesehatan gigi dan mulut, termasuk perawatan dasar, spesialistik, dan subspecialistik. Selain itu, RSGM pendidikan harus memenuhi persyaratan terkait proses pembelajaran, fasilitas dan peralatan pendidikan, manajemen umum, mutu pelayanan, keuangan, serta memiliki kerja sama dengan Fakultas Kedokteran Gigi (Permenkes, 2004)..

RSGM Universitas Jember memiliki peran ganda sebagai RSGM pendidikan dan non-pendidikan. Dalam kapasitas non-pendidikan, RSGM Universitas Jember memberikan pelayanan kesehatan gigi dan mulut kepada masyarakat umum selama 24 jam oleh dokter gigi. Sementara dalam fungsi pendidikannya, layanan di RSGM Universitas Jember berlangsung pada jam operasional mahasiswa profesi kedokteran gigi yang sedang menjalani praktik klinis.

2.9 Kerangka Konsep



Keterangan : Diteliti :

Tidak diteliti :

2.10 Penjelasan Kerangka Konsep

Berdasarkan kerangka konsep diatas, rokok dibedakan menjadi rokok kretek, rokok filter, dan rokok elektrik. Rokok filter merupakan jenis rokok yang bagian ujungnya dilengkapi dengan filter gabus yang bertujuan untuk menyaring partikel yang terbawa oleh asap rokok sebelum dihirup. Rokok filter merupakan salah satu bahan aktif yang menimbulkan ketergantungan. Sifat adiktif berasal dari beberapa senyawa rokok berupa nikotin, tar, dan karbon monoksida. Kandungan ini memiliki efek toksisitas yang signifikan, termasuk perubahan sistemik dan perubahan patologi rongga mulut. Pada penelitian ini, difokuskan pada perubahan patologis di rongga mulut pengguna rokok filter. Perubahan patologis menyebabkan timbulnya lesi pra-kanker dan kanker rongga mulut. Dilakukan deteksi dini pada pengguna rokok filter dengan pemeriksaan klinis dan pemeriksaan penunjang menggunakan *VELscope*.

BAB 3. METODE PENELITIAN

3.1 Jenis Penelitian

Penelitian ini berjenis observasional deskriptif dengan rancangan *cross-sectional*. Penelitian deskriptif merupakan metode penelitian yang dilakukan dengan tujuan untuk membuat gambaran atau deskripsi tentang suatu keadaan secara objektif. Sedangkan rancangan *cross sectional* bertujuan untuk meneliti pada satu waktu tertentu.

3.2 Waktu dan Tempat Penelitian

3.2.1 Waktu Penelitian

Penelitian ini akan dilakukan dari September 2024 – November 2024

3.2.2 Tempat Penelitian

Pelaksanaan penelitian akan dilaksanakan di Departemen Penyakit Mulut Rumah Sakit Gigi dan Mulut Universitas Jember.

3.3 Populasi dan Sampel Penelitian

3.3.1 Populasi Penelitian

Populasi dalam penelitian ini adalah seluruh pasien di Departemen Penyakit Mulut Rumah Sakit Gigi dan Mulut Universitas Jember pada bulan September – November 2024.

3.3.2 Sampel Penelitian

Sampel dari penelitian ini adalah pasien pengguna rokok filter di Departemen Ilmu Penyakit Mulut Rumah Sakit Gigi dan Mulut Universitas Jember pada bulan September- November 2024. Pengambilan sampel menggunakan metode *purposive sampling*.

3.4 Subjek Penelitian

3.4.1 Teknik Pengambilan Subjek

Metode pengambilan sampel dalam penelitian ini menggunakan *purposive sampling*. *Purposive sampling* menurut adalah pengambilan sampel dengan menggunakan beberapa pertimbangan tertentu sesuai dengan kriteria yang diinginkan untuk dapat menentukan jumlah sampel yang akan diteliti (Sugiyono, 2010).

3.4.2 Kriteria Subjek

1. Kriteria Inklusi

- a. Pengguna rokok filter yang merupakan pasien Departemen IPM RSGM Universitas Jember
- b. Pengguna rokok filter dengan minimum penggunaan satu tahun
- c. Pengguna rokok filter bersedia menjadi subjek penelitian dengan mengisi *informed consent*.

2. Kriteria Eksklusi

- a. Pengguna rokok filter dan sedang mencoba rokok jenis lain
- b. Pasien sedang sakit infeksi pada rongga mulut atau memiliki penyakit sistemik.

3.5 Variabel Penelitian

Pada penelitian ini peneliti menggunakan variable bebas yaitu pasien perokok filter di Departemen Ilmu Penyakit Mulut RSGM Universitas Jember, sedangkan variabel terikat pada penelitian ini adalah lesi prakanker dan kanker mukosa rongga mulut pada pasien tersebut.

3.6 Definisi Operasional

3.6.1 Pasien Perokok Filter

Pasien dengan kebiasaan merokok menggunakan rokok filter yaitu rokok yang bagian pangkalnya terdapat gabus yang berguna sebagai penyaring dibagian pangkal atau ujung dari rokok, hal ini berguna untuk menahan tar dan nikotin masuk terlalu banyak ke dalam asap rokok sehingga mengurangi jumlah zat beracun yang dihirup oleh perokok.

3.6.2 Kelainan Rongga Mulut

a) Keratosis

Keratosis dengan gambaran klinis sebagai plak putih, permukaan kasar dan berjumbai yang sangat jelas untuk diidentifikasi dari sumber iritasi dan biasanya akan sembuh jika sumber iritasi dihilangkan.

b) Stomatitis Nikotina

Stomatitis nikotina merupakan lesi putih yang terdapat pada daerah palatum durum dari perokok berat, panas asap rokok mengakibatkan inflamasi pada kejar saliva minor di daerah palatum.

c) *Smoker's melanosis*

perubahan karakteristik pada warna mukosa oral yang terpapar asap rokok dan merupakan hasil utama dari deposisi melanin pada lapisan sel basal pada mukosa. Lokasi pigmentasi semakin apabila seseorang semakin lama merokok.

3.6.3 Deteksi Dini

Deteksi dini adalah upaya atau proses untuk mengidentifikasi suatu penyakit atau kondisi medis pada tahap awal, bahkan sebelum munculnya gejala klinis yang jelas. Deteksi dini dapat dilakukan secara klinis dan menggunakan pemeriksaan penunjang seperti *VELScope*.

3.7 Alat dan Bahan Penelitian

a. Alat yang diperlukan untuk pengumpulan data

- Alat tulis
- Lembar *inform consent*
- Kamera
- Kaca mulut
- *Head lamp*
- Masker
- Baki *stainless steel*
- *Handscoon*
- Tisu
- *Velscope*

b. Bahan yang diperlukan untuk pengumpulan data

- Air
- Alcohol
- Catton roll
- *Hand sanitizer*

3.8 Prosedur Penelitian

A. Tahap Persiapan

- 1) Peneliti mengajukan surat permohonan izin ke pihak akademik.
- 2) Peneliti mengajukan pembuatan *ethical clearance* untuk melakukan penelitian kepada Komisi Etik Penelitian Kesehatan Fakultas Kedokteran Gigi Universitas Jember.
- 3) Peneliti menyiapkan lembar ketersediaan atau *informed consent* untuk subjek penelitian.
- 4) Menyiapkan seluruh alat dan bahan yang dibutuhkan.

B. Tahap Pelaksanaan

- 1) Melakukan seleksi data rekam medis untuk pengambilan sampel.
- 2) Menghubungi pasien yang memenuhi kriteria sampel.
- 3) Menjelaskan tentang prosedur penelitian dan pengisian *informed consent*.
- 4) Setelah pasien menyetujui untuk dijadikan sebagai sampel penelitian, kemudian melakukan penjadwalan ke RSGM Universitas Jember.
- 5) Pendaftaran ulang responden di RSGM Universitas Jember.
- 6) Tahap Pemeriksaan Klinis
 - Pasien di dudukkan di kursi dental dan diinstruksikan untuk berkumur sebelum pemeriksaan.
 - Melakukan pemeriksaan objektif dengan pemeriksaan klinis pada mukosa rongga mulut pasien menggunakan kaca mulut.
 - Pemeriksaan klinis pada mukosa yang dicurigai sebagai kelainan

- Melakukan foto menggunakan kamera handphone pada mukosa rongga mulut yang dicurigai mengalami kelainan.
- Pasien diinstruksikan untuk berkumur setelah pemeriksaan
- Pasien dengan kondisi mukosa rongga mulut yang dicurigai kelainan akan dilanjutkan dengan pemeriksaan penunjang menggunakan VELscope.

7) Tahap pemeriksaan menggunakan *VELscope*.

- Pasien ditempatkan di ruangan yang gelap cahaya atau ruangan dengan pencahayaan kurang.
- Pemeriksaan tambahan pada mukosa rongga mulut pasien perokok filter menggunakan metode fluoresensi *VELscope*, dibantu DPJP sebagai operator.
- Operator menggunakan kaca mata penglihatan fluoresen yang dapat membantu melihat perubahan warna atau fluoresensi pada jaringan yang mungkin menunjukkan adanya lesi atau area yang mencurigakan selama pemeriksaan menggunakan *VELscope*.
- Lakukan pemeriksaan pada seluruh mukosa mulut, mulai dari bibir, mulut bagian dalam, gusi, lidah, dan dasar mulut.
- Apabila ditemukan daerah lesi dengan fluoresensi lebih gelap atau bahkan gelap, lakukan pemeriksaan dengan metode *blanching test* yaitu dengan menekan daerah dengan fluoresensi lebih gelap tersebut menggunakan kaca mulut atau sonde.
- Amati perubahan fluoresensi pada lesi saat tekanan diberikan.
- Jika fluoresensi mukosa kembali normal menjadi hijau terang beberapa saat setelah ditekan, maka lesi tersebut bersifat vaskular (berhubungan dengan pembuluh darah).

Jika fluoresensi tetap sedikit gelap atau gelap seperti di awal, maka lesi tersebut adalah lesi non-vaskular atau dicurigai sebagai pra-kanker.

- Lakukan dokumentasi pada hasil pemeriksaan dengan *VELscope*.
- Setelah selesai pemeriksaan catat hasil pemeriksaan.

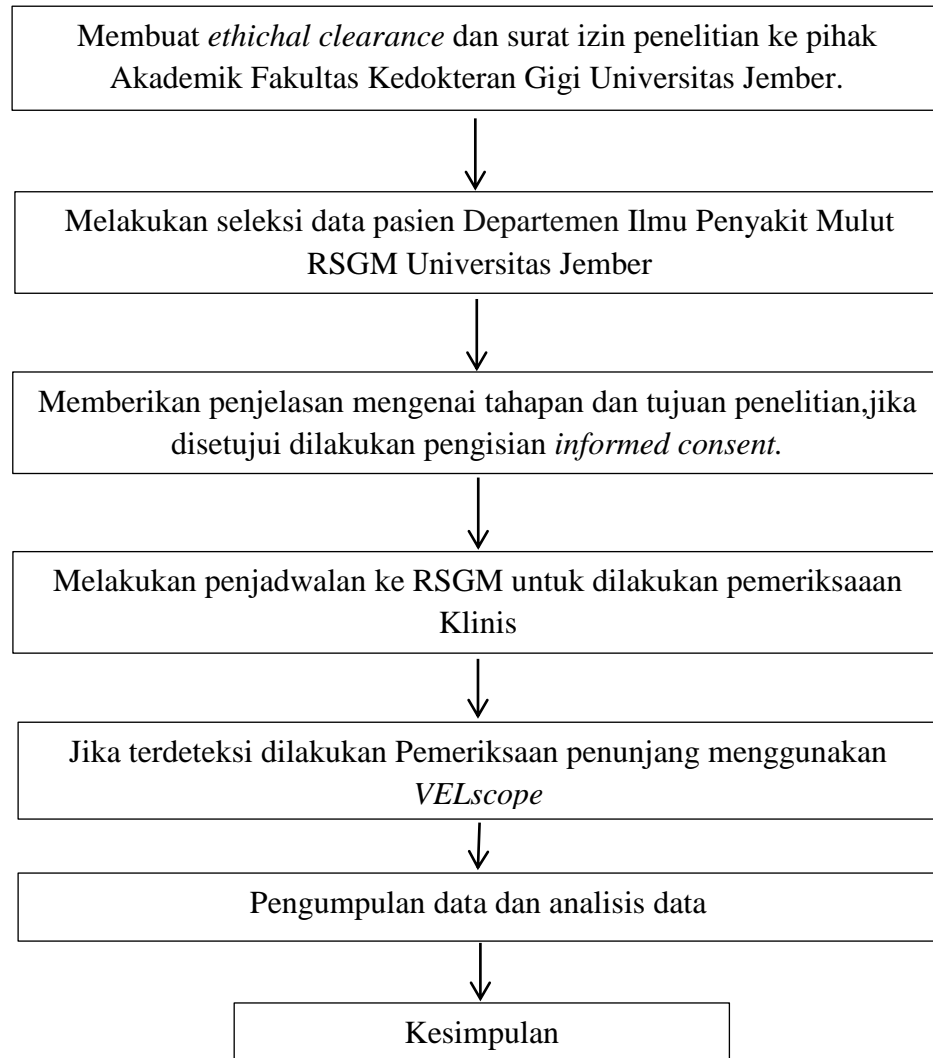
C. Tahap Analisis Data

- 1) Melakukan tabulasi dan entri data yang telah di dapatkan.
- 2) Melakukan analisis data, membuat kesimpulan, dan menyusun laporan.

3.9 Analisis Data

Analisis data dilakukan dengan cara deskriptif. Pengolahan data akan dideskripsikan dalam penjelasan bentuk bahasa verbal yang kemudian ditarik kesimpulan sehingga analisis tersebut dapat mengemukakan hubungan perokok filter dengan gambaran mukosa rongga mulut pasien di Departemen Ilmu Penyakit Mulut RSGM universitas Jember.

3.10 Bagan Alur Penelitian



BAB 4. HASIL DAN PEMBAHASAN

4.1 Hasil Penelitian

4.1.1 Karakteristik Subjek Penelitian

Penelitian ini dilakukan dengan menggunakan metode observasional deskriptif pada pasien perokok filter di Departemen Ilmu Penyakit Mulut, Rumah Sakit Gigi dan Mulut (RSGM) Universitas Jember, selama periode September hingga November 2024. Berdasarkan data yang diperoleh, penelitian melibatkan 30 responden.

Tabel 4. 1 Karakteristik subjek penelitian berdasarkan jenis kelamin

Jenis Kelamin	Frekuensi (n)	Persentase (%)
Laki-laki	30	100%
Perempuan	0	0%
Jumlah	30	100%

Pada Tabel 4.1 di atas menunjukkan karakteristik pasien berdasarkan jenis kelamin. Hasil penelitian menunjukkan bahwa jenis kelamin pasien perokok filter di Departemen Ilmu Penyakit Mulut, Rumah Sakit Gigi dan Mulut (RSGM) Universitas Jember, selama periode September hingga November 2024 adalah laki-laki sebanyak 30 orang (100%).

Tabel 4. 2 Karakteristik subjek penelitian berdasarkan kelompok usia

Kelompok Usia	Frekuensi (n)	Persentase (%)
< 20	2	6.7%
20 - 30	26	86.7%
30 - 40	1	3.3%
> 40	1	3.3%
Jumlah	30	100%

Pada Tabel 4.2 menunjukkan karakteristik pasien berdasarkan kelompok usia. Hasil penelitian menunjukkan bahwa pasien perokok filter di Departemen Ilmu Penyakit Mulut, Rumah Sakit Gigi dan Mulut (RSGM) Universitas Jember, selama periode September hingga November 2024 adalah paling banyak dari rentang kelompok usia 20-30 tahun yaitu sebanyak 26 orang (86.7%).

4.1.2 Karakteristik Pengguna Rokok Filter

Tabel 4. 3 Subjek penelitian berdasarkan lama merokok

Lama merokok	Frekuensi (n)	Persentase (%)
<5 tahun	7	23.3%
5-10 tahun	21	70.0%
>10 tahun	2	6.7%
Jumlah	30	100.0%

Pada Tabel 4.3 menunjukkan karakteristik pasien berdasarkan lama merokok. Hasil penelitian menunjukkan bahwa pasien perokok filter di Departemen Ilmu Penyakit Mulut, Rumah Sakit Gigi dan Mulut (RSGM) Universitas Jember, selama periode September hingga November 2024 adalah paling banyak merokok dari rentang lama merokok 5-10 tahun yaitu sebanyak 21 orang (70,0%).

Tabel 4. 4 Subjek penelitian berdasarkan jumlah rokok yang dihisap per hari

Jumlah rokok (per hari)	Frekuensi (n)	Persentase (%)
<10 batang	13	43.3%
10-20 batang	12	40.0%
>20 batang	5	16.7%
Jumlah	30	100.0%

Pada Tabel 4.4 menunjukkan karakteristik pasien berdasarkan jumlah rokok yang dihisap per hari. Hasil penelitian menunjukkan bahwa pasien perokok filter di Departemen Ilmu Penyakit Mulut, Rumah Sakit Gigi dan Mulut (RSGM)

Universitas Jember, selama periode September hingga November 2024 adalah paling banyak merokok <10 batang per hari yaitu sebanyak 13 orang (43,3%).

4.1.3 Hasil Pemeriksaan Klinis

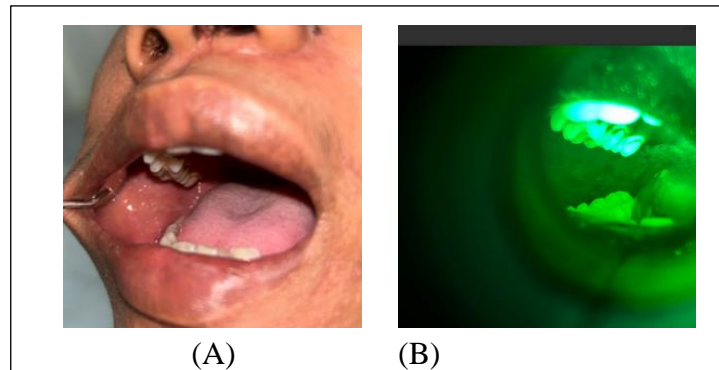
Tabel 4. 5 Kelainan rongga mulut berdasarkan hasil pemeriksaan klinis

Kelainan	Frekuensi (n)	Persentase (%)
Smoker's melanosis	30	58,8%
Stomatitis Nikotina	14	27,4%
Keratosis	7	13,7%

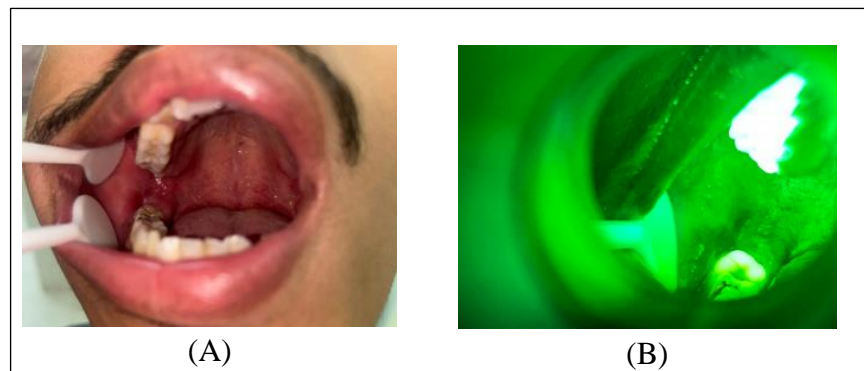
Pada Tabel 4.5 menunjukkan distribusi kelainan rongga mulut pada pasien. Hasil penelitian menunjukkan bahwa pasien perokok filter di Departemen Ilmu Penyakit Mulut, Rumah Sakit Gigi dan Mulut (RSGM) Universitas Jember, selama periode September hingga November 2024 adalah paling banyak mengalami kelainan Smoker's melanosis yaitu sebanyak 30 orang (58,8%), artinya semua pasien mengalami kelainan rongga mulut Smoker's melanosis.

4.1.4 Hasil Pemeriksaan Penunjang dengan *VELscope*

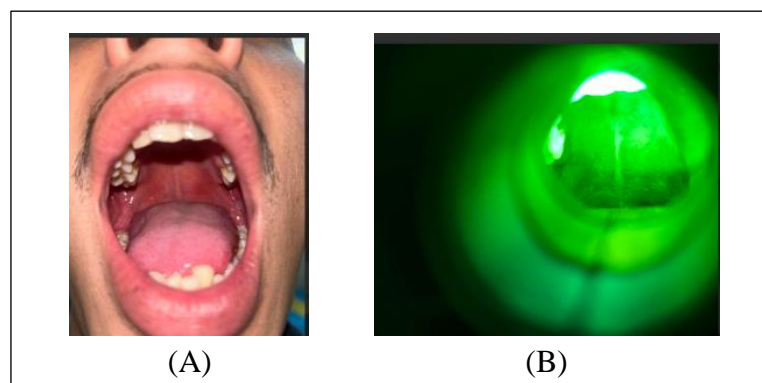
Berdasarkan hasil penelitian yang telah dilakukan secara klinis tidak menunjukkan adanya lesi kanker mulut, sehingga dalam penelitian ini tidak terdapat indikasi untuk pemeriksaan penunjang menggunakan *VELscope*. Namun, terdapat beberapa responden yang dilakukan pemeriksaan *VELscope* karena pertimbangan kelainan yang muncul dan area mukosa yang terlibat. Hal ini dapat dilihat pada Gambar 4.1 - 4.4.



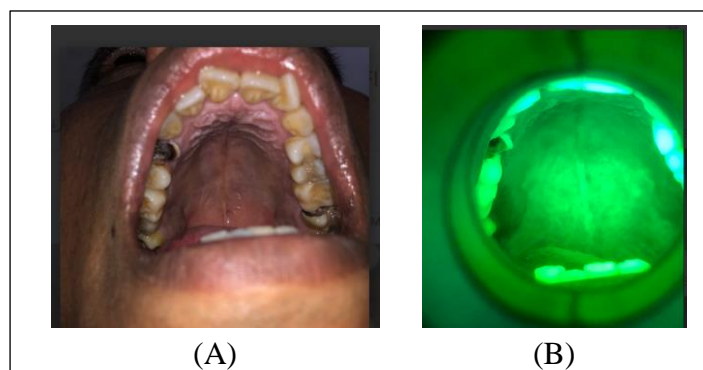
Gambar 4. 1 Hasil foto klinis kelainan keratosis pada mukosa bual pipi kanan (A). Hasil foto pemeriksaan VELscope kelainan keratosis pada mukosa bukal pipi kanan dengan hasil flourosensi normal (B).



Gambar 4. 2 Hasil foto klinis kelainan Smoker's melanosis pada mukosa pipi kanan (A). Hasil foto pemeriksaan *VELscope* kelainan Smoker's melanosis pada mukosa bukal pipi kanan dengan hasil flourosensi normal (B).



Gambar 4. 3 Hasil foto klinis kelainan stomatitis nikotina pada palatum (A). Hasil foto kelainan stomatitis nikotina pada palatum menggunakan *VELscope* dengan hasil flourosensi normal (B).



Gambar 4. 5 Hasil foto klinis kelainan Smoker's melanosis dan stomatitis nikotina pada palatum (A). Hasil foto kelainan Smoker's melanosis dan stomatitis nikotina pada palatum menggunakan VELscope dengan hasil flourosensi normal (B).

Pada Gambar 4.1 – 4.4 di atas menunjukkan hasil dari pemeriksaan klinis dan *VELscope*. Hasil pemeriksaan yang dilakukan di Departemen Ilmu Penyakit Mulut, Rumah Sakit Gigi dan Mulut (RSGM) Universitas Jember menunjukkan bahwa pasien perokok filter di Departemen Ilmu Penyakit Mulut, Rumah Sakit Gigi dan Mulut (RSGM) Universitas Jember, selama periode September hingga November 2024 menunjukkan bahwa pemeriksaan lanjutan menggunakan *VELscope* memiliki hasil flourosensi normal.

4.2 Pembahasan

Penelitian ini bertujuan untuk mengidentifikasi subjek penelitian berdasarkan jenis kelamin, kelompok usia, lama merokok, jumlah rokok yang dihisap per hari pada pasien perokok filter di Departemen Ilmu Penyakit Mulut, Rumah Sakit Gigi dan Mulut (RSGM) Universitas Jember. Penelitian dilakukan selama periode September hingga November 2024 dengan melibatkan 30 responden.

Berdasarkan tabel 4.1 dapat diketahui bahwa mayoritas pasien perokok filter di Departemen Ilmu Penyakit Mulut (IPM) RSGMP Universitas Jember adalah laki-laki. Hal ini disebabkan karena kebiasaan merokok bagi laki-laki

adalah suatu hal yang umum dan dipandang normal di kalangan masyarakat. Berbeda halnya dengan perempuan, merokok merupakan hal yang tabu dan juga menimbulkan stigma negatif dari masyarakat untuk perempuan yang memiliki kebiasaan merokok. Penelitian ini sejalan dengan penelitian (Mekarisce, A. A., 2020) dimana prevalensi perokok pada laki-laki lebih tinggi dibandingkan pada perempuan karena berhubungan dengan kebiasaan dan cara pandang masyarakat yang berbeda untuk laki-laki dan perempuan perokok.

Hasil penelitian pada tabel 4.2 menunjukkan bahwa mayoritas subjek berada pada kelompok usia 20-30 tahun (86,7%). Temuan ini mencerminkan tingginya prevalensi kebiasaan merokok pada kelompok usia muda, khususnya pada mahasiswa atau individu yang baru memulai masa produktif. Kelompok usia muda ini cenderung rentan terhadap pengaruh sosial dan kebiasaan yang tidak sehat, termasuk merokok. Pada kelompok usia lainnya, seperti <20 tahun dan >40 tahun, jumlah subjek lebih sedikit, masing-masing hanya 6,7%. tingginya prevalensi merokok pada kelompok usia muda, terutama pada rentang 20-30 tahun, dapat dikaitkan dengan berbagai faktor. Usia ini merupakan masa transisi menuju kedewasaan, di mana individu sering kali terpapar tekanan sosial dan pengaruh lingkungan, seperti pergaulan, gaya hidup, dan iklan yang menggambarkan merokok sebagai simbol kedewasaan atau kepercayaan diri (Azahrah, F., & Prastisti, W. D., 2023).

Selain itu, ketersediaan rokok yang mudah diakses serta kurangnya edukasi mengenai dampak buruk merokok juga turut berkontribusi pada tingginya angka perokok pada kelompok usia ini. Sebaliknya, pada kelompok usia >40 tahun, individu cenderung lebih sadar akan risiko kesehatan yang ditimbulkan oleh kebiasaan merokok, sehingga prevalensinya lebih rendah.

Berdasarkan tabel 4.3 ditemukan sebanyak 70% responden memiliki kebiasaan merokok dalam rentang waktu 5-10 tahun, yang merupakan durasi lama merokok paling dominan. Lama merokok ini menunjukkan bahwa individu yang telah terpapar kebiasaan merokok dalam jangka waktu tersebut cenderung terus

melanjutkan kebiasaan tersebut. Sementara itu, subjek yang merokok <5 tahun mencapai 23,3%, dan hanya 6,7% responden yang telah merokok >10 tahun. Pada rongga mulut periode merokok lebih lama akan menyebabkan iritasi kronis pada mukosa, yang meningkatkan risiko transformasi menjadi kondisi pramaligna atau maligna (Adityawan, F., Dentawan, F., & Pritama, A. S., 2023).

Mayoritas responden mengonsumsi <10 batang rokok per hari (43,3%) dapat dilihat pada tabel 4.4. Konsumsi rokok dalam jumlah kecil ini mungkin menunjukkan bahwa sebagian besar responden adalah perokok ringan. Sebaliknya, responden yang merokok >20 batang per hari hanya mencapai 16,7%, yang mencerminkan bahwa perokok berat lebih sedikit. Sebanyak 40% responden berada dalam kategori perokok sedang (10-20 batang per hari). Perbedaan ini menunjukkan adanya variasi intensitas kebiasaan merokok di antara responden.

Intensitas merokok memengaruhi tingkat keparahan gangguan kesehatan. Perokok berat memiliki risiko lebih tinggi untuk mengalami kerusakan jaringan lunak dan keras di rongga mulut. Selain itu, jumlah rokok yang dihisap per hari berbanding lurus dengan peningkatan risiko kanker rongga mulut, infeksi periodontitis, dan penurunan kapasitas penyembuhan luka pada mukosa akibat penurunan aliran darah dan respons imun (Sari, L. M., Ossa, Y. F., & Rezeki, S., 2023).

Deteksi dini pada kasus keganasan rongga mulut idealnya dilakukan dengan menggunakan kombinasi evaluasi secara klinis dan biopsi. Pada penelitian ini, fokusnya adalah pada pemeriksaan klinis yang dilakukan melalui inspeksi visual rongga mulut. Hasil pemeriksaan klinis pada responden perokok filter di Departemen Ilmu Penyakit Mulut (IPM) RSGMP Universitas Jember tidak ditemukan adanya lesi-lesi pra-kanker maupun kanker. Namun, kelainan rongga mulut lain seperti Smoker's melanosis, stomatitis nikotina, dan keratosis ditemukan sebagai dampak langsung dari kebiasaan merokok.

Salah satu jenis rokok yang banyak digunakan oleh responden adalah rokok filter. Rokok filter merupakan jenis rokok yang dilengkapi dengan filter di ujungnya, yang dirancang untuk mengurangi jumlah tar, nikotin, dan partikel berbahaya lainnya yang terhirup oleh pengguna. Filter pada rokok biasanya terbuat dari serat selulosa atau bahan lain yang mampu menyaring sebagian zat berbahaya yang dihasilkan dari pembakaran tembakau. Meskipun filter dapat mengurangi paparan beberapa zat beracun, rokok filter tetap mengandung banyak bahan kimia berbahaya yang dapat merusak kesehatan. Dalam konteks ini, penggunaan rokok filter sering kali dipersepsikan sebagai alternatif yang "lebih aman" dibandingkan rokok tanpa filter, meskipun kenyataannya dampak buruk terhadap kesehatan tetap signifikan (Mulyati & Pratama, 2020).

Hasil penelitian mengungkapkan bahwa sebagian besar responden (58,8%) mengalami Smoker's melanosis rongga mulut, yang merupakan tanda klinis paling umum akibat merokok. Angka ini menunjukkan bahwa mayoritas responden mengalami perubahan pigmentasi pada rongga mulut sebagai akibat dari kebiasaan merokok. Lokasi lesi cukup bervariasi, mulai dari gingiva anterior hingga mukosa pipi, yang menggambarkan distribusi luas paparan zat berbahaya dari asap rokok di dalam rongga mulut. Smoker's melanosis disebabkan oleh peningkatan produksi melanin oleh melanosit yang kemudian mengendap di lapisan sel basal dan lamina propria akibat paparan nikotin. Dalam konteks penggunaan rokok filter, meskipun filter dirancang untuk mengurangi jumlah partikel berbahaya yang terhirup, zat kimia seperti nikotin dan tar tetap dapat mengiritasi jaringan mukosa rongga mulut. Iritasi ini memicu melanosit untuk memproduksi melanin secara berlebih, yang menyebabkan terjadinya pigmentasi coklat pada jaringan mukosa. Temuan bahwa 58,8% responden mengalami Smoker's melanosis menunjukkan bahwa dampak kebiasaan merokok, meskipun menggunakan rokok filter, tetap signifikan terhadap kesehatan rongga mulut. Meskipun lesi ini tidak bersifat berbahaya, keberadaannya dapat mengganggu estetika dan menjadi indikasi awal dari paparan kronis terhadap bahan kimia berbahaya. Dengan demikian, angka prevalensi ini menegaskan perlunya edukasi

lebih lanjut tentang bahaya merokok, termasuk pada pengguna rokok filter yang sering kali dianggap “lebih aman.” (Sartini et al., 2016).

Selain itu, 46,66% atau 14 responden mengalami stomatitis nikotina. Stomatitis nikotina cenderung disebabkan oleh panas dari jumlah kandungan nikotin, tar, dan karbon monoksida (CO) yang dihasilkan dari pembakaran rokok. Panas tersebut langsung mengenai daerah palatum, yang dapat menyebabkan inflamasi pada kelenjar saliva minor di daerah tersebut. Pada pengguna rokok filter, meskipun filter berfungsi untuk menyaring sebagian zat berbahaya, panas yang dihasilkan dari pembakaran rokok tetap mencapai rongga mulut, termasuk palatum. Zat-zat kimia seperti tar dan nikotin yang lolos melalui filter tetap menempel pada jaringan mukosa, memicu peradangan kronis. Dengan demikian, penggunaan rokok filter tidak sepenuhnya mengurangi risiko terjadinya stomatitis nikotina. Efek panas dan iritasi bahan kimia tetap menjadi faktor utama yang menyebabkan kondisi ini (Hutami et al., 2019).

Selanjutnya, sebanyak 23,33% atau 7 responden mengalami keratosis. Keratosis terjadi karena paparan kronis terhadap panas dan zat kimia dalam asap tembakau. Iritasi yang berulang ini akan menyebabkan penebalan epitel mukosa mulut, menghasilkan bercak putih dengan permukaan kasar. Pada pengguna rokok filter, meskipun filter dirancang untuk menyaring sebagian zat berbahaya, paparan panas dari pembakaran rokok tetap langsung mengenai jaringan mukosa mulut. Selain itu, zat-zat kimia seperti tar dan nikotin yang lolos melalui filter juga tetap dapat memicu iritasi kronis pada mukosa. Dengan demikian, penggunaan rokok filter tidak sepenuhnya mencegah terjadinya keratosis, karena baik panas maupun residu zat kimia tetap berkontribusi pada kerusakan jaringan mukosa mulut. Temuan ini menegaskan dampak langsung merokok terhadap kesehatan rongga mulut, baik melalui bahan kimia dalam rokok maupun efek termal (Patrisia, A., 2023).

Berdasarkan penelitian yang dilakukan, diketahui bahwa tidak ditemukan adanya lesi-lesi pra-kanker maupun kanker, termasuk pada mereka yang telah

merokok selama lebih dari 10 tahun. Guna memastikan hasil pemeriksaan klinis tersebut, dilakukan pemeriksaan penunjang menggunakan *VELscope* pada beberapa responden. Hasil pemeriksaan menggunakan *VELscope* didapatkan fluoresensi normal (lihat Gambar 4.2 hingga 4.5) yang artinya tidak ditemukan kecurigaan adanya lesi pra-kanker maupun kanker rongga mulut.

Berdasarkan hasil pemeriksaan menggunakan alat *VELscope* di Departemen Ilmu Penyakit Mulut, Rumah Sakit Gigi dan Mulut (RSGM) Universitas Jember, terdapat temuan signifikan pada pasien perokok filter selama periode September hingga November 2024. Pemeriksaan ini menunjukkan bahwa alat *VELscope* mampu mendeteksi adanya kelainan di area rongga mulut yang berkaitan dengan kebiasaan merokok yang mengarah ke pra kanker. Dari hasil pemeriksaan menggunakan *VELscope* menunjukkan adanya kelainan Smoker's melanosis pada mukosa bukal pipi kanan, palatum dan stomatitis nikotina pada palatum. Hasil tersebut tidak menunjukkan adanya fluoresensi abnormal, dan terlihat lesi tersebut tampak berwarna hijau normal yang artinya adanya fluoresensi jaringan yang utuh dan tidak kehilangan autofluoresensi.

Pada kelompok dengan lama merokok 5-10 tahun, prevalensi kelainan rongga mulut paling tinggi. Sebanyak 21 orang mengalami Smoker's melanosis, 10 orang mengalami stomatitis nikotina, dan 5 orang mengalami keratosis. Hasil ini menunjukkan adanya hubungan langsung antara durasi paparan rokok dengan munculnya kelainan rongga mulut. Responden dengan lama merokok >10 tahun hanya sedikit yang mengalami kelainan, yang mungkin mencerminkan penurunan jumlah responden dalam kategori ini, bukan penurunan risiko kelainan. Sebaliknya, responden dengan lama merokok <5 tahun lebih sedikit mengalami kelainan, yang dapat dikaitkan dengan waktu paparan yang lebih pendek.

Durasi merokok selama 5-10 tahun dapat menjadi salah satu faktor risiko terjadinya kanker rongga mulut. Namun, dalam penelitian ini terdapat responden yang telah merokok dalam kurun waktu tersebut tetapi tidak menunjukkan adanya tanda-tanda lesi pra-kanker atau kanker rongga mulut. Hal ini disebabkan oleh

sifat perkembangan lesi ganas yang tidak hanya dipengaruhi oleh kebiasaan merokok, melainkan oleh berbagai faktor yang bersifat multifaktorial dan kompleks (Sirait, 2013). Faktor-faktor tersebut meliputi faktor lokal, eksternal, dan host. Faktor lokal di rongga mulut mencakup kebersihan yang buruk, iritasi kronis akibat restorasi atau karies gigi. Faktor eksternal meliputi kebiasaan merokok, konsumsi alkohol, menyirih, serta paparan virus yang berkontribusi pada risiko kanker rongga mulut. Sementara itu, faktor host melibatkan predisposisi seperti usia, jenis kelamin, status nutrisi, kekebalan tubuh, dan faktor genetik (Wibowo et al., 2022).

Faktor predisposisi utama yang sering dianggap sebagai penyebab utama kanker rongga mulut adalah merokok. Berdasarkan studi epidemiologi, hingga 80% pasien kanker rongga mulut diketahui merupakan perokok. Meski demikian, kanker rongga mulut tidak muncul secara instan hanya karena kebiasaan merokok. Risiko penyakit ini meningkat signifikan jika beberapa faktor predisposisi terjadi secara bersamaan (Wibowo et al., 2022).

Pada pengguna rokok filter, faktor genetik tetap memiliki peran penting dalam perkembangan kanker. Faktor keturunan atau genetik dapat memperbesar risiko seseorang terkena kanker rongga mulut. Mutasi pada DNA, baik yang diwariskan maupun yang terjadi secara spontan, dapat memicu kanker. Mutasi ini dapat mengaktifkan onkogen atau menonaktifkan gen penekan tumor. Beberapa mutasi genetik yang diwariskan, seperti pada gen BRCA1 dan BRCA2, dapat mengganggu kemampuan sel untuk memperbaiki DNA yang rusak, sehingga memicu akumulasi mutasi yang berpotensi menyebabkan kanker (Digambiro & Parwanto, 2019).

Faktor orodental juga berperan dalam meningkatkan risiko kanker rongga mulut. Kebersihan mulut yang buruk, restorasi gigi yang tidak sempurna, gigi tajam, atau gigi palsu yang tidak pas dapat memicu risiko tersebut. Dalam kasus perokok filter, paparan asetaldehida, yang merupakan karsinogen, menjadi perhatian. Asetaldehida dapat dihasilkan dari metabolisme alkohol, tetapi juga

diproduksi oleh bakteri oral pada individu dengan kebersihan mulut yang buruk (Sirait, 2013). Trauma kronis akibat iritasi bersama dengan paparan karsinogen dari rokok filter dapat mempercepat transformasi sel epitel menjadi ganas. Perokok yang tidak menjaga kebersihan mulut dengan baik, seperti menyikat gigi dengan kurang optimal, berisiko lebih tinggi karena karsinogen dari tembakau sulit dikeluarkan dari rongga mulut (Ongole & Praveen, 2013).

Selain itu, gaya hidup seperti pola makan juga memengaruhi risiko kanker rongga mulut. Asupan nutrisi yang tidak memadai, termasuk kekurangan vitamin A dan C, zat besi, seng, riboflavin, dan selenium, dapat menyebabkan perubahan pada struktur serta fungsi epitel mukosa mulut, sehingga lebih rentan terhadap zat karsinogenik, termasuk yang berasal dari rokok filter (Digambiro & Parwanto, 2019).

Berdasarkan penjelasan di atas, dapat disimpulkan bahwa terjadinya kanker rongga mulut bukanlah hasil dari satu faktor tunggal, melainkan melibatkan interaksi yang kompleks. Risiko kanker rongga mulut meningkat secara signifikan ketika beberapa faktor pemicu bekerja secara bersamaan, seperti kebiasaan merokok yang diiringi konsumsi alkohol, kebersihan mulut yang buruk, trauma kronis pada mukosa mulut, atau infeksi *Human Papillomavirus* (HPV). Pada penelitian ini, tidak ditemukannya lesi pra-kanker atau kanker rongga mulut pada responden dapat disebabkan oleh keterbatasan jumlah sampel. Jumlah responden yang relatif sedikit serta cakupan lokasi yang terbatas hanya pada pasien Departemen Ilmu Penyakit Mulut (IPM) RSGMP UNEJ menjadi kendala dalam generalisasi hasil penelitian. Sampel yang digunakan tidak mencerminkan populasi yang lebih luas atau beragam sehingga hasil penelitian ini tidak dapat sepenuhnya merepresentasikan kondisi perokok rokok filter secara keseluruhan di masyarakat.

Selain itu, terbatasnya jumlah sampel meningkatkan potensi bias. Lesi pra-kanker atau kanker rongga mulut yang mungkin ada dalam populasi yang lebih besar tidak terdeteksi karena perbedaan faktor risiko seperti durasi merokok,

kebersihan mulut, atau status kesehatan lainnya yang tidak terwakili dalam kelompok sampel penelitian. Dengan demikian, kesimpulan bahwa tidak adanya lesi pra-kanker atau kanker rongga mulut pada responden hanya berlaku untuk populasi terbatas di Departemen tersebut dan tidak dapat digeneralisasi untuk semua perokok rokok filter dengan karakteristik serupa. Penelitian di masa mendatang dengan menggunakan sampel yang lebih besar, lebih beragam, dan mencakup lokasi yang lebih luas diperlukan untuk memberikan gambaran yang lebih akurat mengenai deteksi dini lesi pra-kanker dan kanker rongga mulut pada perokok filter.

BAB 5. KESIMPULAN DAN SARAN

5.1 Kesimpulan

Berdasarkan penelitian yang dilakukan pada pasien perokok filter di Departemen Ilmu Penyakit Mulut RSGM Universitas Jember pada bulan September – November 2024 Dapat disimpulkan bahwa tidak terdeteksi kelainan mukosa rongga mulut yang berpotensi keganasan baik itu lesi pre kanker maupun lesi kanker. Hal itu dikarenakan munculnya lesi-lesi tersebut tidak hanya disebabkan akibat merokok melainkan disertai faktor-faktor lain seperti gaya hidup dan genetik. Penelitian ini menunjukkan bahwa mayoritas responden adalah laki-laki (100%) dengan kelompok usia dominan 20-30 tahun (86,7%). Lama merokok paling banyak dalam rentang 5-10 tahun (70%), dengan jumlah rokok yang dihisap per hari terbanyak adalah <10 batang (43,3%). Mayoritas responden mengalami Smoker's melanosis rongga mulut, diikuti dengan kelainan stomatitis nikotina (46,66%) dan keratosis (23,33%).

5.2 Saran

Saran yang dapat diberikan berdasarkan hasil penelitian diatas adalah sebagai berikut.

1. Pasien perokok disarankan untuk meningkatkan kesadaran akan bahaya merokok, terutama terhadap kesehatan rongga mulut. Upaya untuk berhenti merokok atau mengurangi frekuensi merokok sangat penting untuk mencegah perkembangan kelainan rongga mulut
2. Penelitian lebih lanjut perlu dilakukan mengenai deteksi lesi pra-kanker dan kanker rongga mulut pada perokok filter dengan wilayah penelitian lebih luas dan jumlah responden lebih banyak sehingga dapat menggambarkan hasil deteksi pada masyarakat umum.

DAFTAR PUSTAKA

- Abati, S., Et Al. (2020). "Advancements In Autofluorescence For Oral Cancer Diagnosis." *Oral Health And Preventive Dentistry*
- Aditya Parikesit, A., Damiyanti, M., Kedokteran Gigi, F., & Ilmu Kesehatan, R. (2019). Aspek Neurologi Hipnoterapi Untuk Penghentian Merokok. *Journal.Ugm.Ac.Id, 14(2)*, 82–90.
- Adityawan, F., Dentawan, F., & Pritama, A. S. (2023). *Kanker Mulut*. UGM PRESS.
- Aji, A., Maulinda, L., & Amin, S. (2017). Isolasi Nikotin Dari Puntung Rokok Sebagai Insektis. *Jurnal Teknologi Kimia Unimal, 4(1)*, 100-120..
- Alegantina, S. (2018). Penetapan Kadar Nikotin Dan Karakteristik Ekstrak Daun Tembakau (*Nicotiana Tabacum L.*). *Jurnal Penelitian Dan Pengembangan Pelayanan Kesehatan, 1(2)*, 113–119.
- Andari, V. A., Sumaryono, B., & Budhy, T. I. (2017). Perubahan Morfologi Sel Epitel Mukosa Bibir Mencit (*Mus musculus*) yang Dipapari Asap Rokok Elektrik Morphological Changes of Mucosal Epithelial Cells of Mice Lip (*Mus musculus*) Exposed to Electric Cigarette Smoke. *Journal Oral and Maxillofacial Pathology J, 4(1)*, 6–10.
- Ardiana, M. (2021). *Telaah Ilmiah Dan Patologi Paparan Asap Rokok Terhadap Penyakit Jantung*. Airlangga University Press.
- Azahrah, F., & Prastisti, W. D. (2023). *Hubungan Antara Harga Diri Dan Konformitas Dengan Perilaku Merokok Pada Remaja Generasi Z* (Doctoral Dissertation, Universitas Muhammadiyah Surakarta).
- Bariyah, N., & Mailiza, F. (2018). Sebuah Kasus Suspek Leukoplakia Pada Laki-Laki 44 Tahun (Dilematic Problem In Diagnosis And Management). *B-Dent: Jurnal Kedokteran Gigi Universitas Baiturrahmah, 5(2)*, 83-86.
- Cesarini, A., Zarra, P., Dihin Utami B A Program, N., Profesi, S., Gigi, D., Kedokteran, F., & Mulawarman, U. (2023). Gambaran Pasien dengan Smoker's Melanosis. *Mulawarman Dental Journal, 3(1)*, 7–18.
- Debby, R. (2022). Hubungan Merokok Dengan Jumlah Koloni Jamus *Candida Sp.* Pada Karyawan Prodia Bandung. *Meditory: The Journal Of Medical Laboratory, 10(2)*.
- Dewi, S. K. (2022). Faktor-Faktor Yang Mempengaruhi Perilaku Merokok Pada Remaja Di Parung Panjang. *Jurnal Kesehatan Masyarakat, 10(2)*, 249-253.

- Digambiro, R. A., & Parwanto, E. (2019). *Pedoman Penelitian Kanker*. Penerbit Lakeisha.
- Dohude, G. A., & Ramaliah, R. (2022). Tingkat pengetahuan dokter gigi mengenai deteksi dini karsinoma sel skuamosa rongga mulut Knowledge level of dentists about early detection and diagnosis of oral squamous cell carcinoma. *Padjadjaran Journal of Dental Researchers and Students*, 6(2), 137.
- Dohude, S., & Ramaliah, G. (2022). "Oral Cancer Detection: Visual And Clinical Approaches." *Journal Of Clinical Dentistry*.
- Dondokambey, R. A., Et Al. (2021). Impact Of Smoking On Oral Hygiene. *Dental Research Journal*.
- Etrawati F. (2014). Perilaku Merokok Pada Remaja: Kajian Faktor Sosio Psikologis. 2014;5:77–85.
- Fahmi, I. N., & Zulaikha, F. (2018). Gambaran Tingkat Pengetahuan Siswa Sekolah Dasar Tentang Bahaya Rokok Di SDN. 018 Samarinda.
- Faridah F. Analisis Faktor-Faktor Penyebab Perilaku Merokok Remaja Di SMK "A" Surakarta. *J Kesehat Masy*. 2015;3(3):887–97.
- Fourie, J. (2018). Velscope: Shedding Light On Its Ideal Application. *South African Dental Journal*, 73(2), 71-77.
- Givony, S. (2020). Oral squamous cell carcinoma (OSCC) an overview Medical Sciences Online issue Indexed in Index Copernicus. *Journal of Medical Sciences*, 8(13), 67–74.
- Hadi, H., Mahmiyah, E., & Damhuji. (2022). Gambaran Pengetahuan Dampak Merokok Terhadap Kesehatan Gigi Dan Mulut Pada Masyarakat Desa Wajok Hilir RT 002 RW 003 Kecamatan Siantan Kabupaten Mempawah. *Journal of Dental Therapist*, 1(2), 52–57.
- Handayani, L. (2023). Gambaran Kebiasaan Merokok Pada Usia Dewasa Di Indonesia: Temuan Hasil Global Adult Tobacco Survey (GATS) 2021. *Jurnal WINS*, 3(4), 193-198.
- Handayani, S. W., Prastowo, D., Boesri, H., Oktsariyanti, A., & Joharina, A. S. (2018). Efektivitas Ekstrak Daun Tembakau (*Nicotiana Tabacum L*) Dari Semarang, Temanggung, Dan Kendal Sebagai Larvasida *Aedes Aegypti L*. *Balaba: Jurnal Litbang Pengendalian Penyakit Bersumber Binatang Banjarnegara*, 23–30.
- Hartono, A., Et Al. (2020). The Impact Of Smoking On Oral Mucosal Health. *Indonesian Dental Journal*.

- Hutami, I. M. C., Misrohmasari, E. A. A., Dewi, L. R., Hernawati, S., & Kiswaluyo, K. (2019). Hubungan Kebiasaan Merokok Dengan Angka Kejadian Stomatitis Nikotina Pada Nelayan Puger Jember. *STOMATOGNATIC-Jurnal Kedokteran Gigi*, 16(1), 7-11.
- Ika Putu, 2017. Oral Candidiasis. Fakultas Kedokteran Universitas Udayana.
- Irianti, T. T., & Pramono, S. (2022). *Penuaan Dan Pencegahannya: Proses Faali Biokimiawi Dan Molekuler*. Ugm Press
- Jeng, C., Et Al. (2020). Evaluation Of Fluorescence Imaging For Oral Lesions Detection. *Journal Of Diagnostic Tools In Dentistry*.
- Jeng, M. J., Sharma, M., Sharma, L., Huang, S. F., Chang, L. B., Wu, S. L., & Chow, L. (2020). Novel Quantitative Analysis Using Optical Imaging (Velscope) And Spectroscopy (Raman) Techniques For Oral Cancer Detection. *Cancers*, 12(11), 3364.
- Kemenkes RI, WHO, & CDC. (2021). *GATS 2021 Indonesia*.
- Kemenkes RI. (2020). Profil Kesehatan Indonesia 2020.
- Kordbacheh F, Bhatia N, Farah CS. Patterns Of Differentially Expressed Genes In Oral Mucosal Lesions Visualised Under Autofluorescence (Velscope). *Oral Dis* 2016;22:285-96.
- Kujan, O., et al. (2020). Molecular Pathogenesis of Oral Leukoplakia and Malignant Transformation Risk. *Journal of Oral Pathology & Medicine*, 49(5), 483-491.
- Kumar, S., Et Al. (2021). Prevalence Of Precancerous Lesions In Smokers. *Oral Diseases*.
- Kusuma, A. R. P. (2022). Pengaruh Merokok Terhadap Kesehatan Gigi Dan Rongga Mulut. *Majalah Sultan Agung*, 213–233.
- Laksmi, M., Et Al. (2020). "Importance Of Early Screening In Oral Cancer For Improved Survival Rates." *Journal Of Oral Oncology*.
- Liana, F., Et Al. (2019). Oral Health Complications From Smoking. *International Journal Of Dental Studies*.
- Limbongan, A. A. (2012). Hasil Kajian Beberapa Jenis Tembakau Di Indonesia. *Agrosaint*, 3(1), 243-243.
- Manibuy, K.D., Pangemanan, D.H.C. & Siagian, K.V. 2015. Hubungan Kebiasaan Merokok Dengan Status Gingiva Pada Remaja Usia 15-19 Tahun. *Eg*; 3(2):223–228.

- Manoharan G. Faktor-Faktor Yang Mempengaruhi Perilaku Merokok Pada Mahasiswa Fakultas Kedokteran Universitas Sumatera Utara. *Fak Kedokt Univ Sumatera Utara Medan*. 2016;1–89.
- Martínez-García, M., & Hernández-Lemus, E. (2021). The Role Of Smoking In Oral Pathologies. *Current Oral Health Reports*.
- Mekarisce, A. A. (2020). Teknik Pemeriksaan Keabsahan Data Pada Penelitian Kualitatif Di Bidang Kesehatan Masyarakat. *Jurnal Ilmiah Kesehatan Masyarakat: Media Komunikasi Komunitas Kesehatan Masyarakat*, 12(3), 145-151.
- Mersil, S., & Sari, L. H. (2019). Frictional Keratosis “Mimicking” Leukoplakia. *J Ilm Dan Teknol Kedokt Gigi*, 15(1), 16-20.
- Moneim, R. A., Deeb, M., & Rabea, A. A. (2017). Gingival Pigmentation (Cause, Treatment And Histological Preview). *Future Dental Journal*, 3(1), 1–7. <https://doi.org/10.1016/J.Fdj.2017.04.002>
- Motgi, A. A., Chavan, M. S., Diwan, N. N., Chowdhery, A., Channe, P. P., & Shete, M. V. (2014). Assessment Of Cytogenic Damage In The Form Of Micronuclei In Oral Epithelial Cells In Patients Using Smokeless And Smoked Form Of Tobacco And Non-Tobacco Users And Its Relevance For Oral Cancer. *Journal Of Cancer Research And Therapeutics*, 10(1), 165–170.
- Motgi, A., Et Al. (2020). Smoking-Induced DNA Damage In Oral Mucosa And Its Role In Cancer Progression. *Journal Of Cancer Biology*.
- Mulyati, M., Nurdiani, C. U., & Safitri, W. (2019). Identifikasi Jamur Candida Sp. Pada Rongga Mulut Perokok Aktif Di Rw 09 Komplek Koperasi Curug Cimanggis Depok. *Anakes: Jurnal Ilmiah Analisis Kesehatan*, 5(1), 88-99.
- Nadira Tatya Adiba, & Meilan Arsanti. (2023). Perilaku Merokok Dalam Pandangan Islam. *Jurnal Teras Kesehatan* 6, 29–38.
- Nelonda, R., & Dewi, T. S. (2019). Pentingnya Mendeteksi Oral Leukoplakia Sebagai Oral Potentially Malignant Disorders (Laporan Kasus). *B-Dent: Jurnal Kedokteran Gigi Universitas Baiturrahmah*, 5(2), 162–169.
- Nelonda, R., Nurâ, N., & Sufiawati, I. 2019. Tantangan Farmakologi Penggunaan Steroid Topikal Pada Pasien Oral Lichen Planus. *Odonto: Dental Journal*, 6, 30-36.
- Nugraha, D. S., & Sari, N. D. A. M.2022. Alternatif Perawatan Hairy Tongue (Laporan Kaus) Alternative Treatment Of Hairy Tongue.

- Nugrahini, S. (2018). Peningkatan Aktivitas Sel Epitel Pada Kasus Denture Stomatitis Oleh Gel Epigallocatechin Gallate 0, 5%. *Interdental Jurnal Kedokteran Gigi (Ijkg)*, 14(2).
- Ohnishi Y, Fujii T, Ugaki Y, Yasui H, Watanabe M, Dateoka S, Et Al. Usefulness Of A Fluorescence Visualization System For The Detection Of Oral Precancerous And Early Cancerous Lesions. *Oncol Rep* 2016;36:514-20.
- Oktanauli, P., & Heriaw, N. Q. (2018). Distribusi Frekuensi Perubahan Warna Email Gigi Pada Perokok. *Cakradonya Dental Journal*, 9(2), 116-120.
- Ongole, R., & Praveen. (2013). Textbook Of Oral Medicine, Oral Diagnosis And Oral Radiology. In Sustainability (Switzerland) (Second Edi, Vol. 11, Issue 1).
- Patil, A., Et Al. (2021). Advances In Oral Cancer Detection: The Role Of Autofluorescence Imaging. *Clinical Oral Investigations*.
- Patrisia, K. (2023). Pengaruh Merokok Terhadap Kesehatan Gigi Dan Rongga Mulut. *Iik Strada Indonesia*.
- Permasutha, M. B. (2021). Tinjauan Atas Kanker Rongga Mulut. *Cermin Dunia Kedokteran*, 48(3), 133.
- Permenkes. (2004). *Permenkes Nomor 1173 Tahun 2004*. 3.
- Poana, P.M., Mariati, N.W. & Anindita, P.S. 2015. Gambaran Status Gingiva Pada Perokok Di Desa Buku Kecamatan Belang Kabupaten Minahasa Tenggara. *Eg*; 3(1):223–228.
- Poernomo, H. (2022). Effectiveness Of Wearing Sterile Gloves On Preventing Mouth Irritation Post Tooth Extraction: Efektifitas Pemakaian Sarung Tangan Steril Terhadap Pencegahan Iritasi Rongga Mulut Pasca Pencabutan Gigi. *Interdental Jurnal Kedokteran Gigi (Ijkg)*, 18(1), 33-39.
- Prabowo, D. M., & Widodo, H. B. (2018). Nicotine Stomatitis In Smokers: A Case Report. *J Dentomaxillofac Sci*, 3(1), 58-60.
- Rahmi Amtha, A. (2020). "Ethical Considerations In Biopsy And Clinical Screening Of Oral Lesions." *Journal Of Oral Medicine And Surgery*.
- Rambing, V. V, Umboh, J. M. L., Warouw, F., Kesehatan, F., Universitas, M., Ratulangi, S., & Kesehatan, R. (2022). Literature Review: Gambaran Risiko Kesehatan Pada Masyarakat Akibat Paparan Gas Karbon Monoksida (Co).
- Ranganathan, K., et al. (2022). Genetic and Epigenetic Alterations in Oral Leukoplakia: Implications for Malignant Transformation. *Oral Oncology*, 129, 105884.

- Reibel, J., et al. (2018). Risk Factors and Molecular Events in Oral Leukoplakia and Malignant Transformation. *Oral Diseases*, 24(2), 217-224.
- Revien, I., Supit, A. S., & Anindita, P. S. (2020). Kebiasaan Merokok Dan Terjadinya Smoker's Melanosis. *E-Gigi*, 8(2).
- Rohman, A. F. (2016). *Pengaruh Paparan Asap Rokok Dengan Biofiltercengkeh Dan Daun Kelor Terhadap Gambaran Histologi Organ Paru, Hati, Dan Viskositas Darah Mencit (Mus Musculus)* (Doctoral Dissertation, Universitas Islam Negeri Maulana Malik Ibrahim).
- Ruslan, F. W., & Parmasari, W. D. (2022). Hubungan Antara Perilaku Merokok Dengan Timbulnya Kalkulus Gigi Pada Mahasiswa Fakultas Kedokteran Di Surabaya. *Jurnal Ilmu Kedokteran Wijaya Kusuma*, 11(1), 49-55.
- Saberian, M., Et Al. (2023). "Early Detection Of Oral Cancer: The Importance Of Risk Factors And Screening Programs." *Journal Of Oral Pathology And Medicine*.
- Santoso, D., Titien, I., & Wm, P. K. (2013). Pengaruh Pemakaian Breket Terhadap Maturasi Sel Epitel Mukosa Bukal Pada Pasien Anak Periode Gigi Bercampur (Kajian Pada Tahap Leveling 2 Minggu). *Jurnal Kedokteran Gigi*, 4(4), 248-253.
- Saputra, D. A., Permata, D., Qodri, A. R., & Shita, A. D. P. (2024). Unveiling The Potential Of Velscope In Potentially Malignant Oral Lesion Early Detection For Future Dental Diagnosis Technology. *International Journal Of Medical Science And Clinical Research Studies*, 4(03), 411-415.
- Sari, L. M., Ossa, Y. F., & Rezeki, S. (2023). *Penyakit Dan Kelainan Jaringan Lunak Mulut*. Syiah Kuala University Press.
- Sawan, D., & Mashlah, A. (2015). Evaluation Of Premalignant And Malignant Lesions By Fluorescent Light (Velscope). *Journal Of International Society Of Preventive And Community Dentistry*, 5(3), 248.
- Setoaji, I., Priyanto, W., & Hardianto, A. (2022). Karakteristik Karsinoma Sel Skuamosa Rongga Mulut Di Rsup Dr. Hasan Sadikin Bandung. *Jurnal Kedokteran Dan Kesehatan: Publikasi Ilmiah Fakultas Kedokteran Universitas Sriwijaya*, 9(1), 97-102.
- Setyaningsih, E., & Saraswati, R. A. (2018, October). Pengaruh Asap Rokok Berfilter Terhadap Kadar Protein Plasma Darah Tikus Putih (*Rattus Norvegicus* L.) Jantan Strain Wistar. In *Proceeding Biol Educ Conf* (Vol. 15, No. 1, Pp. 683-688).
- Setyowati, D. I., Dewi, L. R., Hernawati, S., Triwahyuni, I. E., & Marari, S. Z. (2020). Laju Aliran Saliva Dan Insidensi Kandidiasis Oral Pada Pasien Lansia Perokok Dan Bukan Perokok Salivary Flow Rate And Incidence Of

- Oral Candidiasis In Elderly Smokers And Nonsmokers. *Jurnal Kedokteran Gigi Universitas Padjadjaran*, 32(3), 164-169.
- Shah, S., Waknis, P., Saha, A., Setiya, S., Ratra, T., & Vaswani, V. (2020). The Use Of Velscope To Assess Cellular Changes Occuring In Oral Premalignancy. *Journal Of Oral Biology And Craniofacial Research*, 10(2), 99-103.
- Shen, J., Li, J., Qian, X., Ren, W., & Fatehi, P. (2016). A Review On Engineering Of Cellulosic Cigarette Paper To Reduce Carbon Monoxide Delivery Of Cigarettes. *Carbohydrate Polymers*, 101, 769-775.
- Singh, S. S., Hebbale, M., Mhapuskar, A., Mahapatra, S., & Kaur, A. (2023). "Velscope As An Adjuvant Chairside Diagnostic Tool"—A Clinical Case Series. *Archives Of Medicine And Health Sciences*.
- Sirait, A. M. (2013). Faktor Risiko Tumor/Kanker Rongga Mulut Dan Tenggorokan Di Indonesia (Analisis Riskesdas 2007). *Media Litbangkes*, 23(3), 122–129.
- Sitti Nurhidayati, 2022. Dampak Media Promosi Kesehatan Terhadap Peningkatan Pengetahuan Mahasiswa Tentang Bahaya Merokok. *Media Ilmu Kesehatan* Vol. 11, No. 1.
- Siwi, F. A., Pangemanan, D. H., & Gunawan, P. N. (2017). Prevalensi Stomatitis Nikotina Pada Buruh Tambang Yang Memiliki Kebiasaan Merokok. *E-Gigi*, 5(1).
- Speight, P. M., et al. (2018). The Role of Histopathology in Predicting Malignant Transformation of Oral Potentially Malignant Disorders. *Journal of Oral Pathology & Medicine*, 47(2), 92-99.
- Stratton, J., Shiplo, S., Ward, M., Babayan, A., Stevens, A., & Edwards, S. (2016). Assessing Contraband Tobacco In Two Jurisdictions: A Direct Collection Of Cigarette Butts. *Bmc Public Health*, 16, 1-7.
- Subiyantoro, S., 2002, Pengaruh Asap Rokok Terhadap Pembentukan Fibroblas Pasca Operasi Mucosa Gingiva, *Majalah Ilmiah Kedokteran, Fak. Kedokteran Gigi Univ. Trisakti, Jakarta*.
- Sugiyono, P. D. (2010). Metode Penelitian Kuantitatif Kualitatif & Rnd, Bandung, Alfabeta Cv. *Tegallega) Skripsi Fak Ekon Univ Widyatama*.
- Syafriadi, M., Syahputri, S. A. H., & Puspito, A. N. (2022). Deteksi Dini (Screening) Kanker Rongga Mulut Dengan Menggunakan Toluidine Blue 1%. *Multidisciplinary Journal*, 5(2), 45-50.
- Tambunan, L., Et Al. (2021). Smoking And Oral Lesions: A Systematic Review. *Journal Of Oral Health Research*.

- Tambunan, M. A., Suling, P. L., & Mintjelungan, C. N. (2019). Hubungan Antara Kebiasaan Merokok Dengan Angka Kejadian Lesi Yang Diduga Stomatitis Nikotina Pada Masyarakat Desa Ongkaw Dua. *E-Clinic*, 7(2).
- Tandelilin, R. T., Widita, E., Puspita, R. M., & Mun, T. S. (2021). Analisis Sitogenetik Sel Epitel Mukosa Bukal Pekerja Stasiun Pengisi Bahan Bakar Umum Di Kota Yogyakarta. *Jurnal Teknosains*, 10(2), 160.
- Tantri, S. (2021). *Hubungan Jenis Rokok Dan Derajat Merokok Terhadap Status Kesehatan Masyarakat Di Desa Tegal Mukti Kecamatan Negeri Besar Kabupaten Way Kanan* (Doctoral Dissertation, Uin Raden Intan Lampung).
- van der Waal, I. (2019). Oral Potentially Malignant Disorders: Prevalence, Etiology, Clinical Presentation, and Management. *Oral Surgery, Oral Medicine, Oral Pathology, and Oral Radiology*, 127(2), 129-137.
- Vieta, C., Setiadi, R., & Zubaedah, C. (2017). Gambaran Klinis Smoker's Melanosis Pada Perokok Kretek Ditinjau Dari Lama Merokok The Clinical Features Of Smoker's Melanosis In Kretek Smokers By The Smoking Period. *Jurnal Kedokteran Gigi Universitas Padjadjaran*, 29(1).
- Wahyuni, S. S., & Kentjono, W. A. (2020). Diagnosis Dan Penatalaksanaan Karsinoma Lidah. *Jurnal Tht-Kl*, 5(1), 44-61.
- Warnakulasuriya, S., et al. (2021). Global Epidemiology of Oral Leukoplakia: A Systematic Review and Meta-Analysis. *Oral Diseases*, 27(8), 1965-1979.
- Weingandth H, Stepp H, Baumgartner R, Diebold J. 2002. Autofluorescence Spectroscopy For The Diagnosis Of Cervical Intraepithelial Neoplasia. *Bjog*.
- Wibowo, I. S., Priyanto, W., & Hardianto, A. (2022). Karakteristik Karsinoma Sel Skuamosa Rongga Mulut Di Rsup Dr. Hasan Sadikin Bandung Periode Januari-Desember 2019. *Jurnal Kedokteran Dan Kesehatan: Publikasi Ilmiah Fakultas Kedokteran Universitas Sriwijaya*, 9(1), 97-102.
- Widyawati, R., Et Al. (2022). Smoking Habits And Their Impact On Oral Health In Indonesia. *Asian Dental Journal*.
- Zarra, A. C. P., & Utami, N. D. (2023). Gambaran Pasien Dengan Smoker's Melanosis Beserta Perawatannya. *Mulawarman Dental Journal*, 3(1), 7-18.

LAMPIRAN

Lampiran 1. *Inform Consent*

Lampiran 2. Kuisisioner Penelitian

Lampiran 3. *Ethical Clearance*

Lampiran 4. Surat Izin Penelitian dari FKG

Lampiran 5. Surat Izin Penelitian di RSGM Universitas Jember

Lampiran 6. Data Hasil Pemeriksaan

Lampiran 7. Dokumentasi Penelitian



Lampiran 1-7