

e-Journal

PustakaKesehatan

Volume 3 Nomor 3, September 2015



EDITORIAL TEAM AND REVIEWER

Editor-in-Chief

Dr.rer.biol.hum. dr. Erma Sulistyaningsih, M.Si.

Faculty of Medicine University of Jember

Associate Editor

Endah Puspitasari, S.Farm., M.Sc., Apt.

Faculty of Pharmacy, University of Jember

drg. Sulistiyani, M.Kes.

Faculty of Dentistry, University of Jember

Erti Ikhtiarini Dewi, S.Kep., M.Kep., Sp.J.

Faculty of Nursing, University of Jember

Iken Nafikadini, S.KM., M.Kes.

Faculty of Public Health, University of Jember

dr. Zahrah Febianti, M.Biomed.

Faculty of Medicine University of Jember

Adistha Eka Noveyani, S.KM., M.P.H.

Faculty of Medicine University of Jember

Reviewer

Dr. dr. Loeki Enggar Fitri, M.Kes, Sp.ParK.

Faculty of Medicine, Universitas Brawijaya

drg. Dwi Prijatmoko, Ph.D.

Faculty of Dentistry, University of Jember

Dr. Soegeng Wahlujo, drg. M.Kes., Sp.KGA(K).

Faculty of Dentistry, Universitas Airlangga

Dr. Edy Meiyanto, M.Si., Apt.

Faculty of Pharmacy, Universitas Gadjah Mada

dr. Ancah Caesarina N M, Ph.D.

Faculty of Medicine University of Jember

dr. Supangat, M.Kes., Ph.D. Sp.BA.

Faculty of Medicine University of Jember

[Antonius Nugraha Widhi P., S.Farm., Apt., M.P.H.](#)

Faculty of Pharmacy, University of Jember

[Lusia Oktora RKS., S.F., M.Sc., Apt.](#)

Faculty of Pharmacy, University of Jember

[Tantut Susanto, S.Kep., M.Kep., Sp.Kep.Kom., Ph.D.](#)

Faculty of Nursing, University of Jember


[Yunus Ariyanto, SKM., M.Kes.](#)

Faculty of Public Health, University of Jember

Web Editor

Ahmad Kodri Riyandoko, A.Md.Kep


Faculty of Medicine University of Jember



(Angiogenesis Effect of Beraprost on the Cardiac Histopathology of Hypertensive Wistar Rat)

Cynthia Damayanti, Suryono Suryono, Arief Suseno


391-394

 PDF

**Faktor-faktor yang Berhubungan dengan Higienitas Pasien Skabies di Puskesmas Panti Tahun 2014
(Factors Related to Hygiene of Scabies Patients in Panti Primary Health Care 2014)**

Ika Sriwinarti, Wiwien Sugih Utami, Ida Srisurani Wiji Astuti


395-399

 PDF

**Faktor-faktor yang Mempengaruhi Kekambuhan pada Pasien Skizofrenia di RSD dr. Soebandi Jember
(Factors that Affect the Recurrence of Schizophrenia at dr. Soebandi Hospital, Jember)**

Farida Yan Pratiwi Kurnia, Justina Evy Tyaswati, Cholis Abrori


400-407

 PDF

**Optimasi Konsentrasi Kitosan dan Lama Pengadukan dalam Preparasi Microspheres Metformin
Hidroklorida (Optimization of Chitosan Concentration and Stirring Time on Preparation of Metformin
Hydrochloride Microspheres)**

Tintia Lintang Pratiwi, Eka Deddy Irawan, Lusia Oktora Ruma Kumala Sari


408-413

 PDF

**Pengaruh Gel Binahong (*Anredera cordifolia* (Ten.) Steenis) terhadap Penyembuhan Luka Tikus
Diabetes yang Diinduksi Aloksan (The Effect of Binahong (*Anredera cordifolia* (Ten.) Steenis) Gel on
Wound Healing Process of Diabetic Rats Induced by Alloxan)**

Shinta Cholifatu Rohma, Evi Umayah Ulfa, Diana Holidah


414-418

 PDF

**Uji Sitotoksisitas dan Proliferasi Senyawa 1-(4- Trifluorometilbenzoiloksimetil)-5-Fluorourasil terhadap
Sel Kanker Payudara MCF-7 (Cytotoxicity and Proliferation Assay of 1-(4-
Trifluoromethylbenzoyloxymethyl)-5-Fluorouracil) On MCF-7 Breast Cancer Cell**

Puspita Arum Wijayanti, Ayik Rosita Puspaningtyas, Dian Agung Pangaribowo

419-423

 PDF

**Formulasi dan Penentuan Stress Testing Sediaan Krim M/A dan A/M Ekstrak Etanol Edamame (Glycine
max) (Formulation and Stress Testing of Ethanol Extract Edamame (Glycine max) O/W and W/O**

Efek Angiogenesis Beraprost terhadap Gambaran Histopatologi Jantung Tikus Galur Wistar Hipertensi

(Angiogenesis Effect of Beraprost on the Cardiac Histopathology of Hypertensive Wistar Rat)

Cynthia Damayanti, Suryono, Arief Suseno
Fakultas Kedokteran Universitas Jember
Jln. Kalimantan 37, Jember 68121
e-mail: cynthiaD6210@gmail.com

Abstract

Hypertension is a state where there is an increase of blood pressure above normal threshold, 120/80 mmHg. The pathophysiology of hypertension involves the changes of vascular structure. Therefore, the beraprost drug was created. It is a vasodilator and antitrombolytic which is able to induce angiogenesis. The study aimed to investigate the effect of Beraprost on angiogenesis as a hypertension therapy agent. In true experimental design, 22 males wistar rat were divided into control group and treatment group (Beraprost 100mcg/KgBW/day). The results showed that the systolic blood pressure decrease after therapy with Beraprost from 180 mmHg to 143 mmHg whereas diastolic blood pressure constant at 80 mmHg after induction of hypertension as well as therapy of Beraprost. An examination of cardiac histopathology, there was an increasing number of blood vessels in the treatment group, $16.63 \sim 7.29$ compared to $7.45 \sim 1.21$ in control group. It can be concluded that Beraprost had an angiogenesis effect and decrease systolic blood pressure in hypertensive rat model.

Keyword : Hypertension, Beraprost, vascular structure, angiogenesis.

Abstrak

Hipertensi adalah suatu keadaan di mana terjadi peningkatan tekanan darah di atas ambang batas normal yaitu 120/80mmHg. Patofisiologi hipertensi melibatkan adanya perubahan struktur vaskular. Salah satu obat yang memiliki sifat vasodilator dan anti trombolitik yang mampu menimbulkan efek angiogenesis adalah obat Beraprost. Penelitian ini bertujuan untuk mengetahui efek beraprost terhadap angiogenesis pada hipertensi. Dengan menggunakan desain eksperimen murni, 22 wistar jantan dibagi menjadi dua kelompok, kelompok kontrol dan kelompok perlakuan (Beraprost 100mcg/KgBB/hari). Hasil penelitian menunjukkan bahwa terjadi penurunan sistolik setelah diberikan terapi dengan Beraprost dari 180 mmHg menjadi 143 mmHg, sedangkan tekanan diastoliknya tidak mengalami perubahan, yaitu 80 mmHg setelah induksi hipertensi maupun setelah terapi beraprost. Pada pengamatan gambaran histopatologi jantung, didapatkan peningkatan jumlah pembuluh darah pada kelompok perlakuan, dengan rata-rata $16.63 \sim 7.29$ pada kelompok perlakuan dibandingkan dengan $7,45 \sim 1,21$ pada kelompok kontrol. Dapat disimpulkan bahwa Beraprost mempunyai efek angiogenesis dan dapat menurunkan tekanan darah sistolik pada model tikus hipertensi.

Kata kunci: Hipertensi, Beraprost, struktur vaskular, angiogenesis.

Pendahuluan

Hipertensi atau yang lebih dikenal dengan nama penyakit darah tinggi adalah suatu keadaan di mana terjadi peningkatan tekanan darah di atas ambang batas normal yaitu 120/80mmHg. Menurut WHO dan *the International Society of Hypertension (ISH)*, saat ini terdapat 600 juta penderita hipertensi di seluruh dunia, dan 3 juta di antaranya meninggal setiap tahunnya. Tujuh dari setiap 10 penderita tersebut tidak mendapatkan pengobatan secara adekuat [1].

Terapi dari hipertensi terdiri dari terapi non farmakologis dan farmakologis, untuk obat farmakologis yang dianjurkan oleh JNC VII yaitu diuretika, terutama jenis *thiazide* (Thiaz) atau aldosteron antagonis, *beta blocker*, *calcium chanel blocker* atau *calcium antagonist*, *Angiotensin Converting Enzyme Inhibitor (ACEI)* [2]. Namun, obat ACE inhibitor memiliki efek samping dapat meningkatkan peradangan yang berhubungan dengan nyeri. Dan gangguan ginjal adalah efek buruk yang signifikan dari semua penghambat ACE. Maka dari itu munculah obat Beraprost. Dimana efek dari beraprost ialah tidak hanya sebagai vasodilator, tetapi juga efek pleiotropik, seperti menghambat agresi platelet, mencegah cedera sel endotel dan memperbaiki cedera sel endotel [3].

Pada penelitian ini bertujuan untuk mengetahui efek angiogenesis Beraprost terhadap gambaran histopatologi pembuluh darah jantung tikus yang dibuat hipertensi.

Metode Penelitian

Penelitian ini menggunakan true experimental design, dilaksanakan di tiga tempat, yaitu di Laboratorium Biomedik Fisiologi Fakultas Kedokteran Gigi Universitas Jember untuk pemeliharaan tikus, Laboratorium Farmasi Klinik dan Komunitas Fakultas Farmasi Universitas Jember untuk pemeriksaan tekanan darah tikus, serta Laboratorium Patologi Anatomi RSAL dr Ramelan Surabaya untuk pembuatan dan pembacaan preparat histologi jantung tikus pada bulan September s/d Oktober 2014.

Sampel yang digunakan dalam penelitian ini sebanyak 22 ekor tikus wistar jantan yang dibagi menjadi 2 kelompok baik perlakuan maupun kontrol, masing-masing sejumlah 11 ekor tikus. Pada dua kelompok dilakukan induksi hipertensi dengan menggunakan prednison 1,5 mg/KgBB + NaCl 2%. Tekanan darah diukur 14 hari setelah

pemberian prednison. Kemudian pada kelompok perlakuan diberikan Beraprost dengan dosis 100mcg/KgBB/hari selama 21 hari, setelahnya dilakukan pengukuran tekanan darah kembali.

Pengukuran tekanan darah menggunakan tempat khusus (cuff) dan detektor denyut, keduanya diletakkan pada ekor tikus dan dihubungkan dengan perekam tekanan darah. Pada permulaan, tikus harus dihangatkan dengan suhu 37°C pada papan yang hangat sekitar 15 menit (jika tidak hangat, denyut tidak terdeteksi pada detektor). Pada cuff dipasang karet disposibel, yang dipasang pertama pada ekor tikus, kemudian diikuti dengan cuff sebagai detektor denyut. Pada permulaan denyut tikus dicoba dilihat dulu dan jika bagus, maka perekaman dimulai dan denyut akan tercatat. Cuff otomatis akan mengembang menekan ekor tikus yang dialiri darah, dan denyut aliran darah akan terdeteksi walaupun tidak lama. Denyut yang terukur ini merupakan tekanan darah sistolik tikus.

Pada hari ke-35 setelah terapi, dilakukan pemeriksaan histopatologi jantung. Pembuatan preparat histologi dengan metode parafin blok dan pewarnaan HE. Untuk pemeriksaan histopatologi menggunakan pembesaran objektif 40x dalam 3 lapang pandang. Selanjutnya dilakukan perhitungan jumlah pembuluh darah kapiler yang terbentuk kemudian dibandingkan jumlahnya dengan kelompok kontrol. Analisis data yang digunakan adalah analisis uji beda *independent sample t-test*.

Hasil Penelitian

Dari penelitian ini didapatkan rata-rata tekanan darah sistolik dan diastolik pada kelompok kontrol dan perlakuan (tabel 1 dan tabel 2).

Tabel 1. Rata-rata tekanan darah sistolik pada kelompok kontrol dan perlakuan setelah induksi hipertensi

Kelompok	TDS* (mmHg ± SD)		
	Hari ke-1	Hari ke-14	Hari ke-22
Kontrol	145 ~ 5,36	185 ~ 3,52	180 ~ 2,62
Perlakuan	145 ~ 9,47	180 ~ 6,05	143 ~ 11,79

*TDS=Tekanan Darah Sistolik

Tabel 2. Rata-rata tekanan darah diastolik pada kelompok kontrol dan perlakuan setelah induksi hipertensi

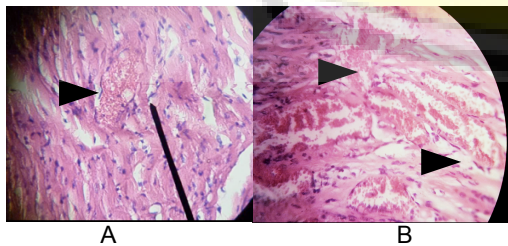
Kelompok	TDD* (mmHg ± SD)		
	Hari ke1	Hari ke14	Hari ke-22
Kontrol	80 ~ 0,27	80 ~ 0	80 ~ 0,31
Perlakuan	80 ~ 0,25	79 ~ 1	80 ~ 0,39

*TDD=Tekanan Darah Diastolik

Berdasarkan table 1 dan 2 diatas pada kelompok perlakuan setelah diberi terapi selama 21 hari dengan Beraprost tampak penurunan tekanan sistolik dengan rata-rata tekanan sistolik dari 180 mmHg menjadi 143 mmHg dan tekanan diastolik yang stabil sebesar 80 mmHg. Kemudian dilakukan uji *independent sample t-test*, didapatkan hasil pada tekanan sistolik setelah diberi perlakuan $p=0,00$ dan hasil pada tekanan diastolik $p=0,139$. Hasil uji analisis data tekanan darah sistolik didapatkan $p<0,05$ dan diastolik $p>0,05$ yang artinya terdapat perbedaan tekanan darah sistolik pada kelompok perlakuan dan kontrol, tetapi tidak terdapat perbedaan diastolik antara kelompok kontrol dan perlakuan setelah diberikan terapi Beraprost.

Penghitungan jumlah pembuluh darah untuk mengetahui efek angiogenesis Beraprost setelah dibuat hipertensi dilakukan secara mikroskopis dengan pembesaran objektif 40x dilakukan di 3 lapang pandang dengan cara membandingkan jumlah pembuluh darah kapiler yang dilapisi sel endotel antara kelompok kontrol dan kelompok perlakuan. Peningkatan angiogenesis ditunjukkan dengan meningkatnya jumlah pembuluh darah yang terbentuk. Dari penelitian ini diketahui bahwa rata-rata jumlah pembuluh darah yang terbentuk pada kelompok perlakuan mengalami peningkatan dibandingkan dengan kelompok kontrol.

Gambaran pembuluh darah kapiler antara kelompok kontrol dan perlakuan ditunjukkan pada Gambar 1.



Gambar 1. Gambaran histopatologi jantung dengan pewarnaan HE dan diamati dengan mikroskop pada perbesaran obyektif 40 x. A)

Kelompok Kontrol, dalam 1 lapang pandang terdapat 1 pembuluh darah kapiler. B) Kelompok Perlakuan, dalam 1 lapang pandang terdapat 7 pembuluh darah kapiler.

Keterangan :

▶ = gambaran pembuluh darah kapiler

Setelah dilakukan pengamatan dalam 3 lapang pandang didapatkan jumlah rata-rata pembuluh darah kapiler adalah 7,45 pada kelompok kontrol sedangkan pada kelompok perlakuan sebanyak 16,63.

Berdasarkan data rata-rata jumlah pembuluh darah pada kelompok kontrol dan kelompok perlakuan dapat digambarkan melalui grafik yang ditunjukkan pada Gambar 2.



Gambar 2. Perbandingan jumlah pembuluh darah pada kelompok kontrol dan kelompok perlakuan.

Peningkatan jumlah pembuluh darah antara kelompok kontrol dan perlakuan dilakukan analisis data dengan menggunakan *independent sample t-test*. Hasilnya menunjukkan nilai $p=0,00$ (yang berarti $p < 0,05$) maka terdapat perbedaan yang bermakna antara jumlah pembuluh darah kelompok kontrol dengan kelompok perlakuan.

Pembahasan

Proses angiogenesis merupakan suatu proses pertumbuhan pembuluh darah baru yang terjadi secara alami di dalam tubuh, baik dalam kondisi fisiologis maupun patologis. Apabila terjadi kerusakan jaringan, proses angiogenesis berperan dalam mempertahankan kelangsungan fungsi berbagai jaringan dan organ yang terkena. Hal ini terjadi melalui terbentuknya pembuluh darah baru yang menggantikan pembuluh darah yang rusak. Pada hipertensi terjadi ketidaknormalan pada

dinding pembuluh darah. Untuk mengatasinya dapat dilakukan stabilisasi homeostasis vaskular dan pertumbuhan baru *microvessels* melalui proses angiogenesis[4]. Beberapa mediator yang berperan dalam proses angiogenesis antara lain kelompok faktor angiogenik yang memiliki target sel endotel seperti VEGF (Vascular Endothelial Growth Factor), kelompok yang mengaktifasi sel target secara luas selain sel endotel seperti sitokin, kemokin dan enzim angiogenik, serta kelompok ketiga yang merupakan faktor yang bekerja tidak langsung yang dihasilkan dari makrofag [5].

Beraprost merupakan *analog prostasiklin* yang memiliki efek vasodilator serta anti trombotik yang dimana menginduksi ADP untuk menghasilkan protein, salah satu proteinnya adalah VEGF yang juga merupakan Faktor Angiogenesis. Berdasarkan pengamatan histpatologi jantung dapat diketahui bahwa jumlah pembuluh darah kelompok perlakuan mengalami peningkatan dibandingkan dengan jumlah pada kelompok kontrol.

Pada penelitian ini membuktikan bahwa Beraprost menyebabkan efek angiogenesis terhadap gambaran histopatologi jantung serta berperan pada penurunan tekanan darah sistolik pada tikus yang dibuat hipertensi .

Simpulan dan Saran

Dari hasil penelitian yang telah dilakukan dapat disimpulkan Beraprost dengan dosis 100mcg/KgBB/hari dapat menyebabkan efek angiogenesis dan menurunkan tekanan darah sistolik pada tikus model hipertensi.

Perlu dilakukan penelitian lebih lanjut terkait bioaktivitas spesifik dari enzim Beraprost yang berperan pada proses angiogenesis.

Daftar Pustaka

- [1] Rahajeng E, Sulistyowati T. Prevalensi Hipertensi dari Determinannya di Indonesia [Internet]. 2009 ; (39)2: [about 8 pp.]. Available from : <http://indonesia.digitaljournals.org/index.php/idnmed/article/download/700/699> .
- [2] Yogiartoro M. Hipertensi Esensial dalam Buku Ajar Ilmu Penyakit Dalam Jilid I Edisi IV. Jakarta: FK UI. 2006
- [3] Irfan Arief. Harapan Baru untuk Hipertensi Pulmonal. National Cardiovascular Center. Jakarta; 2007
- [4] Humar R, Zimmerli, Battagay. Angiogenesis and Hypertension : an update. *Journal of Human Hypertension Division and Research Unit of Internal Medicine, University Zurich Switzerland*.2009; Vol. 23 : 773- 782.
- [5] Frisca SCT, Sandra F. Angiogenesis: Patofisiologi dan Aplikasi Klinis. JKM. 2009; 8 (2): 174-87.