



**EFEK MINUMAN KERAS OPLOSAN TERHADAP  
PERUBAHAN HISTOPATOLOGI OTAK  
TIKUS WISTAR JANTAN**

**SKRIPSI**

Oleh:

**Ardi Perkasa  
NIM 122010101011**

**FAKULTAS KEDOKTERAN  
UNIVERSITAS JEMBER  
2016**



**EFEK MINUMAN KERAS OPLOSAN TERHADAP  
PERUBAHAN HISTOPATOLOGI OTAK  
TIKUS WISTAR JANTAN**

**SKRIPSI**

diajukan guna melengkapi tugas akhir dan memenuhi salah satu syarat untuk menyelesaikan Program Studi Ilmu Kedokteran (S1) dan mencapai gelar Sarjana Kedokteran

Oleh:

**Ardi Perkasa  
NIM 1220101011**

**FAKULTAS KEDOKTERAN  
UNIVERSITAS JEMBER  
2016**

## **PERSEMBAHAN**

Skripsi ini saya persembahkan untuk:

1. Bangsa, negara, dan agamaku;
2. Kedua orang tuaku, Papa Bambang Sutjiono dan Mama Norma;
3. Guru-guruku sejak taman kanak-kanak sampai dengan perguruan tinggi;
4. Almamaterku, Fakultas Kedokteran Universitas Jember.

## MOTO

“Maka, berlomba-lombalah kamu dalam kebaikan. Di mana saja kamu berada, pasti Allah akan mengumpulkan kamu semuanya. Sungguh, Allah Mahakuasa atas segala sesuatu.”  
(terjemahan Surat *Al-Baqarah* ayat 148)<sup>\*)</sup>

“...boleh jadi kamu tidak menyenangi sesuatu, padahal itu baik bagimu, dan boleh jadi kamu menyukai sesuatu, padahal itu tidak baik bagimu.”  
(terjemahan Surat *Al-Baqarah* ayat 216)<sup>\*)</sup>

---

<sup>\*)</sup>Departemen Agama Republik Indonesia. 2006. *Al Qur'an dan Terjemahannya*. Jakarta: Pustaka Agung Harapan.

## **PERNYATAAN**

Saya yang bertanda tangan di bawah ini:

nama : Ardi Perkasa

NIM : 122010101011

menyatakan dengan sesungguhnya bahwa skripsi yang berjudul “Efek Minuman Keras Oplosan terhadap Perubahan Histopatologi Otak Tikus Wistar Jantan” adalah benar-benar hasil karya sendiri, kecuali kutipan yang sudah saya sebutkan sumbernya, belum pernah diajukan pada institusi mana pun, dan bukan karya jiplakan. Saya bertanggung jawab atas keabsahan dan kebenaran isinya sesuai dengan sikap ilmiah yang harus dijunjung tinggi.

Demikian pernyataan ini saya buat dengan sebenarnya, tanpa ada tekanan dan paksaan dari pihak mana pun serta bersedia mendapat sanksi akademik jika ternyata di kemudian hari pernyataan ini tidak benar.

Jember, 21 Januari 2016

Yang menyatakan,

Ardi Perkasa  
NIM 122010101011

**SKRIPSI**

**EFEK MINUMAN KERAS OPLOSAN TERHADAP  
PERUBAHAN HISTOPATOLOGI OTAK  
TIKUS WISTAR JANTAN**

Oleh

Ardi Perkasa  
NIM 122010101011

Pembimbing

Dosen Pembimbing Utama : dr. Rena Normasari, M. Biomed.

Dosen Pembimbing Anggota : dr. Muhammad Hasan, M. Kes., Sp. OT.

## PENGESAHAN

Skripsi berjudul “Efek Minuman Keras Oplosan terhadap Perubahan Histopatologi Otak Tikus Wistar Jantan” telah diuji dan disahkan pada:

hari, tanggal : Kamis, 21 Januari 2016

tempat : Fakultas Kedokteran Universitas Jember.

Tim Penguji :

Penguji I,

Penguji II,

dr. Jane Kosasih, Sp. PA  
NIP 198005202014122001

dr. Yudha Nurdian, M.Kes  
NIP 197110191999031001

Penguji III,

Penguji IV,

dr. Rena Normasari, M. Biomed.  
NIP 198305122008122002

dr. Muhammad Hasan, M. Kes., Sp. OT  
NIP 196904111999031001

Mengesahkan  
Dekan Fakultas Kedokteran Universitas Jember,

dr. Enny Suswati, M.Kes  
NIP 197002141999032001

## RINGKASAN

**Efek Minuman Keras Oplosan terhadap Perubahan Histopatologi Otak Tikus Wistar Jantan;** Ardi Perkasa, 122010101011; 2016; 40 halaman; Fakultas Kedokteran Universitas Jember.

Peredaran minuman keras oplosan yang banyak ditunjukkan dengan kasus minuman keras oplosan yang semakin meningkat. Minuman keras oplosan memiliki dua bahan utama yaitu etanol dan metanol. Minuman keras oplosan ini memiliki dampak bagi kesehatan yang buruk. Organ otak merupakan salah satu organ yang memiliki dampak secara langsung terhadap paparan minuman keras oplosan yang dikonsumsi. Etanol dan metanol dapat mempengaruhi sel otak dengan berbagai cara yaitu penurunan energi metabolisme, peningkatan asam, pengerusakan DNA serta peningkatan *Reactive Oxygen Species* (ROS). Penelitian ini bertujuan untuk mengetahui adanya kerusakan histopatologi organ otak tikus wistar jantan yang diberi minuman keras oplosan.

Jenis penelitian ini adalah *true experimental laboratories* dengan rancangan *post test only control group*. Hewan coba yang digunakan adalah tikus wistar berkelamin jantan sebanyak 24 ekor, dibagi menjadi empat kelompok yaitu kelompok kontrol, kelompok perlakuan 1 dengan miras oplosan selama 5 hari, kelompok perlakuan 2 dengan miras oplosan selama 11 hari, kelompok perlakuan 3 dengan miras oplosan selama 17 hari. Sebelum dilakukan uji perlakuan, peneliti melakukan uji pendahuluan untuk menentukan dosis dosis miras oplosan. Miras oplosan dibuat dengan komposisi etanol 43,2% dan metanol 8,64% dan diberikan sebanyak dua hari sekali pada tiap kelompok perlakuan. Data hasil pengamatan secara histopatologi diambil dengan mengamati perubahan mikroskopis otak kemudian dilakukan metode kuantitatif sehingga didapatkan data jumlah sel nekrosis pada tiap preparat organ otak yang diamati.



Hasil pengamatan mikroskopis otak tikus menunjukkan bahwa pada kelompok kontrol didapatkan rerata jumlah sel yang nekrosis sebanyak  $15,83 \pm 3,061$ , kelompok perlakuan 1 sebanyak  $43,17 \pm 5,037$ , kelompok perlakuan 2 sebanyak  $43,83 \pm 6,369$ , dan kelompok 3 sebanyak  $70,50 \pm 27,614$ . Hasil uji *Shapiro-Wilk* adalah  $p > 0,05$  dilanjutkan uji homogenitas varians yang menunjukkan hasil  $p = 0,052$ . Setelah dilakukan uji *Shapiro-Wilk* dan homogenitas varians, dilanjutkan dengan uji *One Way Anova* dengan hasil  $p = 0,000$  sehingga terdapat perbedaan yang bermakna ( $p < 0,05$ ) pada kelompok kontrol dengan semua kelompok; kelompok perlakuan pertama, kedua, dan ketiga. Setelah uji *One Way Anova*, dilakukan uji *Post Hoc Tukey* dengan hasil terdapat perbedaan yang bermakna antar kelompok kontrol dengan tiap kelompok perlakuan namun tidak terdapat perbedaan yang bermakna antar kelompok perlakuan.

Pada penelitian ini, dapat disimpulkan bahwa minuman keras oplosan memiliki pengaruh terhadap perubahan histopatologi organ otak berupa kerusakan jaringan yang diberikan selama 5, 11, dan 17 hari.

## **PRAKATA**

Puji syukur ke hadirat Allah Subhanahu wa Ta'ala. atas segala rahmat dan karunia-Nya sehingga penulis dapat menyelesaikan skripsi yang berjudul “Efek Minuman Keras Oplosan terhadap Perubahan Histopatologi Otak Tikus Wistar Jantan”. Skripsi ini disusun untuk memenuhi salah satu syarat menyelesaikan pendidikan strata satu (S1) pada Fakultas Kedokteran Universitas Jember.

Penulisan skripsi ini tidak lepas dari bantuan berbagai pihak. Oleh karena itu, penulis menyampaikan terima kasih kepada:

1. dr. Enny Suswati, M. Kes selaku Dekan Fakultas Kedokteran Universitas Jember;
2. dr. Rena Normasari, M. Biomed. selaku Dosen Pembimbing Utama dan dr. Muhammad Hasan, M. Kes., Sp.OT. selaku Dosen Pembimbing Anggota yang telah meluangkan waktu, pikiran, tenaga, dan perhatian dalam memberikan bimbingan dan pengarahan demi terselesaikannya penulisan skripsi ini;
3. dr. Jane Kosasih Sp. PA, dan dr. Yudha Nurdian, M.Kes selaku dosen penguji yang telah memberikan kritik dan saran yang membangun dalam penulisan skripsi ini;
4. dr. Suryono, Sp.JP (FIHA) selaku Dosen Pembimbing Akademik yang telah memberikan bimbingan, saran, dan motivasi selama perkuliahan;
5. dr. Ancah CNM., Ph. D selaku Koordinator KTI yang telah meluangkan waktu, pikiran, dan perhatian demi terselesaikannya penulisan skripsi ini;
6. dr. Rini Riyanti, Sp. PK dan dr. Cholis Abrori, M. Kes selaku Komisi Etik yang telah meluangkan waktu, pikiran, dan perhatian demi terselesaikannya penulisan skripsi ini;
7. mbak Lilik, mas Agus, pak Dandy, dan analis RSD DR. Soebandi yang telah memberikan bantuan dalam penelitian ini;

8. orangtuaku Bambang Sutjiono dan Norma, mas Bonny, mas Frian, mas Riza, dan ibu Farida yang telah memberikan perhatian, dukungan, dan doa;
9. rekan kelompok skripsiku Shinta, Dian, dan Made yang telah memberikan dukungan dan membantu dalam proses penyelesaian skripsi ini;
10. sahabatku Nur, Cici, Putri, Silvi, Laily, Bagus Dwi, Arifin, Zindhu, Alfian, KKN 57, angkatan XI, dan seluruh anggota Vertex, IMSAC, dan SRCR yang telah memberikan dukungan, doa, dan kesabaran dalam mendengarkan setiap keluhan kesah selama menimba ilmu sampai proses penyelesaian skripsi ini;
11. rekan-rekan Panacea angkatan 2012 Fakultas Kedokteran Universitas Jember yang telah berjuang bersama-sama;
12. semua pihak yang tidak dapat penulis sebutkan satu per satu.

Penulis menerima segala kritik dan saran dari semua pihak demi kesempurnaan skripsi ini. Akhirnya penulis berharap, semoga skripsi ini dapat bermanfaat.

Jember, Januari 2016

Penulis

## DAFTAR ISI

	Halaman
<b>HALAMAN SAMPUL</b> .....	i
<b>HALAMAN JUDUL</b> .....	ii
<b>HALAMAN PERSEMBAHAN</b> .....	iii
<b>HALAMAN MOTO</b> .....	iv
<b>HALAMAN PERNYATAAN</b> .....	v
<b>HALAMAN PEMBIMBINGAN</b> .....	vi
<b>HALAMAN PENGESAHAN</b> .....	vii
<b>RINGKASAN</b> .....	viii
<b>PRAKATA</b> .....	x
<b>DAFTAR ISI</b> .....	xii
<b>DAFTAR GAMBAR</b> .....	xv
<b>DAFTAR TABEL</b> .....	xvi
<b>DAFTAR LAMPIRAN</b> .....	xvii
<b>BAB 1. PENDAHULUAN</b> .....	1
<b>1.1 Latar Belakang</b> .....	1
<b>1.2 Rumusan Masalah</b> .....	2
<b>1.3 Tujuan</b> .....	3
<b>1.4 Manfaat</b> .....	3
<b>BAB 2. TINJAUAN PUSTAKA</b> .....	4
<b>2.1 Minuman Keras Oplosan</b> .....	4
<b>2.2 Etanol</b> .....	4
<b>2.3 Metanol</b> .....	7
<b>2.4 Otak</b> .....	8
2.4.1 Anatomi.....	8
2.4.2 Histologi.....	10

<b>2.5</b>	<b>Jejas dan Kematian Sel</b> .....	12
<b>2.6</b>	<b>Patofisiologi Kerusakan Otak</b> .....	15
<b>2.7</b>	<b>Kerangka Konsep</b> .....	16
<b>2.8</b>	<b>Hipotesis Penelitian</b> .....	18
<b>BAB 3.</b>	<b>METODE PENELITIAN</b> .....	19
<b>3.1</b>	<b>Jenis Penelitian</b> .....	19
<b>3.2</b>	<b>Tempat dan Waktu Penelitian</b> .....	19
<b>3.3</b>	<b>Populasi dan Sampel Penelitian</b> .....	19
3.3.1	Populasi Penelitian .....	19
3.3.2	Sampel Penelitian .....	19
3.3.3	Jumlah Sampel .....	20
<b>3.4</b>	<b>Variabel Penelitian</b> .....	20
3.4.1	Variabel Bebas .....	20
3.4.2	Variabel Terikat .....	20
3.4.3	Variabel Kontrol .....	21
<b>3.5</b>	<b>Definisi Operasional</b> .....	21
3.5.1	Minuman Keras Oplosan .....	21
3.5.2	Perubahan Histopatologi Otak .....	21
<b>3.6</b>	<b>Rancangan Penelitian</b> .....	21
<b>3.7</b>	<b>Prosedur Penelitian</b> .....	22
3.7.1	Uji Pendahuluan .....	22
3.7.2	Adaptasi Hewan Coba .....	23
3.7.3	Perlakuan Hewan Coba .....	23
3.7.4	Pembuatan dan Pewarnaan Preparat Histopatologi Otak .....	23
<b>3.8</b>	<b>Analisis Histopatologis</b> .....	24
<b>3.9</b>	<b>Analisis Data</b> .....	25
<b>3.10</b>	<b>Alur Kerja Penelitian</b> .....	25
<b>BAB 4.</b>	<b>HASIL DAN PEMBAHASAN</b> .....	26
<b>4.1</b>	<b>Hasil</b> .....	26

4.1.1 Hasil Pengamatan Mikroskopis Otak Tikus Wistar Jantan .....	26
4.1.1 Analisis Data .....	30
<b>4.2 Pembahasan .....</b>	<b>33</b>
<b>BAB 5. KESIMPULAN DAN SARAN .....</b>	<b>36</b>
<b>5.1 Kesimpulan.....</b>	<b>36</b>
<b>5.2 Saran.....</b>	<b>36</b>
<b>DAFTAR PUSTAKA .....</b>	<b>37</b>
<b>LAMPIRAN.....</b>	<b>41</b>

## DAFTAR GAMBAR

	Halaman
Gambar 2.1 Metabolisme Etanol di Otak.....	6
Gambar 2.2 Metabolisme Metanol di Otak.....	7
Gambar 2.3 Susunan Saraf Pusat serta Pembagiannya .....	10
Gambar 2.4 Histologi Cerebrum .....	11
Gambar 2.5 Histologi Cerebellum .....	12
Gambar 2.6 Jejas, Adaptasi, dan Kematian Sel .....	13
Gambar 2.7 Apoptosis dan Nekrosis .....	14
Gambar 2.8 Sel Nekrosis .....	14
Gambar 2.9 Kerangka Konsep .....	17
Gambar 3.1 Rancangan Penelitian .....	22
Gambar 3.2 Alur Kerja Penelitian .....	25
Gambar 4.1 Otak Tikus Wistar Jantan pada Kelompok Kontrol .....	27
Gambar 4.2 Otak Tikus Wistar Jantan pada Kelompok P1 .....	28
Gambar 4.3 Otak Tikus Wistar Jantan pada Kelompok P2 .....	29
Gambar 4.4 Otak Tikus Wistar Jantan pada Kelompok P3 .....	30
Gambar 4.5 Otak Tikus Wistar Jantan pada Kelompok K, P1, P2, dan P3 .....	31

## DAFTAR TABEL

	Halaman
Gambar 4.1 Jumlah Sel yang nekrosis pada Otak Tikus Wistar .....	26
Gambar 4.2 Hasil Analisis Uji <i>Post Hoc</i> Tukey .....	32



## DAFTAR LAMPIRAN

	Halaman
A. SURAT KETERANGAN PENELITIAN.....	41
A.1 Surat Tugas Dosen Pembimbing.....	41
A.2 Keterangan Persetujuan Etik.....	42
B. HASIL UJI PENDAHULUAN.....	44
C. HASIL UJI ANALISIS DATA.....	46
C.1 Jumlah Sel Saraf yang Nekrosis Setiap Lapang Pandang .....	46
C.2 Uji Deskriptif.....	47
C.3 Uji <i>Shapiro-Wilk</i> .....	49
C.4 Uji Homogenitas Varians .....	49
C.5 Uji <i>One Way Anova</i> .....	49
C.6 Uji Post Hoc Tukey .....	50
D. PROSEDUR PEMBUATAN PREPARAT HISTOPATOLOGI.....	51
E. DOKUMENTASI PENELITIAN .....	57

## **BAB 1. PENDAHULUAN**

### **1.1 Latar Belakang**

Minuman keras atau disingkat miras merupakan salah satu minuman beralkohol. Minuman beralkohol adalah minuman yang mengandung etil alkohol atau etanol ( $C_2H_5OH$ ). Para produsen miras ilegal dan konsumen yang “nakal” sengaja menambahkan zat-zat kimia lain, seperti metanol, obat-obatan, bahkan spiritus (P3DI, 2014). Miras tersebut disebut oleh masyarakat dengan miras oplosan.

Penambahan zat-zat kimia lain pada miras oplosan dimaksudkan agar harga jualnya lebih murah sehingga disukai oleh konsumen. Dari berbagai bahan yang ditambahkan oleh produsen atau konsumen, metanol merupakan bahan yang sering digunakan sebagai bahan tambahan (BPOM RI, 2014).

Miras Oplosan yang beredar di Indonesia sangatlah banyak, contohnya pada Maret 2015, Polsek Patrang Kabupaten Jember menyita 130 botol ukuran satu liter yang berisi miras oplosan (Januarta, 2015). Kasus kesehatan dan kematian yang ditimbulkan oleh miras oplosan juga banyak. Pada 19 Juni 2015, ada lima orang yang meninggal dunia di Kota Blitar akibat meminum miras oplosan (Arif, 2015). Pada 19 Juli 2015, di Kebumen, Jawa Tengah, empat orang meninggal dunia akibat meminum miras oplosan (JPNN, 2015). Pada 9 Oktober 2015, terdapat lima anak SD yang dirawat secara Intensif di RSD Soebandi Jember akibat keracunan miras oplosan (Mulyono, 2015). WHO melaporkan bahwa pada tahun 2012 terdapat 3,3 juta warga dunia yang meninggal dunia akibat meminum miras (WHO, 2014). WHO juga memprediksikan bahwa pada tahun 2025 akan terjadi peningkatan jumlah konsumsi alkohol dari setengah bagian dunia. Hal ini akan memberikan dampak negatif bagi kesehatan warga dunia (WHO, 2014).

Studi kohort selama 19 tahun di Inggris, membuktikan bahwa terdapat pengaruh yang signifikan antara meminum minuman beralkohol dengan kejadian

hilangnya ingatan dan kemampuan kognitif. Pada penelitian tersebut, 90 orang dinyatakan mengalami kehilangan kemampuan kognitif berat (*severe cognitive impairment*) dan 74 orang dinyatakan mengalami kehilangan ingatan berat (*severe memory impairment*) (Kuzma *et al.*, 2014).

*National Institute on Alcohol Abuse and Alcoholism* menyatakan bahwa minuman beralkohol yang dikonsumsi dalam jangka panjang akan menyebabkan gangguan pada beberapa organ salah satunya adalah otak. Etanol dalam minuman beralkohol dapat mempengaruhi jaringan otak, sistem neurotransmitter, dan metabolisme (Seymen *et al.*, 2013).

Etanol merupakan zat kimia yang biasa digunakan untuk disinfeksi atau pelarut obat. Etanol dapat juga digunakan sebagai antidotum keracunan metanol (BPOM RI, 2013). Hasil metabolisme etanol berupa asetaldehid dapat merusak jaringan bila metabolit ini terakumulasi (Tong *et al.*, 2011).

Metanol sebagai bahan kimia yang lebih berbahaya dibandingkan dengan etanol juga memberikan peranan dalam kerusakan berbagai sistem terutama yaitu sistem saraf pusat dan sistem saraf tepi. Formaldehid, hasil dari metabolisme metanol, akan terakumulasi dalam tubuh dan merusak banyak jaringan. Dampak akut dari metanol dapat menyebabkan menurunnya daya penglihatan sedangkan dampak kronis dapat menyebabkan nekrosis pada otak (Korabathina, 2015).

Terdapat berbagai sumber rujukan yang telah membahas dampak negatif dari etanol atau metanol namun tidak ada penelitian yang meneliti efek negatif dari kedua bahan kimia ini bila dicampurkan. Pada penelitian ini kami akan meneliti bagaimana dampak negatif campuran kedua bahan ini terhadap jaringan otak.

## **1.2 Rumusan Masalah**

Bagaimana perubahan histopatologi organ otak tikus wistar jantan yang diberikan minuman keras oplosan selama 5, 11, dan 17 hari?

### **1.3 Tujuan**

Untuk menunjukkan bahwa terdapat kerusakan pada gambaran histologi organ otak pada tikus wistar jantan yang diberikan minuman keras oplosan selama 5, 11, dan 17 hari.

### **1.4 Manfaat**

Manfaat penelitian ini adalah:

a. Manfaat bagi peneliti

Peneliti dapat mengaplikasikan ilmunya dalam bidang histopatologi khususnya pada otak serta dapat menambah pengetahuan dan pengalaman dalam melakukan penelitian.

b. Manfaat bagi institusi pendidikan

Penelitian ini dapat dimanfaatkan oleh institusi pendidikan sebagai bahan kepustakaan dan bahan acuan untuk penelitian selanjutnya.

c. Manfaat bagi masyarakat

Penelitian ini dapat memberikan informasi dan peringatan kepada masyarakat akan bahaya miras oplosan terhadap otak.

## **BAB 2. TINJAUAN PUSTAKA**

### **2.1 Minuman Keras Oplosan**

Menurut Peraturan Presiden Republik Indonesia Nomor 74 Tahun 2013 tentang pengendalian dan pengawasan minuman beralkohol, minuman keras adalah minuman yang mengandung etil alkohol atau etanol ( $C_2H_5OH$ ) yang diproses dari bahan hasil pertanian yang mengandung karbohidrat dengan cara fermentasi dan destilasi atau fermentasi tanpa destilasi. Minuman keras atau miras memiliki tiga penggolongan yaitu golongan A memiliki kandungan etanol sebesar kurang dari 5 %, golongan B memiliki kandungan etanol sebesar 5% hingga 20%, dan golongan C memiliki kandungan etanol sebesar 20% hingga 55%.

Minuman keras oplosan merupakan minuman keras yang telah dicampurkan dengan berbagai zat kimia. Miras oplosan ini banyak mengandung berbagai macam zat berbahaya dan yang paling sering digunakan yaitu metanol (BPOM RI, 2014). Pada Peraturan Menteri Kesehatan Republik Indonesia Nomor 33 Tahun 2012 tentang bahan tambahan pangan, metanol tidak termasuk ke dalam salah satu bahan tambahan pangan sehingga metanol tidak diperbolehkan ditambahkan pada makanan atau minuman.

### **2.2 Etanol**

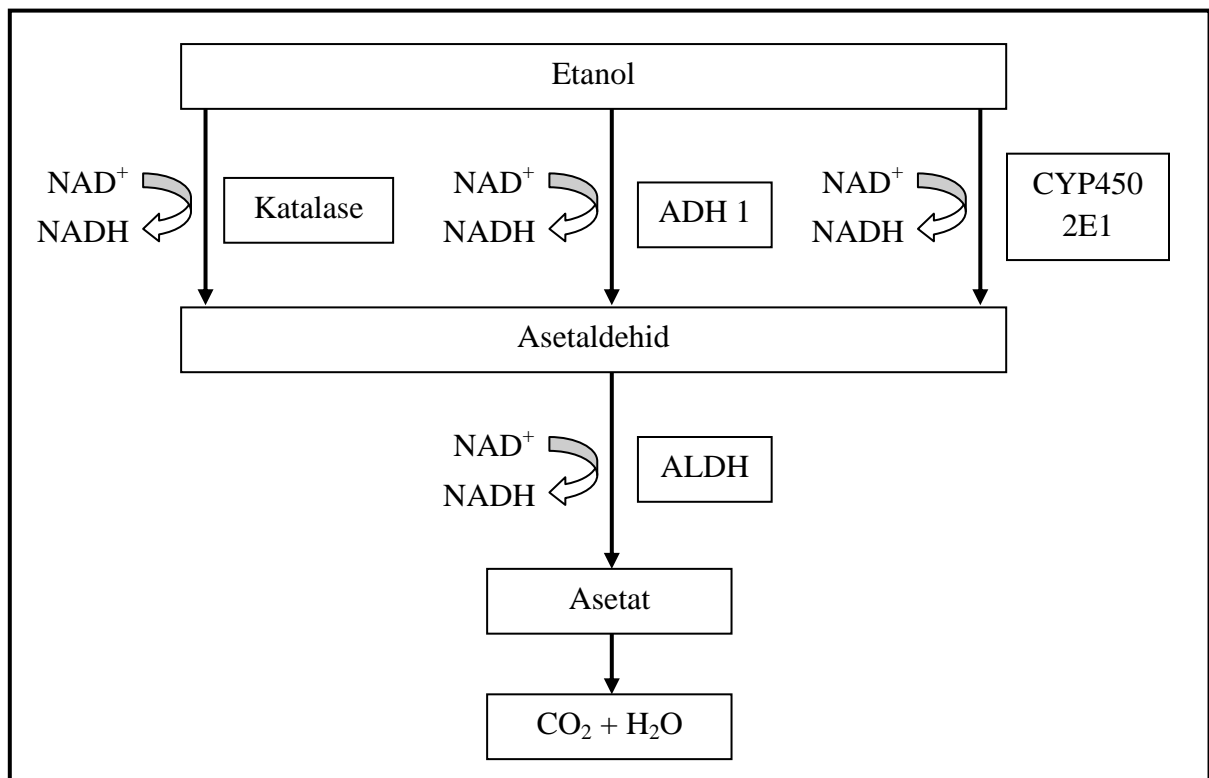
Etanol disebut juga alkohol atau etil alkohol memiliki rumus molekul  $C_2H_5OH$ , titik didih  $78,3\text{ }^{\circ}C$ , dan titik leleh  $-114\text{ }^{\circ}C$  serta memiliki berat molekul sebesar 46,07 (CEFIC Ethyl Alcohol Group, 2004). Dalam dunia medis, etanol digunakan sebagai bahan untuk sterilisasi permukaan (meja kursi), sebagai pengawet atau pelarut dalam obat, dan merupakan antidotum pada keracunan metanol dan etilen glikol. Etanol juga digunakan secara luas sebagai pelarut di industri dan penelitian (BPOM RI, 2014).

Etanol yang masuk ke dalam tubuh akan dimetabolisme di hati, pankreas, dan otak (NIAAA, 2007). Etanol yang dimetabolisme oleh otak akan dibantu empat enzim, yaitu katalase, sitokrom P450 2E1 (CYP450 2E1), alkohol dehidrogenase Kelas 1 (ADH 1) dan aldehyd dehidrogenase (ALDH). Enzim Katalase dapat ditemukan di substansia alba di seluruh bagian otak (Zimatkin dan Lindors, 1996). Enzim CYP450 2E1 dapat ditemukan di seluruh bagian cerebellum khususnya sel glia, dan yang terbanyak ada di Sel piramidal dari frontalis cerebrum, dan batang otak (Hansson *et al.*, 1990). Kadar enzim ADH yang tertinggi dapat ditemukan di sel purkinje pada cerebellum, neuron motorik, kolinergik, dan aminergik pada batang otak (Zimatkin dan Deitrich, 1997). Peranan enzim katalase dalam metabolisme ini lebih banyak dibandingkan dengan enzim lain, yaitu sebesar 60%, CYP450 2E1 sebesar 20 %, dan ADH sebesar kurang dari 20% (Zimatkin *et al.*, 2006). ADH memiliki peranan yang minimal dikarenakan jenis dari ADH pada otak adalah ADH 1 dan ADH 3, di mana jumlah ADH 1 sangat sedikit (Zimatkin dan Deitrich, 1997). Metabolisme etanol ini dapat dilihat pada gambar 2.1.

Etanol yang masuk ke dalam otak dengan menembus sawar darah otak akan melalui beberapa tahapan metabolisme. Pertama, etanol akan berubah menjadi Asetaldehid akibat adanya enzim katalase, CYP450 2E1, dan ADH. Asetaldehid merupakan substansi yang toksisitasnya sangat tinggi namun masa hidupnya sangat pendek. Asetaldehid akan diubah menjadi asetat dengan bantuan aldehyd dehidrogenase. Asetat merupakan substansi yang kurang aktif. Setelah itu, asetat akan dimetabolisme menjadi air dan karbon dioksida melalui siklus krebs untuk dieliminasi (NIAAA, 2007).

Kerusakan organ akibat etanol dapat dipengaruhi oleh rute dan waktu paparan serta dosis etanol. Rute paparan adalah jalur masuk etanol ke dalam tubuh. Etanol dapat terpapar pada tubuh dengan cara terhirup, tertelan, kontak dengan kulit dan mata. Waktu paparan adalah lamanya etanol terpapar pada tubuh. Waktu paparan dapat berupa jangka pendek dan jangka panjang. Dosis etanol yang dipaparkan ke tubuh berpengaruh dengan tingkat kerusakan (BPOM RI, 2013).

Paparan jangka pendek oleh etanol dengan cara terhirup dapat menyebabkan iritasi saluran pernapasan sehingga menyebabkan batuk. Etanol dapat menyebabkan rasa terbakar pada saluran cerna, sakit kepala, rasa bingung, pusing, hilang kesadaran, mual, muntah, hipoglikemia, serta gangguan keseimbangan asam basa dan elektrolit bila tertelan. Etanol yang kontak dengan mata dan kulit dapat teriritasi (BPOM RI, 2013).

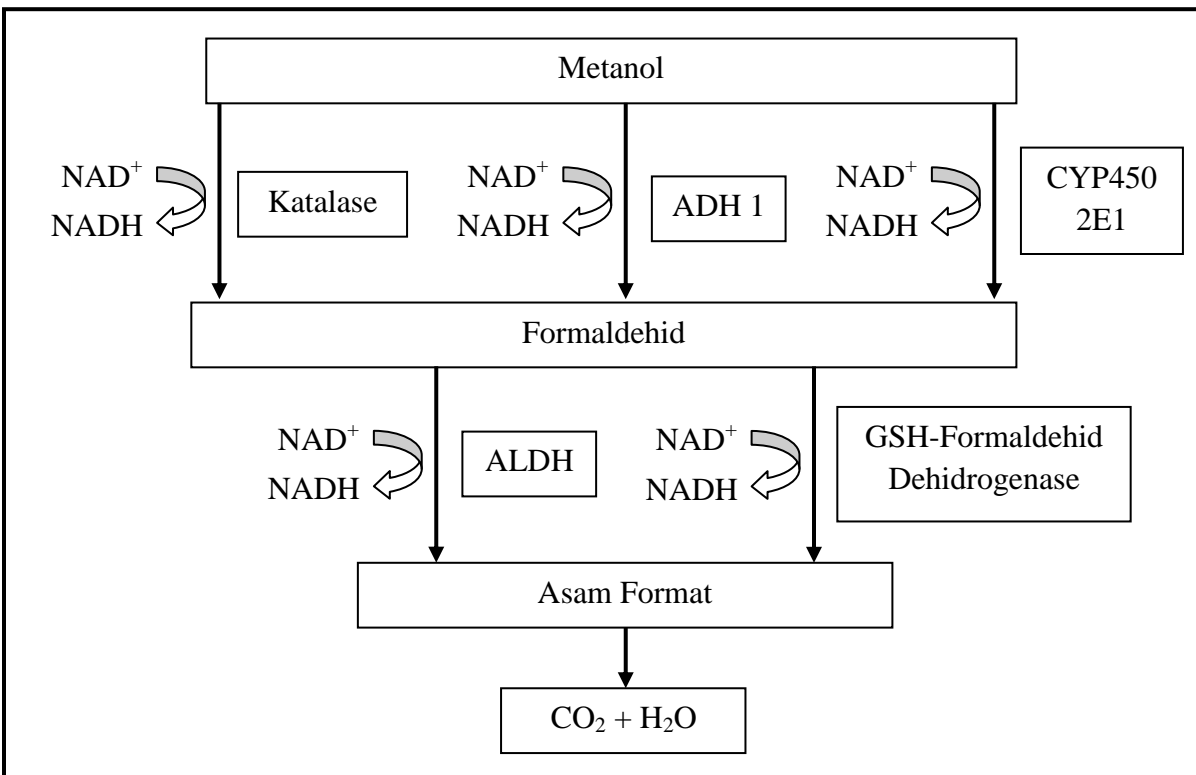


Gambar 2.1 Metabolisme etanol di otak (Zimatkin, 2006; NIAAA, 2007)

Paparan jangka panjang oleh etanol dapat lebih merusak organ paparanya. Organ hepar yang terkena oleh etanol dalam jangka panjang dapat menjadi sirosis hati, hepatitis alkoholik (Parkhomenko *et al.*, 2011). Organ otak juga terkena dampak paparan etanol yaitu terjadinya atropi dan degenerasi cerebellum (Harper, 2009).

### 2.3 Metanol

Metanol disebut juga metil alkohol memiliki rumus molekul  $\text{CH}_3\text{OH}$ , titik didih  $65\text{ }^\circ\text{C}$ , dan titik leleh  $-98\text{ }^\circ\text{C}$  serta berat molekul sebesar 32,04 (BASF, 2004). Metanol merupakan zat kimia yang dibuat secara sintesis dan biasanya tersedia dalam konsentrasi tinggi untuk keperluan industri. Metanol banyak digunakan untuk cat; sebagai penghilang vernis; sebagai pelarut dalam industri; digunakan dalam pembuatan formaldehid, asam asetat, derivat metil, dan asam anorganik; sebagai penguat bahan bakar (*fuel octane booster*); sebagai bahan bakar pada kompor *portable* (BPOM RI, 2014).



Gambar 2.2 Metabolisme metanol di otak (Skrzydewska, 2003; Tulpule dan Dringen, 2013; Jacobsen dan McMartin, 1997)

Metanol yang dikonsumsi oleh manusia akan mengalami metabolisme. Metanol akan dimetabolisme menjadi formaldehid dengan bantuan enzim katalase, ADH 1, dan CYP450 2E1. Pada tikus, enzim katalase memegang peran yang lebih



besar dalam metabolisme metanol menjadi formaldehid pada otak dibandingkan dengan enzim ADH (Skrzydewska, 2003). Formaldehid yang sudah terbentuk, akan dimetabolisme lagi menjadi asam format oleh glutathione (GSH)-formaldehid dehidrogenase dan ALDH (Tulpule dan Dringen, 2013). Asam format akan dieliminasi setelah berubah menjadi air dan karbondioksida melalui siklus krebs (Jacobsen dan McMartin, 1997). Tahapan metabolisme metanol ini dapat dilihat pada gambar 2.2.

Kerusakan organ akibat metanol dapat dipengaruhi oleh rute dan waktu paparan serta dosis metanol seperti pada etanol. Paparan jangka pendek metanol dapat menyebabkan berbagai permasalahan kesehatan. Metanol yang terhirup dapat menyebabkan iritasi saluran napas, batuk, pusing, sakit kepala, mual, lemah, gangguan penglihatan. Iritasi pada kulit dan mata dapat terjadi apabila kulit dan mata mengalami kontak dengan metanol. Nyeri perut, muntah, kebutaan, bahkan kematian dapat disebabkan oleh metanol yang tertelan. Paparan jangka panjang metanol dapat menyebabkan kerusakan yang lebih berbahaya. Kerusakan ini mengarah pada organ-organ sasarannya yaitu mata, ginjal, hati, sistem syaraf pusat, dan saraf optik (BPOM RI, 2013).

## **2.4 Otak**

### **2.4.1 Anatomi**

Otak merupakan bagian dari susunan saraf pusat yang terletak di dalam cavum cranii, dilanjutkan sebagai medulla spinalis setelah melalui foramen magnum. Otak memiliki 3 bagian utama, yaitu otak depan, tengah, dan belakang yang dapat dilihat pada gambar 2.3. Pada bagian otak depan, terdapat dua bagian yaitu cerebrum dan diencephalon. Pada bagian otak belakang, terdapat tiga bagian yaitu pons, medulla oblongata, dan cerebellum sedangkan bagian otak tengah merupakan satu bagian sendiri (Paulsen dan Waschke, 2013).

Cerebrum adalah bagian yang terbesar dari otak dan terdiri atas dua hemisferium cerebri yang dihubungkan oleh corpus callosum. Hemisferium

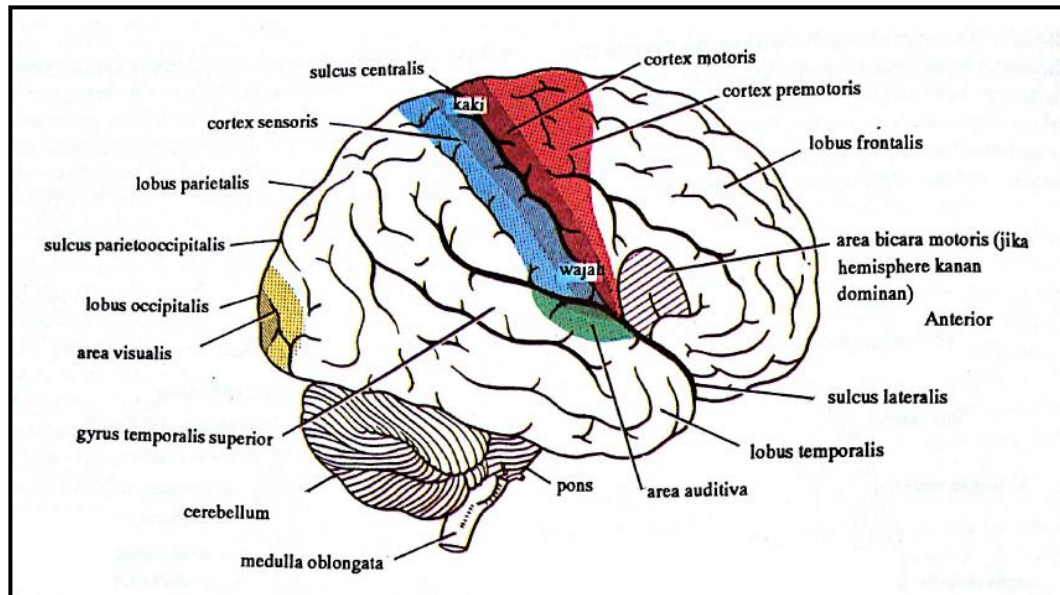
dipisahkan oleh sebuah celah, yaitu *fissura longitudinalis cerebri*. Setiap hemisferium memiliki rongga didalamnya yang disebut *ventriculus lateralis*. *Ventriculus lateralis* akan berhubungan dengan *ventriculus lateralis* melalui *foramina interventriculus* (Snell, 2012).

*Diencephalon* tidak terlihat dari permukaan otak. *Diencephalon* memiliki dua bagian, yaitu *thalamus* yang berada di dorsal dan *hypothalamus* yang berada di ventral. *Thalamus* terletak di kanan dan kiri *ventriculus tertius*. *Hypothalamus* membentuk bagian bawah dinding lateral dan dasar *ventriculus tertius* (Snell, 2012).

Otak tengah atau *mesencephalon* adalah bagian otak yang berjalan melewati *incisura tentorii* dan menghubungkan otak depan dengan otak belakang. *Mesencephalon* terdiri atas dua belahan lateral yang disebut *pedunculus cerebri*. Terdapat rongga sempit di dalam *mesencephalon* yang disebut dengan *aqueductus cerebri* yang berfungsi untuk menghubungkan *ventriculus tertius* dengan *ventriculus quartus* (Snell, 2012).

*Pons* merupakan bagian dari otak belakang yang berada di anterior *cerebellum*, di bawah *mesencephalon*, dan di atas *medulla oblongata*. *Pons* memiliki fungsi sebagai penghubung kedua belahan dari *cerebellum*. Serabut-serabut saraf asenden dan desenden pada *pons* menghubungkan otak depan, *mesencephalon*, dan *medulla spinalis* (Snell, 2012).

*Medulla oblongata* memiliki bentuk kerucut dan menghubungkan *pons* dengan *medulla spinalis*. Pada anterior *medulla*, terdapat *fissura mediana*, dan pada setiap sisi terdapat benjolan yang disebut *pyramis*. Pada *pyramis*, serabut-serabut desendens menyilang ke sisi kontralateralnya sehingga membentuk *decussatio pyramidum*. Posterior dari *pyramis*, terdapat *oliva*. *Pedunculus cerebelli* yang terdapat di posterior *oliva* berfungsi untuk menghubungkan *medulla* dengan *cerebellum* (Snell, 2012).



Gambar 2.3 Susunan saraf pusat serta pembagiannya (Snell, 2012)

Cerebellum terletak di dalam fossa cranii posterior di bawah tentorium cerebelli. Cerebellum berada di posterior dari pons dan medulla oblongata. Cerebellum memiliki dua hemisferium dan dihubungkan oleh vermis. Rongga di dalam otak belakang disebut dengan ventriculus quartus. Rongga ini dibatasi pons, medulla oblongata, vellum medullare superior dan inferior serta cerebellum (Snell, 2012).

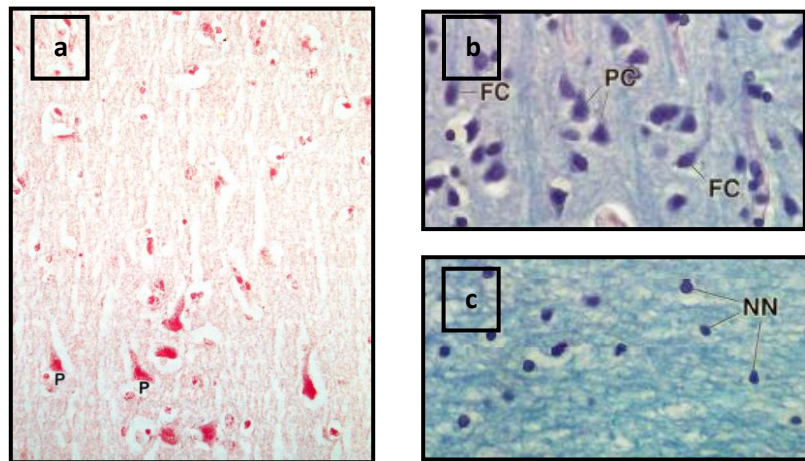
#### 2.4.2 Histologi

Sistem saraf pusat (SSP) hampir tidak memiliki jaringan ikat sehingga konsistensi organ ini seperti gel yang relatif lunak. Bila diiris, cerebrum, cerebellum, dan medulla spinalis memperlihatkan daerah putih (substansia alba) dan daerah kelabu (substansia grisea). Perbedaan antara substansia alba dan grisea adalah distribusi mielin (Mescher, 2011).

Pada SSP, terdapat dua jenis sel yaitu sel neuron dan sel penyokong/glia. Sel neuron memiliki tiga karakteristik, yaitu badan sel, akson, dan dendrit. Sel glia memiliki enam jenis sel, yaitu oligodendrosit, astrosit, sel endolimf, mikroglia, sel

schwann dan sel satelit ganglia (Mescher, 2011). Pada korteks atau substansia grisea dapat ditemukan sel neuron, oligodendrosit, astrosit, mikroglia, serta sabut saraf tanpa mielin sedangkan pada medulla atau substansia alba dapat ditemukan sel glia dan sabut saraf bermielin (Halim, 2012).

Substansia alba memiliki komponen utama berupa akson bermielin dan oligodendrosit. Pada substansia alba, tidak ditemukan badan sel neuron namun terdapat mikroglia (Mescher, 2011).



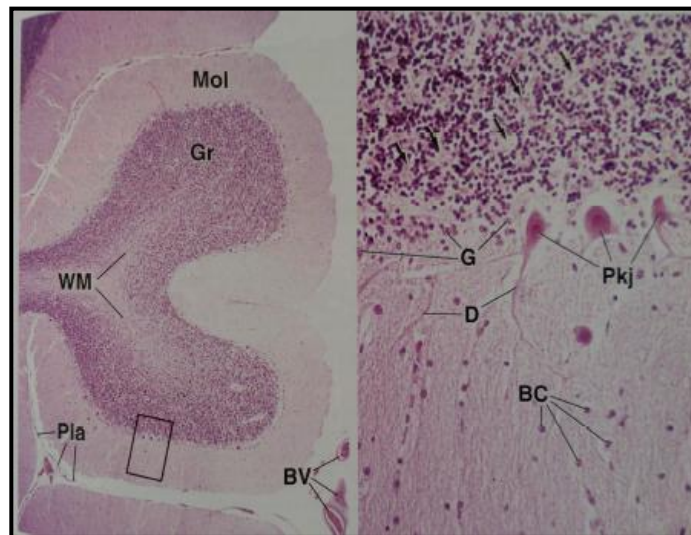
Gambar 2.4 Histologi Cerebrum. a, b Korteks Cerebri (Substansia Grisea), dan c Substansia Alba. P dan PC: Sel Piramidal; FC: Sel Fusiform; dan NN: Sel Neuroglia. (Mescher, 2011)

Substansia grisea mengandung sejumlah besar badan sel neuron, dendrit, bagian akson yang tidak bermielin, astrosit, dan sel mikroglia. Substansia grisea terdapat di permukaan cortex cerebri dan cerebellum sedangkan substansia alba letaknya lebih ke pusat. Pada cortex cerebri, terdapat enam lapisan neuron. Neuron terbanyak pada cortex cerebri adalah neuron piramidal yang dapat dilihat pada gambar 2.4 (Mescher, 2011).

Cortex cerebelli memiliki 3 lapisan (lihat gambar 2.5), yaitu lapisan molekuler, ganglioner, dan granuler. Lapisan molekuler berada di paling luar yang berisi neuron yang tidak begitu padat. Lapisan ganglioner yang terdiri atas neuron berukuran besar yang disebut sel purkinje. Lapisan granular merupakan lapisan yang

terdalam dari cortex cerebelli dan berisi neuron yang sangat kecil (terkecil di tubuh) (Mescher, 2011).

Medulla spinalis memiliki substansia alba dan grisea seperti otak namun letaknya terbalik. Substansia alba berada dipinggir dan substansia grisea berada di bagian dalam serta berbentuk seperti huruf H. Pada bagian pusat, terdapat suatu lubang, yaitu canalis centralis. Tungkai substansia grisea membentuk cornu anterior, yang mengandung neuron motorik serta cornu posterior yang menerima serabut sensorik dari ganglia spinal (radiks dorsal) (Mescher, 2011).



Gambar 2.5 Histologi Cerebellum. Mol: Lapisan Molekuler; Gr: Lapisan Granuler; WM: Substansia Alba; Pia: Pia mater; BV: Pembuluh Darah; G: Sel Golgi; D: Dendrit; BC: Sel Basket; dan Pkj: Sel Purkinje (Eroschenko, 2013)

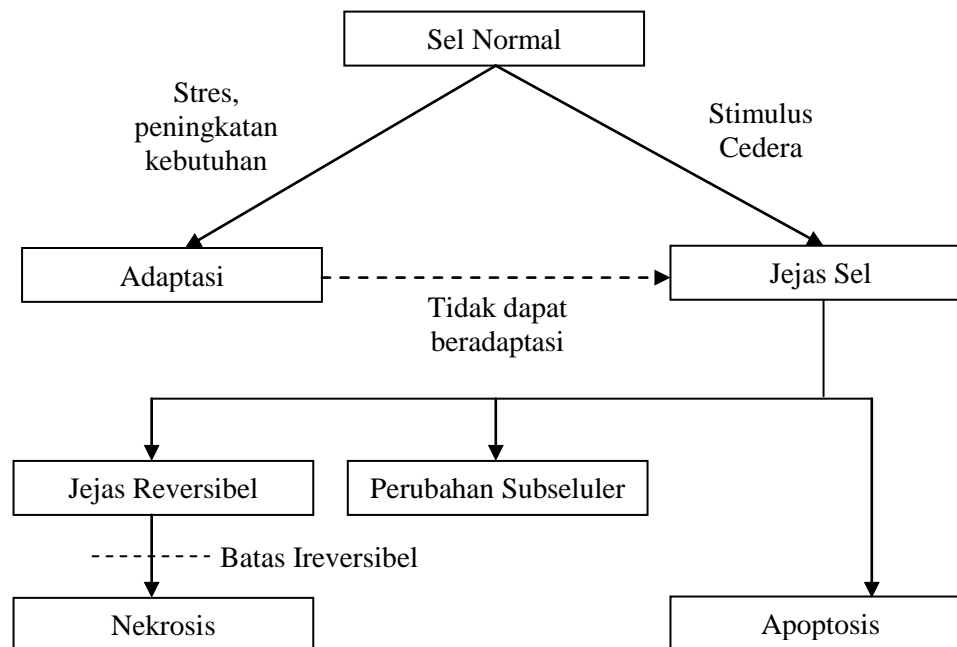
## 2.5 Jejas dan Kematian Sel

Jejas sel adalah keadaan dimana sel melakukan adaptasi secara berlebihan. Jejas yang terjadi ini bersifat reversibel sehingga sel tersebut dapat kembali kepada kondisi stabil seperti semula. Jejas tersebut dapat menjadi ireversibel apabila stres yang mengenai sel memberat dan menetap maka akan terjadi kematian sel (Kumar *et al.*, 2007).

Jejas pada sel dapat disebabkan oleh hipoksia, bahan kimia, agen infeksius, reaksi imunologi, defek genetik, ketidakseimbangan nutrisi, agen fisik (trauma), dan

penuaan. Terdapat beberapa prinsip mekanisme biokimiawi terjadinya jejas, yaitu depleksi ATP, deprivasi oksigen atau pembentukan *Reactivated Oxygen Species* (ROS), hilangnya hemostasis kalsium, defek pada permeabilitas membran plasma, dan kerusakan mitokondria.

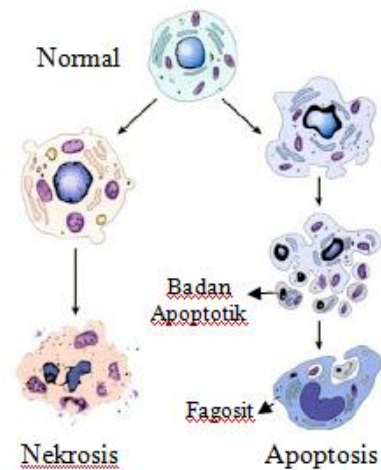
Terdapat dua jenis kematian sel (lihat gambar 2.6), yaitu apoptosis dan nekrosis. Apoptosis merupakan kematian sel yang terprogram yang dikontrol secara internal. Keadaan tersebut terjadi secara fisiologis. Nekrosis adalah kematian sel yang disebabkan oleh adanya kerusakan patologis, contohnya terpajan oleh toksin (Kumar *et al.*, 2007).



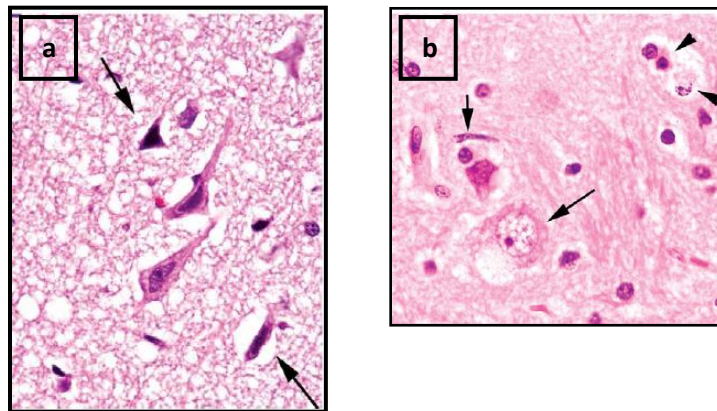
Gambar 2.6 Jejas, Adaptasi, dan Kematian Sel. (Kumar *et al.*, 2007)

Apoptosis pada sel adalah cara kematian sel yang penting dan tersendiri, yang dibedakan dengan nekrosis (lihat gambar 2.7). Secara histologis, apoptosis digambarkan dengan sel-sel yang mengerut dengan cepat, membentuk kuncup sitoplasmik, dan fragmen menjadi badan-badan apoptotik yang terdiri atas vesikel sitosol dan organel yang dibungkus membran. Apoptosis seringkali tidak tampak pada mikroskop. Nekrosis pada sel terdapat tiga gambaran (lihat gambar 2.8) yaitu,

kariolisis, piknosis, dan karioreksis. Kariolisis ditandai dengan basofilia kromatin yang memudar, yang disebabkan oleh aktivitas DNase. Piknosis ditandai dengan menyusutnya inti sel dan peningkatan basofil di mana DNA berkondensasi menjadi massa yang menyusut padat. Karioreksis ditandai dengan inti sel yang piknotik akan berfragmen dan dalam 1-2 hari akan menghilang.



Gambar 2.7 Apoptosis dan Nekrosis. (Sumber: Kumar *et al.* 2007)



Gambar 2.8 Sel Nekrosis. (a) panah menunjuk sel neuron yang piknotik. (b) panah panjang: sel bengkak dan vakuolisasi, panah pendek: sel mikroglia, ujung panah: sel piknotik atau karioreksis. (Garman, 2011)

## 2.6 Patofisiologi Kerusakan Otak

Kerusakan otak oleh etanol dan metanol dapat melalui berbagai jalur patofisiologi. Kerusakan ini lebih banyak disebabkan oleh hasil metabolisme dari kedua zat kimia tersebut, yaitu asetaldehid dan formaldehid.

Ethanol yang masuk ke dalam otak dapat menurunkan rasio *nicotinamide adenine dinucleotide/Nicotinamide adenine dinucleotide* (NADH/NAD) sehingga akan terjadi kerusakan membran sel (Seymen *et al.*, 2013). Asetaldehid hasil metabolisme etanol akan menyebabkan berbagai efek toksik terhadap otak. Sifat asetaldehid yaitu sangat reaktif dan mudah sekali terikat dengan protein, lipid, dan DNA. Ikatan asetaldehid dengan protein menyebabkan kerusakan fungsi. Ikatan yang terbentuk oleh asetaldehid dan lipid menyebabkan terjadinya peroksidasi lipid. Kedua ikatan ini akan membentuk *reactive oxygen species* (ROS). Peningkatan ROS dapat menyebabkan penurunan viabilitas sel neuron yang disebabkan oleh terjadinya inhibisi terhadap rantai transpor elektron dan pembentukan ATP. Hal tersebut menyebabkan mitokondria kekurangan ATP sehingga pada akhirnya akan terjadi kematian sel. Asetaldehid yang berikatan dengan DNA akan terjadi kerusakan atau mutasi (Tong *et al.*, 2011).

Formaldehid hasil metabolisme dari methanol memiliki efek toksik terbesar dibandingkan dengan metanol dan asam format. Penelitian Lee *et al.* pada tahun 2008 membuktikan bahwa formaldehid menurunkan viabilitas sel neuron secara drastis dibandingkan dengan efek toksik dari metanol dan asam format.

Formaldehid yang terakumulasi di otak akan menyebabkan empat hal, yaitu penghambatan rantai respirasi pada mitokondria, penurunan GSH dalam sel otak, peningkatan GSH ekstraselular, dan peningkatan asam format dan asam laktat. Keempat hal tersebut menyebabkan neurodegenerasi dari otak (Tulpule dan Dringen, 2013).

Penghambatan rantai respirasi pada mitokondria menyebabkan penurunan energi hingga pada tahapan krisis energi. Penurunan energi ini menyebabkan fungsi sel otak menjadi terganggu. Energi yang terus turun ini menyebabkan terstimulasinya



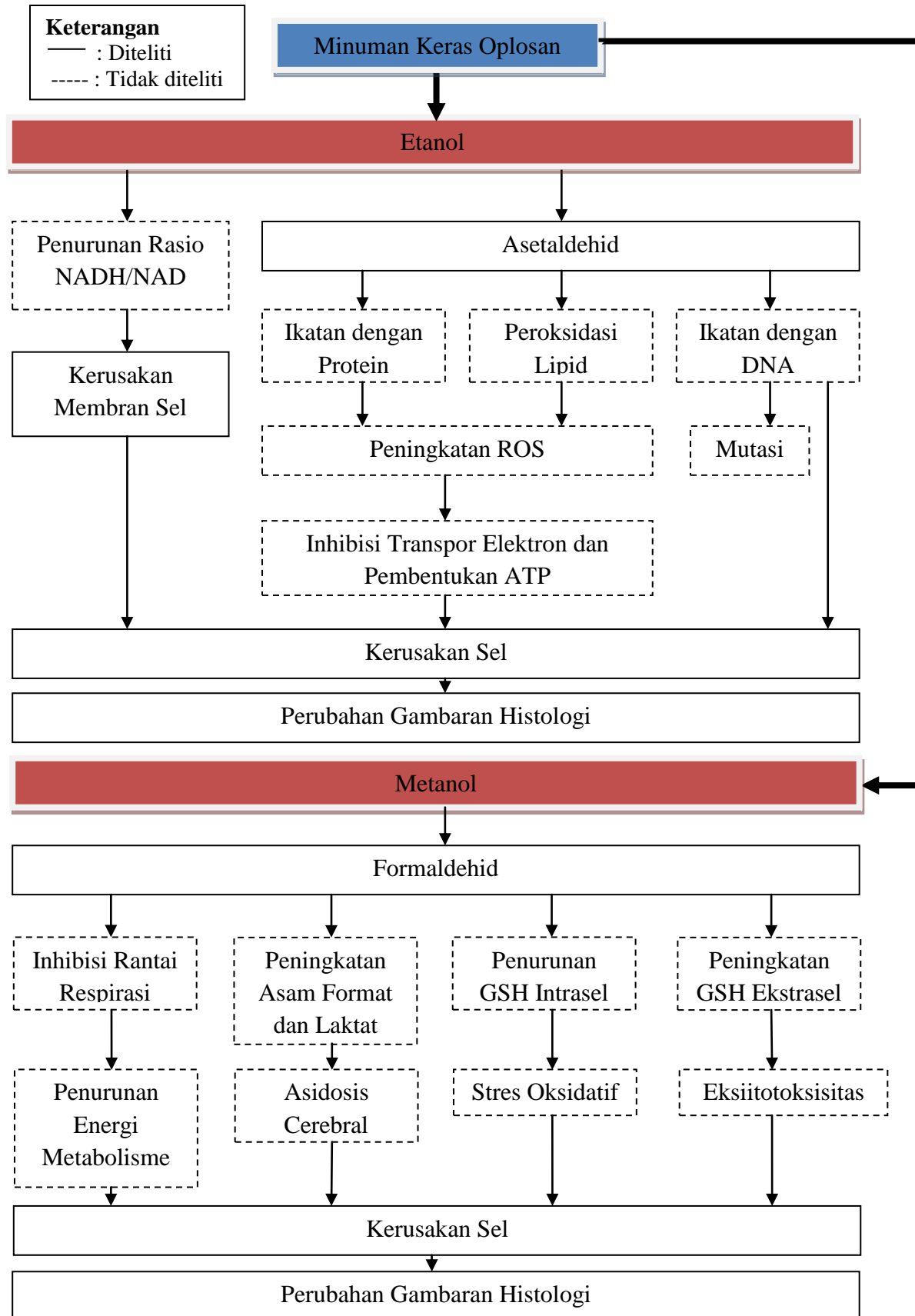
glikolisis. Glikolisis menyebabkan penumpukan asam laktat. Asam format, hasil metabolisme formaldehid, bersama dengan asam laktat menyebabkan asidosis cerebral karena terjadi pembengkakan pada astrosit, gangguan transmisi sinyal saraf, dan defisit neurologis (Tulpule dan Dringen, 2013).

Paparan formaldehyde secara terus menerus akan menyebabkan penurunan GSH intraselular dan peningkatan GSH ekstraselular. GSH memegang peranan penting untuk melindungi otak dari ROS dan detoksifikasi xenobiotik. Stres oksidatif yang sangat berat dapat terjadi apabila penurunan tersebut berjalan terus menerus. GSH juga memiliki peranan sebagai neurotransmitter dan neuromodulator pada reseptor glutamat yang berfungsi untuk menyimpan ingatan dan proses belajar. GSH yang terakumulasi di ekstraselular akan menyebabkan eksitotoksitas (Tulpule dan Dringen, 2013).

## 2.7 Kerangka Konsep

Etanol dan metanol didalam miras oplosan akan menimbulkan kerusakan pada jaringan dengan berbagai cara. Lihat Gambar 2.9 dibawah ini menjelaskan langkah-langkah terjadinya kerusakan yang disebabkan oleh metanol, etanol, dan metabolitnya.

Etanol dapat merusak sel dengan dua jalur yaitu melalui etanol sendiri atau melalui metabolismenya. Kerusakan dan kematian sel dapat diakibatkan oleh etanol yang memiliki efek secara langsung terhadap penurunan rasio *nicotinamide adenine dinucleotide/Nicotinamide adenine dinucleotide* (NADH/NAD) sehingga akan terjadi kerusakan membran sel (Seymen et al., 2013). Etanol yang dikonsumsi akan dimetabolisme menjadi asetaldehid. Asetaldehid akan berikatan dengan protein dan lipid pada sel sehingga terbentuk ROS. Asetaldehid juga dapat berikatan dengan DNA yang akan merusak DNA atau memutasinya (Tong et al., 2011). Formaldehid menyebabkan terjadinya peningkatan asam format dan asam laktat, terganggunya GSH sehingga terjadi stres oksidatif, serta terjadi penurunan energi metabolisme akibat penghambatan rantai respirasi pada mitokondria (Tulpule dan Dringen, 2013).



Gambar 2.9 Kerangka Konsep

## **2.8 Hipotesis Penelitian**

Terdapat kerusakan pada gambaran histologi organ otak pada tikus wistar jantan yang diberikan minuman keras oplosan dengan waktu bertingkat. Kerusakan ini ditandai dengan adanya Sel yang mengalami nekrosis.

## **BAB 3. METODE PENELITIAN**

### **3.1 Jenis Penelitian**

Penelitian ini menggunakan *true experimental laboratories* secara *in vivo* dengan rancangan *post test only control group design*.

### **3.2 Tempat dan Waktu Penelitian**

Penelitian ini akan dilaksanakan di tiga tempat, antara lain UPT Pengujian Sertifikasi Mutu Barang Lembaga Tembakau Jember untuk mengetahui kadar etanol dan metanol dalam miras oplosan di Jember, Fakultas Kedokteran Gigi Universitas Jember sebagai lokasi pemeliharaan dan perlakuan tikus wistar serta Laboratorium Patologi Anatomi Fakultas Kedokteran Universitas Jember untuk pengamatan histopatologi sel otak. Penelitian ini dilakukan pada bulan Oktober hingga Desember 2015

### **3.3 Populasi dan Sampel Penelitian**

#### **3.3.1 Populasi Penelitian**

Populasi pada penelitian ini merupakan tikus putih galur wistar jantan.

#### **3.3.2 Sampel Penelitian**

Pada Penelitian ini terdapat kriteria inklusi dan eksklusi yang bertujuan untuk membuat homogen sampel yang akan digunakan. Kriteria inklusi sampel penelitian adalah sebagai berikut.

- a. Tikus putih galur wistar jantan,
- b. umur 2 – 3 bulan, dan
- c. berat 100 – 200 gram.

Kriteria eksklusi pada penelitian ini adalah tikus yang mati saat penelitian.

### 3.3.3 Jumlah Sampel

Pada penelitian ini dilakukan pengulangan pada tiap kelompok untuk mencegah adanya bias. Penghitungan besarnya pengulangan menggunakan rumus federer, yaitu

$$(n-1)(p-1) \geq 15$$

$$(n-1)(4-1) \geq 15$$

$$3n-3 \geq 15$$

$$3n \geq 18$$

$$n \geq 6.$$

Keterangan:

p = jumlah kelompok,

n = jumlah sampel dalam kelompok, dan

p = 4.

Setelah dihitung dengan rumus tersebut didapatkan  $n \geq 6$ . Pada tiap kelompok perlakuan, minimal ada 6 tikus putih galur wistar sehingga total tikus galur wistar yang dibutuhkan minimal ada 24 ekor.

## 3.4 Variabel Penelitian

### 3.4.1 Variabel Bebas

Variabel bebas dari penelitian ini adalah waktu pemberian miras oplosan, yaitu 5, 11, dan 17 hari.

### 3.4.2 Variabel Terikat

Variabel terikat pada penelitian ini adalah perubahan bentukan histopatologi otak berupa jumlah sel neuron dan sel glia yang nekrosis.

### 3.4.3 Variabel Kontrol

Variabel kontrol pada penelitian ini ada empat, yaitu jenis kelamin, galur, dosis miras oplosan, dan pemeliharaan.

## 3.5 Definisi Operasional

### 3.5.1 Minuman Keras Oplosan

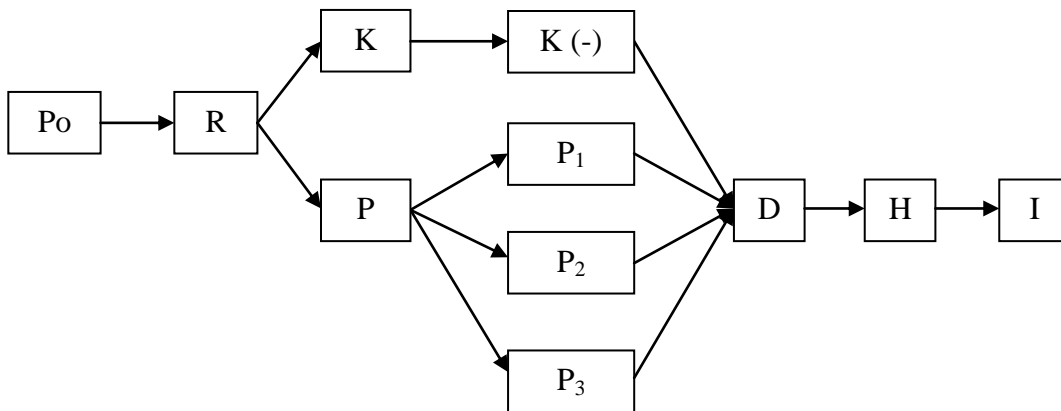
Minuman keras oplosan atau disebut miras oplosan adalah larutan yang dibuat dengan campuran 43,2% etanol dan 8,64% metanol dalam 3 ml larutan dengan pelarut aquadest.

### 3.5.2 Perubahan Histopatologi Otak

Perubahan histopatologi organ otak merupakan perubahan pada jaringan histologi otak yang dilihat pada kerusakan sel neuron pada bagian lobus frontalis dari korteks cerebri. Studi kohort selama 19 tahun, menyatakan bahwa alkohol dapat mempengaruhi kemampuan kognitif (Kuzma *et al.*, 2014). Kemampuan kognitif yang paling utama adalah berbicara yang diperankan oleh korteks cerebri pada area broca pada lobus frontalis (Lumbantobing, 2006). Hal ini sebagai alasan mengapa lobus frontalis dipilih menjadi sampel jaringan. Perubahan jaringan diamati melalui penghitungan sel neuron dan sel glia yang mengalami nekrosis berupa piknotik, karioreksis, dan kariolisis dengan 5 lapang pandang pada setiap preparat dan kemudian menjumlahkannya (Tjandra, 2010). Sel neuron dan sel neuroglia yang tidak dihitung adalah sel yang masih hidup berupa sel normal dan sel yang mengalami degenerasi..

## 3.6 Rancangan Penelitian

Rancangan penelitian yang digunakan pada penelitian ini adalah rancangan eksperimental dengan tiga kelompok perlakuan dan satu kelompok kontrol.



Gambar 3.1 Rancangan Penelitian

Keterangan:

Po : Populasi tikus putih galur wistar jantan

R : Randomisasi sampel

K : Kelompok kontrol

P : Kelompok Perlakuan

K (-) : Tidak diberi miras oplosan

P<sub>1</sub> : Diberi miras oplosan selama 5 hari dengan frekuensi dua hari sekali

P<sub>2</sub> : Diberi miras oplosan selama 11 hari dengan frekuensi dua hari sekali

P<sub>3</sub> : Diberi miras oplosan selama 17 hari dengan frekuensi dua hari sekali

D : Dislokasi Servikal seluruh kelompok

H : Analisis Histopatologi

I : Analisis Data

### 3.7 Prosedur Penelitian

#### 3.7.1 Uji Pendahuluan

Pada uji pendahuluan, ditentukan dosis miras oplosan yang akan digunakan saat penelitian. Miras oplosan diperoleh dari produsen miras dan Polres Kabupaten Jember. Miras oplosan tersebut kemudian diidentifikasi kandungan etanol dan metanolnya di UPT Pengujian Sertifikasi Mutu Barang Lembaga Tembakau Jember. Setelah diidentifikasi, kandungan etanol dan metanol pada miras oplosan, yaitu 20% etanol dan 4% metanol. Dosis tersebut kemudian dikonversi dengan *Dietary*

*guidelines for Americans* tahun 2010 dan Laurence *et al.* tahun 2008 menjadi 1,296 ml etanol absolut, 0,2592 ml metanol absolut, dan 1,4448 ml aquadest dengan kandungan etanol sebesar 43,2% dan metanol sebesar 8,64%. Dosis inilah yang akan diberikan kepada tikus wistar jantan.

### 3.7.2 Adaptasi Hewan Coba

Adaptasi hewan coba dilakukan selama 7 hari. Hewan coba diberikan makanan dan minuman secara *ad libitum*. Makanan yang diberikan berupa pelet Turbo dan minuman berupa aquadest. Sekam padi diberikan sebagai alas kandang. Kandang dibersihkan tiga hari sekali.

### 3.7.3 Perlakuan pada Hewan Coba

Hewan coba dibagi menjadi empat kelompok perlakuan.

1. Kelompok K adalah kelompok kontrol. Hewan coba tidak diberikan perlakuan apapun.
2. Kelompok P<sub>1</sub> adalah kelompok hewan coba yang diberi 3 ml miras oplosan selama 5 hari dengan frekuensi dua hari sekali.
3. Kelompok P<sub>2</sub> adalah kelompok hewan coba yang diberi 3 ml miras oplosan selama 11 hari dengan frekuensi dua hari sekali.
4. Kelompok P<sub>3</sub> adalah kelompok hewan coba yang diberi 3 ml miras oplosan selama 17 hari dengan frekuensi dua hari sekali.

Setelah hari ke – 5, 11, dan 17, tikus diterminasi 24 jam setelah pemberian miras oplosan yang terakhir dengan cara dislokasi servikal. Otak segera diambil dan dimasukkan ke dalam formalin.

### 3.7.4 Pembuatan dan Pewarnaan Preparat Histopatologi Otak

Sampel organ otak tikus berupa lobus frontalis yang telah ditaruh pada buffer formalin kemudian diambil dan diletakkan didalam casset (*tissuetek*) kemudian di *washing* (dibersihkan dengan air mengalir) selama kurang lebih 2 jam agar formalin



yang ada dalam organ otak benar-benar bersih. Setelah dilakukan *washing* maka tahap selanjutnya adalah *dehydration* (etanol 70 %, 80 %, 96 % dan absolut). Selanjutnya tahap *clearing* untuk mengeluarkan alkohol dari jaringan dan menggantinya dengan xylol. Setelah organ otak dilakukan *clearing* maka tahap selanjutnya adalah *embedding* dimana organ otak dibenamkan dalam parafin cair yang kemudian akan membentuk blok parafin. Langkah selanjutnya adalah pemotongan (*sectioning*) adalah proses pemotongan blok parafin dengan menggunakan mikrotom. Ketebalan pemotongan 5 mikrometer. Jaringan yang telah dipotong selanjutnya dimasukkan dalam waterbath dengan suhu sekitar 50°C yang kemudian diletakkan pada kaca obyek yang sudah diolesi mayer albumin dan dioven selama  $\pm$  15 menit. Kemudian dikeringkan dalam suhu kamar dan preparat siap diwarnai dengan H.E (Azharini, 2015).

Pewarnaan preparat di atas gelas objek direndam dalam xylol I 5 menit, dilanjutkan xylol II, III masing-masing 5 menit. Kemudian preparat direndam dalam alkohol 100% I dan II masing-masing 5 menit, selanjutnya ke dalam aquades dan kemudian direndam dalam Harris Hematoxylin selama 15 menit. Celupkan ke dalam aquades dengan cara mengangkat dan menurunkannya. Preparat kemudian dicelupkan ke dalam acid alkohol 1% sebanyak 7-10 celupan, direndam dalam aquades 15 menit, dan dalam eosin selama 2 menit. Selanjutnya preparat direndam dalam alkohol 96% I dan II masing-masing 3 menit, alkohol 100 % I dan II masing-masing 3 menit, dan dalam xylol IV dan V masing-masing 5 menit. Preparat dikeringkan dan dilakukan mounting dengan menggunakan entelan (Azharini, 2015).

### **3.8 Analisis Histopatologis**

Preparat yang telah dibuat akan diamati dibawah mikroskop cahaya dengan perbesaran 400 X. Penghitungan sel dilakukan dengan metode lima lapang pandang yang diutamakan pada fokus neuron yang mengalami nekrosis. Pada tiap lapang pandang, akan diamati perubahan apa saja yang terjadi. Sel yang dihitung merupakan

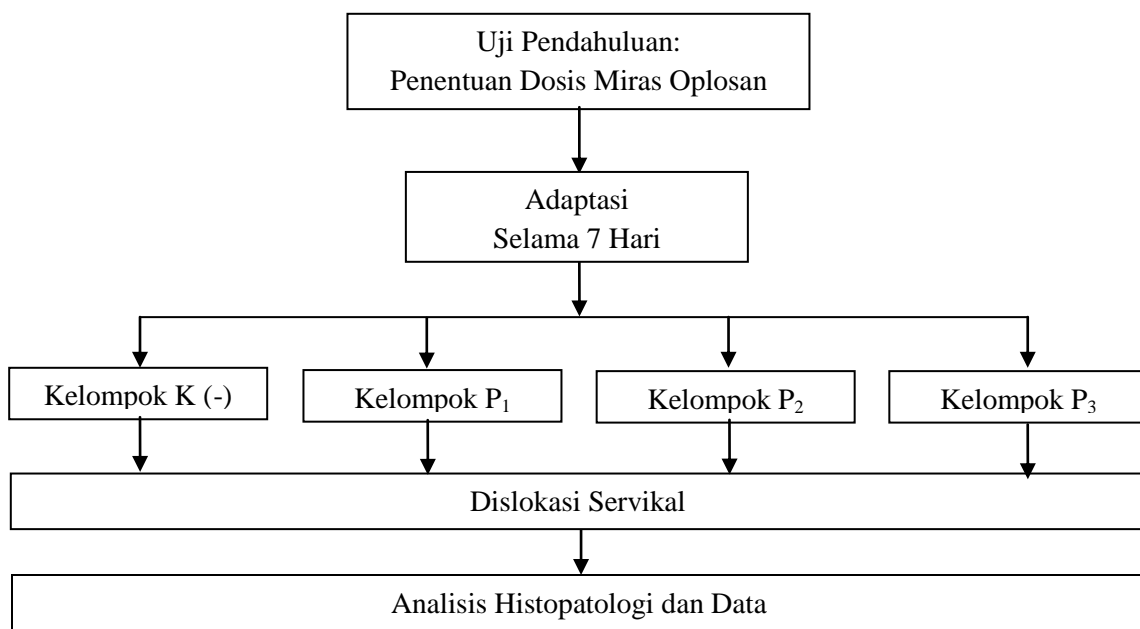
seluruh sel neuron dan sel glia yang mengalami nekrosis (lihat gambar 2.8). Sel yang hidup (lihat gambar 2.4) tidak dimasukkan hitungan lapang pandang. Setelah seluruh lapang pandang diamati, sel-sel yang nekrosis tersebut dijumlahkan.

### 3.9 Analisis Data

Data yang akan dianalisis adalah jumlah sel neuron dan sel glia yang mengalami nekrosis pada lima lapang pandang berupa data numerik. Pengolahan data menggunakan program SPSS versi 18.

Uji normalitas menggunakan uji *Saphiro Wilk* karena sampel yang digunakan kurang dari 50 sampel. Uji homogenitas menggunakan uji *Levene*. Apabila sebaran data normal ( $p > 0,05$ ) dan data homogen ( $p > 0,05$ ), uji komparatif data yang digunakan adalah *One Way Anova*. Selanjutnya digunakan uji *Post Hoc* sebagai lanjutan *One Way Anova* untuk menentukan perbedaan yang bermakna dalam tiap kelompok. Perbedaan tiap kelompok dinilai bermakna atau signifikan apabila nilai  $p < 0,05$ .

### 3.10 Alur Kerja Penelitian



Gambar 3.2 Alur Kerja Penelitian