

ISSN 2355-178X

e-Journal

Pustaka Kesehatan

Volume 1 Nomor 1, September, 2013



Vol 2, No 2 (2014)

Table of Contents

Articles

Uji Aktivitas Protein Larut Air Umbi Porang (<i>Amorphophallus muelleri</i> Blume) terhadap <i>Escherichia coli</i> dan <i>Staphylococcus aureus</i>	PDF
Putu Gita Maya Widyaswari Mahayasih, Tri Handoyo, Mochammad Amrun Hidayat	185-191
Evaluasi Standar Pelayanan Minimal Instalasi Farmasi RSUD Waluyo Jati Kraksaan Sebelum dan Sesudah Badan Penyelenggara Jaminan Sosial (BPJS) Kesehatan	PDF
Amelia Kusuma Krisnadewi, Prihwanto Budi Subagio, Wiratmo Wiratmo	192-198
Determinasi Inulin dalam Sampel Ekstrak Umbi Dahlia (<i>Dahlia spp L.</i>) yang Ditamam pada Media Tanah dan Polybag dengan Metode KLT- Densitometri	PDF
Arrofita Ani Sandiyya, Yuni Retnaningtyas, Lestyo Wulandari	199-204
Uji Aktivitas Antihiperurisemia Ekstrak n-Heksana, Etil Asetat, dan Etanol 70% Daun Tempuyung (<i>Sonchus arvensis L.</i>) pada Mencit Jantan Hiperurisemia	PDF
Ferani Cendrianti, Siti Muslichah, Evi Umayah Ulfa	205-210
Pengaruh Komposisi Polivinilpirolidon (PVP K-30) dan Etil Selulosa (EC N-22) terhadap Prosentase Kelembapan Air dan Laju Pelepasan Meloksikam dalam Sediaan Plester	PDF
Selly Rio Wardhani, Lidya Ameliana, Budipratiwi Wisudyaningsih	211-214
Sintesis Asam 2-(2-(n-(2,6-diklorofenil)-4 fluorobenzamida)fenil)asetat sebagai Kandidat Obat Penghambat COX (siklooksigenase)	PDF
Triodora Hutahuruk, Ayik Rosita, Ika Oktavianawati	215-220
Hubungan Kendali Glukosa Darah dengan Osteoarthritis Lutut pada Pasien DM di RSD Dr. Soebandi	PDF
Fitriyah Hardiyanti Astutik, Ali Santoso, Hairuddin Hairuddin	221-225
Efek Pemberian Vitamin E (d-α-tocopherol) terhadap Memori Kerja Spasial Tikus (<i>Rattus novergicus</i>) Remaja yang Diinduksi Etanol	PDF
Shera Nadhila Setyo Bisono, M. Ihwan Narwanto, Kristianningrum Dian Sofiana	226-229
Pengaruh Ekstrak Bangle (<i>Zingiber cassumunar Roxb.</i>) terhadap Kadar TNF-α pada Mencit yang Diinfeksi <i>Plasmodium berghei</i>	PDF
Pungky Setya Arini, Wiwien Sugih Utami, Erma Sulistyaningsih	230-234
Komplikasi pada Pasien Fraktur Klavikula Pasca Penatalaksanaan Operatif di RS Bina Sehat Jember periode 2007-2012	PDF
Adhitya Wicaksono, Muhammad Hasan, Irawan Fajar Kusuma	235-238
Pengaruh Pemberian Galaktomanan dari Daging Kelapa Lokal (<i>Cocos nufitera L</i>) terhadap Kadar Glucagon Like Peptide-1 (GLP-1) pada Tikus Wistar Jantan yang Hiperkolesterolemia	PDF
Inayatul Aulia, Achmad Subagio, Aris Prasetyo	239-242

[Respon Immunogenitas Antibodi Poliklonal IgY terhadap Protein Adhesi Pili 95 kDa *Shigella dysenteriae*](#) [PDF](#)

asihanti rosita ferdiana, Enny Suswati, Kristianningrum Dian Sofiana

243-248

[Analisis Maturasi Gigi pada Tikus yang Mengonsumsi Minyak](#) [PDF](#)

Didin Erma Indahyani

249-257

This work is licensed under a [Creative Commons Attribution 3.0 License](#).

e-Journal “Pustaka Kesehatan” diterbitkan tiga kali dalam setahun, yaitu bulan Januari, Mei, dan September serta telah terindeks pada:



Gigi Pada Tikus yang Mengkonsumsi Minyak Ikan (*longiceps*) pada Masa Amelogenesis

*(Analysis of Dental Maturation in Rats Consuming Fish Oil of Lemuru (*sardinella longiceps*) During Amelogenesis)*

Didin Erma Indahyani

Bagian Biologi Mulut Fakultas Kedokteran Gigi, Universitas Jember

Jl. Kalimantan 37 Jember. 68121

Email: didinerm@yaho.com

Abstract

Dental maturation is a process of anorganic mineral apotion and resorption of protein and water content in the matrix of teeth during the stage of growth and development. Disturbances in the stage will caused abnormalities of tooth e.i. hypoplasia and hypomineralisation that are known tooth hypomaturation. The disorder may be systemic or local, because of trauma, infection, hormonal, systemic diseases, nutritional deficiencies, etc. fish oil of lemuru containing Eicosanoid acid (EPA) and docohexanoic acid (DHA) are high enough. The EPA and DHA are antiinflammatory and play a role in the regulation of signaling molecules and imunomodulator. The purpose of this study was to analyze the maturation of teeth in rats consuming fish oil of lemuru after periodontal infection induced by LPS during amelogenesis. 30 male Wistar rats aged 5 days, divided into three groups. The first group was rats induced by lypopolisacharide (LPS) in the molar region (it aims to make dental maturation disorder). The second group was rats inducted LPS and given fish oil, and the third group was not LPS induction and not given fish oil (normal). After the rats is ages of 21 days, were done decaputation. Upper right molar teeth have been taken to do observation in macroscopic (clinical) and microscopic (SEM). Microscopic and macroscopic observations done scoring, and statistically analyzed using one-way ANOVA and LSD. The results of this study showed that significantly ($p < 0.005$) rats fed fish oil of lemuru, maturation teeth better than LPS-induced rats. It was concluded that fish oil affects the maturation lemuru rat teeth, and prevent tooth maturation disorder is more severe.

Key words : fish oil, tooth maturation, amelogenesis, SEM

Abstrak

Maturasi gigi merupakan proses aposisi mineral anorganik dan resorpsi kandungan protein dan air dalam matriks gigi selama tahap pertumbuhan dan perkembangan. Terjadinya gangguan pada tahap tersebut mengakibatkan gigi akan mengalami kelainan yaitu hipoplasia ataupun hipomineralisasi yang dikenal dengan hipomaturasi pada gigi. Gangguan tersebut bisa secara sistemik maupun lokal, oleh karena trauma, infeksi, hormonal, penyakit sistemik, kekurangan nutrisi, dll. Minyak ikan lemuru mengandung *Eicosanoid acid* (EPA) and *docohexanoic acid* (DHA) dalam jumlah besar. EPA dan DHA tersebut bersifat antiinflamatori dan berperan pada regulasi molekul signaling maupun imunomodulator. Tujuan penelitian ini adalah untuk menganalisis maturasi gigi pada tikus yang mengkonsumsi minyak ikan lemuru setelah diinduksi infeksi periodontal dengan *lypopolisacharide* (LPS) selama masa amelogenesis. Thirty ekor tikus wistar jantan umur 5 hari, dibagi tiga kelompok. Kelompok pertama adalah tikus diinduksi dengan LPS di regio molarnya (bertujuan untuk membuat gangguan maturasi gigi). Kelompok ke dua adalah tikus yang diinduksi LPS dan diberi minyak ikan, dan kelompok ke tiga adalah tikus tidak di induksi LPS dan tidak di beri

s berumur 21 hari, tikus di lakukan dekaputasi dan secara makroskopis (klinis) dan mikroskopis (SEM). skopis di lakukan skoring, dan dianalisa secara statistik menggunakan Anova satu jalur dan LSD. Hasilnya penelitian ini menunjukkan bahwa secara bermakna ($p < 0,005$) tikus yang diberi minyak ikan lemuru maturasi giginya lebih baik dibandingkan tikus yang diinduksi LPS. Disimpulkan bahwa minyak ikan lemuru mempengaruhi maturasi gigi tikus, dan mencegah terjadinya gangguan maturasi yang lebih parah.

Kata kunci : minyak ikan, maturasi gigi, amelogenesis, SEM.

Pendahuluan

Dahulu maturasi email gigi sering dihubungkan dengan pertumbuhan kristal yang menyebabkan kekerasan fisik pada email, terutama penampakannya di rongga mulut pada saat mahkota gigi telah erupsi. Pada saat ini maturasi email ditetapkan sebagai transformasi dari jaringan lunak ke bentuk baru yaitu email matur dan keras, yang terjadi oleh karena proses mineralisasi yang terus menerus meningkat secara dramatis (drastis) pada fase pertumbuhan gigi. Perubahan ini menyebabkan bertambahnya ukuran kristal yang sebelumnya sudah ada sejak lapisan email pertama kali terbentuk oleh adanya proses aposisi. Oleh karena itu perubahan tersebut tidak menambah jumlah kristalnya yang baru [1]. Biomineralisasi melibatkan penggantian bahan-bahan organik (protein dan air) dari email dan penumpukan bahan anorganik dalam email untuk menghasilkan mineral yang paling keras di tubuh. Bahan anorganik tersebut terutama adalah kalsium hidroksiapatit [2]. Menurut Sabel secara makroskopis, email dengan maturasi normal mempunyai warna putih transparan dan halus mengkilat [3]. Waktu maturasi adalah duapertiga masa amelogenesis, dan periode ini merupakan periode paling kritis untuk terjadinya kelainan email. Hal tersebut terjadi karena ameloblas mempunyai sensitivitas yang sangat tinggi terhadap gangguan lingkungan [4,5].

Secara umum faktor genetik dan lingkungan sangat berperan penting pada proses amelogenesis. Kekurangan nutrisi,

infeksi, trauma, gangguan kehamilan, hormonal, lingkungan, mengganggu ameloblas selama tahap sekresi, yang menyebabkan hambatan perpanjangan kristal dan menghasilkan ketebalan patologis atau hypoplastic enamel. Selain itu gangguan selama tahap transisi dan maturasi amelogenesis menyebabkan kelainan pada kekerasannya misalnya hypominerasasi dan hipomaturasi email dengan ketebalan yang normal [6,7]. Indahyani, dkk., menyatakan bahwa infeksi lipopolisakarida pada tikus pada masa preerupsi mengakibatkan terjadinya hipoplasia dan hipomineralisasi pada email [8]. Klasifikasi kelainan maturasi email didasarkan pada penampakan klinis secara makroskopis. Tiga tipe utama kelainan tersebut adalah *demarcated opacity*, *diffuse opacity* dan *enamel hypoplasia*. Opasitas adalah kelainan kualitatif yang merefleksikan terjadinya hipomineralisasi email, sedangkan hipoplasia email adalah kelainan kuantitatif [3].

Minyak ikan terutama yang berasal dari ikan makarel, salmon, hering dan lemuru membuktikan mempunyai kandungan besar *n-3 polyunsaturated fatty acid* (PUFA) yaitu EPA (*eicosapentaenoic acid*) dan *docosahexaenoic* (DHA) [9]. Minyak ikan dari ikan lemuru (*Sardinella longiceps*) mengandung EPA 13,70% dan *acid* DHA 8,91% [10]. Omega 3 tidak hanya menunjukkan penurunan produksi inflamasi yaitu eicosanoid, sitokin dan *reactive oxygen species*, tetapi juga efek imunomodulasi [11]. Nampaknya komposisi membran EPA dan DHA dari

ngan angka garuhi fagositosis, signaling sel T dan kemampuan *antigen presenting cell*. Minyak ikan adalah nutrisi kunci yang mempengaruhi pertumbuhan dan perkembangan dan juga penyakit kronis [12]. Sel normal tidak akan mampu berproliferasi bila tidak ada stimulasi signal dari reseptor transmembran yang diaktifkan oleh faktor pertumbuhan, komponen matriks ekstra selular dan molekul interaksi selular [13]. Minyak ikan lemuru diketahui mempengaruhi regulasi protein non kolagen yaitu bone sialoprotein dan osteopontin. Protein non kolagen tersebut berperan penting pada proses remodeling tulang, yaitu untuk proses mineralisasi tulang [14]. Tujuan penelitian ini adalah untuk Analisis maturasi gigi pada tikus yang diinduksi lipopolisakarida (LPS) selama amelogenesis dan diberi minyak ikan lemuru yang di amati secara makroskopis dan mikroskopis.

Metode Penelitian

Tiga puluh ekor tikus wistar jantan, umur 5 hari, dibagi menjadi 3 kelompok. Kelompok 1 adalah kelompok tikus yang diinjeksi dengan LPS. Kelompok 2 adalah tikus yang diinjeksi dengan LPS dan diberi minyak ikan, sedang kelompok 3 adalah kelompok kontrol, tikus tidak mendapatkan injeksi LPS maupun tidak diberikan minyak ikan. Ketiga kelompok tersebut dibiarkan bersama induknya karena dalam masa *feeding*. Injeksi LPS ditujukan untuk menyebabkan terjadinya gangguan mineralisasi pada gigi tikus. Injeksi LPS *E coli* (Sigma) di regio molar kiri atas dengan dosis 5 l / 0.03 ml *phosphate buffer saline* (PBS). Injeksi dilakukan setiap 24 jam sebanyak 8 kali. Minyak ikan diberikan dengan dosis 1ml/300-350 g / BB/hari/oral sampai dilakukan *eutanasia*. Setelah berumur 21 hari, *eutanasia* dilakukan, dan diambil gigi

molar kiri atas. Kemudian dilakukan pemeriksaan makroskopis dan mikroskopis. Analisis makroskopis dilakukan secara klinis dengan mengamati permukaan gigi tikus di bawah sinar yang terang, dengan mengamati terjadinya gangguan mineralisasinya berdasarkan klasifikasi dari Sabel yaitu *demarcated opacity* (putih susu berbatas jelas), *diffuse opacity* (putih susu tak berbatas jelas) dan *enamel hypoplasia* [3]. Opasitas adalah kelainan kualitatif yang merefleksikan terjadinya hipomineralisasi email, sedangkan enamel hypoplasia adalah kelainan kuantitatif. Penilaian terjadinya gangguan maturasi dengan cara melakukan skoring, yaitu *translucent* (skor 0), *demarcated opacity* (skor 1), *diffuse opacity* (skor 2) dan *enamel hypoplasia* (skor 3). Pemeriksaan mikroskopis dilakukan dengan menggunakan *scanning elektro mikroskop* (SEM). Scanning gigi tikus di lakukan dengan pembesaran 1500x. Analisis pemeriksaan mikroskopis dinilai berdasarkan gambaran yang nampak dalam fofo hasil SEM dengan melakukan skoring, yaitu prisma enamel terlihat baik (skor 1), prisma email tidak beraturan (skor 2) dan prisma email terlihat berpori besar (hilang) (skor 3). Hasil skoring tersebut baik secara makroskopis dan mikroskopis dilakukan uji anova untuk diketahui perbedaan dari ketiga kelompok tersebut. Uji LSD dilakukan untuk mengetahui perbedaan dimasing masing kelompok yang paling bermakna pada pemeiksaan mikroskopis maupun makroskopis.

Hasil Penelitian

Hasil penelitian ini menunjukkan bahwa secara makroskopis (klinis) tikus yang dilakukan injeksi dengan LPS, terjadi kehilangan sejumlah enamel, sehingga gigi kelihatan berlubang-lubang (email hipoplasi), walaupun ada beberapa yang mengalami *diffuse opasity* (warna putih susu yang tidak berbatas jelas). Bila dibandingkan dengan tikus yang diinjeksi

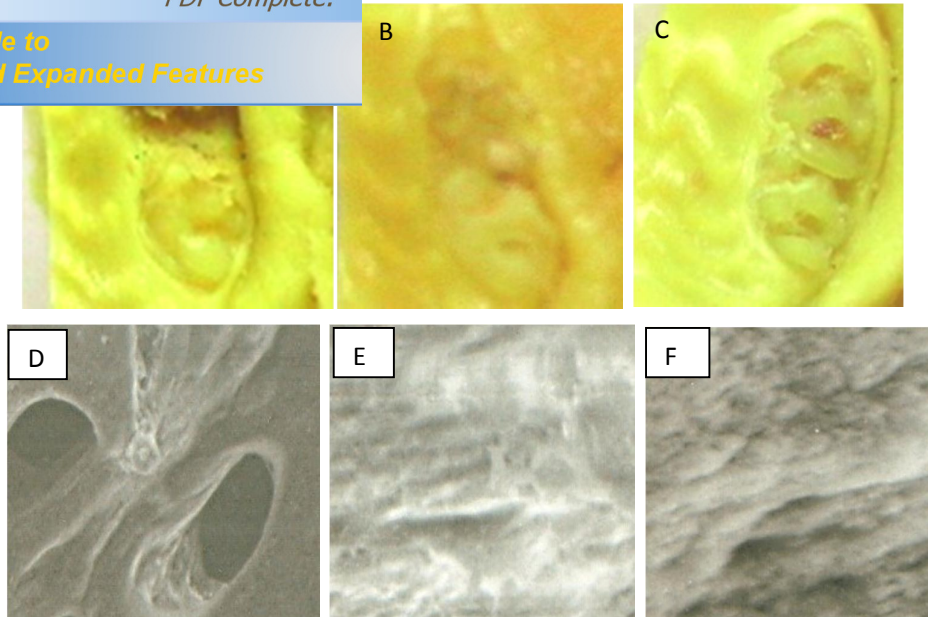
terlihat pada gigi ini. Prisma email terlihat *diffuse opacity* dan sebagian lagi *demarcated opaque* (putih susu yang berbatas jelas). Ada 2 sampel yang mempunyai skor 0 (transparan). Pada pemeriksaan secara mikroskopis dengan SEM, terlihat pada kelompok tikus yang di injeksi dengan LPS, adanya lubang-lubang besar. Hal tersebut menunjukkan bahwa prisma email hilang atau bahkan tidak terbentuk. Pada kelompok tikus yang diinjeksi dengan LPS dan diberi minyak ikan, dijumpai adanya prisma email, tetapi susunannya tidak teratur. Kelompok tikus normal (kontrol), prisma email lebih teratur dan jelas. Rata-rata hasil skoring secara makroskopis dan mikroskopis dapat dilihat dalam tabel 1.

Tabel 1. Rata-rata skor gangguan maturasi gigi secara makroskopis dan mikroskopis

No.	Kelompok	Rerata skor (Klinis)	Rerata skor (SEM)
1	LPS	2,8	2,7
2	LPS + Minyak ikan	1,5	1,9
3	Normal	0	1

Keterangan: LPS (lipopolisakarida)

Dari tabel 1 dapat diketahui bahwa skoring pada analisis secara makroskopis (klinis), kelompok tikus yang diinjeksi dengan LPS mempunyai skor 2,8 dan secara mikroskopis 2,7. Hal tersebut berarti bahwa secara makroskopis sebagian besar mengalami gangguan maturasi yang parah, yaitu hipoplasia email, dan secara mikroskopis nampak hilangnya prisma email atau email tidak tumbuh sempurna, yang digambarkan dengan adanya pori-pori yang besar. Pada tikus yang diberi minyak ikan terlihat adanya prisma email tetapi tidak teratur, walaupun ada 1 ekor tikus dengan prisma email yang teratur (mirip dengan gigi normal). Adapun gambaran secara makroskopis dan mikroskopis dapat di lihat pada gambar 1.



Gambar 1. Pengamatan maturasi gigi secara makroskopis dan mikroskopis (SEM) (pembesaran 1500x)

Keterangan gambar : A. Gigi yang mengalami gangguan maturasi pada tikus yang diinduksi LPS. Nampak terjadi hipoplasia email di gigi molar 2 dan molar 1 mengalami hipokalsifikasi; B. Gigi mengalami hipokalsifikasi pada tikus yang diinjeksi dengan LPS dan di beri minyak ikan; C. Gigi nampak translusen dan tumbuh normal, pada tikus kontrol; D. Gigi mengalami email hipoplasia, dengan penampakan pori-pori yang besar; E. Gigi mengalami hipokalsifikasi, terjadi pada kelompok tikus yang diberi minyak ikan lemuru; F. Gigi dengan adanya email prismata yang teratur (kelompok kontrol)

Analisis statistik dengan anova satu arah menunjukkan ada perbedaan yang bermakna ($p < 0,05$) pada kelompok perlakuan tersebut. Tes LSD diketahui secara bermakna ($p < 0,05$) bahwa pemeriksaan secara makroskopis dan mikroskopis tikus yang diberi beri minyak ikan mempunyai maturasi email lebih baik dibandingkan dengan kelompok yang hanya di injeksi dengan LPS. Hal tersebut terlihat secara makroskopis adanya kelainan hipomineralisasi yaitu ditemukan *demarcated* ataupun *diffuse opacity*, dan secara SEM prisma email masih tampak lebih teratur dan rapat dibandingkan dengan yang kelompok tikus yang hanya diinduksi dengan LPS. Apabila dibandingkan dengan kelompok kontrol menunjukkan bahwa secara bermakna ($p < 0,05$) maturasi email lebih sempurna

dibandingkan kelompok yang diinjeksi LPS dan juga yang diberi minyak ikan.

Pembahasan

Perkembangan email (amelogenesis) dapat di bagi menjadi beberapa tahap yaitu presecretory, secretory, transition dan maturation. Tahap tersebut digambarkan sesuai morfologi dan fungsi ameloblasts. Ameloblasts merupakan lapisan sel tunggal yang menutupi perkembangan email dan bertanggung jawab pada komposisi email. Ameloblasts merupakan bagian enamel organ yang terdiri dari outer epithelial layer, stellate retikulum, stratum intermedium dan inner enamel epithelium. Tahap presekretori diawali ketika proses mineralisasi di daerah yang nantinya disebut dentinoenamel junction (DEJ) dimulai.

nsiasi
oblas.
matrix
proteins yang dengan cepat memulai
proses mineralisasi. Ameloblas
mensekresi 4 protein yang berbeda, yaitu
amelogenin (AMELX), ameloblastin
(AMBN), dan enamelin (ENAM) serta
proteinase yaitu matrix metalloproteinase-
20 (MMP-20, enamelysin) [15].
Amelogenin membentuk matriks organik
dalam jumlah besar (90%) selama tahap
sekresi dan tidak nampak selama proses
maturasi, sementara enamelin terlihat ada.
Enamelin ditemukan dalam perkembangan
matriks enamel menjadi 10-15% [16].
Bagaimanapun, dalam email yang matur
kandungan email adalah 50% dari total
matriks protein yang ada [3]. Tahap
transisi dan maturasi dimulai ketika
lapisan email mencapai ketebalannya,
sehingga ameloblas tidak menjadi lebih
panjang lagi. Selama tahap maturasi
ameloblas secara aktif mensekresi
kallikrein-related peptidase-4 (KLK4),
yang berfungsi untuk menghilangkan
inhibitory protein yang diperlukan untuk
penyempurnaan email [17]. Hal tersebut
menyebabkan matriks tumbuh menjadi
tebal, dan menyebabkan lingkungannya
sesuai untuk kristalisasi. Air dan protein
akan di resorpsi. Kallikrein berperan
penting untuk proses resorpsi tersebut
[18]. Tanpa kallikrein, protein email akan
tertahan di dalam matriks, yang
menyebabkan prisma email kekurangan
ikatan dan gagal untuk tumbuh sehingga
email mudah fraktur dan cepat terjadi
abrasi [18]. Oleh karena itu pada
kelompok kontrol, terlihat pembentukan
email yang sempurna. Secara mikroskopis
email prismata nampak teratur. Secara
klinis, bentuk mahkota gigi nampak putih
transparan dan mengkilap. Menurut Sabel
dkk., bahwa gigi yang mengalami maturasi
sempurna secara klinis nampak transparan
[3].

Suga menyatakan bahwa ameloblas
sangat sensitif terhadap gangguan pada
tahap awal maturasi [6]. Gangguan

tersebut tidak mudah untuk diperbaiki
[19]. Pada tikus yang diinduksi LPS di
regio molarnya sebelum erupsi, telah
terjadi infeksi secara lokal. Infeksi yang
terjadi akan menyebabkan kerusakan di
jaringan periodontal dan berakibat pada
kerusakan benih giginya. Mekanisme LPS
dalam menyebabkan terjadinya kerusakan
adalah LPS menstimulasi mediator-
mediator inflamasi yaitu IL-1, IL-8,
TNF- dan *interleukin receptor antagonis*
(IL-1ra) dalam jumlah yang besar [20].
Mediator-mediator tersebut mempunyai
peran penting untuk mentimulasi ekspresi
dan aktivitas osteoklas pada jaringan
periodontal [13]. Hal tersebut
menyebabkan kerusakan tulang alveolaris
di sekitar benih gigi yang sedang dalam
masa amelogenesis. Oleh karena
ameloblas sangat sensitif pada tahap
sekresi maupun maturasi, maka infeksi
periodontal oleh induksi LPS
mengakibatkan ameloblas mengalami
kematian dan kerusakan. Gambaran klinis
pada ameloblas tersebut dapat dilihat
dengan tidak terbentuknya email dengan
baik pada kelompok tikus yang diinduksi
LPS. Secara mikroskopis (SEM) terlihat
hilangnya prisma email dan adanya pori-
pori besar di seluruh permukaan email,
sehingga pada kelompok tikus yang
diinduksi LPS, terjadi hipoplasia email.
Secara klinis enamel hypoplasia terlihat
kurangnya ketebalan enamel yang
diakibatkan kelainan pada fase sekresi
amelogenesis. Manifestasi dapat ringan
sampai berat. Mild hypoplasia nampak
terjadi pit dan groove di permukaan gigi,
severe hypoplasia terlihat enamel yang
tipis atau bahkan tidak ada email dan gigi
terlihat kecil. Enamel Hypocalcification
adalah kekurangan mineral selama fase
mineralisasi, yang terlihat opaque, putih
atau kuning di daerah enamel pada
permukaan yang halus. Kondisi tersebut
menyebabkan mudahnya terjadi karies,
karena plak mudah melekat [21, 22].

Minyak ikan lemuru mengandung
EPA dan DHA dalam jumlah tinggi.
Eikosanoid dan docosanoid yang di

menyukai tikus minyak ikan, diketahui kebanyakan giginya mengalami hipokalsifikasi dengan tanda klinis giginya berwarna putih keruh yang tidak berbatas jelas dan ada beberapa tikus yang giginya nampak putih keruh dengan batas yang jelas di permukaan oklusalnya. Hal ini kemungkinan diakibatkan minyak ikan mempengaruhi proses penghambatan inflamasi yang terjadi di jaringan periodontal. Oleh karena kandungan membran sel pada tikus yang diberi minyak ikan telah berganti dengan EPA dan DHA yang akhirnya, apabila ada jejas, eikosanoid dan dokosanoid yang diproduksi sel tersebut bersifat anti inflamasi. Keadaan tersebut berperan penting untuk terjadinya proses inflamasi di sekitar jaringan periodontal selama masa amelogenesis. Selain itu sel sel ataupun jaringan yang kaya omega-3 PUFA juga memodulasi intracellular signaling pathways yang dikaitkan dengan mengontrol faktor transkripsi misalnya nuclear factor- κ B (NF- κ B) dan transkripsi gen, terutama gen gen dari sitokin proinflamatori (IL-1) dan juga TNF- α [24,25]. Apabila faktor transkripsi gen dari mediator inflamatori tersebut dihambat oleh EPA dan DHA dari kandungan minyak ikan, maka proses inflamasi yang mengganggu amelogenesis juga dapat dihambat. Akan tetapi meskipun proses inflamasi yang mempengaruhi amelogenesis dapat dihambat, oleh karena sensitivitas ameloblas sangat tinggi, maka gangguan amelogenesis masih tetap terjadi. Hal ini dapat dilihat bahwa pada kelompok tikus yang diinduksi LPS dan di beri minyak ikan, email gigi masih mengalami kelainan yaitu hipokalsifikasi, dengan adanya demarcated opacities atau permukaan mahkota gigi berwarna putih dengan batas yang jelas. Hasil tersebut sesuai dengan pernyataan Wong yang menunjukkan bahwa demarcated opacities disebabkan oleh adanya trauma pada sel pada awal dan

akhir maturasi. Suckling menyatakan bahwa warna putih kekuningan dengan batas jelas disebabkan karena kematian ameloblas pada tahap sekresi, awal maturasi dan akhir tahap maturasi, sementara kalau gigi berwarna putih keruh dengan batas jelas, terjadi bila kematian ameloblas pada tahap awal dan akhir maturasi [19].

Simpulan dan Saran

Disimpulkan bahwa minyak ikan mempengaruhi terjadinya maturasi gigi pada tikus yang mengalami gangguan infeksi periodontal, yaitu dengan menghambat dan mencegah terjadinya gangguan maturasi gigi yang lebih parah. Disarankan bahwa untuk dilakukan penelitian pada pengaruh minyak ikan terhadap molekul signaling selama tahap maturasi gigi

Daftar Pustaka

- [1] Smith, C.E., Critical Reviews in Oral Biology & Medicine: Cellular And Chemical Events During Enamel Maturation. *Crit Rev Oral Biol Med*. 1998. 9(2):128-161
- [2] Fincham, A.G., Moradian-Oldak, J., Simmer, J.P., The Structural Biology of The Developing Dental Enamel Matrix. *J Struct Biol*. 1999. 126: 2706299.
- [3] Sabel, N. Enamel of Primary Teeth - Morphological and Chemical Aspects. *Swedish Dental Journal Supplement*. 2012. (222):1-77
- [4] Alaluusua, S. Aetiology of Molar-Incisor Hypomineralisation: A systematic Review. *Eur Arch Paediatr Dent*. 2010. (11) (2) : 53-58.
- [5] Suckling, G.W. Developmental Defects of Enamel--historical and

- Their
1989.
- [6] Suga, S. Enamel Hypomineralization Viewed From the Pattern of Progressive Mineralization of Human and Monkey Developing Enamel. *Adv Dent Res*. 1989. (3)(2): 188-198.
- [7] Simmer, J.P., Hu J.C. Dental Enamel Formation and Its Impact on Clinical Dentistry. *J Dent Educ*. 2001. (65)(9): 896-905.
- [8] Indahyani, D.E., Al-Supartinah S. Utoro T., Soesatyo MHNE. Lipopolysaccharide (LPS) Introduction During Growth and Development Period of Rat's Tooth Toward the Occurrence of Enamel Hypoplasia. *Den J (Maj. Ked. Gigi)*. 2007. (40) (2) : 85-88
- [9] Ackman, R.G. *Fatty acids in fish and shellfish: in Fatty Acids in Foods and Their Health Implications*. C. K. Chow Ed. CRC Press, London, UK., 2008. :1556185
- [10] Estiasih, T. Mikroenkapsulasi Konsentrat Asam Lemak Omega 3 dari Limbah Cair Pengalengan Ikan Lemuru, *Thesis*, Pasca Sarjana, Universitas Gadjah Mada. 1996: 36
- [11] Calder, P.C. Immunomodulation by omega-3 fatty acids. *Prostaglandins, Leukotrienes, and Essential Fatty Acids*. 2007. 77: 3276335.
- [12] Burlingame, C. C., Nishida, R., Uauy, R., Weisell. Fats and Fatty Acids in Human Nutrition: Introduction, *Annals of Nutrition and Metabolism*. 2009. (55) (163): 567
- [13] Hanahan, D., Weinberg, R.A., The Hallmarks of Cancer. *Cell*. 2000. (100). (1) : 57670
- [14] Indahyani, D.E., Al-Supartinah, S., Utoro, T., Soesatyo, M.H.N.E. Fish Oil Regulate Bone Sialoprotein and Osteopontin in Alveolar Bone Resorption. *Abstrak Joint Scientific Meeting in Dentistry (JSMiD)*. Surabaya. 2010. May: 40-41
- [15] Bartlett, JD., *Dental Enamel Development: Proteinases and Their Enamel Matrix Substrates*, Hindawi Publishing Corporation. : 24
- [16] Termine, J.D., Belcourt, A.B., Christner, P.J., Conn, K.M. and Nylen, M.U. Properties of Dissociatively Extracted Fetal Tooth Matrix Proteins I. Principal Molecular Species in Developing Bovine Enamel. *J. Biol. Chem*. 1980. 255:9760-9768.
- [17] Robinson C. Enamelmaturation: a Brief Back Ground With Implications for Some Enamel Dysplasias. *Frontiers in Physiology*. 2014. (5) (388): 1-6
- [18] Simmer J.P., Yuanyuan Hu, Rangsiyakorn L, Yasuo Y. Jan C.-C. Hu. Hypomaturation Enamel Defects in *Klk4* Knockout/*LacZ* Knockin Mice, *J Biol Chem*. 2009. (284)(28): 19110619121.
- [19] Wong, HM. Aetiological Factors for Developmental Defects of Enamel. *Austin J Anat*. 2014. (1)(1): 9.
- [20] Yoshimura A. Hara Y. Kaneko T. Kato I. Secretion of IL-1 , TNF- , IL-8 and IL-1ra by Human Polymorphonuclear Leukocytes in Response to Lipopolysaccharides from Periodontopathic Bacteria. *J Periodont Res*.1997; 32: 279-86

Attenuates Induction of Vascular Cell Adhesion Molecule-1 and Subsequent Monocytic Cell Adhesion to Human Endothelial Cells Stimulated by Tumor Necrosis Factor-alpha. *Arterioscler Thromb Vasc Biol.* 1995. 15: 622-8.

- [22] Australian Dental Association. *Tooth Enamel Defects*. Mi-tec Medical Publishing. 2007. Jan: 1.
- [23] Bazan, N.G., Omega-3 Fatty Acids, Pro-inflammatory Signaling and Neuroprotection, *Current Opinion in Clinical Nutrition & Metabolic Care*. 2007. (10): 1366-141
- [24] Weber, C., Erl, W., Pietsch, A. Docosahexaenoic Acid Selectively

- [25] Novak, T.E., Babcock, T.A., Jho, D.H. NF-kappa B Inhibition by Omega-3 Fatty Acids Modulates LPS-stimulated Macrophage TNF-alpha Transcription. *Am J Physiol Lung Cell Mol Physiol.* 2003. (284): L84-9.