



P-ISSN: 1411-5433


E-ISSN: 2502-2768

# *JURNAL SAINTEFIKA*

Jurusan PMIPA, FKIP, Universitas Jember

Vol. 20, No. 2,  
Juli 2018

<http://jurnal.unej.ac.id/index.php/STF>



## Editorial Board

### **Penanggung Jawab:**

**Prof. Dr. Joko Waluyo, M.Si**, FKIP University of Jember (UNEJ), Indonesia.

### **Pimpinan Editor:**

**Dr. Erfan Yudianto, S.Pd., M.Pd**, FKIP University of Jember (UNEJ),  
Indonesia

### **Penyunting:**

**Anjar Putro Utomo, S.Pd., M.Ed**, FKIP University of Jember (UNEJ),  
Indonesia

**Ika Lia Novenda, S.Pd., M.Pd**, FKIP University of Jember (UNEJ), Indonesia

**Lailatul Nuraini, S.Pd., M.Pd**, FKIP University of Jember (UNEJ), Indonesia

### **Redaktur Pelaksana:**

**Dr. Iwan Wicaksono, S.Pd., M.Pd**, FKIP University of Jember (UNEJ),  
Indonesia

### **Desain Grafis:**

**Wiwin Hartanto, S.Pd., M.Pd**, FKIP University of Jember (UNEJ), Indonesia

### **Sekretariat:**

**Lioni Anka Monalisa, S.Pd., M.Pd**, FKIP University of Jember (UNEJ),  
Indonesia

### **Penyunting Ahli:**

**Prof. Dr. Sunardi, M.Pd**, Matematika, FKIP University of Jember (UNEJ),  
Indonesia

# Digital Repository Universitas Jember

**Dr. Hobri, M.Pd**, Matematika, FKIP University of Jember (UNEJ), Indonesia

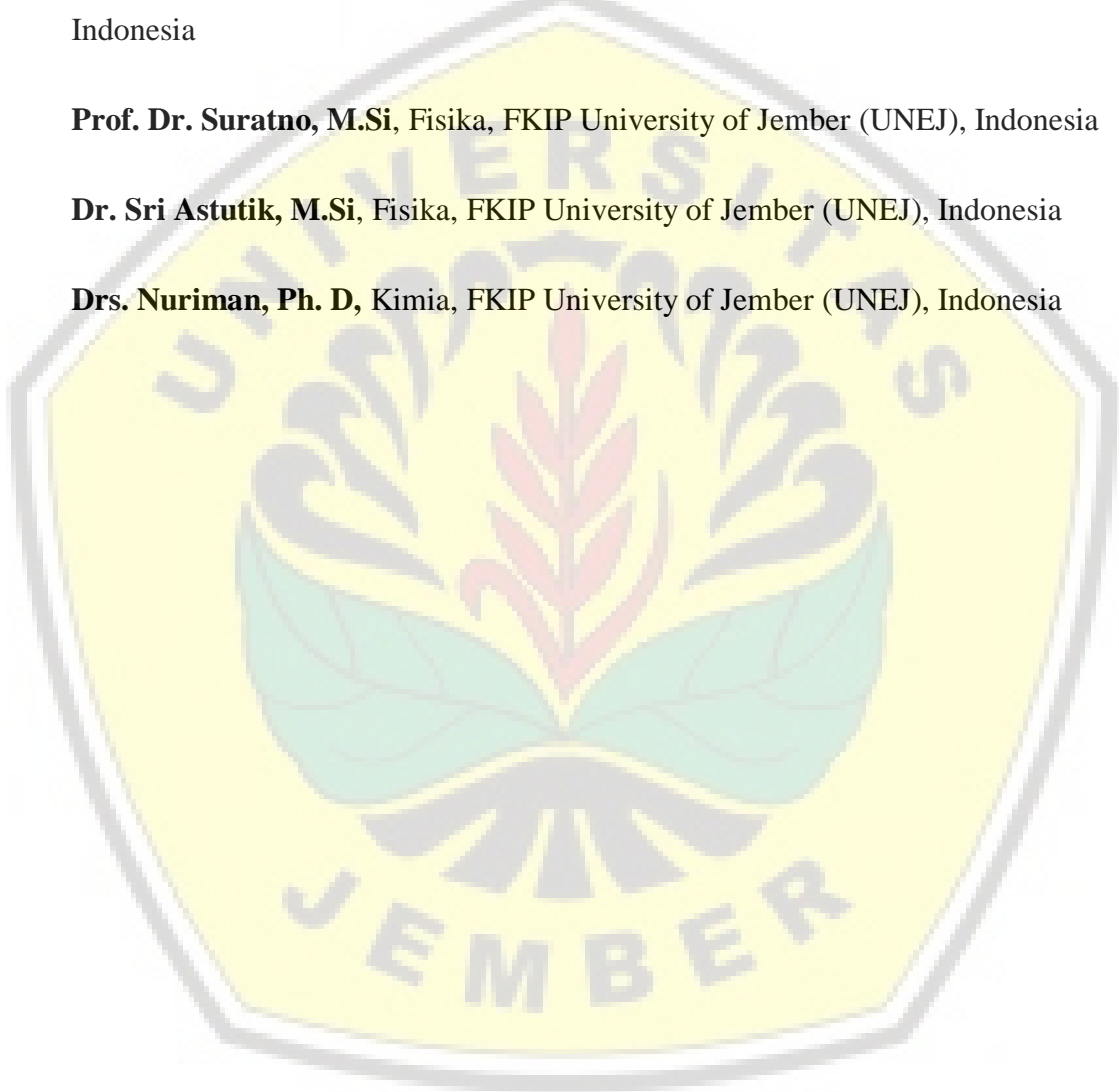
**Dr. Iis Nur Asyiah, S.P., M.P**, Biologi, FKIP University of Jember (UNEJ), Indonesia

**Dr. Dra. Dwi Wahyuni, M.Kes**, Biologi, FKIP University of Jember (UNEJ), Indonesia

**Prof. Dr. Suratno, M.Si**, Fisika, FKIP University of Jember (UNEJ), Indonesia

**Dr. Sri Astutik, M.Si**, Fisika, FKIP University of Jember (UNEJ), Indonesia

**Drs. Nuriman, Ph. D**, Kimia, FKIP University of Jember (UNEJ), Indonesia



DAFTAR ISI

<b>KECERDASAN VISUAL SPASIAL SISWA DITINJAU DARI TIPE KEPRIBADIAN HIPPOCRATES-GALENUS</b> Nur Hamidah, Susanto Susanto, Erfan Yudianto	1-10
<b>EKSTRAK ETANOL DAUN ALPUKAT (<i>Persea americana</i> Mill.) SEBAGAI PENURUN EDEMA GLOMERULUS DAN KERUSAKAN SEL GINJAL TIKUS PUTIH (<i>Rattus norvegicus</i>)</b> Indah Retuwati Ramadhana, Joko Waluyo, Kamalia Fikri	11-21
<b>ANALISIS PEMANFAATAN MULTIMEDIA TERHADAP PENGUASAAN KONSEP REAKSI NUKLIR MAHASISWA PADA MATAKULIAH FISIKA INTI</b> Lailatul Nuraini, Bambang Supriadi	22-31
<b>PEWARNAAN TITIK TOTAL ANTIAJAIB LOKAL PADA GRAF HASIL OPERASI KORONA DAN KAITANNYA DENGAN KETERAMPILAN BERPIKIR TINGKAT TINGGI</b> Safira Izza Ghafrina, Slamin Slamin, Dafik Dafik, Arif Fatahillah, Antonius Cahya Prihandoko	32-42
<b>IDENTIFIKASI GEOMETRI BIDANG PADA POLA MOTIF KAIN TENUN SOLOK BANYUWANGI</b> Seli Wahyutini Khoiriyah, Sunardi Sunardi, Erfan Yudianto, Suharto Suharto, Didik Sugeng Pambudi	43-52

## EKSTRAK ETANOL DAUN ALPUKAT (*Persea americana* Mill.) SEBAGAI PENURUN EDEMA GLOMERULUS DAN KERUSAKAN SEL GINJAL TIKUS PUTIH (*Rattus norvegicus*)

Indah Retuwati Ramadhana<sup>1\*</sup>, Joko Waluyo<sup>2</sup>, Kamalia Fikri<sup>3</sup>

<sup>1</sup>Program Studi Pendidikan Biologi, Fakultas Keguruan dan Ilmu Pendidikan, Universitas Jember

**Abstract:** Avocado leaves (*Persea americana* Mill.) historically used as a herbal medicine used to ease the expense of urine and crushed a kidney stone in the urinary tract. Avocado leaves contain sugar, d-parseit, quercetin, flavonoids, and compounds sterin. The availability of avocado leaves in the society becomes a great opportunity to be utilized as a herbal medicine, it is unknown yet whether the avocado leaves extract was able to decrease edema glomerulus and cell damage in the kidneys. The aim of this research knew the effect of ethanol extract of avocado leaves to decrease edema glomerulus and cell damage kidney of white rat. The research method used The Post Test Only Control Group Design. The dose was 100 mg/0.2kg bw, 200 mg/0.2kg bw, 300 mg/0.2kg bw, with inducer (ethylene glycol + ammonium chloride) as positive control, the treatment carried out during 10 days. Data analysis used Anova. The results showed for parameter damage the glomerulus with ( $F = 4.931, p = 0.027, < 0.05$ ) which means there was the effect of the ethanol extracts of avocado leaves significantly to decrease edema glomerulus, while parameters proximal tubule damage with ( $F = 5.755, p = 0.018, < 0.05$ ) which means there was the effect of the ethanol extracts of avocado leaves significantly to decrease cell damage kidney white rat. The dose of ethanol extract of avocado leaves which are most effective against the decrease of edema glomerulus was 100 mg/0.2kg bw and cell damage kidney white rat was 200 mg/0.2kg bw.

**Keyword:** Ethanol extract of avocado leaves; White rat; Kidney; Edema

### PENDAHULUAN

Buah alpukat (*Persea americana* Mill.) merupakan buah yang sangat digemari di masyarakat. Alpukat ini mempunyai banyak sekali manfaat bagi kesehatan. Bukan hanya dari buahnya, melainkan daunnya pun juga mempunyai banyak manfaat bagi kesehatan. Daun alpukat secara historis telah dijadikan sebagai obat herbal yang dimanfaatkan sebagai pelancar pengeluaran air seni dan penghancur batu di saluran kemih (Maryani & Suharmiati, 2003). Bagian tanaman alpukat yang digunakan untuk ramuan tradisional adalah daun, karena mengandung gula, d-parseit, flavonoid, *quersetin*, dan senyawa sterin. Ekstrak etanol daun alpukat mengandung flavonoid pada dosis 100 mg/kg BB dan 300 mg/kg BB yang bekerja sebagai zat diuretik dan antioksidan (Wientarsih, Eva, Rini, & Ikrar, 2014). Zat diuretik adalah suatu senyawa yang dapat merangsang pengeluaran urin. Senyawa ini dapat mempengaruhi secara langsung transpor zat terlarut dalam air

---

<sup>1</sup> E-mail: indahretu@gmail.com

P-ISSN: 1411-5433

E-ISSN: 2502-2768

© 20XX Saintifika; Jurusan PMIPA, FKIP, Universitas Jember

<http://jurnal.unej.ac.id/index.php/STF>

melalui ginjal. Senyawa yang dapat merangsang pengeluaran urin sangat potensial untuk digunakan dalam keadaan seperti batu ginjal, nefrosis, hipertensi, dan lain-lain (Syamsudin & Darmono, 2011).

Penyebab batu ginjal beraneka ragam, salah satunya adalah karena masuknya zat nefrotoksik ke dalam tubuh, yang diantaranya adalah senyawa etilen glikol (Wientarsih, Eva, Rini, & Ikrar, 2014). Pembentukan batu ginjal yang diinduksi etilen glikol menyebabkan terbentuknya kristal oksalat (Laroubi, Touhami, Farouk, Zrara, Abaoufatima, Benharrel, & Chait, 2007). Hal ini tentu mempengaruhi struktur dan fungsi dalam dari ginjal itu sendiri. Proses selanjutnya menyebabkan terjadinya akumulasi massa atau endapan protein pada mesangium hingga ruang bowman dan menimbulkan lesi yang berupa edema glomerulus. Akibat dari edema glomerulus ini mengakibatkan rusaknya membrane glomerulus, sehingga meloloskan protein ke tubulus proksimal. Kerusakan akibat penyakit yang menyerang glomerulus memiliki efek yang relatif hampir sama, misalnya penurunan laju filtrasi glomerulus akibat kerusakan komponen glomerulus, dan proteinuria yang disebabkan oleh kebocoran protein melalui membran basal glomerulus. Hal ini menyebabkan terjadinya pengendapan protein pada lumen tubulus.

Upaya pengobatan terhadap berbagai penyakit ginjal biasanya menggunakan obat kimia yang banyak beredar di pasaran, misalnya furosemide. Furosemide merupakan diuretik sintesis yang digunakan masyarakat untuk meningkatkan laju pengeluaran urin. Penggunaan obat kimia seperti ini tentu memiliki efek samping yaitu kerusakan fungsi ginjal dan kerusakan pada lambung. Hal ini menyebabkan masyarakat untuk mencari obat herbal yang tidak memiliki efek samping yang berarti.

Ketersediaan daun alpukat dalam lingkungan masyarakat menjadi peluang yang besar untuk bisa dimanfaatkan sebagai obat herbal, dalam hal ini belum diketahui ekstrak daun alpukat apakah mampu menurunkan edema glomerulus dan kerusakan sel pada ginjal, maka dari itu perlu diperdalam penelitian tentang senyawa bioaktif yang ada dalam daun alpukat yang nantinya bisa dimanfaatkan untuk kesehatan manusia. Secara umum struktur dan fungsi organ tubuh manusia sama dengan kelompok mamalia lainnya, misalnya tikus putih (*Rattus norvegicus*) yang juga termasuk ke dalam golongan mamalia. Berdasarkan uraian di atas, maka perlu untuk dilakukan penelitian mengenai pengaruh

pemberian ekstrak etanol daun alpukat (*Persea americana* Mill.) terhadap edema glomerulus dan kerusakan sel pada ginjal tikus putih (*Rattus norvegicus*).

## **METODE PENELITIAN**

### **Jenis Penelitian**

Penelitian ini merupakan jenis penelitian eksperimental laboratoris dengan menggunakan metode *The Post Test Only Control Group Design*.

### **Tempat dan Waktu Penelitian**

Penelitian ini dilaksanakan di Laboratorium Biologi Fakultas Farmasi dan Laboratorium Biomedik Fakultas Kedokteran Gigi Universitas Jember, terhitung mulai bulan Februari sampai April 2018.

### **Alat dan Bahan Penelitian**

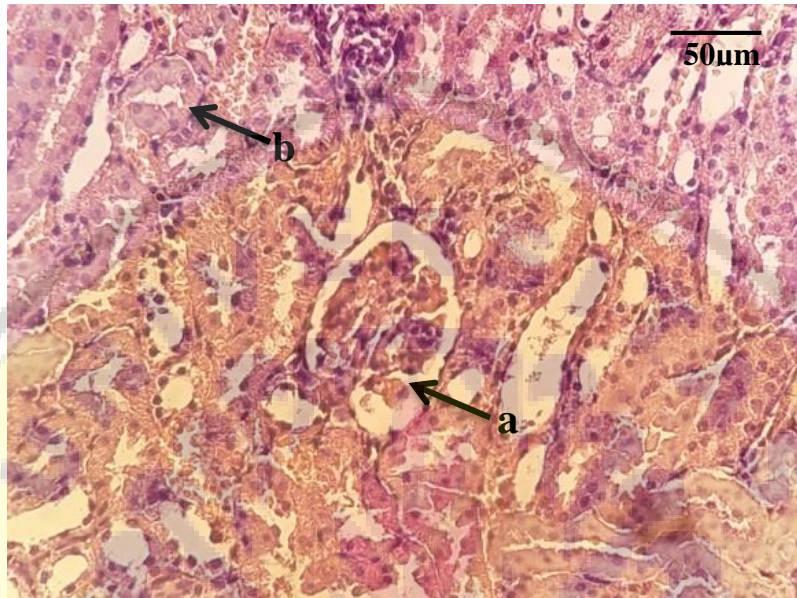
Alat yang digunakan dalam penelitian ini adalah oven, selep (penghalus), lemari es, penangas, neraca, rotary evaporator, Erlenmeyer, loyang, corong, toples kaca, gelas ekstrak, mikroskop, gelas objek, gelas penutup, pipet tetes, kamera digital, jam, bak plastik, *sonde* (alat untuk memasukkan ekstrak daun alpukat ke dalam lambung tikus putih), tempat minum tikus, alat bedah, mikrotom, botol vial. Sedangkan bahan yang digunakan yaitu kertas saring, daun alpukat yang tidak terlalu tua dan tidak terlalu muda yang diperoleh dari Kec. Balung Kab. Jember, aquadest, etanol 96%, etilen glikol 0,75%, ammonium klorida 2%, tween-80, formalin 4%, Hemaktosilin-Eosin (HE), alkohol 95%, alkohol 100%, xylol, parafin, kertas label, entelan atau balsam kanada, tikus putih jantan strain wistar dan pakan atau pellet.

### **Prosedur Penelitian**

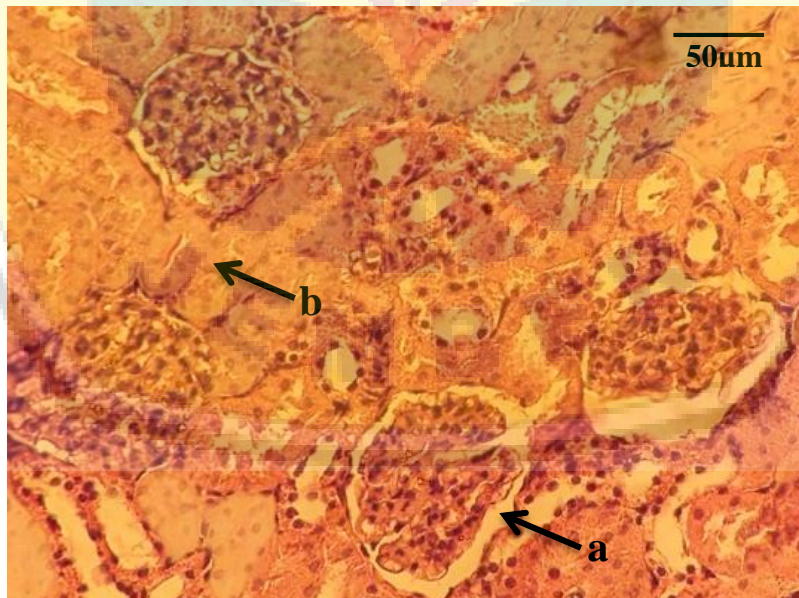
Prosedur penelitian ini meliputi tahap pembuatan ekstrak, pemeliharaan tikus putih (*Rattus norvegicus*), pemberian *inducer* (etilen glikol+ammonium klorida) dan ekstrak etanol daun alpukat (*Persea americana* Mill.), pembuatan preparat dan pengamatan histopatologi ginjal, serta uji histopatologi. Penelitian ini menggunakan dua parameter, yaitu kerusakan glomerulus dan kerusakan tubulus proksimal yang dapat dilihat dari gambaran histopatologi ginjal. Hasil penelitian kemudian dianalisis dengan menggunakan "One Way Anova" yang dilanjutkan dengan uji Duncan 1%.

## HASIL DAN PEMBAHASAN

Berdasarkan penelitian yang telah dilakukan diperoleh hasil berupa gambaran histopatologi ginjal yang kemudian dikonversikan dalam bentuk skor presentase kerusakan glomerulus dan tubul proksimal. Berikut adalah gambaran histopatologi ginjal dari berbagai perlakuan :

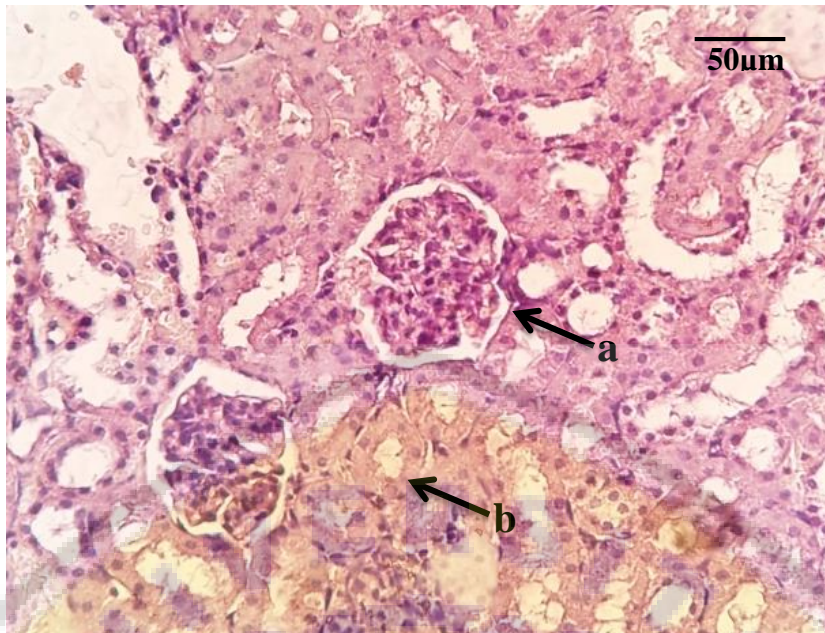


Gambar 1. Gambaran histopatologi ginjal kelompok kontrol negatif dengan pewarnaan HE. a= glomerulus normal; b= tubulus proksimal normal (Perbesaran 400x).

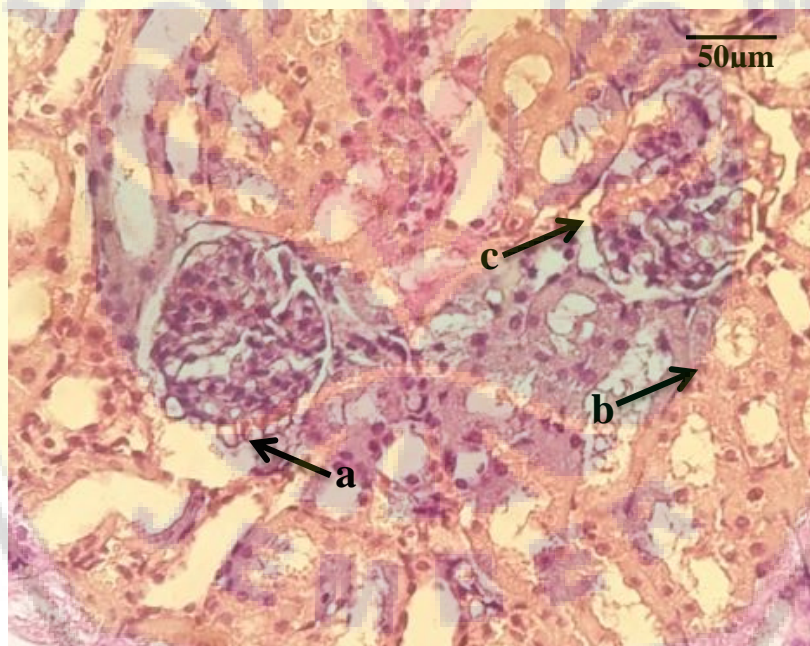

Gambar 2. Gambaran histopatologi ginjal kelompok kontrol positif dengan pewarnaan HE. a= edema glomerulus; b= kerusakan sel epitel tubulus proksimal (Perbesaran 400x).

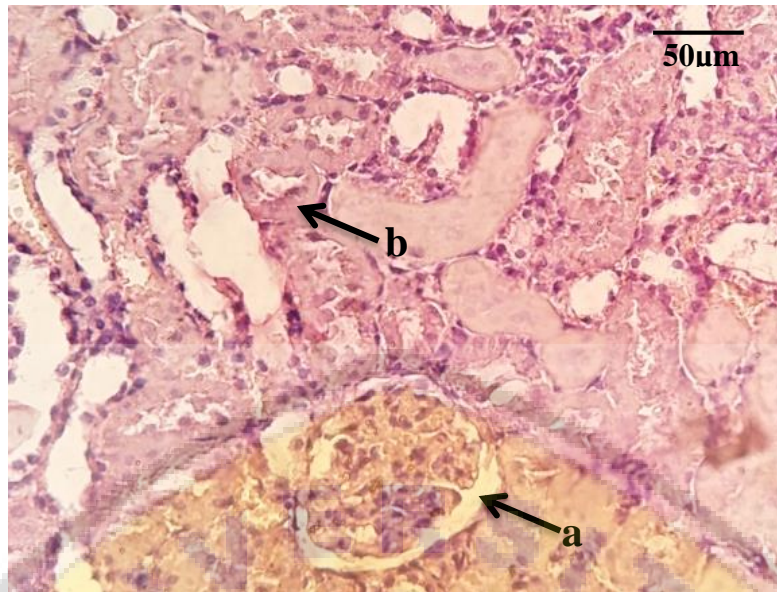




Gambar 3. Gambaran histopatologi kelompok perlakuan 1 (ekstrak 100 mg/0,2kg BB) dengan pewarnaan HE. a= glomerulus normal; b= tubulus proksimal normal (Perbesaran 400x).



Gambar 4. Gambaran histopatologi ginjal kelompok perlakuan 2 (ekstrak 200 mg/0,2kg BB) dengan pewarnaan HE. a= glomerulus normal; b= tubulus proksimal normal; c= edema glomerulus (Perbesaran 400x).



Gambar 5. Gambaran histopatologi ginjal kelompok perlakuan 3 (ekstrak 300 mg/0,2kg BB) dengan pewarnaan HE. a= glomerulus normal; b= tubulus proksimal normal (Perbesaran 400x).

Gambar 1. menunjukkan kontrol negatif (perlakuan yang diberi minum secara *ad libitum*) tidak menunjukkan adanya kerusakan pada glomerulus dan tubulus proksimal. Sedangkan Gambar 2. yaitu kontrol positif yang diinduksi secara oral dengan *inducer* (etilen glikol + ammonium klorida) menunjukkan adanya edema glomerulus dan kerusakan sel pada tubulus proksimal. Etilen glikol merupakan bahan yang bersifat nefrotoksik sehingga dapat merusak sel-sel epitel yang akhirnya berdampak terjadinya vasokonstriksi dan iskemia. Metabolisme etilen glikol secara berlebihan dapat menyebabkan asidosis metabolik kronis dan nephrosis. Nephrosis merupakan perubahan pada ginjal yang bersifat degenerasi yang ditimbulkan oleh gangguan pertukaran zat. Nephrosis akan mengakibatkan kapiler glomerulus tidak berfungsi dengan baik sehingga dapat terjadi edema glomerulus (McGavin & Zachary, 2007). Tubulus proksimal memiliki mekanisme transport aktif untuk mereabsorpsi protein dengan cara pinositosis (Guyton & Hall, 1997). Jika kapasitas tubulus untuk menyerap protein terlampaui karena banyaknya protein yang ada, hal ini dapat mengakibatkan terbentuknya endapan protein di lumen. Adanya protein di lumen disebabkan oleh lolosnya protein plasma dari kapiler glomerulus yang kemudian mendiami lumen tubulus (Cheville, 2006). Pada keadaan normal glomerulus tidak dapat dilalui oleh protein yang bermolekul besar, tetapi pada keadaan patologis protein tersebut dapat lolos. Pada disfungsi glomerulus, bahan-bahan asing tiba di tubulus proksimal dalam kadar yang abnormal melalui ruang Bowman. Hal ini menyebabkan sel epitel tubulus proksimal mengalami degenerasi bahkan kematian

jika terlalu banyak bahan-bahan yang harus diserap kembali (Junquiera & Carneriro, 2007).

Gambar 3. adalah perlakuan 1 (ekstrak 100 mg/0,2kg BB) menunjukkan glomerulus normal dan tubulus proksimal normal. Glomerulus normal memiliki ciri-ciri membran berukuran pipih normal dan daerah mesangium tidak mengalami penebalan. Tubulus proksimal normal ditandai dengan *brush border* tampak utuh, ciri-ciri lainnya mirip dengan membrane basal berukuran normal, tidak terjadi kariolisis, tidak terjadi piknosis, dan lumen tidak membesar ataupun menyempit (berukuran normal) (Damjanov, 2000). Hal ini menunjukkan adanya pengaruh pemberian ekstrak etanol daun alpukat terhadap gambaran histopatologi ginjal tikus putih (*Rattus norvegicus*).

Gambar 4. adalah perlakuan 2 (ekstrak 200 mg/0,2kg BB) menunjukkan glomerulus normal dan tubulus proksimal normal. Ada beberapa glomerulus yang mengalami edema dan beberapa tubulus proksimal yang mengalami kerusakan (degenerasi), namun tidak mengalami kerusakan secara keseluruhan seperti pada Gambar 2. Hasil dari perlakuan 3 (ekstrak 300 mg/0,2kg BB) ditunjukkan dengan Gambar 5. yang menunjukkan gambaran histopatologi ginjal normal.

Adapun hasil konversi gambaran histopatologi ginjal dalam bentuk persentase kerusakan dapat dilihat pada Tabel 1.

Tabel 1. Rerata persentase kerusakan glomerulus (edema glomerulus) dan tubulus proksimal (kerusakan sel epitel) tikus putih (*Rattus norvegicus*)

Parameter	Kontrol Negatif	Kontrol Positif	Perlakuan 1	Perlakuan 2	Perlakuan 3
Persentase Kerusakan Glomerulus	0,00 ±0,00	100,00 ±0,00	26,66 ±3,71	41,66 ±11,79	48,32 ±14,88
Persentase Kerusakan Tubulus Proksimal	0,000 ±0,00	100,00 ±0,00	43,32 ±9,14	26,66 ±3,71	34,98 ±9,13

Tabel 1. menunjukkan adanya penurunan edema glomerulus yang dapat dilihat dari rerata persentase kerusakan glomerulus. Pada kontrol positif (diinduksi etilen glikol+ammonium klorida) mengalami kerusakan glomerulus dengan rata-rata 100%. Sedangkan pada kelompok perlakuan 1 (dosis 100 mg/0,2 kg BB) mengalami penurunan kerusakan glomerulus yaitu dengan rata-rata sebesar 26,66%, perlakuan 2 (dosis 200 mg/0,2 kg BB) mengalami penurunan kerusakan glomerulus yaitu dengan rata-rata sebesar 41,66%, dan perlakuan 3 (dosis 300 mg/0,2 kg BB) juga mengalami penurunan

kerusakan glomerulus dibandingkan dengan kontrol positif yaitu sebesar 48,32%. Penurunan persentase edema glomerulus pada kelompok yang diberi ekstrak etanol daun alpukat diduga terjadi karena kandungan bahan yang bersifat diuretik sehingga meningkatkan laju filtrasi glomerulus. Antioksidan yang terdapat pada ekstrak etanol daun alpukat dapat menghambat proses inflamasi pada daerah glomerulus dengan menghambat aktivitas enzim-enzim inflamasi dan pelepasan sitokin (Massy, Guijarro, O'Donnell, Kim, Kashtan, & Crozier, 2000). Tabel 2. menunjukkan hasil uji Anova yang berarti ekstrak etanol daun alpukat yang diinduksikan kepada tikus putih (*Rattus norvegicus*) berpengaruh secara signifikan terhadap penurunan edema glomerulus ( $p=0,027$ ).

Tabel 2. Hasil Uji Anova Pengaruh Ekstrak Etanol Daun Alpukat terhadap Penurunan Edema Glomerulus

Sumber Keragaman	Jumlah Kuadrat	Db	Rerata Kuadrat	F	P
Perlakuan	1230,852	2	615,426	4,931	0,027
Galat	1497,672	12	124,806		
Total	2728,524	14			

db = derajat bebas  
F = hasil uji fisher  
p = probabilitas

Nilai uji Duncan pengaruh ekstrak etanol daun alpukat (*Persea americana* Mill.) terhadap penurunan edema glomerulus dapat dilihat pada Tabel 3.

Tabel 3. Hasil Uji Duncan Persentase Rerata Edema Glomerulus

Perlakuan	Rerata±SD
Perlakuan 1	26,66±3,71 <sup>a</sup>
Perlakuan 2	41,66±11,79 <sup>a</sup>
Perlakuan 3	48,32±14,88 <sup>a</sup>

Berdasarkan uji Duncan, hasil menunjukkan bahwa untuk perlakuan 1 (100 mg/0,2kg BB), perlakuan 2 (200 mg/0,2kg BB) dan perlakuan 3 (300 mg/0,2kg BB) tidak berbeda nyata. Hal tersebut dapat dilihat pada Tabel 3. dimana setiap rerata yang diikuti dengan huruf yang sama menunjukkan hasil tidak berbeda nyata. Untuk dosis yang paling efektif terhadap hasil penurunan edema glomerulus yaitu 100 mg/0,2kg BB. Ekstrak etanol daun alpukat mengandung flavonoid pada dosis 100 mg/kg BB dan 300 mg/kg BB yang bekerja sebagai zat diuretik dan antioksidan (Wientarsih, Eva, Rini, & Ikrar, 2014). Zat diuretik adalah suatu senyawa yang dapat merangsang pengeluaran urin. Senyawa ini dapat mempengaruhi secara langsung transpor zat terlarut dalam air melalui ginjal.

Tabel 1. juga menunjukkan adanya penurunan kerusakan sel yang dapat dilihat dari rerata persentase kerusakan tubulus proksimal. Pada kontrol positif mengalami kerusakan tubulus proksimal dengan rata-rata 100%. Sedangkan pada kelompok perlakuan 1 (dosis 100 mg/0,2 kg BB) mengalami penurunan kerusakan sel epitel pada tubulus proksimal yaitu dengan rata-rata sebesar 43,32%, perlakuan 2 (dosis 200 mg/0,2 kg BB) mengalami penurunan kerusakan sel epitel pada tubulus proksimal yaitu dengan rata-rata sebesar 26,66%, dan perlakuan 3 (dosis 300 mg/0,2 kg BB) juga mengalami penurunan kerusakan sel epitel pada tubulus proksimal sebesar 34,98%. Tabel 4. menunjukkan hasil uji Anova yang berarti ekstrak etanol daun alpukat yang diinduksikan kepada tikus putih (*Rattus norvegicus*) berpengaruh secara signifikan terhadap penurunan kerusakan sel ( $p=0,018$ ).

Tabel 4. Hasil Uji Anova Pengaruh Ekstrak Etanol Daun Alpukat terhadap Penurunan Kerusakan Sel Ginjal

Sumber Keragaman	Jumlah Kuadrat	Db	Rerata Kuadrat	F	P
Perlakuan	693,889	2	346,945	5,755	0,018
Galat	723,448	12	60,287		
Total	1417,337	14			

db = derajat bebas  
 F = hasil uji fisher  
 p = probabilitas

Berikut nilai uji Duncan pengaruh ekstrak etanol daun alpukat (*Persea americana* Mill.) terhadap penurunan kerusakan sel ginjal dapat dilihat pada Tabel 5.

Tabel 5. Hasil Uji Duncan Persentase Rerata Endapan Kerusakan Sel

Perlakuan	Rerata±SD
Perlakuan 1	43,32±9,14 <sup>b</sup>
Perlakuan 2	26,66±3,71 <sup>a</sup>
Perlakuan 3	34,98±9,13 <sup>ab</sup>

Berdasarkan uji Duncan, hasil penelitian menunjukkan bahwa penurunan kerusakan sel ginjal pada perlakuan 1 dan perlakuan 2 berbeda nyata. Sedangkan perlakuan 3 dengan perlakuan yang lain tidak berbeda nyata. Hal tersebut dapat dilihat pada Tabel 5. dimana setiap rerata yang diikuti dengan huruf yang sama menunjukkan hasil tidak berbeda nyata. Untuk dosis yang paling efektif terhadap hasil penurunan kerusakan sel ginjal yaitu 200 mg/0,2kg BB. Hal ini mengindikasikan bahwa pemberian ekstrak etanol daun alpukat (*Persea americana* Mill.) dapat menghambat terjadinya nekrosis pada tubulus proksimal. Penurunan endapan protein ginjal yang mengakibatkan nekrosis pada tubulus proksimal dapat disebabkan karena kandungan flavonoid pada daun

alpukat. Flavonoid memiliki fungsi sebagai antioksidan dan melindungi struktur sel epitel tubuh termasuk ginjal (Hard, 2008). Antioksidan merupakan senyawa yang dapat menetralkan dan melawan bahan toksik serta menghambat terjadinya oksidasi sel sehingga kerusakan sel dapat dikurangi (Simanjuntak, Parwati, Lenny, Tamat, & Murwani, 2004).

## SIMPULAN

Berdasarkan uraian hasil penelitian dan analisis data yang telah dilakukan maka dapat disimpulkan bahwa pengaruh ekstrak etanol daun alpukat (*Persea americana* Mill.) dapat menurunkan edema glomerulus dan kerusakan sel ginjal tikus putih (*Rattus norvegicus*). Dosis yang paling efektif untuk menurunkan edema glomerulus yaitu 100 mg/0,2kg BB, sedangkan dosis yang paling efektif untuk menurunkan kerusakan sel ginjal yaitu 200 mg/0,2kg BB.

## SARAN DAN/ATAU UCAPAN TERIMA KASIH (Jika ada)

Berdasarkan hasil penelitian penulis menyarankan beberapa hal yaitu, perlu dilakukan uji fitokimia ekstrak etanol daun alpukat untuk mengetahui secara lengkap kandungan bahan aktif yang ada didalamnya. Perlu dilakukan pengujian terhadap kadar flavonoid pada ekstrak etanol daun alpukat (*Persea americana* Mill.). Perlu dilakukan pengekstrakan daun alpukat (*Persea americana* Mill.) dengan menggunakan konsentrasi pelarut (etanol) yang lebih rendah, misalnya 70%. Serta perlu ada penelitian lebih lanjut mengenai pengaruh ekstrak etanol daun alpukat terhadap edema glomerulus secara mendalam untuk mengetahui pengaruhnya pada laju filtrasi glomerulus.

## DAFTAR PUSTAKA

- Cheville, N.F. (2006). *Introduction to Veterinary Pathology*. Ed ke-3. Iowa : Iowa State University Press.
- Damjanov, I. (2000). *Buku Teks dan Atlas Berwarna Histopatologi*. Jakarta: Widya Medika.
- Guyton & Hall. (1997). *Buku Ajar Fisiologi Kedokteran*. Edisi 9. Jakarta: EGC.
- Hard, G.C. (2008). Some Aids to Histological Recognition of Hyaline Droplet Nephropathy in Ninety-Day Toxicity Studies. *Journal of Toxicology Pathology*. 36: 1014-1017.
- Junqueira, L.C & Carneiro, J. (2007). *Histologi Dasar Teks dan Atlas, Edisi ke-10*. Jakarta: EGC.

- Laroubi A., Touhami M., Farouk L., Zrara I., Abaoufatima R., Benharrel A., & Chait A. (2007). Prophylaxis Effect of *Trigonella foenum graecum* L. Seeds on Renal Stone Formation in Rats. *Phytotherapy Research* 21 : 921–925.
- Maryani, H., & Suharmiati. (2003). *Tanaman Obat untuk Mengatasi Penyakit pada Usia Lanjut*. Jakarta: PT Agromedia Pustaka.
- Massy, Z.A., Guijarro C., O'Donnell M.P., Kim Y., Kashtan D., & Crozier A. (1999). The Central Role of Nuclear Factor- $\kappa$ B in Mesangial Cell Activation. *Kidney Intl* (Suppl. 71), S76-S79.
- McGavin, M.D. & Zachary J.F. (2007). *Pathologic Basis of Veterinary Disease*. Fourth Edition. An affiliate of Elsevier Inc.
- Simanjuntak P., Parwati T., Lenny L.E., Tamat S., & Murwani R. (2004). Isolasi dan Identifikasi Senyawa Antioksidan dari Ekstrak Benalu Teh, *Scurrula oortiana* (Korth) Danser (Lorantaceae). *Jurnal Ilmu Kefarmasian Indonesia*. Vol 2(1) : 6-9.
- Syamsudin dan Darmono. (2011). *Buku Ajar Farmakologi Eksperimental*. Jakarta : UI Press.
- Wientarsih, I., Eva H., Rini M.P., & Ikrar T.H.U. (2014). Aktivitas Ekstrak Etanol Daun Alpukat (*Persea americana* M.) terhadap Zat Nefrotoksik Ginjal Tikus. *Jurnal Veneriner*. ISSN : 1411-8372. Vol. 15 (2).

