



REPUBLIK INDONESIA
KEMENTERIAN HUKUM DAN HAK ASASI MANUSIA

SURAT PENCATATAN CIPTAAN

Dalam rangka perlindungan ciptaan di bidang ilmu pengetahuan, seni dan sastra berdasarkan Undang-Undang Nomor 28 Tahun 2014 tentang Hak Cipta, dengan ini menerangkan:

Nomor dan tanggal permohonan : EC00202033767, 17 September 2020

Pencipta

Nama : **Banun Kusumawardani dan Dwi Merry Christmarini Robin**
Alamat : Jl. Manggar 96 RT002/RW016 Kelurahan Gebang Kecamatan Patrang, Jember, Jawa Timur, 68117
Kewarganegaraan : Indonesia

Pemegang Hak Cipta

Nama : **Fakultas Kedokteran Gigi Universitas Jember**
Alamat : Jl. Kalimantan 37 Kampus Tegal Boto, Kabupaten Jember, Jawa Timur, 68121, Jember, Jawa Timur, 68121
Kewarganegaraan : Indonesia
Jenis Ciptaan : **Buku**
Judul Ciptaan : **Penyakit Dentomaksilofasial**
Tanggal dan tempat diumumkan untuk pertama kali di wilayah Indonesia atau di luar wilayah Indonesia : 26 April 2019, di Jember
Jangka waktu perlindungan : Berlaku selama 50 (lima puluh) tahun sejak Ciptaan tersebut pertama kali dilakukan Pengumuman.
Nomor pencatatan : 000213135

adalah benar berdasarkan keterangan yang diberikan oleh Pemohon.
Surat Pencatatan Hak Cipta atau produk Hak terkait ini sesuai dengan Pasal 72 Undang-Undang Nomor 28 Tahun 2014 tentang Hak Cipta.



a.n. MENTERI HUKUM DAN HAK ASASI MANUSIA
DIREKTUR JENDERAL KEKAYAAN INTELEKTUAL

Dr. Freddy Harris, S.H., LL.M., ACCS.
NIP. 196611181994031001

PENYAKIT DENTOMAKSILOFASIAL

Kemajuan pesat ilmu pengetahuan dan teknologi termasuk di dalamnya bidang kedokteran gigi menuntut tersedianya sumber bacaan yang memadai dan dapat memberikan informasi aktual dan memenuhi standard pembelajaran. Dalam rangka itulah, buku ini diterbitkan dengan memuat materi-materi pembelajaran tentang Penyakit Dentomaksilofasial yang mengacu pada konsep teoritis tentang penyebab, patogenesis, karakteristik, dan perkembangan kelainan/penyakit sistem stomatognatik akibat infeksi dan trauma. Selain itu juga dipaparkan mengenai perubahan abnormal struktur dan fungsi sel serta jaringan untuk menegakkan diagnosis, menetapkan prognosis dan merencanakan tindakan kedokteran gigi.

Buku ini diuraikan secara jelas dan sistematis sehingga sangat tepat apabila digunakan sebagai buku pegangan bagi para mahasiswa, praktisi dan pemerhati bidang patologi ronggamulut serta masyarakat umum yang ingin mengetahui mengenai lebih mendalam seperti Penyakit Dentomaksilofasial. Buku ini juga disertai dengan soal-soal latihan pada setiap akhir bab untuk membantu para pembaca menguasai konsep yang telah diberikan.

PENYAKIT DENTOMAKSILOFASIAL

Dr. Banun Kusumawardani, drg., M.Kes.
Dwi Merry Christmarini Robin, drg., M.Kes.



INTIMEDIA
KELOMPOK INTRANS PUBLISHING
Jl. Joyosuko Metro No. 42, Mejipari Malang
3 PkP. (+62341) 573650
Fax. (+62341) 588670
Email: intrans_malang@yahoo.com (Pemasaran)
www.intranspublishing.com

KATEGORI U-18+

ISBN: 978-602-1507-88-9



9 786021 507889

Harga P. Jawa

Dr. Banun Kusumawardani, drg., M.Kes.
Dwi Merry Christmarini Robin, drg., M.Kes.



PENYAKIT
DENTOMAKSILOFASIAL

SEBAGIAN KEUNTUNGAN PENJUALAN AKAN DIDONASIKAN UNTUK
MENDUKUNG KEGIATAN SOSIAL DI INDONESIA
www.intranspublishing.com

Dr. Banun Kusumawardani, drg., M.Kes.
Dwi Merry Christmarini Robin, drg., M.Kes.

PENYAKIT

DENTOMAKSILOFASIAL

Intimedia
Malang 2018

PENYAKIT DENTOMAKSILOFASIAL

Penulis:

Dr. Banun Kusumawardani, drg., M.Kes.

Dwi Merry Christmarini Robin, drg., M.Kes.

Cover: Rahardian Tegar

Layout: Kamilia Sukmawati

Cetakan pertama, November 2018

ISBN: 978-602-1507-88-9

Diterbitkan Oleh:

Intimedia

Kelompok Intrans Publishing

Wisma Kalimetro

Jl. Joyosuko Metro 42 Malang, Jatim

Telp. 0341-573650, Fax. 0341-573650

Email Pernaskahan: redaksi.intrans@gmail.com

Email Pemasaran: intrans_malang@yahoo.com

Website: www.intranspublishing.com

Anggota IKAPI

Hak Cipta dilindungi oleh undang-undang. Dilarang mengutip atau memperbanyak baik sebagian ataupun keseluruhan isi buku dengan cara apapun tanpa izin tertulis dari penerbit.

Perpustakaan Nasional: Katalog Dalam Terbitan (KDT)

Banun Kusumawardani dan Dwi Merry Christmarini Robin
Penyakit Dentomaksilofasial/Penyusun, Banun Kusumawardani
dan Dwi Merry Christmarini Robin - Cet. 1. - Malang: Intimedia,
2018

xxiv + 256 hlm.; 15,5cm x 23cm

1. Penyakit Gigi dan Gusi

I. Judul

II. Perpustakaan Nasional

617.63

Didistribusikan oleh:

Cita Intrans Selaras

Pengantar Penulis ...

Buku ini memuat materi pembelajaran tentang Penyakit Dentomaksilofasial yang diuraikan secara jelas dan sistematis sehingga dapat digunakan sebagai sumber belajar bagi para mahasiswa, praktisi, dan pemerhati bidang patologi rongga mulut. Materi-materi pembelajaran tersebut mengacu pada konsep teoritis tentang penyebab, patogenesis, karakteristik dan perkembangan kelainan/penyakit sistem stomatognatik akibat infeksi dan trauma, dengan mengkaji perubahan abnormal struktur dan fungsi sel dan jaringan untuk menegakkan diagnosis, menetapkan prognosis dan merencanakan tindakan kedokteran gigi.

Mengingat pentingnya buku ini, maka penulis berusaha menyajikan materi selengkap mungkin (terdiri dari sepuluh bab) agar buku ini betul-betul dapat memberikan manfaat bagi para pembaca. Berikut materi-materi pilihan tersebut: **Bab 1 - Respon Seluler Terhadap Cedera:** penyebab dan mekanisme

cidera seluler, perubahan morfologi pada cidera sel, dan perubahan morfologi pada nekrosis dan apoptosis; **Bab 2 - Radang dan Penyembuhan Jaringan:** radang, klasifikasi inflamasi, tipe sel-sel peradangan, fagositosis, tanda-tanda peradangan, fase peradangan, respon terhadap cidera dan infeksi, radang kronis, radang granulomatosa, penyembuhan jaringan, implikasi klinis radang dan penyembuhan; **Bab 3 - Penyakit Jaringan Keras Gigi:** definisi karies, etiologi penyakit jaringan keras gigi (*host, agent, environment, time*), mekanisme penyakit karies gigi, tahap-tahap terjadinya karies (*early enamel lesion, advancing coronal lesion, slowly progressing lesion, dan rampant lesion*), proses penjarangan penyakit jaringan keras gigi, penegakan diagnosis karies, gambaran mikroskopis karies gigi, klasifikasi karies gigi; **Bab 4 - Penyakit Jaringan Pulpa Gigi:** etiologi pulpitis, immunopatogenesis pulpitis, klasifikasi pulpitis (pulpitis reversibel, pulpitis ireversibel, pulpitis kronis hiperplastik, nekrosis pulpa), sensasi rasa nyeri pada pulpitis, klasifikasi nyeri, pemeriksaan klinis mengenai respon rasa nyeri terhadap berbagai stimuli (tes vitalitas pulpa dan tes periapikal); **Bab 5 - Penyakit Periodontal:** klasifikasi penyakit periodontal, etiologi penyakit periodontitis, dan patogenenesis penyakit periodontal; **Bab 6 - Penyakit Jaringan Periapikal Gigi dan Abses Rongga Mulut:** patomekanisme kelainan periapikal, etiologi kelainan periapikal, periodontitis apikalis akut, periodontitis apikalis kronis, abses apikalis akut, abses apikalis kronis, periapikal granuloma, dan kista periapikal (kista radikular atau kista periodontal apikal); **Bab 7 - Lesi Jaringan Lunak Rongga Mulut:** morfologi lesi-lesi jaringan lunak rongga mulut, inflamasi bibir (*cheilitis*), lesi permukaan mukosa rongga mulut, dan *vesicular-ulcerative-erythematous lesion*; **Bab 8 - Penyakit Lidah:** *stomatitis aftosa* (sariawan), *geographic tongue*, *oral candidosis*, *atrophic glossitis*, *fissured tongue*, *coated tongue*, *hairy tongue*, *hairy leukoplakia tongue*, dan *glossopyrosis*; **Bab 9 - Penyakit Kelenjar Saliva:** penyakit inflamasi kelenjar saliva (parotitis, mumps, *cytomegaloviral sialadenitis*, bakterial sialadenitis, sialadenitis kronis), penyakit non-inflamasi kelenjar saliva (sialolithiasis/

batu saliva, *mucocele* dan ranula); dan **Bab 10 - Epulis Ronggamulut**: diagnosis dan anamnesis, pemeriksaan klinis dan penunjang, dan jenis-jenis epulis. Untuk membantu para pembaca dapat menguasai materi yang telah disediakan tersebut, maka penulis menyertakan soal-soal latihan dan umpan balik pada setiap bab.

Akhirnya, penulis menyampaikan terima kasih kepada semua pihak atas pemikiran dan pembimbingan sehingga buku ini dapat diselesaikan. Juga, kepada R. Rahardyan Parnaadji, drg., M.Kes., Sp.Pros. selaku Dekan Fakultas Kedokteran Gigi Universitas Jember, yang telah berkenan dan menyempatkan waktunya untuk memberikan sambutan atas terbitnya buku ini. Penulis berharap segala upaya yang telah dilakukan dapat membuahkan hasil sesuai cita-cita kita bersama untuk mencerdaskan kehidupan bangsa. Oleh karenanya, semoga kehadiran buku ini turut membantu memberikan sumbangsih dalam memperkaya khazanah ilmu pengetahuan di tanah air. Sebab, memperkaya khazanah kehidupan ilmu pengetahuan merupakan kewajiban bagi setiap anggota masyarakat, khususnya anggota masyarakat ilmiah. Kritik dan saran untuk perbaikan buku ajar ini sangat penulis harapkan.

Jember, 21 November 2016

Penulis

Sambutan

R. Rahardyan Parnaadji, drg., M.Kes., Sp.Pros

(Dekan Fakultas Kedokteran Gigi Universitas Jember)

Kemajuan yang pesat dalam bidang ilmu pengetahuan dan teknologi kedokteran gigi menuntut tersedianya sumber belajar yang memenuhi standard pembelajaran. Oleh karena itu, saya sangat mendukung dan mendorong tersedianya buku ajar yang memuat materi-materi pembelajaran di bidang kedokteran gigi, sehingga para mahasiswa, praktisi, dan pemerhati dapat secara mudah menguasai dan mengkaji berbagai konsep teori di bidang kedokteran gigi.

Buku Ajar *Penyakit Dentomaksilofasial* ini ditulis dan disusun oleh dosen Fakultas Kedokteran Gigi Universitas Jember, yang memuat berbagai konsep teori tentang penyakit dentomaksilofasial. Saya sangat berharap agar buku ajar ini selanjutnya dapat dijadikan acuan tentang konsep-konsep teoritis penyebab, patogenesis, karakteristik, dan perkembangan penyakit dentomaksilofasial bagi para mahasiswa, praktisi, dan pemerhati bidang patologi rongga mulut. Pada kesempatan ini, saya ucapkan terima kasih dan penghargaan yang setinggi-tingginya kepada tim penyusun dan para kontributor atas dedikasinya sehingga buku ajar berjudul *Penyakit Dentomaksilofasial* ini dapat diterbitkan.

Jember, 21 November 2016

R. Rahardyan Parnaadji, drg., M.Kes., Sp.Pros.

Pengantar Penerbit ...

Globalisasi tampaknya semakin memberikan pengaruh luar biasa dalam berbagai dimensi kehidupan manusia sehingga perlu dilakukan pengembangan dan evolusi ilmu pengetahuan agar dapat sejalan dengan kebutuhan manusia. Sebagaimana sejarah lahirnya dan perkembangannya, ilmu pengetahuan telah banyak membawa perubahan dalam kehidupan manusia terlebih dengan tingginya intensitas penerapan ilmu pengetahuan tertentu dalam bentuk teknologi telah berhasil menjadikan manusia lebih mampu memahami berbagai gejala serta mengatur kehidupan secara lebih efektif dan efisien.

Sementara di lain pihak, dalam upaya mengembangkan ilmu pengetahuan, diperlukan bacaan yang memadai untuk dijadikan sumber inspirasi. Hal ini yang rupanya mendorong penulis untuk menyajikan buku yang sedang berada di tangan pembaca ini sebagai bagian dari tanggung jawab dan memenuhi kewajiban seorang anggota masyarakat khususnya masyarakat ilmiah untuk ikut berperan dalam memperkaya khazanah kehidupan ilmu pengetahuan sebagaimana dimaksudkan di atas.

Oleh penulis, secara teknis buku ini dihadirkan sebagai buku pegangan mata kuliah (buku ajar) yang dapat digunakan oleh para mahasiswa, praktisi, dan pemerhati bidang patologi rongga mulut serta masyarakat umum yang ingin mengetahui mengenai lebih mendalam seputar Penyakit Dentomaksilofasial. Sehingga, materi-materi yang disediakan juga menyesuaikan dengan kebutuhan pembelajaran serta praktikum yang ada di fakultas-fakultas kedokteran gigi (dan kedokteran umum), dan farmasi.

Akhirnya, atas terbitnya buku ini, kami redaksi Intimedia (*Intrans Publishing Group*) memberikan apresiasi setinggi-tingginya kepada penulis buku ini karena telah memberikan kepercayaan kepada kami dalam penerbitan dan publikasi karya yang sangat berharga ini. Semoga kehadiran buku ini betul-betul turut membantu memberikan sumbangsih dalam memperkaya khazanah ilmu pengetahuan di tanah air. Sebagaimana yang diharapkan oleh penulis dan kami selaku penerbit.

Daftar Isi ...

Pengantar Penulis __ *v*

**Sambutan Dekan Fakultas Kedokteran Gigi Universitas
Jember** __ *viii*

Pengantar Penerbit __ *ix*

Daftar Isi __ *xi*

Daftar Tabel __ *xviii*

Daftar Gambar __ *xix*

BAB 1: Respon Seluler terhadap Cidera __ **1**

A. Penyebab dan Mekanisme Cidera Seluler __ 2

1. Penyebab Cidera Sel __ 6

2. Mekanisme Cidera Sel __ 11

B. Perubahan Morfologi Pada Cidera Sel __ 15

C. Perubahan Morfologi Pada Nekrosis dan Apoptosis __ 18

D. Rangkuman __ 26

E. Latihan Soal __ 27

F. Umpan Balik __ 28

BAB 2: Radang dan Penyembuhan Jaringan __ 29

- A. Radang __ 30
 - B. Klasifikasi Inflamasi __ 36
 - 1. Keparahan Inflamasi __ 36
 - 2. Durasi Inflamasi __ 37
 - 3. Distribusi Inflamasi __ 39
 - 4. Eksudat Inflamasi __ 40
 - C. Tipe Sel-sel Peradangan __ 41
 - D. Fagositosis __ 46
 - E. Tanda-tanda Peradangan __ 53
 - F. Fase Peradangan __ 57
 - G. Respon terhadap Cidera dan Infeksi __ 62
 - H. Radang Kronis __ 65
 - I. Penyembuhan Jaringan __ 66
 - J. Implikasi Klinis Radang dan Penyembuhan __ 70
 - K. Rangkuman __ 71
 - L. Latihan Soal __ 72
 - M. Umpan Balik __ 73
-

BAB 3: Penyakit Jaringan Keras Gigi __ 74

- A. Definisi Karies __ 75
- B. Etiologi Penyakit Jaringan Keras Gigi __ 75
 - 1. *Host* (Gigi dan Saliva) __ 76
 - 2. *Agent* (Mikroorganisme) __ 77
 - 3. *Environment* (Substrat) __ 79
 - 4. *Time* (Waktu) __ 81
- C. Mekanisme Penyakit Karies Gigi __ 81
- D. Tahap-tahap Terjadinya Karies __ 83
 - 1. *Early Enamel Lesion* __ 83
 - 2. *Advancing Coronal Lesion* __ 84

- 3. *Slowly Progressing Lesion* __ 85
 - 4. *Rampant Lesion* __ 85
 - E. Proses Penjalaran Penyakit Jaringan Keras Gigi __ 86
 - F. Penegakan Diagnosis Karies __ 87
 - G. Gambaran Mikroskopis Karies Gigi __ 89
 - H. Klasifikasi Karies Gigi __ 92
 - 1. Klasifikasi Berdasarkan Kedalamannya (Struktur yang Terlibat) __ 92
 - 2. Klasifikasi Berdasarkan Lokasi Spesifik Karies __ 93
 - 3. Klasifikasi Berdasarkan Jumlah Permukaan Gigi yang Terkena __ 95
 - 4. Klasifikasi Berdasarkan Area atau Struktur Anatomi yang Terserang Karies __ 95
 - I. Rangkuman __ 97
 - J. Latihan Soal __ 97
 - K. Umpan Balik __ 99
-

BAB 4: Penyakit Jaringan Pulpa Gigi __ 100

- A. Etiologi Pulpitis __ 100
- B. Immunopatogenesis Pulpitis __ 102
- C. Klasifikasi Pulpitis __ 104
 - 1. *Pulpitis Reversibel* __ 104
 - 2. *Pulpitis Ireversibel* __ 105
 - 3. Pulpitis Kronis Hiperplastik __ 107
 - 4. Nekrosis Pulpa __ 108
- D. Sensasi Rasa Nyeri pada Pulpitis __ 113
- E. Klasifikasi Nyeri __ 115
 - 1. Klasifikasi Berdasarkan Kualitas Nyeri __ 115
 - 2. Klasifikasi Berdasarkan Ada/Tidaknya Rangsangan __ 116
 - 3. Klasifikasi Berdasarkan Kecepatan Nyeri __ 117

- F. Pemeriksaan Klinis Mengenai Respon Rasa Nyeri terhadap Berbagai Stimuli __ 117
 - 1. Tes Vitalitas Pulpa __ 117
 - 2. Tes Periapikal __ 118
 - G. Rangkuman __ 118
 - H. Latihan Soal __ 119
 - I. Umpan Balik __ 121
-

BAB 5: Penyakit Jaringan Periodontal __ 122

- A. Klasifikasi Penyakit Periodontal __ 123
 - 1. Gingivitis __ 123
 - 2. Periodontitis __ 127
 - B. Etiologi Penyakit Periodontitis __ 128
 - C. Patogenesis Penyakit Periodontal __ 129
 - 1. Destruksi Jaringan Periodontal __ 129
 - 2. Mekanisme Resorpsi Tulang Alveolar __ 133
 - D. Rangkuman __ 142
 - E. Latihan Soal __ 143
 - F. Umpan Balik __ 144
-

BAB 6: Penyakit Jaringan Periapikal Gigi dan Abses Ronggamulut __ 145

- A. Patomekanisme Kelainan Periapikal __ 146
- B. Etiologi kelainan Periapikal __ 146
- C. Periodontitis Apikalis Akut __ 148
- D. Periodontitis Apikalis Kronis __ 149
- E. Abses Apikalis Akut __ 150
- F. Abses apikalis Kronis __ 151
- G. Periapikal Granuloma __ 152
- H. Kista Periapikal (Kista Radikular atau Kista Periodontal Apikal) __ 156

- I. Rangkuman __ 159
 - J. Latihan Soal __ 159
 - K. Umpan Balik __ 160
-

BAB 7: Lesi Jaringan Lunak Ronggamulut __ 161

- A. Morfologi Lesi-lesi Jaringan Lunak Ronggamulut __ 162
 - B. Inflamasi Bibir (*Cheilitis*) __ 165
 - 1. *Median Lip Fissure* __ 165
 - 2. *Angular Cheilitis* __ 166
 - 3. *Actinic Cheilitis* __ 167
 - 4. *Exfoliative Cheilitis* __ 168
 - 5. *Contact Cheilitis* __ 168
 - 6. *Cheilitis Glandularis* __ 169
 - 7. *Cheilitis Granulomatosa* __ 170
 - C. Lesi Permukaan Mukosa Rongga mulut __ 171
 - 1. *Epithelial Thickening White Lesion* __ 171
 - 2. *Surface Debris White Lesion* __ 174
 - 3. *Subepithelial White Lesion* __ 176
 - D. *Vesicular-Ulcerative-Erythematous Lesion* __ 177
 - 1. Penyakit Hereditas: Epidermolisis Bulosa __ 177
 - 2. Penyakit Autoimun __ 177
 - 3. Penyakit Idiopatik __ 180
 - 4. Penyakit Virus __ 183
 - 5. *Mycotic Disease (Candidosis/Candidiasis)* __ 188
 - E. Rangkuman __ 189
 - F. Latihan Soal __ 190
 - G. Umpan Balik __ 191
-

BAB 8: Penyakit Lidah __ 192

- A. *Stomatitis Aftosa (Sariawan)* __ 195
- B. *Geographic Tongue* __ 196

- C. *Oral Candidosis* __ 198
 - D. *Atrophic Glossitis* __ 199
 - E. *Fissured Tongue* __ 199
 - F. *Coated Tongue* __ 200
 - G. *Hairy Tongue* __ 201
 - H. *Hairy Leukoplakia Tongue* __ 204
 - I. *Glossopyrosis* __ 205
 - J. Rangkuman __ 206
 - K. Latihan Soal __ 206
 - L. Umpan Balik __ 207
-

BAB 9: Penyakit Kelenjar Saliva __ 208

- A. Penyakit Inflamasi Kelenjar Saliva __ 209
 - 1. Parotitis __ 209
 - 2. Mumps (Penyakit Gondok/Epidemik Parotitis) __ 209
 - 3. *Cytomegaloviral Sialadenitis* __ 211
 - 4. Bakterial Sialadenitis (Sialadenitis Supuratif Akut) __ 214
 - 5. Sialadenitis Kronis __ 216
 - B. Penyakit Non-Inflamasi Kelenjar Saliva __ 217
 - 1. Sialolithiasis (Batu Saliva) __ 217
 - 2. *Mucocele* __ 222
 - 3. Ranula __ 223
 - C. Rangkuman __ 225
 - D. Latihan Soal __ 225
 - E. Umpan Balik __ 226
-

BAB 10: Epulis Ronggamulut __ 227

- A. Diagnosis dan Anamnesis __ 227
- B. Pemeriksaan Klinis dan Penunjang __ 228
- C. Jenis-jenis Epulis __ 229

1. Epulis Kongenital/Tumor Sel Granular/Tumor Neumans __ 229
 2. Epulis Fibromatosa __ 231
 3. Epulis Granulomatosa __ 232
 4. Epulis Fissuratum __ 233
 5. Epulis Gravidarum (*Pregnancy Epulis*) __ 235
 6. Epulis Angiomatosa (*Epulis Telangiecticum*) __ 237
 7. Epulis Gigantosekulare (*Peripheral Giant Cell Granuloma*) __ 238
- D. Rangkuman __ 239
- E. Latihan Soal __ 240
- F. Umpan Balik __ 240
-

Glosarium __ 241

Indeks __ 244

Daftar Pustaka __ 250

Tentang Penulis __ 254

Daftar Tabel ...

Tabel 1.1	Gambaran morfologi seluler necrosis dan apoptosis __ 19
Tabel 2.1	Klasifikasi reaksi inflamasi __ 36
Tabel 2.2	Tingkat keparahan inflamasi __ 37
Tabel 2.3	Komponen seluler dan humoral utama yang terlibat dalam amplifikasi dan propagasi peradangan akut dan kronis __ 64
Tabel 3.1	Jenis karies gigi berdasarkan struktur yang terlibat __ 93
Tabel 3.2	Jenis karies gigi berdasarkan klasifikasi G.V Black __ 94
Tabel 3.3	Jenis karies gigi berdasarkan jumlah permukaan gigi yang terkena __ 95
Tabel 3.4	Jenis karies gigi berdasarkan area yang terserang karies __ 96

Daftar Gambar ...

- Gambar 1.1 Kemampuan untuk adaptasi dan kepekaan terhadap berbagai jenis cedera bervariasi sesuai jenis sel __ 3
- Gambar 1.2 Tahap-tahap respon seluler terhadap stres dan stimulan yang merugikan __ 4
- Gambar 1.3 Berbagai agen endogen dan eksogen yang dapat menciderai sel __ 7
- Gambar 1.4 Peran penting oksigen dalam cedera sel __ 8
- Gambar 1.5 Cedera sel akibat dari abnormalitas fungsional dan biokimiawi dalam satu atau beberapa komponen utama seluler __ 12
- Gambar 1.6 Konsekuensi fungsional dan morfologi awal penurunan adenosin trifosfat (ATP) intraseluler selama cedera sel __ 14
- Gambar 1.7 Sumber dan konsekuensi dari peningkatan kalsium sitosol pada cedera sel __ 15
- Gambar 1.8 Sekuensial pengembangan perubahan biokimiawi dan morfologi cedera sel __ 16
- Gambar 1.9 Skema ilustrasi dari perubahan morfologi cedera sel yang berpuncak pada nekrosis __ 17
- Gambar 1.10 Ilustrasi berbagai tahap kematian sel apoptosis __ 20
- Gambar 1.11 Perubahan morfologi pada cedera sel reversibel dan nekrosis __ 21

- Gambar 2.1 Distribusi lesi terdiri atas fokal, multifokal, lokal yang meluas dan *diffuse* __ 40
- Gambar 2.2 Fagositosis oleh makrofag __ 49
- Gambar 2.3 Tanda-tanda peradangan __ 54
- Gambar 2.4 Respon jaringan terhadap cedera __ 59
- Gambar 2.5 Radang kronis terjadi secara *de novo* atau sebagai konsekuensi radang akut __ 66
- Gambar 2.6 Rangkaian proses radang dan perbaikan __ 67
- Gambar 2.7 Pembentukan kapiler baru __ 69
- Gambar 2.8 Peran pasokan nutrisi pada proses penyembuhan luka __ 69
- Gambar 3.1 Diagram etiologi karies gigi __ 76
- Gambar 3.2 Gambaran klinis *early enamel lesion* __ 84
- Gambar 3.3 Gambaran klinis *Advancing coronal lesion* __ 85
- Gambar 3.4 Gambaran klinis *Rampant lesion* __ 85
- Gambar 3.5 Proses penjalaran penyakit jaringan keras gigi sampai ke jaringan pulpa dan periapikal __ 87
- Gambar 3.6 Gambaran mikroskopik karies gigi __ 92
- Gambar 3.7 Klasifikasi karies gigi berdasarkan lokasi kedalamannya __ 92
- Gambar 3.8 Klasifikasi karies gigi berdasarkan lokasi spesifik karies __ 94
- Gambar 3.9 Klasifikasi karies berdasarkan jumlah permukaan gigi yang terlibat __ 95
- Gambar 3.10 Klasifikasi karies gigi berdasarkan area atau struktur anatomi yang terserang karies __ 96
- Gambar 4.1 Ilustrasi keadaan gigi yang mengalami infeksi dapat menyebabkan abses odontogen __ 104
- Gambar 5.1 Gingivitis kronis __ 125
- Gambar 5.2 Periodontitis kronis __ 127
- Gambar 5.3 Sinergi polimikrobial dan *dysbiosis* pada kerentanan inang yang menyebabkan periodontitis __ 131

- Gambar 5.4 Mekanisme inflamasi yang menyebabkan kehilangan tulang pada periodontitis __ 133
- Gambar 5.5 Tulang alveolar pada keadaan homeostatik dan yang terinflamasi dikaitkan dengan risio RANKL dan OPG __ 135
- Gambar 5.6 Peran sitokin inflamasi pada resorpsi tulang alveolar __ 140
- Gambar 5.7 Mekanisme LPS dalam resorpsi tulang alveolar pada periodontitis __ 141
- Gambar 5.8 Intervensi sistem imun oleh kerja bakteri dalam meresorpsi tulang pada periodontitis __ 141
- Gambar 6.1 Gambaran radiografis periodontitis periapikal akut __ 149
- Gambar 6.2 Gambaran radiografis periodontitis periapikal kronis __ 150
- Gambar 6.3 Gambaran radiografis abses periapikal akut __ 151
- Gambar 6.4 Gambaran radiografis abses periapikal kronis __ 152
- Gambar 6.5 Gambaran radiografis periapikal granuloma __ 153
- Gambar 6.6 Periapikal granuloma yang tersusun oleh jaringan granulasi __ 154
- Gambar 6.7 Kista periapikal (kista radikular) __ 159
- Gambar 7.1 Lesi primer jaringan lunak ronggamulut __ 165
- Gambar 7.3 Fisura vertikal yang dalam di tengah bibir bawah __ 166
- Gambar 7.4 Gambaran klinis *Angular cheilitis* __ 167
- Gambar 7.5 Gambaran klinis *Actinic cheilitis* __ 167
- Gambar 7.6 Gambaran klinis *Exfoliative cheilitis* __ 168
- Gambar 7.7 Gambaran klinis *Contact cheilitis* __ 169
- Gambar 7.8 Gambaran klinis *Cheilitis glandularis* __ 170
- Gambar 7.9 Gambaran klinis *Cheilitis granulomatosa* __ 170
- Gambar 7.10 Gambaran klinis *Lichen planus* __ 172
- Gambar 7.11 Gambaran klinis *Nicotinic stomatitis* __ 173

- Gambar 7.12 Gambaran klinis Lesi hiperkeratosis __ 174
- Gambar 7.13 Gambaran klinis *Candidosis (candidiasis)* __ 175
- Gambar 7.14 Gambaran klinis *Fibrin clot* __ 176
- Gambar 7.15 Gambaran klinis *Fordyce granule* __ 176
- Gambar 7. 16 Gambaran klinis *Mucous membrane pemphigoid* __ 178
- Gambar 7.17 Gambaran klinis *Lupus erythematosus* __ 180
- Gambar 7.18 Gambaran klinis *Aphthous ulcers* __ 181
- Gambar 7.19 Gambaran klinis *Erythema multiforme* __ 182
- Gambar 7.20 Gambaran klinis *Primary herpetic gingivostomatitis* __ 184
- Gambar 7.21 Gambaran klinis *Recurrent herpetic lesions* __ 185
- Gambar 7.22 Gambaran klinis *Varicella* __ 185
- Gambar 7.23 Gambaran klinis *Herpes zoster* __ 186
- Gambar 7.24 Gambaran klinis *Herpangina* __ 187
- Gambar 7.25 Gambaran klinis *Hand, foot and mouth disease* __ 187
- Gambar 7.26 Gambaran klinis *Mycotic Disease* __ 189
- Gambar 8.1 Perubahan warna lidah yang mengindikasikan adanya gangguan sistemik __ 194
- Gambar 8.2 Gambaran klinis *Stomatitis aftosa* pada lidah __ 196
- Gambar 8.3 *Geographic tongue* __ 198
- Gambar 8.4 Gambaran klinis *Oral candidosis* pada lidah __ 198
- Gambar 8.5 Gambaran klinis *Atrophic glossitis* __ 199
- Gambar 8.6 Gambaran klinis *Fissured Tongue* __ 200
- Gambar 8.7 Gambaran klinis *Coated tongue* __ 201
- Gambar 8.8 Gambaran klinis *Hairy tongue* __ 203
- Gambar 8.9 Gambaran klinis *Hairy leukoplakia tongue* __ 204
- Gambar 8.10 Gambaran klinis *Glossopyrosis* __ 205
- Gambar 9.1 Lokasi yang khas dan konfigurasi pembengkakan terkait dengan mumps __ 210
- Gambar 9.2 Jaringan yang terinfeksi CMV mengandung sel-sel atipikal besar dengan badan inklusi __ 213

- Gambar 9.3 Pasien ini menunjukkan pembengkakan parotis karena bakteri infeksi __ 215
- Gambar 9.4 Sialoliths yang terbentuk di dalam sistem sekresi kelenjar saliva __ 218
- Gambar 9.5 Kelenjar yang terlibat dalam sialolithiasis __ 220
- Gambar 9.6 Gambaran radiografi oklusal menunjukkan deposit terkalsifikasi dalam duktus Wharton __ 221
- Gambar 9.7 *Mucocele* __ 223
- Gambar 9.8 Ranula __ 225
- Gambar 10.1 Epulis kongenital pada bayi __ 230
- Gambar 10.2 Epulis fibromatosa __ 232
- Gambar 10.3 Epulis granulomatosa __ 233
- Gambar 10.4 Epulis fissuratum __ 234
- Gambar 10.5 Epulis gravidarum pada wanita hamil __ 237
- Gambar 10.6 Epulis angiomatosa __ 238
- Gambar 10.7 *Giant cell epulis* pada daerah palatal gigi insisif atas __ 239



B A B — |

Respon Seluler terhadap Cidera

Pada jaringan orang dewasa, ukuran populasi sel ditentukan oleh tingkat diferensiasi sel, proliferasi sel, dan kematian sel oleh apoptosis. Kondisi ini sangat dinamis yang ditandai adanya keseimbangan antara berbagai proses di dalam sel dan jaringan. Keseimbangan dapat terganggu oleh peningkatan atau penurunan proliferasi sel, atau oleh suatu agen berbahaya yang dapat menginduksi kematian sel dan menghambat diferensiasi sel induk.

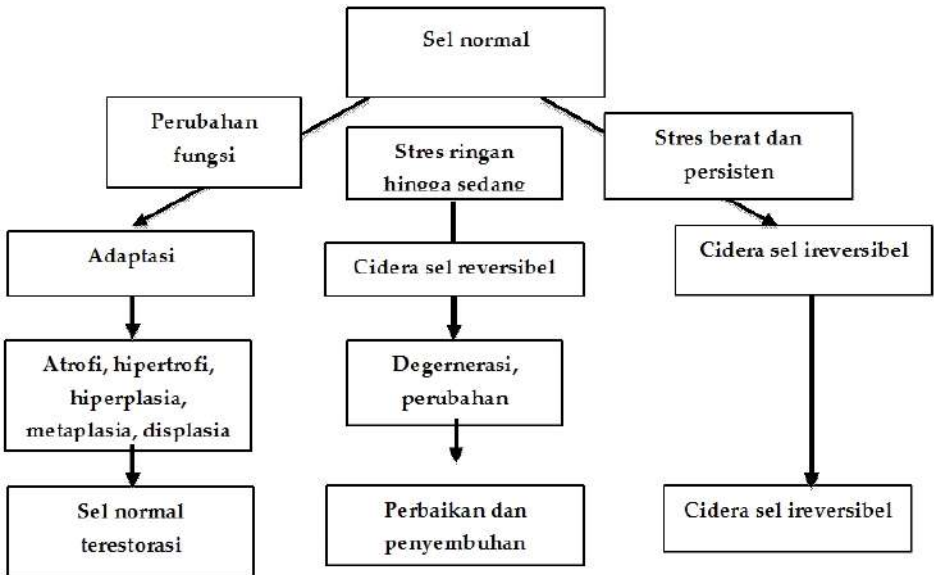
Sel akan terus beradaptasi sebagai tuntutan fisiologis untuk memelihara kondisi homeostatis. Sel beradaptasi dengan melakukan replikasi, penurunan fungsi, mengubah sifat diferensiasinya dan sebagainya. Adaptasi terhadap stimulus yang terus-menerus dapat mengakibatkan hipertrofi selular, hiperplasia, dan metaplasia; sedangkan atrofi terjadi bila rangsangan normal, seperti beban kerja, yang menurun atau hilang. Melalui adaptasi ini, sel akan mempertahankan kelangsungan hidupnya.

Setelah mempelajari Bab 1 ini, mahasiswa diharapkan memiliki kemampuan untuk menguasai konsep dasar respon seluler terhadap cedera. Mahasiswa akan mempelajari tentang

penyebab dan mekanisme cedera sel, perubahan morfologi pada cedera sel dan nekrosis, dan perubahan morfologi dan biokimiawi apoptosis. Soal-soal latihan diberikan di akhir bab ini untuk membantu mahasiswa menguasai konsep materi yang diberikan. Dengan menguasai konsep dasar respon seluler terhadap cedera ini, mahasiswa akan lebih mudah menguasai dan mengkaji patogenesis kasus-kasus yang disebabkan cedera sel dan kematian sel secara klinikopatologis.

A. Penyebab dan Mekanisme Cedera Seluler

Istilah **cedera sel** digunakan untuk menunjukkan suatu keadaan ketika kemampuan untuk adaptasi fisiologis telah terlampaui. Hal ini dapat terjadi ketika stimulus yang berlebihan atau ketika sel tidak lagi mampu beradaptasi tanpa mengalami berbagai bentuk kerusakan (Gambar 1.1). Kemampuan untuk adaptasi dan kepekaan terhadap berbagai jenis cedera bervariasi sesuai jenis sel, yaitu sel miokardium dan neuron sangat sensitif terhadap cedera iskemik, hepatosit lebih sensitif terhadap agen kimia daripada cedera iskemik. Cedera sel bisa *reversible* (kerusakan tidak mematikan yang umumnya dapat diperbaiki dengan penghilangan stimulus) atau *irreversible* (kerusakan mematikan). Transisi antara kerusakan *reversible* dan *irreversible*, sering disebut sebagai “titik tanpa harapan”. Pengenalan “titik tanpa harapan” merupakan elemen kunci untuk menyusun strategi terapi untuk mencegah kematian sel setelah cedera.



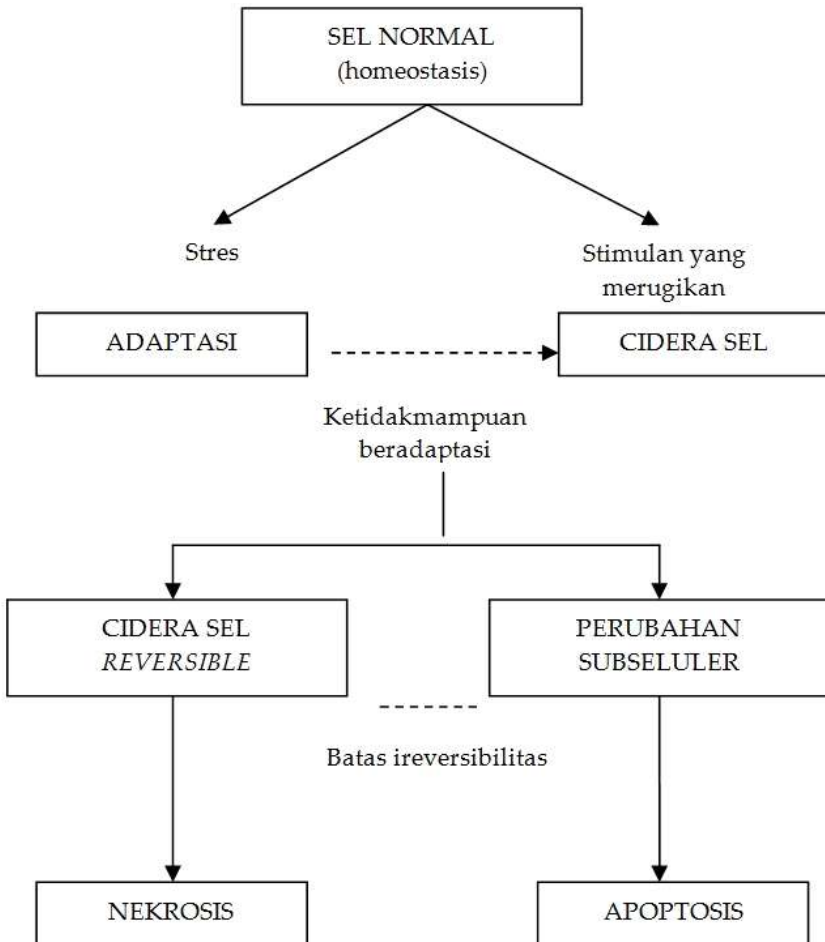
Gambar 1.1 Kemampuan untuk adaptasi dan kepekaan terhadap berbagai jenis cedera bervariasi sesuai jenis sel. Cidera sel bisa *reversible* atau *irreversible*.

Kematian sel merupakan fenomena kompleks yang membentuk dasar bagi sebagian besar proses penyakit. Sampai beberapa tahun yang lalu istilah nekrosis digunakan sebagai sinonim untuk kematian sel. Sekarang diketahui bahwa setidaknya ada dua jenis yang berbeda tentang kematian sel yaitu apoptosis (juga dikenal sebagai kematian sel terprogram) dan nekrosis. Pentingnya perbedaan utama antara jenis kematian sel adalah sangat penting bagi kehidupan. Selain itu, nekrosis umumnya memunculkan reaksi inflamasi sedangkan apoptosis tidak disertai oleh peradangan (Gambar 1.2).

Pada materi tentang respon seluler terhadap cedera ini, kita akan mempelajari peristiwa yang dijelaskan di atas dan akan memberikan contoh kondisi tertentu atau penyakit ketika peristiwa ini memainkan peran utama. Kita akan mempelajari secara lebih rinci iskemik dan cedera secara kimiawi. Sel juga mengalami berbagai stres yang berhubungan dengan perubahan metabolik, yang disebabkan oleh cacat genetik atau yang didapat. Kondisi ini

dapat menyebabkan akumulasi zat-zat di dalam sel (intraseluler akumulasi), seperti lemak (steatosis), protein, pigmen, dan kalsium.

Sel normal dapat merespon perubahan dalam lingkungannya dengan mengadaptasi (adaptasi seluler), dengan memasuki keadaan sakit (cedera seluler *reversible*) dan/atau dengan mati (cedera seluler *irreversible*). Respon adaptasi seluler akan dibahas dalam topik berikutnya. Saat ini, mahasiswa harus mulai mengenal dengan baik aspek-aspek penting respon seluler terhadap stres/cedera.



Gambar 1.2 Tahap-tahap respon seluler terhadap stres dan stimulan yang merugikan.

Sumber: Kumar et al (2004)

Perubahan seluler secara biokimiawi, fungsional, dan struktural yang dibahas di bagian ini disebabkan oleh berbagai faktor yang merugikan termasuk hipoksia, bakteri, virus, trauma, bahan kimia, reaksi imunologi, ketidakseimbangan gizi, gangguan genetik, dan sebagainya. Namun, hipoksia, bahan kimia dan cedera oleh agen infeksi yang paling sering ditemui. Bahkan, cedera hipoksia dianggap jalur umum oleh aksi agen yang berbahaya lainnya.

Semua bentuk cedera akan memengaruhi sel dengan mengganggu beberapa reaksi kimia penting. Agen berbahaya dapat memengaruhi atau merusak satu fungsi biokimiawi pada satu jenis organel, tapi tidak lama kemudian fungsi dan organel lain akan terlibat. Dengan kata lain, tanpa memandang target utama agen berbahaya untuk dapat merusak struktur dalam sel, semua bentuk cedera akan memperluas aksinya dengan melibatkan seluruh struktur sel. Dengan demikian, perubahan biokimiawi adalah perubahan seluler tahap awal yang mengembangkan cedera berikutnya. Perubahan tersebut kemudian mengakibatkan perubahan fungsi, seperti peningkatan permeabilitas membran sel secara cepat, dan gerakan natrium dan air ke dalam sel.

Perubahan biokimiawi primer jarang terdeteksi, biasanya tercermin oleh fungsi yang berubah. Perubahan fungsional cukup menguat sebelum perubahan struktural dapat terdeteksi dalam sel. Demikian juga, manifestasi struktural kematian sel (nekrosis) hanya menjadi jelas beberapa saat setelah sel telah benar-benar mati. Dengan demikian, perubahan biokimia dan fungsional selalu mendahului perubahan struktural atau morfologi sel.

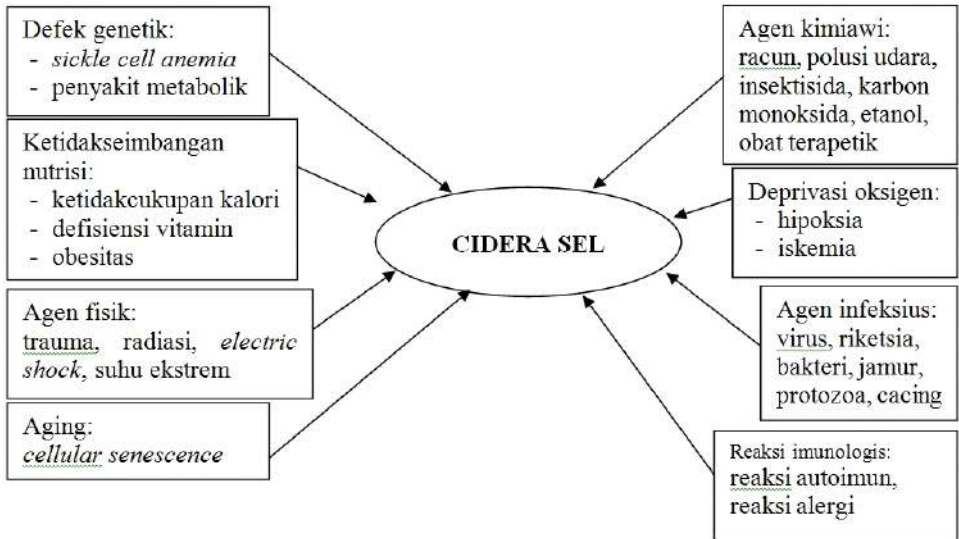
Jeda waktu yang dibutuhkan untuk menghasilkan perubahan yang dikenal sebagai adaptasi seluler, cedera seluler atau kematian sel, sangat bervariasi tergantung kecanggihan metode yang digunakan untuk mendeteksi perubahan ini. Meskipun metode canggih pemeriksaan biokimiawi dan

morfologis, “garis demarkasi” antara sel normal, sel adaptasi, sel cidera, dan sel mati masih sulit untuk ditentukan. Dengan kata lain, sel normal dapat dibedakan dari sel yang telah rusak sampai pada titik cideranya, namun belum ada parameter tertentu untuk sel yang cidera.

1. Penyebab Cidera Sel

Berbagai agen penyebab penyakit dapat menciderai inang, dan reaksi inang terhadap cidera menimbulkan tanda-tanda dan gejala-gejala yang dikenali sebagai penyakit. Agen penyebab (etiologi) penyakit terdiri dari berbagai jenis, tetapi pada dasarnya dikategorikan sebagai endogen dan eksogen (Gambar 1.3). Faktor endogen mengacu pada cidera yang terjadi di dalam sel, terutama kelainan genetik dan herediter. Perubahan spontan bisa ditemukan dalam sel dan perubahan ini tidak selalu diturunkan pada generasi berikutnya.

Faktor eksogen mengacu pada faktor-faktor yang berasal dari luar sel. Agen-agen ini sangat sering mengakibatkan penyakit, antara lain trauma, obat-obatan, suhu, radiasi, virus, bakteri, jamur, nutrisi, dan sebagainya. Begitu salah satu dari agen-agen ini memengaruhi inang, sel-sel inang akan distimulasi untuk bereaksi. Pada cidera seluler dan jaringan, stres beraksi pada level molekuler dan biokimiawi, dan hal ini jarang terdeteksi. Akhirnya, stres tersebut menginduksi perubahan pada organela-organela yang hanya dapat diamati dengan mikroskop elektron, dan perubahan selanjutnya terjadi pada gambaran yang lebih luas namun belum bisa diamati secara kasat mata tetapi dapat dideteksi dengan mikroskop cahaya.



Gambar 1.3 Berbagai agen endogen dan eksogen yang dapat menciderai sel.

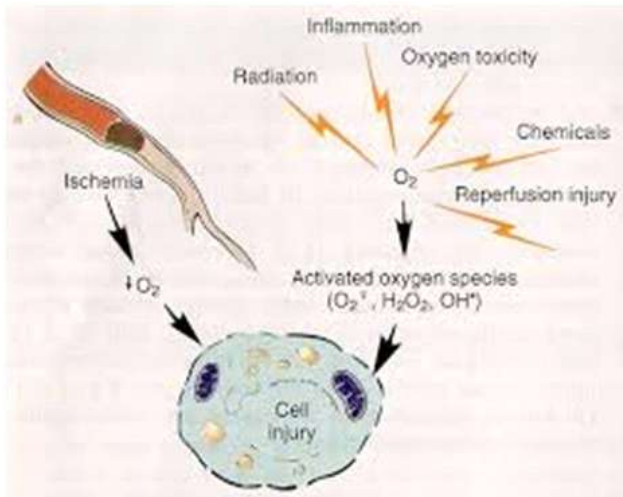
Sumber: Kumar et al (2004)

Bila sel mengalami cedera, perubahan-perubahan dapat terlihat dalam sel. Jenis sel tertentu menjadi lebih prominen dibandingkan jenis sel lainnya. Sel memiliki arah pertumbuhan dan maturasi yang spesifik. Perubahan-perubahan akibat cedera tersebut dapat dikenali dan ditandai sebagai pola yang konsisten. Tanda-tanda ini menunjukkan kategorisasi penyakit, yang berguna untuk pedoman diagnostik.

Deprivasi Oksigen

Hipoksia merupakan penyebab yang sangat penting dan umum dari cedera dan kematian sel. Penyebab hipoksia meliputi penurunan aliran darah (iskemia) sehingga oksigenasi darah tidak adekuat karena kegagalan kardiorespirasi, dan penurunan daya dukung oksigen darah, seperti anemia, keracunan karbon monoksida atau setelah kehilangan darah yang parah (Gambar 1.4). Berdasarkan tingkat keparahan kondisi hipoksia, sel dapat beradaptasi, mengalami cedera, atau mati. Sebagai contoh, jika arteri menyempit maka jaringan yang disuplai oleh pembuluh

itu bisa menyusut dalam ukuran (atrofi), sedangkan hipoksia parah akan menginduksi cedera dan kematian sel.



Gambar 1.4. Peran penting oksigen dalam cedera sel. Iskemia menyebabkan cedera sel dengan mengurangi pasokan oksigen seluler, sedangkan stimuli lainnya, seperti radiasi, menginduksi kerusakan yang disebabkan oleh spesies oksigen teraktivasi yang toksik.

Sumber: Kumar et al (2004)

Agen Fisik

Agen fisik yang mampu menyebabkan cedera sel ini mencakup trauma mekanik, temperatur yang ekstrem (luka bakar dan sangat dingin), perubahan mendadak dalam tekanan atmosfer, radiasi, dan sengatan listrik (Gambar 1.4).

Agen Kimia dan Obat

Bahan kimia sederhana seperti glukosa atau garam dalam konsentrasi hipertonik dapat menyebabkan cedera sel langsung atau dengan mengacaukan keseimbangan elektrolit dalam sel. Bahkan oksigen pada konsentrasi tinggi adalah racun (Gambar 1.4). Berbagai macam racun, seperti arsenik, sianida, atau garam merkuri, dapat merusak sejumlah sel dalam beberapa menit atau

jam untuk menyebabkan kematian. Zat yang berpotensi merugikan lainnya adalah sahabat kita sehari-hari, seperti polusi lingkungan dan udara, insektisida, dan herbisida; bahaya industri dan akibat kerja, seperti karbon monoksida dan asbes; narkoba seperti alkohol; dan berbagai obat terapi yang semakin meningkat.

Agen Infeksius

Agen ini bisa berupa komponen submikroskopis virus sampai cacing pita, di antaranya adalah virus, bakteri, jamur, protozoa, dan metazoa. Agen tersebut dapat menyebabkan penyakit dengan menyebabkan kerusakan sel secara langsung seperti pada infeksi virus (misalnya poliomyelitis) atau infeksi protozoa (misalnya malaria). Cara agen-agen biologis menyebabkan cedera tersebut sangat beragam. Namun, ada juga kerusakan oleh toksin yang dielaborasi oleh agen penginfeksi seperti pada difteri, tetanus, dan penyakit periodontal. Seperti bahan kimia, toksin ini bisa memiliki efek umum atau hanya berefek pada jaringan tertentu (Gambar 1.4).

Reaksi Immunologis

Sistem imunitas melayani fungsi penting dalam pertahanan terhadap patogen infeksius, tetapi reaksi imunitas juga dapat menyebabkan cedera sel. Reaksi yang merugikan terhadap *self-antigen* endogen bertanggung jawab untuk beberapa penyakit autoimun. Reaksi imun terhadap banyak agen eksternal, seperti virus dan substansi lingkungan, juga penyebab penting dari cedera sel dan jaringan. Proses imunitas sangat penting untuk perlindungan terhadap mikroorganisme dan parasit. Namun, sistem imunitas abnormal dapat menyebabkan penyakit. Kelainan sistem imun meliputi:

- 1) Reaksi hipersensitivitas: respon imun yang berlebihan terhadap antigen. Misalnya, asma bronkial dapat terjadi karena respon imun berlebihan terhadap serbuk sari yang tak berbahaya;

- 2) Immunodefisiensi: hal ini disebabkan defisiensi komponen dari sistem imun yang menyebabkan peningkatan kerentanan terhadap penyakit yang berbeda; contohnya adalah AIDS;
- 3) Autoimunitas: Reaksi imunitas yang abnormal (berlebihan) inang terhadap *self-antigen*. Misalnya, diabetes melitus tipe 1 disebabkan oleh kerusakan autoimun sel beta dari pulau Langerhans pankreas.

Kelainan Genetik

Kelainan genetik, seperti sindrom *Down* atau *sickle cell anemia*, bisa menimbulkan fenotipe klinis yang sangat khas mulai dari cacat bawaan atau anemia. Defek genetik dapat menyebabkan cedera sel karena kekurangan protein fungsional, seperti defek enzim pada kesalahan metabolisme bawaan, atau akumulasi kerusakan DNA atau *misfolded proteins*, baik yang memicu kematian sel ketika terjadi perbaikan. Variasi sekuen DNA yang umum pada populasi manusia (polimorfisme) juga dapat memengaruhi kerentanan sel terhadap cedera oleh bahan kimia dan faktor lingkungan lainnya.

Ketidakseimbangan Nutrisi

Ketidakseimbangan nutrisi dapat berlanjut menjadi penyebab utama cedera sel. Kekurangan nutrisi bisa muncul sebagai akibat dari pasokan yang buruk, gangguan absorpsi, transportasi yang tidak efisien dalam tubuh, atau pemanfaatan yang kurang baik. Hal ini dapat berupa defisiensi kelompok utama makanan, biasanya protein dan energi, atau vitamin dan elemen penting untuk proses metabolisme tertentu, misalnya besi untuk produksi hemoglobin. Seringkali, defisiensi adalah *multiple* dan kompleks. Kekurangan kalori protein menyebabkan peningkatan jumlah kematian, terutama di kalangan populasi yang kurang mampu. Defisiensi vitamin spesifik banyak ditemukan di dunia. Masalah nutrisi dapat *self-imposed*, seperti dalam *anorexia nervosa* (*self-induced starvation*). Ironisnya,

berlebihan nutrisi juga menjadi penyebab penting dari cedera sel. Kelebihan kolesterol menjadi predisposisi untuk aterosklerosis. Di sisi lain, obesitas berhubungan dengan peningkatan kejadian beberapa penyakit penting, seperti diabetes dan kanker. Selain masalah kekurangan gizi dan kelebihan gizi, komposisi diet membuat kontribusi yang signifikan untuk sejumlah penyakit.

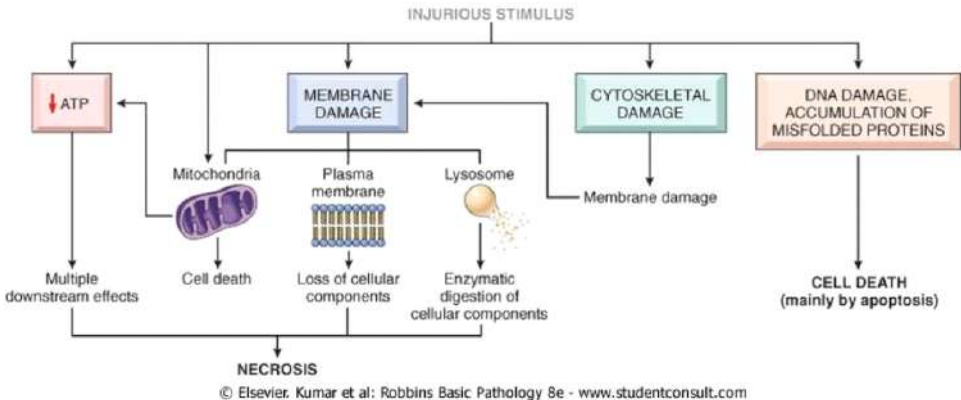
Faktor Psikogenik

Tekanan mental yang diakibatkan oleh kondisi kehidupan, khususnya dalam masyarakat berteknologi maju, bisa menjadi faktor penyumbang dalam beberapa kelompok penyakit.

2. Mekanisme Cedera Sel

Kita telah membahas penyebab cedera sel dan nekrosis, selanjutnya dengan mempertimbangkan secara lebih rinci dasar molekuler cedera sel dan prinsip-prinsip penting berbagai jenis cedera sel, maka kita melanjutkan diskusi tentang mekanisme cedera sel. Mekanisme biokimia yang menghubungkan cedera sangatlah kompleks, sehingga akan dibahas dengan pendekatan manifestasi seluler dan jaringan yang erat terjalin dengan banyak jalur metabolik intraseluler.

Mekanisme cedera sel secara umum terdiri dari empat sistem intraseluler yang sangat rentan terhadap cedera sel (Gambar 1.5), yaitu 1) pemeliharaan integritas membran sel yang menjadi dasar homeostasis osmotik sel, 2) respirasi aerobik yang melibatkan fosforilasi oksidatif dan produksi ATP (mitokondria), 3) sintesis protein fungsional dan struktural (Golgi), dan 4) pemeliharaan aparat genetik sel (nukleus).



Gambar 1.5 Cidera sel akibat dari abnormalitas fungsional dan biokimiawi dalam satu atau beberapa komponen utama seluler. Target terpenting dari stimuli berbahaya ini adalah (1) mitokondria, tempat pembentukan ATP; (2) membran sel, di mana homeostasis ionik dan osmotik sel dan organel bergantung; (3) sintesis protein; (4) sitoskeleton; dan (5) komponen genetik sel.

Sumber: Kumar et al (2004)

Faktor-faktor berikut memengaruhi keparahan cidera sel, konsekuensi dari cidera sel tergantung pada jenis sel, agen berbahaya dan faktor lainnya. Aspek penting cidera sel tersebut adalah:

- 1) *Efek perubahan yang menyebar luas.* Di mana pun titik pertama cidera dalam sel memiliki berbagai macam efek sekunder. Keempat sistem intraseluler yang telah disebutkan di atas berhubungan sangat erat, sehingga cidera pada salah satu dari sistem itu akan mengakibatkan efek sekunder luas. Misalnya, gangguan respirasi aerobik dapat mengganggu energi yang tergantung pompa natrium, sehingga mengakibatkan hilangnya ion dan keseimbangan cairan yang menyebabkan perubahan dalam isi intraseluler, yaitu air dan ion pada pembengkakan sel;
- 2) *Faktor waktu.* Perubahan morfologi cidera sel hanya terlihat setelah beberapa waktu kritis. Misalnya dengan mikroskopis

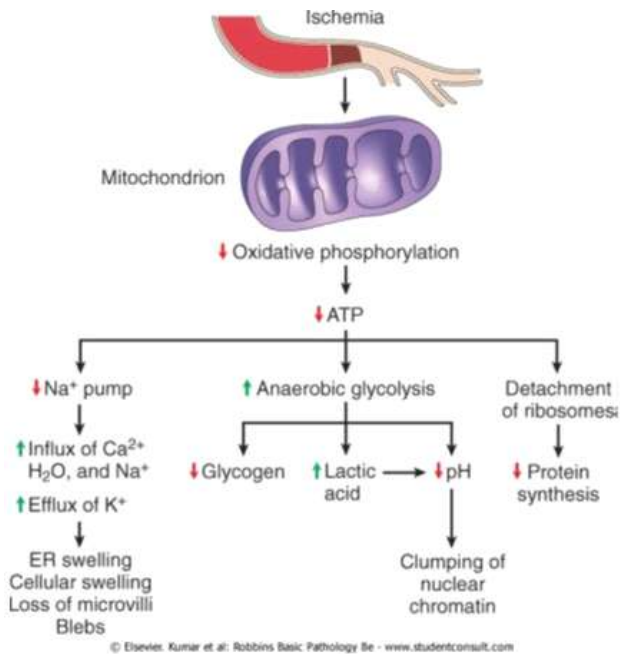
cahaya, perubahan karakteristik kematian sel tidak terjadi pada miokardium sampai 10-12 jam setelah keseluruhan cedera, namun cedera *irreversible* benar-benar terjadi dalam 20-60 menit;

- 3) *Kerentanan sel terhadap cedera*. Reaksi sel terhadap rangsangan patologis bergantung pada jenis sel. Konsekuensi dari cedera sel tergantung pada jenis, status dan adaptasi sel. Faktor penting pada sel tersebut adalah status gizi, status hormonal, aktivitas metabolisme dan kebutuhan sel. Kerentanan sel bila terkena hipoksia terdiri dari a) kerentanan tinggi, seperti neuron (3-5 menit), b) kerentanan menengah, seperti miokardium, hepatosit, sel epitel ginjal (20-120 menit), dan c) kerentanan rendah, seperti fibroblas, epidermis, otot skeletal (berjam-jam);
- 4) Reaksi sel terhadap rangsangan patologis bergantung pada jenis cedera, durasinya, dan keparahannya, sehingga iskemia singkat dapat menyebabkan cedera *reversible*, sementara iskemia berkepanjangan bisa menyebabkan kematian sel atau cedera *irreversible*.

Setiap stimulus dapat menyebabkan cedera sel. Cedera terjadi ketika mekanisme adaptif tidak cukup untuk mempertahankan homeostasis normal. Namun, beberapa mekanisme adaptif dapat menjadi patologis, sehingga cedera dapat *reversible* atau *irreversible*. Cedera *irreversible* menyebabkan kematian sel oleh nekrosis atau apoptosis. Mekanisme biokimiawi yang menghubungkan cedera-cedera tersebut dengan manifestasi seluler dan jaringan yang dihasilkan sangatlah kompleks, saling berhubungan, dan erat terjalin dengan banyak jalur metabolik intraselular. Hal ini sering sulit untuk menentukan perubahan molekuler tertentu yang disebabkan oleh stimulus tertentu. Oleh karena itu untuk menjelaskan mekanisme seluler utama pada cedera sel perlu dibahas tentang 1) deplesi ATP, 2) hilangnya homeostasis kalsium, 3) stres oksidatif (kelebihan *Reactive Oxygen Species*), 4) kerusakan mitokondria, dan 5) peningkatan permeabilitas membran.

Cidera Sel yang Disebabkan oleh Depleksi ATP

Depleksi ATP sangat penting dalam jaringan dengan aktivitas glikolitik rendah di mana produksi ATP semata-mata bergantung pada fosforilasi oksidatif ADP dalam rantai transport elektron di dalam mitokondria. Neuron dan miosit jantung cepat mengalami cidera dengan penurunan ATP yang terjadi sebagai konsekuensi dari cidera iskemik. Komponen utama dari cidera adalah perubahan permeabilitas membran yang disebabkan oleh penurunan aktivitas pompa ion yang bergantung pada ATP (Gambar 1.6).

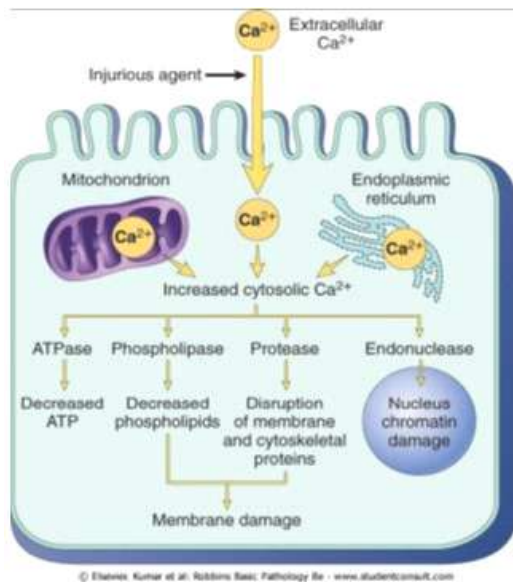


Gambar 1.6 Konsekuensi fungsional dan morfologi awal penurunan adenosin trifosfat (ATP) intraseluler selama cidera sel. Depleksi ATP hingga kurang dari 5% sampai 10% dari tingkat normal memiliki efek luas pada banyak sistem seluler yang kritis. ER, Endoplasma retikulum.

Sumber: Kumar et al (2004)

Cidera yang Dihasilkan oleh Hilangnya Homeostasis Kalsium

Kalsium bebas sitosolik disimpan pada konsentrasi yang setidaknya 10 kali lipat lebih rendah dari tingkat ekstraseluler. Dalam sel normal, sebagian kalsium intraseluler yang disimpan dalam mitokondria dan retikulum endoplasma. Gradien konsentrasi kalsium dipelihara oleh *membrane-associated Ca/Mg-dependent ATPases*. Iskemia dan beberapa toksin menyebabkan pelepasan awal kalsium ke dalam sitosol (Gambar 1.7).



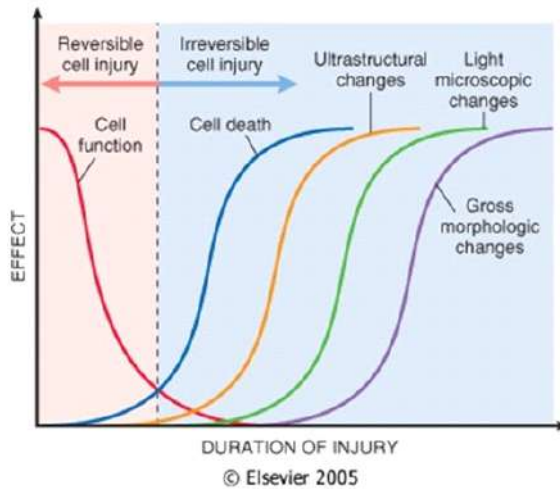
Gambar 1.7 Sumber dan konsekuensi dari peningkatan kalsium sitosol pada cidera sel. ATP, Adenosin trifosfat; ATPase, adenosin trifosfatase.

Sumber: Kumar et al (2004)

B. Perubahan Morfologi pada Cidera Sel

Pembahasan tentang perubahan morfologi pada cidera sel ini berguna untuk menggambarkan perubahan dasar yang terjadi pada sel-sel yang rusak sebelum membahas mekanisme biokimiawi yang membawa perubahan ini. Semua stres dan pengaruh berbahaya mengerahkan efeknya lebih dulu pada tingkat molekuler atau biokimiawi. Ada jeda waktu antara stres dan

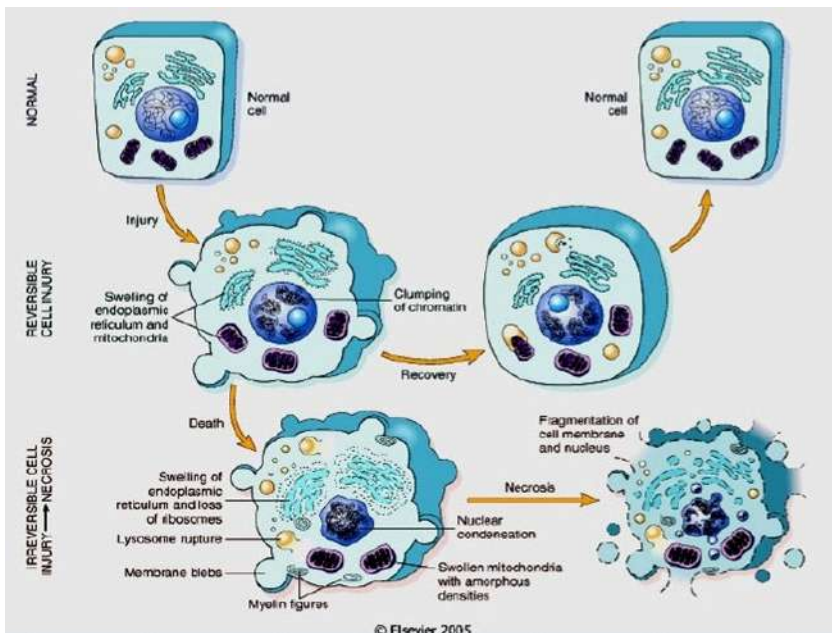
perubahan morfologi dari cedera sel atau kematian; penundaan durasi ini bisa bervariasi berdasarkan sensitivitas metode yang digunakan untuk mendeteksi perubahan ini (Gambar 1.8). Dengan teknik histokimia atau ultrastruktural, perubahan dapat dilihat pada menit ke jam setelah cedera; akan tetapi, bisa diperlukan waktu jauh lebih lama (jam sampai hari) sebelum perubahan dapat dilihat dengan mikroskop cahaya atau pada pemeriksaan *gross*. Sebagaimana diharapkan, manifestasi morfologi nekrosis membutuhkan lebih banyak waktu untuk mengembangkannya daripada kerusakan *reversible*. Misalnya, pada kasus iskemia miokardium, pembengkakan sel adalah perubahan morfologi *reversible* yang bisa terjadi dalam hitungan menit, dan dapat berkembang menjadi ireversibilitas dalam satu atau dua jam.



Gambar 1.8 Sekuensial pengembangan perubahan biokimiawi dan morfologi cedera sel. Sel bisa menjadi cepat nonfungsional setelah timbulnya cedera, meskipun sel mungkin masih hidup dengan kerusakan yang berpotensi *reversible*; durasi yang lebih lama dari cedera dapat menyebabkan cedera *irreversible* dan kematian sel. Perhatikan bahwa perubahan biokimiawi *irreversible* dapat menyebabkan kematian sel, dan biasanya ini mendahului perubahan ultrastruktural, mikroskop cahaya, dan perubahan morfologi yang tampak nyata.

Sumber: Kumar et al (2004)

Perubahan menjadi kematian sel ini tidak dapat diamati pada mikroskopis cahaya sampai 4 sampai 12 jam setelah onset iskemia. Sekuensial perubahan morfologi cedera sel yang berkembang menjadi kematian sel diilustrasikan pada Gambar 1.9. Cedera *reversible* ditandai dengan pembengkakan menyeluruh dari sel dan organelnya, *blebbing* membran plasma, terpisahnya ribosom dari retikulum endoplasmik, dan penggumpalan kromatin inti. Perubahan morfologi berkaitan dengan penurunan ATP, hilangnya integritas membran sel, defek dalam sintesis protein, kerusakan sitoskeletal, dan kerusakan DNA. Dalam batasan ini, sel dapat memperbaiki kelainan ini, dan sel akan kembali ke kondisi normal jika stimulus yang menciderainya mereda.



Gambar 1.9. Skema ilustrasi dari perubahan morfologi cedera sel yang berpuncak pada nekrosis

Sumber: Kumar et al (2004)

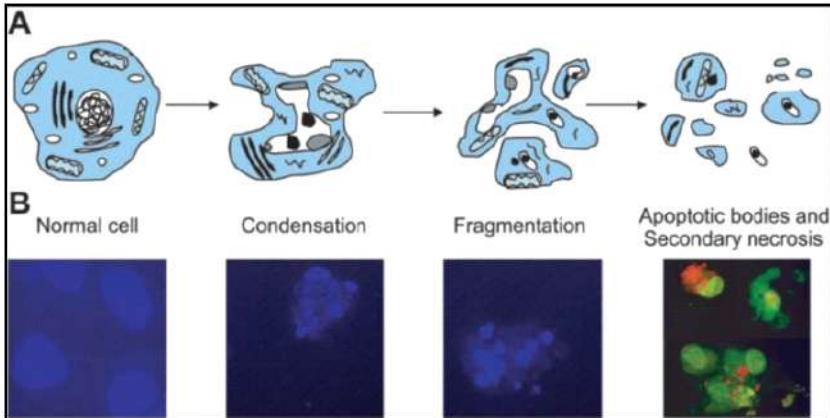
C. Perubahan Morfologi Pada Nekrosis dan Apoptosis

Cidera persisten atau berlebihan akan menyebabkan sel-sel untuk melewati ambang batas pertahanan sel, kemudian memasuki cidera *irreversible* dan kematian sel. Berbagai rangsangan yang menciderai dapat menyebabkan kematian karena nekrosis atau apoptosis (Gambar 1.9 dan Tabel 1.1). Kerusakan mitokondria yang parah disertai deplesi ATP dan pecahnya lisosomal dan membran plasma biasanya terkait dengan nekrosis. Nekrosis terjadi pada banyak cidera yang lazim ditemui, seperti iskemia, paparan toksin, berbagai infeksi, dan trauma. Apoptosis memiliki gambaran morfologi seluler yang unik, seperti terlihat pada Gambar 1.10.

Dua gambaran cidera sel *reversible* yang bisa diketahui di bawah mikroskop cahaya adalah pembengkakan sel dan perubahan lemak. Pembengkakan seluler muncul setiap kali sel tidak mampu mempertahankan homeostasis ion dan cairan, dan merupakan hasil dari kegagalan pompa ion tergantung energi dalam membran plasma. Perubahan lemak terjadi pada cidera hipoksia dan berbagai bentuk cidera toksik atau metabolik. Hal ini dimanifestasikan dengan munculnya vakuola lipid dalam sitoplasma. Perubahan lemak terlihat terutama pada sel-sel yang terlibat dan tergantung pada metabolisme lemak, seperti hepatosit dan sel-sel miokardium.

Tabel 1.1 Gambaran morfologi seluler nekrosis dan apoptosis

Gambaran	Nekrosis	Apoptosis
Ukuran sel	Pembesaran (pembengkakan)	Penurunan (<i>shrinkage</i>)
Inti sel	Piknosis → kariorheksis → kariolisis	Fragmentasi menjadi <i>nucleosome-size fragments</i>
Membran plasma	Dihancurkan	Utuh; perubahan struktur, terutama lipid orientasi
Organela	<i>Enzymatic digestion</i> ; mengakibatkan kebocoran sel	Utuh; dilepaskan dalam bentuk <i>apoptotic bodies</i>
Inflamasi	Sering	Tidak
Peran fisiologis atau patologis	Selalu patologis (kulminasi cedera sel <i>irreversible</i>)	Seringkali fisiologis, eliminasi sel-sel yang tidak diinginkan; Bisa patologis setelah beberapa bentuk cedera sel, terutama kerusakan DNA

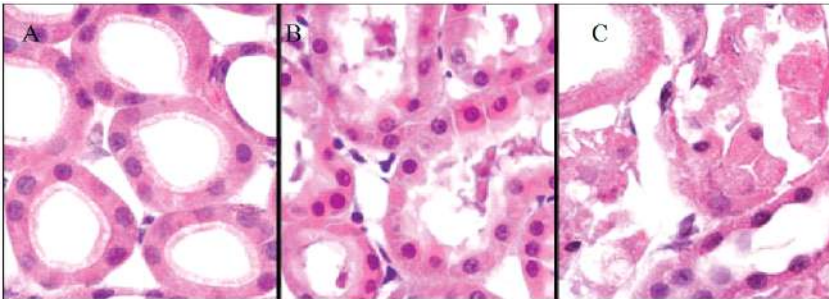


Gambar 1.10 Ilustrasi berbagai tahap kematian sel apoptosis.

A: Gambaran stereotip dari perubahan sel meliputi kondensasi, perubahan struktur inti, dan fragmentasi sel menjadi *apoptotic bodies*. Secara *in vivo*, *apoptotic bodies* difagositosis oleh sel sekitarnya, sedangkan secara *in vitro* *apoptotic bodies* menjalani pembengkakan dan akhirnya lisis (nekrosis sekunder). B: Gambar dari sel yang mengalami apoptosis pada tahap yang sesuai seperti yang ditunjukkan pada A. Sel normal dan hidup tampak hijau, sedangkan sel apoptosis dengan membran plasma utuh tampak hijau dengan titik-titik kekuningan yang merepresentasikan kromatin terkondensasi; sel apoptosis dan *apoptotic bodies* yang mengalami nekrosis sekunder kelihatan oranye terang atau merah akibat kerusakan membran plasma. Sumber: Dr. Neal Pinckard dan M. A. Venkatachalam, University of Texas Health Sciences Center, San Antonio, Texas.

Pembengkakan seluler adalah manifestasi pertama dari hampir semua bentuk cedera sel (Gambar 1.11). Perubahan morfologi ini sulit untuk digambarkan dengan mikroskop cahaya; mungkin lebih jelas pada tingkat seluruh organ. Ketika hal ini memengaruhi banyak sel, maka akan menyebabkan suatu gambaran keputatan, peningkatan turgor, dan peningkatan berat organ. Pada pemeriksaan mikroskopis, vakuola bening kecil dapat dilihat dalam sitoplasma; ini menggambarkan segmen

gembung dan *pinched-off* dari retikulum endoplasmik. Pola cedera nonlethal ini kadang-kadang disebut perubahan hidropik atau degenerasi vakuolar. Pembengkakan sel berlangsung secara *reversible*. Sel-sel juga dapat menunjukkan peningkatan pewarnaan eosinofilik, yang menjadi jauh lebih jelas dengan berlanjut menjadi nekrosis. Perubahan ultrastruktur dari cedera sel *reversible* meliputi: 1) perubahan membran plasma, seperti *blebbing*, penumpukan, dan hilangnya mikrovili; 2) perubahan mitokondria, termasuk pembengkakan dan munculnya kepadatan amorf yang kecil; 3) dilatasi retikulum endoplasmik, dengan terpisahnya *polysomes*; gambar mielin intrasitoplasmik dapat muncul; dan 4) perubahan inti, dengan disagregasi granular dan elemen fibriler.



Gambar 1.11 Perubahan morfologi pada cedera sel *reversible* dan nekrosis. **A**, Tubulus ginjal normal dengan sel epitel yang *viable*. **B**, Cedera iskemik dini (*reversible*) menunjukkan *blebbing* permukaan, peningkatan eosinofilia sitoplasma, dan kadang disertai pembengkakan sel. **C**, Nekrosis sel-sel epitel (*cedera irreversible*), dengan hilangnya inti, fragmentasi sel, dan kebocoran isi. Sumber: Dr. Neal Pinckard dan M. A. Venkatachalam, University of Texas Health Sciences Center, San Antonio, Texas

Gambaran morfologi nekrosis maupun nekroptosis merupakan hasil denaturasi protein intraseluler dan pencernaan enzimatik sel cedera yang mematikan. Sel-sel nekrotik tidak mampu menjaga integritas membran dan isinya sering bocor,

suatu proses yang dapat menimbulkan inflamasi pada jaringan sekitarnya. Enzim yang mencerna sel nekrotik didapatkan dari lisosom sel-sel mati itu sendiri dan dari lisosom leukosit yang disebut sebagai bagian dari reaksi inflamasi. Digesti isi seluler dan respon inang dapat memakan waktu beberapa jam, sehingga tidak akan ada perubahan yang terdeteksi dalam sel, seandainya infark miokardium menyebabkan kematian mendadak.

Bukti histologis yang paling awal dari nekrosis miokardium tidak terlihat jelas sampai 4 sampai 12 jam kemudian. Namun, karena hilangnya integritas membran plasma, enzim dan protein jantung spesifik dengan cepat dilepaskan dari otot yang nekrotik dan dapat dideteksi dalam darah sejak 2 jam setelah nekrosis sel miokardium. Sel nekrotik menunjukkan peningkatan eosinofilia dalam pewarnaan hematoksilin dan eosin (H & E), disebabkan hilangnya sebagian RNA sitoplasma (yang mengikat pewarna biru, hematoksilin) dan sebagian protein sitoplasma terdenaturasi (yang mengikat pewarna merah, eosin). Sel nekrotik bisa memiliki penampilan yang homogen lebih mengkilap daripada sel normal, terutama sebagai akibat dari hilangnya partikel glikogen (Gambar 1.11C). Ketika enzim telah mencerna organel sitoplasma, sitoplasma menjadi tervakuolisasi dan tampak seperti *moth-eaten*. Sel-sel mati dapat digantikan oleh seluruh massa fosfolipid, disebut gambaran mielin yang berasal dari membran sel yang rusak. Endapan fosfolipid ini kemudian difagositosis oleh sel lain atau lebih terdegradasi menjadi asam lemak; kalsifikasi residu asam lemak menghasilkan pembentukan *calcium soap*. Dengan demikian, sel-sel mati pada akhirnya menjadi terkalsifikasi. Dengan mikroskop elektron, sel nekrotik dicirikan dengan diskontinuitas pada membran plasma dan membran organel, ditandai pelebaran mitokondria dengan tampilan densitas amorf yang besar, gambar myelin intrasitoplasmik, puing-puing amorf, dan agregat *fluffy material* yang mungkin merepresentasikan protein terdenaturasi.

Perubahan inti tampak pada salah satu dari tiga pola, semua karena pemecahan nonspesifik DNA (Gambar 1.11C). Basofilia kromatin dapat memudar (kariolisis), perubahan yang agaknya mencerminkan hilangnya DNA karena degradasi enzimatik oleh endonuklease. Pola kedua (yang juga terlihat pada kematian sel apoptosis) adalah piknosis, ditandai dengan penyusutan inti dan peningkatan basofilia. Di sini kromatin mengondensasi menjadi massa basofilik padat dan menyusut. Pada pola ketiga, yang dikenal sebagai karioreksis, inti piknotik mengalami fragmentasi. Dengan berlalunya waktu (satu atau dua hari), inti dalam sel nekrotik benar-benar menghilang.

Pembahasan nekrosis telah difokuskan pada perubahan sel-sel individual. Ketika sejumlah besar sel mati dalam jaringan atau organ dikatakan nekrotik; dengan demikian, *infark miokard* adalah nekrosis sebagian dari jantung yang disebabkan oleh kematian banyak sel miokard. Nekrosis jaringan memiliki beberapa pola morfologis yang berbeda, yang penting mengenali perubahan-perubahan yang telah terjadi karena dapat memberikan petunjuk tentang penyebab yang mendasarinya. Dalam kondisi yang berbeda, nekrosis di dalam jaringan dapat diasumsikan menjadi beberapa pola nekrosis jaringan, yaitu: koagulatif, liquefaktif, gangren, kaseosa, lemak, dan fibrinoid.

Nekrosis Koagulatif merupakan pola nekrosis yang sangat sering terjadi dan karakteristik dari kematian sel hipoksia. Gambaran makroskopis menunjukkan konsistensi padat, warna kekuningan, dan terlihat kering. Biasanya terjadi pada organ ginjal, jantung, limpa, dan kelenjar adrenal. Nekrosis koagulatif memberikan gambaran sel-sel terkoagulasi selama beberapa hari. Inti sel biasanya menghilang tetapi bentuk sel tetap terjaga. Nekrosis koagulatif akibat dari asidosis intraseluler parah yang mengalami denaturasi pada protein struktural dan enzim. Hal ini mempercepat proteolisis sel. Sel-sel nekrotik hancur menjadi beberapa fragmen debris seluler yang dihilangkan oleh aktivitas fagositosis leukosit dan makrofag. Contoh kasus yang sering

terjadi adalah infark miokardial. Gambaran makroskopis infark miokardial selalu berubah seiring perjalanan waktu. Kurang dari 8 jam, area iskemia sedikit pucat, bahkan hampir tidak terlihat. Infark tahap awal dapat divisualisasikan melalui reaksi histokimiawi yang menunjukkan deplesi enzim oksidatif pada area infark. Gambaran mikroskopis infark tahap awal menunjukkan pembengkakan sel, piknosis dan sitoplasma eosinofilik. Pada 18-24 jam, infark tampak jelas pucat dan berbatas hiperemik. Gambaran mikroskopis menunjukkan nekrosis total ditandai dengan inti menghilang dan banyak *infiltrate* leukosit dan makrofag. Pada 3-7 hari, batas hyperemia lebih tampak nyata, warna coklat kekuningan dan konsistensi lunak. Akhir minggu pertama, infark dibatasi oleh jaringan parut teravaskularisasi. Gambaran mikroskopis menunjukkan reaksi fibrovaskuler pada tepi infark. Selanjutnya hingga minggu ke-6, terjadi penggantian seluruh area oleh jaringan parut yang disebut miofibrosis.

Nekrosis liquefaktif terjadi sebagai akibat dari aksi cepat enzim hidrolitik dan terjadi selalu ketika autolisis dan heterolisis menang atas denaturasi protein. Pola nekrosis ini merupakan gambaran karakteristik dari nekrosis iskemik otak dan pankreas. Lesi-lesi bakterial juga termasuk dalam pola nekrosis ini karena aktivitas enzim yang berasal dari bakterial dan leukosit sangat berperan nekrosis likuefaktif pada infark otak. Gambaran morfologinya menunjukkan area nekrotik sangat lunak dan berair. Perubahan ini dapat dideteksi secara dini selama 12 jam. Pada 2-3 hari, pelunakan dan diskolorisasi lebih jelas terlihat. Pada kondisi infark yang luas, organ tampak membengkak, namun tidak terbentuk jaringan parut fibrous. Jaringan yang mengalami nekrosis liquefaktif ini akibat dari degenerasi pseudokistik.

Nekrosis lemak ini mengacu pada nekrosis di jaringan adiposa, yang terjadi sebagai akibat aksi lipase teraktivasi. Nekrosis lemak sering ditemukan pada kasis nekrosis pankreatik akut, di mana enzim pankreatik menyebabkan nekrosis fokal pada pancreas dan jaringan adiposa di seluruh abdomen. Lipase

diaktifkan dan dilepaskan sehingga kerusakan tidak hanya pada jaringan pankreatik tetapi juga sel-sel lemak di dalam pankreas dan di seluruh kavitas peritoneum. Kondisi ini disebut juga nekrosis enzimatik. Fokus nekrotik terlihat putih atau kekuningan dan dikelilingi oleh zona inflamasi. Pelepasan asam lemak akan membentuk kompleks dengan kalsium dan membentuk *calcium soap*.

Nekrosis kaseosa merupakan kombinasi nekrosis koagulatif dan liquefaktif. Nekrosis tipe ini ditemui pada kasus tuberculosis. Gambaran morfologinya tampak lunak, mudah rapuh, dan terdapat material putih keabuan. Gambaran ini dihubungkan dengan agen penyebabnya yaitu lipopolisakarida *Mycobacterium tuberculosis*. Secara histologis, nekrosis kaseosa terlihat sebagai material amorf eosinofilik dengan debris sel. Nekrosis kaseosa dikelilingi oleh reaksi inflamasi spesifik granilomatosa, seperti histiosit epiteloid, sel raksasa tipe Langhans, limfosit dan sel plasma.

Nekrosis fibrinoid merupakan tipe nekrosis jaringan ikat. Nekrosis fibrinoid ini dikarakterisasi oleh hilangnya struktur normal serabut kolagen dan otot polos, misalnya nekrosis fibrinoid pada kasus poliarteriitis nodosa yang memengaruhi dinding pembuluh darah.

Berikutnya kita bahas tentang *nekrosis gangrenosa*. Nekrosis gangrenosa ini bukan tipe nekrosis utama tapi merupakan sekunder nekrosis yang dimodifikasi oleh serangan agen bakteri. Istilah gangren biasanya digunakan pada praktik klinis untuk mendeskripsikan suatu kondisi jaringan yang secara ekstensif terkomplikasi infeksi bakteri. Terdapat tiga tipe gangren, yaitu gangren kering, gangren basah, dan gangren gas.

Gangren kering ditandai adanya jaringan nekrotik yang tampak hitam, kering dan dibatasi secara jelas oleh jaringan sehat. Gangren biasanya terjadi pada ekstremitas sebagai akibat nekrosis koagulatif iskemik karena obstruksi arterial. *Gangren basah* terjadi sebagai akibat dari infeksi bakteri pada area nekrotik, biasanya pada ekstremitas karena obstruksi arterial atau pada

kasus apendiksitis supuratif akut. Jaringan terlihat bengkak, merah kehitaman dengan liquefaksi ekstensif. Komplikasi parah gangren basah ini sering mengakibatkan kematian. *Gangren gas* merupakan infeksi luka yang disebabkan *Clostridium perfringens* dan tipe lain Clostridia. Gangren gas dikarakterisasi oleh nekrosis ekstensif, destruksi jaringan dan produksi gas oleh aksi fermentatif bakteri. Gambaran makroskopisnya mirip dengan gangren basah yang ditambahi adanya gas dalam jaringan. Gangren gas ini dihubungkan dengan tingginya angka mortalitas.

Pada akhirnya, sebagian besar sel yang nekrotik dan isinya akan hilang akibat pencernaan enzimatis dan fagositosis debris oleh leukosit. Jika sel-sel nekrotik dan debris selular tidak segera dihancurkan dan diserap, maka jaringan akan menyediakan *nidus* (sarang) untuk pengendapan garam kalsium dan mineral lainnya sehingga jaringan cenderung menjadi terkalsifikasi. Fenomena ini disebut distrofik kalsifikasi, yang akan didiskusikan pada pokok bahasan selanjutnya pada buku ajar Penyakit Dentomaksilofasial II.

D. Rangkuman

Cidra sel digunakan untuk menunjukkan suatu keadaan ketika kemampuan untuk adaptasi fisiologis telah terlampaui. Hal ini dapat terjadi ketika stimulus yang berlebihan atau ketika sel tidak lagi mampu beradaptasi tanpa mengalami berbagai bentuk kerusakan. Kemampuan untuk adaptasi dan kepekaan terhadap berbagai jenis cidra bervariasi sesuai jenis sel. Perubahan seluler secara biokimiawi, fungsional, dan struktural disebabkan oleh berbagai faktor yang merugikan seperti hipoksia, bakteri, virus, trauma, bahan kimia, reaksi imunologi, ketidakseimbangan gizi, gangguan genetik, dan sebagainya.

Cidra *reversible* ditandai dengan pembengkakan menyeluruh dari sel dan organelnya, *blebbing* membran plasma, terpisahnya ribosom dari retikulum endoplasmik, dan penggumpalan kromatin inti. Perubahan morfologi berkaitan dengan penurunan ATP, hilangnya integritas membran sel, defek dalam

sintesis protein, kerusakan sitoskeletal, dan kerusakan DNA. Dalam batasan ini, sel dapat memperbaiki kelainan ini, dan sel akan kembali ke kondisi normal jika stimulus yang menciderainya mereda.

Cidera persisten atau berlebihan akan menyebabkan sel-sel untuk melewati *point of no return*, kemudian memasuki cedera *irreversible* dan kematian sel. Berbagai rangsangan yang menciderai dapat menyebabkan kematian karena nekrosis atau apoptosis. Kerusakan mitokondria yang parah disertai depleksi ATP dan pecahnya lisosomal dan membran plasma biasanya terkait dengan nekrosis. Nekrosis terjadi pada banyak cedera yang lazim ditemui, seperti iskemia, paparan toksin, berbagai infeksi, dan trauma. Dalam kondisi yang berbeda, nekrosis di dalam jaringan dapat diasumsikan menjadi beberapa pola nekrosis jaringan, yaitu: koagulatif, liquefaktif, gangren, kaseosa, lemak, dan fibrinoid.

Apoptosis memiliki gambaran morfologi seluler yang unik, seperti perubahan sel meliputi kondensasi, perubahan struktur inti, dan fragmentasi sel menjadi *apoptotic bodies*. Secara *in vivo*, *apoptotic bodies* difagositosis oleh sel sekitarnya, sedangkan secara *in vitro* *apoptotic bodies* menjalani pembengkakan dan akhirnya lisis (nekrosis sekunder).

E. Latihan soal

1. Kesehatan perorangan berawal dari kesehatan sel-selnya. Di lain pihak, penyakit mencerminkan disfungsi sejumlah sel. Uraikan faktor-faktor penyebab cedera sel *reversible* dan *irreversible*.
2. Cidera sel terjadi ketika mekanisme adaptif tidak cukup untuk mempertahankan homeostasis normal. Mekanisme biokimiawi yang menghubungkan cedera-cidera tersebut dengan manifestasi seluler dan jaringan yang dihasilkan sangatlah kompleks, saling berhubungan, dan erat terjalin dengan banyak jalur metabolik intraseluler. Uraikan mekanisme seluler utama pada cedera sel.

3. Pada jejas tahap lanjut yang *irreversible*, terjadi perubahan inti sel. Sebutkan dan uraikan gambaran perubahan inti tersebut.
4. Cidera persisten akan menyebabkan sel-sel melewati ambang batas pertahanannya, kemudian memasuki cidera *irreversible* dan kematian sel. Berbagai rangsangan yang menciderai dapat menyebabkan kematian karena nekrosis atau apoptosis. Uraikan mekanisme perubahan morfologi nekrosis dan apoptosis.
5. Fokus nekrosis pada infeksi tuberkulosis tampak sebagai debris bergranula amorf yang tersusun oleh sel-sel berfragmentasi dan menggumpal sebagai reaksi radang granulomatosa. Sebutkan tipe nekrosis yang terjadi pada granuloma tuberkulosis dan sebutkan juga gambaran mikroskopisnya.

F. Umpan balik

Saat mahasiswa mulai mempelajari patologi, harus diingat bahwa kesehatan makhluk hidup berawal pada sel-sel sehat, sedangkan penyakit disebabkan oleh disfungsi sejumlah besar sel. Sel normal, sel adaptasi, sel cidera dan sel mati merupakan perhatian utama dalam patologi. Sekarang mahasiswa telah memperoleh pengetahuan atas aspek-aspek tertentu dari “respon seluler terhadap cidera”. Selanjutnya sangat tepat untuk mempelajari radang dan penyembuhan jaringan secara lebih rinci.

B A B
— 2

Radang dan Penyembuhan Jaringan

Setiap makhluk hidup harus mempertahankan diri terhadap berbagai patogen seperti virus, bakteri, jamur, protozoa, parasit, tumor, dan sejumlah agen berbahaya yang mampu mengacaukan homeostasisnya. Untuk ini, dibutuhkan mekanisme efektor yang mampu mempertahankan tubuh terhadap antigen. Mekanisme pertahanan tubuh bawaan dan adaptif akan dipicu untuk menghancurkan agen penyebab peradangan.

Peradangan (inflamasi) adalah reaksi kompleks tubuh yang mengekspresikan respon terhadap kerusakan sel dan jaringan. Peradangan terdiri dari serangkaian perubahan pada vaskular, darah, dan jaringan ikat dengan tujuan menghilangkan agen penyebab; dan untuk memperbaiki jaringan yang rusak. Proses peradangan yang melibatkan beberapa komponen ini hanya terjadi pada jaringan hidup, dan merupakan serangkaian peristiwa terhadap kejadian awal yang tumpang tindih dan membentuk suatu kontinum untuk menginisiasi jalur, umpan balik, dan meredam cedera.

Reaksi peradangan merupakan reaksi defensif yang berorientasi pada kelangsungan hidup. Tanpa ada respon inflamasi yang memadai, kita tidak akan bertahan hidup.

Ironisnya, meskipun peradangan merupakan mekanisme pertahanan tubuh, namun respon inflamasi juga bisa sangat berbahaya bagi kelangsungan hidup kita bila sangat berlebihan sehingga akan membuat jaringan tubuh kita tercederai. Oleh karena itu, peradangan sangat berperan penting untuk (1) perlindungan, yaitu mengisolasi cedera dan menghancurkan agen penginfeksi, dan (2) penyembuhan dan perbaikan. Dalam kondisi ideal, sumber cedera jaringan dapat segera dihilangkan dan respon inflamasi mudah diatasi, sehingga arsitektur dan fungsi fisiologis jaringan akan dikembalikan seperti kondisi normal.

Setelah mempelajari Bab 2 ini, pembaca diharapkan memiliki kemampuan untuk menguasai konsep dasar radang dan penyembuhan jaringan. Pembaca akan mempelajari tentang rangkaian peristiwa radang akut dan kronis, penyembuhan jaringan, dan implikasi klinis radang dan penyembuhan. Soal-soal latihan diberikan di akhir Bab 2 ini untuk membantu pembaca menguasai konsep materi yang diberikan. Dengan menguasai konsep dasar radang dan pemulihan ini, pembaca akan lebih mudah menguasai dan mengkaji patogenesis penyakit/kelainan dentomaksilofasial.

A. Radang

Peradangan adalah upaya perlindungan suatu organisme untuk menghilangkan rangsangan berbahaya, dan untuk memulai proses penyembuhan. Peradangan bukan sinonim untuk infeksi, meskipun dalam beberapa kasus peradangan disebabkan oleh infeksi. Infeksi disebabkan oleh mikro-organisme, sedangkan peradangan merupakan salah satu respon organisme terhadap agen patogen.

Peradangan membutuhkan inisiasi stimulus. Ada dua kategori faktor yang mampu menginduksi kerusakan sel dan jaringan, yaitu faktor endogen dan eksogen. Faktor-faktor endogen meliputi reaksi immuno-patologis, penuaan dan beberapa gangguan neurologis dan genetik. Faktor eksogen terdiri dari mekanis (luka trauma), fisik (suhu sangat rendah

atau tinggi, iradiasi pengion, dan gelombang mikro), kimia (agen kaustik, racun, senyawa genotoksik dan proteotoksik), nutrisi (defisiensi oksigen, vitamin dan nutrisi dasar), dan biologis (virus, mikroorganisme, protozoa dan parasit).

Reaksi immuno-patologis dipicu oleh antigen eksogen. Perubahan yang terjadi secara genetik yang mengarah ke peradangan dimanifestasikan oleh kerusakan struktur membran, kecacuan mekanisme transportasi, atau gangguan aktivitas beberapa enzim dan mediator. Di sisi lain, kerusakan sel juga terjadi selama proses penuaan. Proses yang sangat rumit ini melibatkan faktor genetik, metabolisme, imunologis, neurologis dan faktor-faktor lain. Pada penuaan sel, substansi metabolik seperti radikal bebas, aldehida, keton dan produk reaksinya, atau akumulasi dari senyawa-senyawa yang tidak terdegradasi akan menyebabkan kerusakan serius dalam integritas dan homeostasis fisiologis sel dan jaringan. Penuaan sel akan kehilangan kemampuannya untuk multiplikasi dan proliferasi. Mekanisme kompensasi untuk kondisi ini, penuaan sel dapat menyebabkan atrofi, hipertrofi atau hipoplasia jaringan, sedangkan aktivitas selular yang berubah dapat menyebabkan metaplasia, displasia atau neoplasia karena penuaan sel lebih rentan terhadap kerusakan DNA, RNA dan protein vitalnya.

Suhu rendah yang sangat ekstrem mampu membentuk kristal di dalam sel. Penurunan suhu yang ringan menyebabkan kelumpuhan vasomotor dan peningkatan permeabilitas pembuluh. Viskositas darah meningkat secara proporsional dengan penurunan suhu, dan sel-sel dihancurkan oleh hipoksia. Temperatur rendah yang berlangsung untuk waktu yang lama menimbulkan penghancuran myelin di area yang terjejas. Mikrotrombi diproduksi di pembuluh darah dan menyebabkan gangren. Sedangkan, suhu tinggi meningkatkan permeabilitas membran sel. Suhu yang sangat tinggi bertanggung jawab untuk pembekuan pembuluh darah dan denaturasi biopolimer vital, terutama protein.

Pada tingkat sel, iradiasi menghancurkan biopolimer penting (DNA dan protein) dan membran biologis. Pada awalnya, dapat diamati perubahan degeneratif inti dan penyimpangan kromosom. Peningkatan permeabilitas membran dan aktivasi enzim lisosomal hidrolitik mengganggu struktur dan kompartemen sel. Kerusakan ireversibel sel iradiasi menyebabkan destruksi total sel atau nekrosis. Dosis dan cara eksposisi iradiasi pengion dapat merusak terutama hematopoietik, gastrointestinal atau jaringan saraf. Iradiasi pada seluruh tubuh memproduksi *immunosuppression* spesifik yang merupakan penyebab meningkatnya kepekaan terhadap infeksi. Infeksi ini dikembangkan terutama karena leukopenia dan hilangnya integritas fisik membran mukosa terutama di saluran pencernaan. Iradiasi pada seluruh tubuh menghilangkan sebagian besar limfosit *mature* sistem imun sekaligus melindungi elemen yang lebih resistan terhadap radiasi seperti epitel thymus. Radiasi pengion biasanya digunakan untuk pengobatan pasien dengan kanker. Alternatif bentuk terapi radiasi adalah iradiasi total limfoid, misalnya untuk pengobatan penyakit Hodgkin. Pasien yang diradiasi dapat diberikan sel-sel sumsum tulang yang belum *mature* untuk menyusun kembali sistem kekebalan tubuh.

Beberapa bahan kimia seperti agen kaustik dan asam mineral dapat merusak jaringan secara langsung, sedangkan agen lainnya seperti logam berat, dan racun dapat mengacaukan reaksi enzimatik yang penting. Homeostasis metabolisme sel dan jaringan juga terganggu oleh aksi agen genotoksik dan proteotoksik. Defek yang sering diamati, yaitu destruksi membran sel, penurunan pH intraseluler, pelepasan enzim lisosomal dan perubahan serupa hipoksia (penurunan fosforilasi oksidatif). Enzim lisosomal dan radikal bebas yang berasal dari oksigen (*reactive oxygen intermediates-ROI*) atau nitrogen (*reactive nitrogen intermediates-RNI*) memiliki peran penting dalam kerusakan struktur sel terutama selama peradangan. Substansi ini dapat juga diaktifkan oleh aksi berbagai deterjen ampifilik yang merupakan komponen dari sediaan pencuci dan pasta gigi.

Bahan ini berbahaya jika mencapai ke dalam tubuh dalam jumlah atau dengan cara yang tidak layak.

Kekurangan oksigen dimanifestasikan dalam 3-5 menit. Dalam mitokondria, fosforilasi oksidatif sangat cepat terganggu dan terjadi penurunan produksi ATP. Kekurangan ATP mengaktifkan metabolisme anaerob. ATP terbentuk dari glikogen, tapi cadangan glikogen ini cepat habis. Karena kekurangan ATP terus-menerus, pompa natrium-kalium kehilangan kapasitas operasinya. Hal ini menyebabkan akumulasi intraselular natrium dan kebocoran kalium dari sel. Akumulasi natrium menginduksi transfer ion dan air ke dalam sel. Hal ini merupakan alasan endoplasma retikulum dilatasi. Dilatasi memberikan kerusakan lengkap untuk ribosom dan menghalangi proteo-sintesis.

Jika hipoksia berlanjut, batas kapasitas air, natrium dan klorida pada seluruh sel akan berlebihan. Keadaan ini masih *reversible*, setelah pembaharuan transportasi oksigen maka sel dapat pulih. Dalam kasus lain, terjadi vakuola dalam sitoplasma dan kerusakan membran mitokondria. Sekarang, keadaan ini merupakan proses *irreversible*. Karena kerusakan membran, kalsium ekstraseluler dapat masuk ke dalam sel dan terakumulasi dalam mitokondria. Produksi ATP benar-benar dihentikan, yang diduga mengakibatkan kematian sel yang sebenarnya. Sel atau jaringan yang mati ini disebut sebagai nekrosis.

Kerusakan sel dapat juga disebabkan oleh gas, terutama nitrogen oksida, sulfur dioksida, karbon monoksida, formaldehida, klorin, dan sebagainya. Karbon monoksida terikat oleh hemoglobin dengan 300 kali lebih tinggi daripada afinitas oksigen. Oleh karena itu paparan CO membuat kekurangan oksigen sekunder akibat penghentian transportasi oksigen ke sel.

Banyak kasus peradangan merupakan radang infeksius multi-faktorial, infeksi sering terlibat dalam kerusakan sel. Bahan kimia yang dilepaskan oleh agen patogen atau mediator kimia yang dilepaskan dari sel-sel terinflamasi dapat menimbulkan

respon imun dan juga menyebabkan patogenesis kerusakan jaringan. Virulensi mikroorganisme dan induksi inflamasi bergantung pada kemampuan mikroorganisme untuk ber-eplikasi dalam tubuh manusia dan menghancurkan struktur selularnya. Selama pertumbuhan dan multiplikasi, mikroorganisme dapat menghasilkan dan melepaskan eksotoksin yang merupakan agen penjejas potensial. Mikroorganisme lainnya, setelah penghancuran atau lisis, melepaskan toksin dari selubung fosfolipid dan lipopolisakarida yang dikenal sebagai endotoksin. Istilah endotoksin umumnya digunakan untuk merujuk pada toksin polisakarida termotabil yang kuat terikat pada sel bakteri, berbeda dengan protein termolabil eksotoksin yang disekresikan ke lingkungan eksternal. Endotoksin (lipopolisakarida, LPS) bertanggung jawab untuk berbagai gejala patofisiologi yang diamati selama infeksi bakteri Gram-negatif. Hal tersebut meliputi pirogenitas (kemampuan untuk menyebabkan peningkatan suhu tubuh), perubahan jumlah leukosit tersirkulasi (leuko-sitopenia, leukositosis), aktivasi komplemen, aktivasi makrofag, agregasi trombosit, peningkatan permeabilitas kapiler, dan lain-lain. Selain itu, LPS menginduksi respon imun. Pemberian atau pelepasan dosis endotoksin yang lebih tinggi dapat menghasilkan syok mematikan. Semua kegiatan biologis ini dimediasi melalui mediator endogen *tumor necrosis factor- α* (TNF- α). Berbeda dengan bakteri, virus tidak menghasilkan eksotoksin atau endotoksin. Virus merupakan parasit intraseluler yang khas dan menggunakan sel organisme lain untuk replikasi dirinya sendiri. Selain itu, virus juga bertanggung jawab untuk transformasi sel tumor.

Selama respon imun, sel-sel dirusak oleh sel efektor dan molekul-molekul yang berpartisipasi dalam mekanisme imun. Dari sudut pandang ini, hal tersebut dianggap sebagai respon imunopatologis, yang meliputi:

- 1) reaksi alergi anafilaksis tipe segera yang dimediasi oleh antibodi IgE,

- 2) reaksi sitotoksik di mana komplemen diaktifkan oleh antibodi IgG atau IgM yang bereaksi dengan antigen sel dan struktur sendiri (auto-antigen) yang segera merusak sel-sel target dan jaringan sekitarnya,
- 3) reaksi tipe kompleks imun. Sistem komplemen juga diaktifkan oleh kompleks imun. Selama aktivasi, faktor kemotaktik dibentuk dan menarik granulosit ke daerah peradangan. Neutrofil menghancurkan sel target oleh enzim lisosomal yang dilepaskan, khususnya oleh proteinase, dan radikal bebas oksigen,
- 4) reaksi tertunda atau hipersensitivitas yang dimediasi sel. Subpopulasi limfosit-T spesifik dan beberapa sitokin terlibat dalam proses ini,
- 5) reaksi sitotoksik yang mempengaruhi fungsi reseptor sel. Reaksi ini juga dimediasi oleh autoantibodi yang mungkin memiliki fungsi agonis atau antagonis. Oleh karena itu, autoantibodi patologis dapat merangsang dan/atau memblokir transfer sinyal tertentu melalui reseptor.

Uraian tersebut di atas, menunjukkan bahwa respon seluler setelah reaksi inflamasi bisa berguna atau berbahaya bagi tubuh. Aktivitas yang bermanfaat antara lain: 1) penghancuran penjejas dan agen infeksius, serta eliminasinya dari area inflamasi; 2) pembatasan penyebaran faktor penjejas; 3) stimulasi respon imun spesifik; dan 4) membantu dalam proses penyembuhan.

Sebelum mempelajari materi peradangan lebih lanjut, pembaca harus memahami nomenklatur yang digunakan untuk mendeskripsikan inflamasi pada berbagai jaringan tubuh. Nomenklatur inflamasi ini berdasarkan pada nama jaringan (dalam bahasa Latin atau Yunani) dan diberi akhiran '-itis'. Sebagai contoh, inflamasi apendiks disebut apendiksitis, inflamasi perikardium disebut perikarditis, dan inflamasi periodonsium disebut periodontitis. Meskipun demikian, ada pengecualian untuk jaringan dan organ tertentu seperti inflamasi pleura biasanya disebut *pleurisy*, dan inflamasi jaringan subkutan biasanya disebut selulitis.

B. Klasifikasi Inflamasi

Klasifikasi inflamasi merupakan kriteria spesifik respon inflamasi jaringan terhadap cedera. Reaksi inflamasi tersebut diklasifikasikan berdasarkan pada keparahan, durasi, distribusi, dan eksudatnya (Tabel 2.1). Meskipun demikian, tidak ada sistem klasifikasi yang ideal, karena respon inflamasi sering tumpang tindih dan proses inflamasi dapat bervariasi dari minggu, bulan, dan sampai bertahun-tahun. Oleh karena itu, penilaian klinis serta gambaran makroskopis dan mikroskopis inflamasi berfungsi sebagai panduan yang lebih baik untuk menentukan klasifikasi inflamasi.

Tabel 2.1 Klasifikasi Reaksi Inflamasi

Keparahan	Durasi	Distribusi	Eksudat
Ringan	Hiperakut <i>(peracute)</i>	Fokal	Supuratif
Moderat	Akut	Multifokal	Fibrinosa
Parah	Subakut	<i>Coalescent</i>	Fibrino-purulen
	Kronis	Lokal yang meluas	<i>Necrotizing</i>
	Kronis-aktif	<i>Diffuse</i>	Granulomatosa

1. Keparahan Inflamasi

Keparahan inflamasi harus dikenali dan dievaluasi secara baik karena determinasinya sering subyektif. Tingkat keparahan inflamasi dipengaruhi oleh beberapa faktor, yaitu kerusakan jaringan, sel-sel inflamasi, dan keterlibatan vaskular. Determinasi keparahan inflamasi dapat dilihat pada Tabel 2.2.

Tabel 2.2 Tingkat Keparahan Inflamasi

Keparahan Inflamasi	Kerusakan Jaringan	Sel-sel Inflamasi	Keterlibatan Vaskular
Ringan	Tidak ada-minimal	Beberapa	Sedikit
Moderat	Beberapa saat	Cukup banyak	Edema sedang dan kadang perdarahan
Parah	Meluas	Banyak sekali	Edema besar dan perdarahan

2. Durasi Inflamasi

Determinasi durasi juga sangat subyektif dan perubahan morfologis yang dihubungkan dengan proses inflamasi ini bisa tidak berhubungan dengan awal gejala klinis. Berdasarkan durasinya, inflamasi dibedakan menjadi hiperakut (*preacute*), akut, subakut, kronis, dan kronis-aktif. **Inflamasi hiperakut (*peracute*)** adalah proses inflamasi yang sangat singkat kurang dari 4 jam dan biasanya disebabkan oleh rangsangan yang sangat poten seperti sengatan lebah. Respon vaskular yang menyertai dapat berupa hiperemia, edema ringan dan perdarahan. Pada area cedera ditemukan sedikit infiltrasi leukosit. Tanda klinis menunjukkan gejala syok bahkan bisa terjadi kematian mendadak.

Inflamasi akut memiliki durasi singkat dan terjadi secara cepat. Prosesnya bisa terjadi antara 4-6 jam dan berlangsung selama 3-5 hari. Keterlibatan vaskular menunjukkan gambaran hiperemia aktif, edema yang terjadi karena kerusakan endotel pembuluh darah dan limfatik, dan kadang ditemukan fibrin trombin di dalam pembuluh darah. Infiltrasi leukosit bervariasi, terutama neutrofil dan kadang disertai sel mononuklear. Pembuluh limfatik berperan pada transportasi eksudat dan juga limfadenitis regional akut. Tanda klinis seiring dengan perubahan vaskular yang telah terjadi seperti kemerahan, pembengkakan, perubahan suhu, rasa sakit dan gangguan fungsi.

Inflamasi subakut merupakan periode transisi yang memisahkan inflamasi akut dan kronis. Kejadian hiperemia dan edema mengalami regresi namun kejadian perbaikan seperti fibroplasia dan angiogenesis masih terbatas. Durasinya bervariasi dari beberapa hari hingga beberapa minggu. Terdapat penurunan perubahan ukuran vaskular dibandingkan dengan inflamasi akut, yaitu lebih sedikit perdarahan, hiperemia dan edema. Sel-sel inflamasi dikarakterisasi oleh campuran infiltrasi neutrofil, limfosit, makrofag dan sel plasma. Pada inflamasi subakut ini tidak ditemukan adanya fibrosis dan neovaskularisasi, namun terjadi drainasi limfatik dan perbaikan kerusakan endothelial.

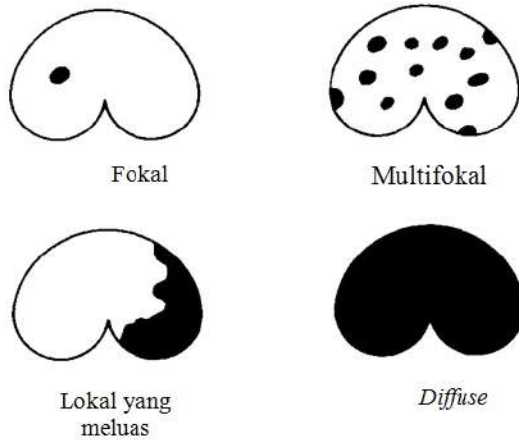
Inflamasi kronik adalah inflamasi yang persisten selama periode waktu tertentu, dan sering sebagai akibat dari rangsangan inflamasi yang persisten yakni ketika tubuh gagal mengeliminasi semua agen penyebab. Jadi, inflamasi kronis bisa terjadi karena 1) lanjutan fase inflamasi akut, atau 2) perkembangan proses subklinis tanpa riwayat episode akut sebelumnya karena agen penyebab derajat rendah yang tersembunyi dan membahayakan. Inflamasi kronis dikarakterisasi oleh respon jaringan inang untuk memperbaiki dan meregenerasi kerusakan jaringan. Analisis histopatologis menggambarkan infiltrasi sel-sel mononuklear, proliferasi fibroblas, peningkatan kolagen dan proliferasi vaskular. Proliferasi kapiler dan pembuluh darah kecil (angiogenesis/neovaskularisasi) ini bisa mengakibatkan edema, perdarahan dan kongesti. Selanjutnya, proliferasi fibroblas dan peningkatan kolagen menunjukkan adanya fase regenerasi parenkim atau perbaikan dengan fibrosis (jaringan parut). Tanda klinis terutama tergantung pada durasi penyakit dan lesi inflamasinya.

Inflamasi kronik-aktif merupakan inflamasi kronik yang disertai eksaserbasi akut, di mana jaringan menunjukkan karakteristik kondisi kronisnya yang tumpang tindih dengan gambaran inflamasi akut. Hal ini bisa disebabkan oleh 1) episode

inflamasi yang berulang dan tumpang tindih, dan 2) inang gagal membatasi penginvansi kondisi akut. Periode inflamasi dan eksaserbasinya bisa berlangsung lama. Gambaran histopatologisnya menunjukkan infiltrasi neutrofil dan sel mononuklear, dan juga fibroplasia dan angiogenesis. Tanda-tanda klinis inflamasi kronis-aktif ini sangat bervariasi.

3. Distribusi Inflamasi

Lokasi lesi di dalam organ dapat diklasifikasikan berdasarkan gambaran makroskopis dan mikroskopis. Distribusi lesi tersebut terdiri atas fokal, multifokal, lokal yang meluas dan *diffuse* (Gambar 1.1). Distribusi **fokal** merupakan area inflamasi yang hanya tunggal di dalam jaringan dengan ukuran diameternya 1 mm hingga beberapa sentimeter. Distribusi **multifokal** berkaitan dengan banyak fokus yang bervariasi ukurannya. Distribusi multifokal ini bias juga terdiri atas beberapa fokus inflamasi yang dipisahkan satu dari fokus inflamasi lainnya oleh suatu zona jaringan normal. Distribusi **lokal yang meluas** (*locally extensive*) melibatkan area yang luas di dalam jaringan. Distribusi ini bisa disebabkan oleh reaksi lokal parah yang meluas ke jaringan sekitarnya, atau peleburan fokus (*coalescence*) pada reaksi multifokal. Peran bakteri sering berpengaruh pada perluasan distribusi ini. Berbeda dengan distribusi lokal yang meluas, distribusi *diffuse* melibatkan semua jaringan atau organ terinflamasi dengan keparahan yang bervariasi. Lesi *diffuse* sering disebabkan oleh virus atau agen toksik.



Gambar 2.1. Distribusi lesi terdiri atas fokal, multifokal, lokal yang meluas dan *diffuse*.

Sumber: Porth C (2007)

4. Eksudat Inflamasi

Proses inflamasi dapat diklasifikasikan berdasarkan predomnan tipe sel inflamasi, kandungan plasma protein, dan jumlah cairan. **Eksudat supuratif** terbentuk dari proses pembentukan pus, yang disebut dengan supurasi. Pus merupakan produk inflamasi cair yang terdiri dari 1) sel-sel mati (sel-sel jaringan dan sel inflamasi), 2) sejumlah besar neutrophil, dan 3) cairan. Lesi supuratif sering disebabkan oleh infeksi bakteri.

Eksudat fibrinosa terjadi akibat peningkatan permeabilitas vaskular karena jejas endotel dan membran dasar yang mengakibatkan kebocoran protein plasma termasuk fibrinogen. Eksudat fibrin dapat terjadi di dalam jaringan terinflamasi atau rongga tubuh. Terbentuknya eksudat fibrin melibatkan proses akut. Gambaran histologis menunjukkan *eosinophilic meshwork* yang membentuk massa solid amorf. Fibrin mendukung pertumbuhan fibroblast dan kapiler baru. Transformasi eksudat fibrin (proses akut) menjadi jaringan ikat tervascularisasi (proses kronis) dikenal sebagai organisasi eksudat. Meskipun demikian, fibrin juga dapat dilarutkan dengan proses enzimatik fibrinolisis atau fagositosis oleh makrofag. **Eksudat fibrinopurulenta**

merupakan istilah yang digunakan untuk produk inflamasi yang mengandung banyak neutrofil dan fibrin. Selanjutnya, **eksudat serous** dikarakterisasi oleh akumulasi cairan yang relatif kaya protein dengan sedikit infiltrat selular. Eksudat serous merupakan pola eksudasi untuk berbagai cedera ringan, yang biasanya tampak pada tahap sangat awal berbagai respon inflamasi.

C. Tipe Sel-sel Peradangan

Sel induk (*stem cell*) yang bertanggung jawab untuk memproduksi leukosit berasal dari sumsum tulang, dengan divisi hemositoblas. Divisi hemositoblas menghasilkan sel induk myeloid dan sel induk limfoid. Pembelahan sel induk myeloid menghasilkan sel-sel progenitor, yang menyebabkan timbulnya semua elemen yang terbentuk kecuali limfosit. Tipe pertama sel progenitor memproduksi sel anak yang tumbuh menjadi sel darah merah, sedangkan tipe kedua menghasilkan sel-sel yang memproduksi trombosit. Neutrofil, eosinofil, basofil, dan monosit berkembang dari sel anak yang dihasilkan oleh jenis ketiga sel progenitor.

Berdasarkan kemampuannya untuk melakukan fagositosis, sel-sel peradangan dibedakan menjadi sel fagositik, yaitu monosit (histiosit atau makrofag) dan polimorfonuklear leukosit (neutrofil, eosinophil, dan basofil), dan sel non-fagositik, yaitu limfosit dan sel plasma. Namun berdasarkan ada atau tidak granula sitoplasmiknya, sel-sel peradangan dibedakan menjadi granulosit yang terdiri dari polimorfonuklear leukosit (neutrofil, eosinophil, dan basofil) dan agranulosit yang terdiri dari monosit (histiosit atau makrofag), limfosit, dan sel plasma.

Neutrofil merupakan sel pertama yang bermigrasi dalam jumlah besar ke jaringan dan merupakan fagositik yang agresif. Bermigrasi ke lokasi cedera oleh faktor kemotaksis. Jika suatu peradangan disebabkan oleh infeksi bakteri, neutrofil bermigrasi ke jaringan dalam jumlah yang sangat besar. Neutrofil akan berusaha untuk membatasi penyebaran infeksi. Neutrofil memiliki jangka hidup yang sangat singkat tanpa memandang

faktor sitotoksiknya, yaitu 24-48 jam dalam jaringan setelah paruh waktu sirkulasi darah sekitar enam jam. Sejumlah besar neutrofil mati dan sekarat adalah komponen utama nanah. Sifat cairan nanah ini disebabkan oleh efek liquefaktif enzim lisosomal. Neutrofil memfagositosis partikel-partikel dan neutrofil dapat berdegranulasi dengan melepaskan granula yang sarat enzim ke dalam jaringan di area lokal peradangan dengan pembentukan faktor kemotaksis. Dalam kondisi sekarat, semua enzim lisosomalnya dilepaskan, dan ini membantu mencairkan debris selular dan fibrin sebagai awal bagi perbaikan. Enzim yang dilepaskan termasuk alkaline fosfatase, lisozim, mieloperoksidase, beta-glukoronidase, alpha-mannosidase, dan proteinase.

Eosinofil bereaksi terhadap rangsangan serupa dengan neutrofil. Granula berisi bermacam-macam enzim yang mirip dengan neutrofil. Eosinofil adalah fagositik seperti neutrofil tetapi lebih menonjol dalam reaksi inflamasi tertentu seperti infeksi parasit dan reaksi alergi. Kompleks antigen-antibodi menarik eosinofil saat ditangkap dalam jaringan. Sebagian besar antigen parasit bertahan lebih lama dan menarik eosinofil. Selain penyakit parasit, kehadiran eosinofil dalam jumlah besar pada reaksi inflamasi adalah tidak konsisten. Eosinofil ditemukan di beberapa granuloma (misalnya, granuloma eosinofilik pada kucing), myositis eosinofilik, dan meninges babi dengan keracunan garam. Eosinofil juga memiliki beberapa efek menetralkan terhadap histamin, tapi itu mungkin bukan peran utama.

Basofil mirip dalam bentuk dan fungsi sel-sel mast jaringan. Jumlah tersirkulasi dalam darah sangat rendah. Basofil berperan dalam reaksi hipersensitivitas. Basofil bermigrasi ke lokasi cedera dan menyeberangi endotelium kapiler untuk terakumulasi dalam jaringan yang rusak; basofil melepaskan granulanya ke dalam cairan interstitial. Granul berisi histamin yang dapat melebarkan pembuluh darah, dan heparin yang merupakan suatu senyawa yang mencegah darah dari pembekuan. Basofil yang terstimulasi dapat melepaskan bahan

kimia ke dalam cairan interstitial, dan kedatangannya meningkatkan peradangan lokal yang diprakarsai oleh sel mast. Meskipun senyawa yang sama dilepaskan oleh sel mast dalam jaringan ikat yang rusak, sel mast dan basofil adalah populasi yang berbeda dengan asal-usul yang terpisah. Bahan kimia lain yang dilepaskan oleh basofil yang terstimulasi akan menarik eosinofil dan basofil lain ke daerah itu.

Limfosit bukanlah fagositik, dan biasanya tidak bermigrasi selama fase akut peradangan, tetapi bisa berjumlah banyak dalam tahap yang lebih kronis terutama bila ada keterlibatan membran mukosa. Limfosit berhubungan dengan respon kekebalan inang dan sering hadir dalam lesi di sekitar pembuluh darah kecil. Limfosit terus bermigrasi dari aliran darah, melalui jaringan perifer, dan kembali ke aliran darah. Limfosit yang bersirkulasi mewakili hanya sebagian kecil dari semua limfosit. Untuk setiap saat, sebagian besar limfosit berada dalam jaringan ikat dan dalam organ-organ dari sistem limfatik.

Darah yang bersirkulasi memiliki tiga kelas fungsional limfosit, yang tidak dapat dibedakan dengan mikroskop cahaya, yaitu sel T, sel B, dan sel *Natural Killer* (NK). Sel T bertanggung jawab untuk imunitas yang diperantarai sel, yang merupakan suatu mekanisme pertahanan terhadap invasi sel dan jaringan asing, dan untuk koordinasi dari respon imun. Sel T dapat memasuki jaringan perifer dan menyerang sel-sel asing secara langsung, atau mengendalikan kegiatan limfosit lainnya. Sel B bertanggung jawab untuk kekebalan humoral, suatu mekanisme pertahanan yang melibatkan produksi dan distribusi antibodi, yang pada gilirannya menyerang antigen asing di seluruh tubuh. Sel B yang teraktivasi berdiferensiasi menjadi sel plasma, yang khusus untuk menyintesis dan menyekresi antibodi. Sementara sel T yang bertanggung jawab untuk imunitas seluler harus bermigrasi ke targetnya, antibodi yang diproduksi oleh sel-sel plasma di satu lokasi dapat menghancurkan antigen hampir di mana saja di dalam tubuh. Sel NK bertanggung jawab untuk imun surveilan yang mendeteksi dan selanjutnya meng-

hancurkan sel-sel jaringan abnormal. Sel-sel NK ini, kadangkadangkang dikenal sebagai limfosit granular besar, yang penting dalam mencegah kanker.

Sel plasma cenderung ditemukan di daerah peradangan yang lebih kronis dan biasanya hadir bersama dengan limfosit, makrofag, dan fibroblast. Pembentukan sel plasma yang matang dari limfosit (sel-B) membutuhkan 4-5 hari. Inti dipindahkan ke satu sisi dan sitoplasma memiliki "halo" (lingkaran cahaya) yang jernih di satu sisi inti. Sel plasma menghasilkan antibodi dan kehadirannya di reaksi inflamasi biasanya mencerminkan subakut atau proses kronis. Sel plasma juga ditemukan dalam jumlah tinggi dalam jaringan getah bening yang memproduksi antibodi terhadap antigen apapun.

Semua leukosit kecuali monosit menyelesaikan perkembangannya di sumsum tulang. Monosit memulai diferensiasinya di sumsum tulang, memasuki aliran darah, dan perkembangannya lengkap ketika monosit menjadi makrofag bebas di jaringan perifer. Monosit biasanya mencapai 2-8 persen dari leukosit yang beredar. Sebuah monosit secara individual menggunakan aliran darah sebagai "jalan raya", yang masih tersisa dalam sirkulasi hanya sekitar 24 jam sebelum memasuki jaringan perifer untuk menjadi makrofag jaringan. Monosit lebih sedikit dalam darah dibandingkan neutrofil. Meskipun monosit tiba di lokasi peradangan lebih lambat dibandingkan polimorf (granulosit), namun monosit dan granulosit mulai beremigrasi secara bersamaan. Gerakan makrofag lebih lambat tetapi makrofag responsif terhadap pengaruh kemotaksis. Makrofag jauh lebih berumur panjang daripada polimorf. Jumlahnya ditingkatkan melalui proliferasi mitosis lokal histiosit (histiosit adalah makrofag yang berada dalam jaringan yang berasal dari monosit darah yang dibuat di sumsum tulang).

Makrofag lebih efisien daripada polimorf ketika memfagositosis debris fibrin dan seluler di area peradangan dalam persiapan untuk perbaikan. Makrofag adalah fagosit agresif, yang

sering berusaha untuk menelan benda asing yang kadang lebih besar dari diri mereka sendiri. Sementara sebagai fagositik aktif, makrofag melepaskan bahan kimia yang menarik dan merangsang neutrofil, monosit, dan sel fagosit lainnya. Makrofag aktif juga mengeluarkan zat yang “memikat” fibroblas ke wilayah ini. Fibroblas kemudian mulai memproduksi jaringan parut, yang akan membentuk dinding di daerah luka.

Makrofag memproses banyak antigen sebelum mentransfernya ke limfosit untuk produksi antibodi. Jika antigen dapat segera dipecah, makrofag tidak akan terus berada di dalam lesi. Namun jika terjadi kesulitan dalam proses ini maka makrofag akan terus berada di dalam lesi. Makrofag merespon berbagai rangsangan, seperti kompleks antigen-antibodi, komplemen, produk-produk bakteri dan neutrofil, serta rangsangan imun dan non-imun. Makrofag dapat membelah dalam jaringan untuk membentuk makrofag lain atau dapat membentuk sel epiteloid atau sel raksasa.

Sel epiteloid atau sel raksasa terbentuk dari makrofag dengan penampilan yang mirip, tetapi memiliki bentuk dan pengaturan serupa *prickle cell* di epidermis. Sitoplasmanya eosinofilik dan membran selnya tidak jelas. Sel epiteloid tidak muncul untuk memfagositosis tapi mungkin bekerja pada penghancuran iritan dengan cara sekresi. Hal ini umum pada reaksi inflamasi jenis granulomatosa. Sedangkan sel raksasa dibentuk oleh fusi sitoplasma makrofag yang ditemukan pada reaksi terhadap organisme tertentu seperti basil tuberkel. Sel raksasa dianggap sebagai fagosit buruk dan mungkin memiliki jangka hidup hanya beberapa hari.

Fibroblas ditemukan selama fase perbaikan dan akan menghasilkan jaringan fibrosa yang baru. Fibroblas berasal dari sel mesenkim yang tidak berdiferensiasi. Fibroblas dapat bermultiplikasi secara cepat *in situ* dan menyekresikan protein globular yang mengendapkan serat kolagen sebagai makromolekul dalam interstisium. Jaringan yang hilang akibat

nekrosis hanya dapat digantikan oleh proliferasi sel epitel yang tersisa atau dengan perbaikan fibrosa. Proliferasi fibrosa juga akan terjadi pada banyak proses inflamasi kronis terutama jika ada defek yang besar dalam jaringan karena iritasi yang persisten.

D. Fagositosis

Sel fagositik diklasifikasikan menjadi dua kelompok, yaitu sel fagositik profesional seperti polimorfonuklear leukosit, makrofag, osteoklas, odontoklas, sementoklas dan sel raksasa, serta sel fagositik non-profesional seperti fibroblas dan osteoblas. Ketika patogen menginvasi berpenetrasi ke dalam jaringan, respon inflamasi segera berlangsung. Bagian dari respon ini mengarah pada perekrutan fagosit di lokasi peradangan. Fagosit adalah golongan sel yang mampu mencerna (menelan) dan menghancurkan mikroorganisme dan virus yang bertanggung jawab untuk memicu respon inflamasi. Pertama, neutrofil menumpuk di sekitar patogen menginvasi dan memulai proses fagositosis. Kemudian, makrofag lokal dan yang dikeluarkan melalui darah juga bermigrasi ke lokasi jaringan dan memulai fagositosis. Neutrofil (juga dikenal sebagai leukosit polimorfonuklear atau PMN) dan makrofag kadang-kadang disebut sebagai fagosit profesional untuk perannya dalam proses ini.

Neutrofil berasal dari sel induk (*stem cell*) multi-potensial dalam sumsum tulang. Sel tersebut berdiferensiasi dalam sumsum tulang dan dilepaskan dalam bentuk matur, yang mengandung agen bakterisida. Neutrofil adalah sel berumur pendek yang merupakan 30-70 persen dari sel-sel darah putih yang beredar (leukosit). Selama diferensiasi dalam sumsum tulang (2-3 hari), inti sel menjadi multi-lobus (karena itu bernama leukosit polimorfonuklear), pembelahan sel berakhir, dan mitokondria dan retikulum endoplasma menghilang dari sitoplasma. Pada saat yang sama sel menjadi motil dan fagositik aktif. Granula sitoplasma terbentuk dari aparatus Golgi. Granula bermembran ini disebut lisosom dan mengandung berbagai enzim pencernaan dan bakterisida yang dapat

menghancurkan sel-sel bakteri setelah penelanan. Seluruh isi lisosom meliputi lisozim, protein kationik, asam hidrolisis, protease, peroksidase, dan laktoferin. Neutrofil juga mengandung sejumlah besar glikogen, karena mendapatkan sebagian besar energi metaboliknya dari glikolisis, yang dapat berfungsi secara efisien dalam lingkungan anaerobik. Beberapa sifat tambahan neutrofil adalah:

- 1) hanya setengah dari neutrofil dalam sirkulasi manusia yang terdeteksi dalam darah, sisanya menempel di dinding pembuluh;
- 2) untuk setiap neutrofil yang bersirkulasi, sel yang hampir matur disimpan sebagai cadangan di dalam sumsum tulang;
- 3) setelah neutrofil memasuki jaringan, saluran usus atau saluran pernapasan, tidak pernah kembali ke sirkulasi.

Makrofag (disebut fagosit mononuklear) juga berasal dari sel induk sumsum tulang yang membentuk pro-monosit yang berkembang menjadi monosit yang dilepaskan ke dalam aliran darah. Monosit membentuk 3-7 persen dari sel-sel darah putih yang bersirkulasi. Monosit adalah fagositik aktif dan bakterisida. Dalam waktu 2 hari atau lebih, monosit dalam aliran darah beremigrasi ke dalam jaringan tempatnya menetap, membesar dan menjadi makrofag (histiosit jaringan), yang juga memiliki potensi fagositik. Makrofag lebih aktif dalam fagositosis daripada monosit dan lebih memiliki banyak butiran yang mengandung enzim hidrolitik. Makrofag dapat berkembang dengan pembelahan sel di bawah rangsangan inflamasi, tetapi kebanyakan makrofag adalah monosit darah yang matang.

Sistem fagosit mononuklear tersebar di seluruh jaringan ikat, membran dasar pembuluh darah kecil, sinusoid hati, limpa, paru-paru, sumsum tulang dan kelenjar getah bening. Monosit dari darah bermigrasi ke hampir setiap organ dalam tubuh tempatnya tumbuh menjadi makrofag. Dalam kelenjar getah bening, makrofag berfungsi sebagai *scavenger* untuk mengeliminasi bahan asing dari sirkulasi.

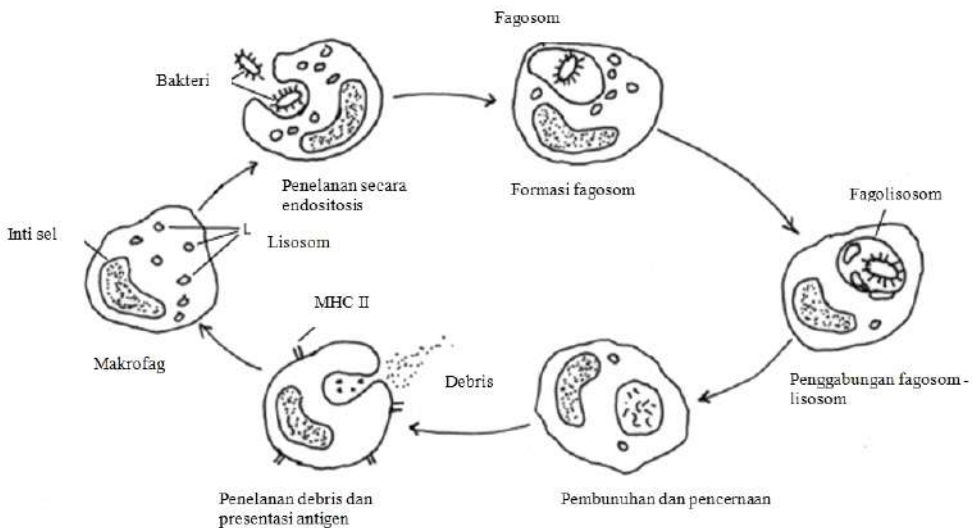
Dibandingkan dengan neutrofil, makrofag adalah sel yang berumur panjang. Sebagai fagosit, neutrofil memainkan peran yang lebih penting dalam infeksi tahap akut, sedangkan makrofag terutama terlibat dalam infeksi kronis. Neutrofil beredar dalam aliran darah, dan selama respon inflamasi akut neutrofil bermigrasi melalui celah antara sel endotel sebagai bagian dari eksudat inflamasi. Neutrofil bermigrasi ke fokus infeksi dan menelan atau *phagocytose* agen asing. Neutrofil yang telah membesar sebagai akibat telah menelan bakteri biasanya mati dan sebagian besar membuat bahan nanah. Makrofag, yang juga ditarik ke jaringan selama respon inflamasi, lebih lambat untuk datang dan menjadi semakin terlibat dalam infeksi kronis. Makrofag juga fagositik aktif, dan akan menelan dan menghancurkan partikel asing seperti bakteri. Namun, makrofag memiliki fungsi lain yang sangat diperlukan dalam pertahanan inang, yaitu “memproses” komponen antigenik agen infeksius dan membawanya ke limfosit, sebuah proses yang biasanya diperlukan untuk inisiasi respon imun adaptif inang. Untuk aktivitas ini, makrofag dikenal sebagai antigen-*presenting cells* atau APC dan makrofag adalah jembatan penting antara pertahanan bawaan dan respon imun adaptif.

Fagositosis dan destruksi bakteri yang telah ditelan akan melibatkan urutan peristiwa berikut 1) pengiriman sel fagosit ke tempat infeksi, 2) perlekatan fagositotik dengan target, 3) proses menelan atau mencerna partikel sasaran, 4) pembentukan fagolisosom, 5) pembunuhan intraseluler, dan 6) pencernaan intraseluler. Langkah-langkah yang terlibat pada proses fagositosis dalam makrofag diilustrasikan pada Gambar 2.2.

Pengiriman sel fagosit, monosit atau neutrofil, ke tempat infeksi mikroba melibatkan dua proses, yaitu:

- 1) Diapedisis: migrasi sel melintasi dinding pembuluh darah yang diinisiasi oleh mediator inflamasi seperti kinins, histamin, prostaglandin, dan sebagainya,

- 2) Kemotaksis: Fagosit berpindah tempat dengan aksi ameboid. Kemotaksis adalah pergerakan sel-sel dalam menanggapi rangsangan kimia. Konsentrasi akhir dari fagosit pada lokasi cedera akibat dari respon kemotaksis oleh fagosit yang analog dengan kemotaksis bakteri. Sejumlah faktor kemotaksis (atraktan) telah diidentifikasi, baik untuk neutrofil dan monosit. Di antaranya termasuk produk bakteri, sel dan debris jaringan, serta komponen eksudat inflamasi seperti peptida yang berasal dari komplemen.



Gambar 2.2 Fagositosis oleh makrofag. Bakteri, yang bisa atau tidak teropsonisasi, ditelan oleh proses endositosis.

Bakteri dicerna dalam vesikel membran yang disebut fagosom. Butiran digestif (lisosom) menyatu dengan fagosom, melepaskan isinya, dan membentuk struktur yang disebut fagolisosom. Pembunuhan dan pencernaan sel bakteri terjadi di fagolisosom. Makrofag mencerna debris saat memproses komponen antigenik bakteri, yang akan kembali ke permukaan dalam hubungannya dengan MHC II untuk presentasi antigen ke sel T.

Sumber: Porth C (2007)

Fagositosis diinisiasi oleh perlekatan partikel di permukaan membran plasma fagosit. Langkah ini biasanya melibatkan beberapa jenis reseptor permukaan pada membran fagosit. Tiga reseptor utama pada fagosit mengenali bagian Fc dari molekul antibodi IgG, yaitu satu untuk monomer IgG dan yang lainnya untuk *antigen-crosslinked IgGs*. Reseptor lain mengikat faktor komplemen, C3b. Reseptor fagosit lainnya mengikat fibronektin dan *mannose-terminated oligosaccharides*. Pada keadaan tertentu infeksi, bakteri atau virus dapat dilapisi atau ditampilkan pada permukaannya dengan salah satu substansi ini, yaitu IgG, C3b, fibronektin, atau mannose. Mikroba tersebut dikatakan teropsonisasi dan substansi seperti IgG atau komplemen C3b yang terikat di permukaan mikroba disebut opsonin. Opsonin membuat bakteri atau virus lebih bisa diterima dan lebih mudah dicerna oleh fagosit. Opsonin menyediakan ligan ekstrinsik untuk reseptor spesifik pada membran fagosit, yang secara dramatis meningkatkan tingkat perlekatan dan penelanan patogen. Bakteri yang teropsonisasi bisa dibersihkan dari darah oleh fagosit, sedangkan jenis bakteri yang tidak teropsonisasi tidak bisa dibersihkan.

Perlekatan yang kurang cekat dari fagosit untuk partikel dapat berlangsung tanpa adanya opsonisasi. Hal ini dapat dianggap sebagai perlekatan spesifik yang mungkin disebabkan oleh muatan permukaan pada fagosit atau partikel dan/atau hidrofobisitas partikel. Juga, terdapat suatu fenomena yang disebut fagositosis permukaan, yaitu fagosit yang hanya dapat menjebak organisme pada permukaan dan memulai proses pencernaan. Fagositosis permukaan dapat menjadi mekanisme pertahanan pre-antibodi penting yang dapat menentukan apakah infeksi akan menjadi penyakit dan seberapa parah penyakit itu akan terjadi.

Setelah perlekatan fagosit ke target, sejenis sinyal pembangkit menyebabkan perubahan fisik atau kimia di dalam sel yang memicu pencernaan. Proses pencernaan adalah proses

penelanan yang melibatkan pelipatan atau invaginasi membran sel untuk menutupi partikel dan akhirnya melepaskannya ke dalam sitoplasma sel dalam vesikel membran. Hasil akhir dari pencernaan adalah masuknya partikel dalam vesikel yang berasal dari membran plasma sel. Struktur ini disebut fagosom.

Fagosom bermigrasi ke dalam sitoplasma dan bertumbukan dengan butiran lisosomal yang secara eksplosif melepaskan isinya ke dalam vesikel yang tertutup membran (fagosom). Membran dari fagosom dan lisosom berfusi sehingga menghasilkan vakuola pencernaan disebut fagolisosom. Lisosom lain juga akan berfusi dengan fagolisosom ini, dan berada dalam ruang fagolisosom untuk membunuh dan mencerna mikroba yang tertelan. Beberapa konstituen mikrobisidal dari lisosom neutrofil dan makrofag meliputi lisozim, protein kationik, berbagai protease dan hidrolase, serta peroksidase. Proses pembunuhan terbatas pada organel bermembran dari fagosit (fagolisosom) sehingga tidak satupun substansi toksik dan aktivitas letal fagosit yang berbalik melawan dirinya sendiri.

Setelah pembentukan fagolisosom, efek terdeteksi pertama pada fisiologi bakteri yang terjadi dalam beberapa menit setelah tertelan adalah hilangnya viabilitas (kemampuan untuk bereproduksi). Mekanisme yang tepat tidak diketahui. Penghambatan sintesis makromolekul terjadi kemudian. Pada 10 sampai 30 menit setelah pencernaan, banyak bakteri patogen serta nonpatogen dibunuh yang diikuti oleh lisis dan pencernaan bakteri oleh enzim lisosomal. Aktivitas mikrobisidal fagosit sangat kompleks dan beraneka ragam, yang bertanggung jawab adalah produk metabolik, serta konstituen lisosomal. Aktivitas ini berbeda sampai batas tertentu dalam neutrofil, monosit, dan makrofag.

Aktivitas mikrobisidal fagosit biasanya dibagi menjadi peristiwa yang tergantung oksigen dan peristiwa bebas oksigen. Pada aktivitas bebas oksigen, granula lisosomal mengandung berbagai protein yang sangat menghambat bakteri, jamur, dan

bahkan beberapa virus. Beberapa molekul dari protein kationik tampaknya dapat menonaktifkan sel bakteri melalui kerusakan pada *barrier* permeabilitasnya. Granul lisosomal neutrofil mengandung laktoferin, suatu *iron-chelating agent* yang sangat kuat, yang menahan zat besi potensial yang dibutuhkan untuk pertumbuhan bakteri. Fagolisosom bisa memiliki pH serendah 4,0 karena akumulasi asam laktat, yang cukup asam untuk mencegah pertumbuhan sebagian besar mikroba patogen. Lingkungan asam ini rupanya mengoptimalkan aktivitas banyak enzim degradatif lisosomal termasuk lisozim, glikosilase, fosfolipase, dan nuklease.

Aktivitas yang tergantung oksigen. Ligan reseptor Fc pada neutrofil, monosit atau makrofag, dan reseptor mannose pada makrofag meningkatkan serapan O_2 -nya, disebut ledakan pernapasan atau "ledakan oksigen". Reseptor ini mengaktifkan *membrane-bound NADPH oxidase* yang mengurangi O_2 menjadi O_2^- (superoksida). Superoksida dapat dikurangi menjadi OH· (radikal hidroksil) atau dismutasi menjadi H_2O_2 (hidrogen peroksida) oleh superoksida dismutase. O_2^- , OH·, dan H_2O_2 diaktifkan oleh spesies oksigen yang merupakan agen oksidasi kuat dalam sistem biologis yang berdampak buruk terhadap sejumlah struktur selular termasuk membran dan asam nukleat. Selain itu, setidaknya dalam kasus neutrofil, zat antara oksigen reaktif ini dapat beraksi bersama dengan enzim lisosomal, disebut mieloperoksidase, yang berfungsi sebagai sistem mieloperoksidase (MPO).

Mieloperoksidase adalah salah satu enzim lisosomal neutrofil yang dilepaskan ke dalam vakuola fagositosis selama fusi untuk membentuk fagolisosom. Mieloperoksidase menggunakan H_2O_2 yang dihasilkan selama ledakan pernapasan untuk mengatalisis halogenasi (terutama klorinasi) mikroba yang terkandung dalam fagolisosom. Halogenasi tersebut adalah mekanisme ampuh untuk membunuh sel-sel. Ketika NADPH oksidase dan sistem mieloperoksidase bekerja sama, maka akan

terjadi serangkaian reaksi yang mengarah ke oksigenasi yang mematikan dan halogenasi mikroba yang tertelan.

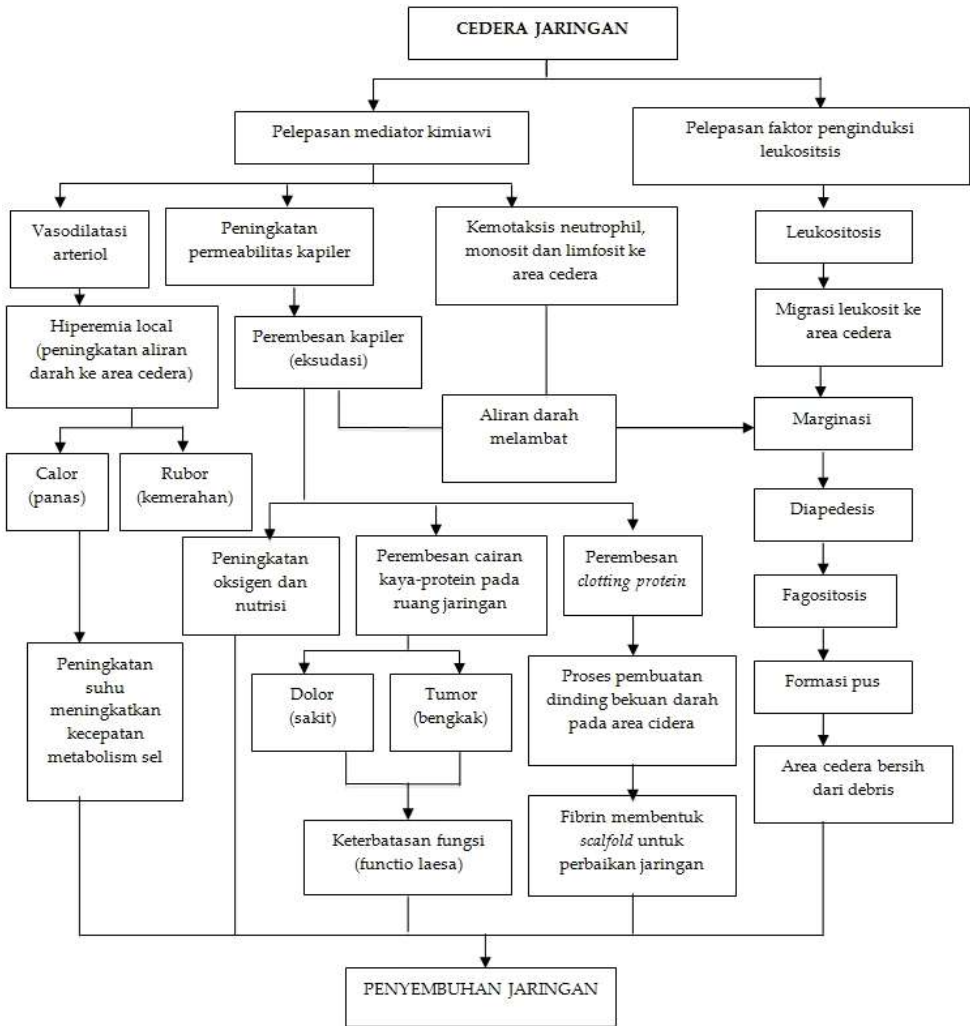
Mikroba mati secara cepat didegradasi dalam fagolisosom menjadi komponen dengan berat molekul rendah. Berbagai enzim hidrolitik dilibatkan termasuk lisozim, protease, lipase, nucleas, dan glikosilase. Neutrofil mati dan lisis setelah fagositosis membunuh dan mencerna sel bakteri. Hal inilah yang membentuk properti karakteristik nanah. Sedangkan makrofag mencerna debris dan memungkinkan insersi komponen antigen mikroba ke dalam membran plasma untuk presentasi kepada limfosit dalam respon imunologis.

E. Tanda-tanda Peradangan

Tanda-tanda peradangan terjadi karena pergerakan cairan plasma, protein, dan sel-sel inflamasi dari lumen sistem vaskular keluar ke jaringan (Gambar 2.3). Tanda-tanda peradangan tersebut adalah: panas (kalor), kemerahan (rubor), pembengkakan (tumor), nyeri (dolor), dan keterbatasan fungsi (functio laesa). Kemerahan dan panas terjadi karena peningkatan aliran darah ke area peradangan, bengkak disebabkan oleh akumulasi cairan, sakit terjadi karena bahan kimia yang dilepaskan dapat merangsang ujung saraf, sedangkan hilangnya fungsi memiliki beberapa penyebab.

Kelima tanda-tanda muncul ketika peradangan akut terjadi pada permukaan tubuh, sedangkan peradangan akut organ internal mungkin tidak menghasilkan serangkaian lengkap. Nyeri hanya terjadi di mana ujung saraf sensorik yang tepat ada di area peradangan, misal peradangan akut pada paru (pneumonia) tidak menyebabkan rasa sakit kecuali peradangan melibatkan pleura parietal, yang memiliki ujung saraf sensitif-nyeri).

Penyakit Dentomaksilofasial



Gambar 2.3 Tanda-tanda peradangan. Tanda-tanda peradangan terjadi karena pergerakan cairan plasma, protein, dan sel-sel inflamasi dari lumen sistem vaskular keluar ke jaringan. Kemerahan dan panas terjadi karena peningkatan aliran darah ke area peradangan, bengkak disebabkan oleh akumulasi cairan, sedangkan sakit terjadi karena bahan kimia yang dilepaskan dapat merangsang ujung saraf.

Nyeri, seperti semua orang tahu, adalah pertahanan utama terhadap cedera. Rasa sakit akut, seperti yang disebabkan ketika Anda menyentuh kompor panas, jelas menguntungkan, sehingga membuat Anda menjauh dengan cepat dari benda-benda yang merusak. Bahkan lebih penting adalah tahap kedua nyeri yang cenderung mengikuti nyeri akut. Tipe pertama nyeri akut tajam dan menusuk, dan berakhir ketika Anda tidak lagi berhubungan dengan sumber kerusakan. Namun tipe kedua nyeri dalam dan menyebar, dapat berlangsung selama beberapa menit, jam, hari, atau bahkan berbulan-bulan. Jenis rasa sakit ini tidak disebabkan oleh tekanan atau panas dari dunia luar, tetapi berasal dari bahan kimia yang dikeluarkan oleh tubuh. Dan, tidak seperti nyeri akut, yang menghasilkan gerakan yang cepat, Tipe kedua nyeri menyebabkan Anda menjaga dan melindungi area luka dari cedera baru untuk mengembangkan proses penyembuhan.

Hal yang sama berlaku juga untuk semua aspek lain dari respon fase akut. **Pembengkakan** juga merupakan proses defensif, yang disebabkan oleh kebocoran plasma dan migrasi sel imun ke area jaringan yang rusak. Semua kerusakan tubuh, baik yang disebabkan oleh cedera atau infeksi, terdiri dari sel-sel yang rusak. Ketika dinding sel pecah, beberapa molekul yang tidak dilepaskan akan tumpah keluar ke jaringan sekitarnya. Beberapa molekul ini memicu saraf-saraf untuk menghasilkan rasa nyeri. Saraf sensorik juga bereaksi dengan menyebabkan pembuluh darah melebar, meningkatkan aliran darah lokal yang mengakibatkan **kemerahan**, dan membuat dinding pembuluh darah lebih permeabel. Dengan aliran darah yang lebih besar, lebih banyak sel darah putih/leukosit, suatu pertahanan pertama dari sistem kekebalan tubuh, dapat dibawa ke lokasi cedera. Semakin besar permeabilitas dinding pembuluh darah memungkinkan sel-sel darah putih mengalir keluar dari arteri dan vena ke jaringan sekitarnya untuk melawan agen penjejas, yang kemungkinan besar adalah bakteri. Sel-sel darah putih, terutama makrofag, akan membersihkan debris sel

dengan cara menelan dan mencernanya. Namun, jika bakteri telah mendapatkan pijakan dan mulai berkembang biak, sel darah putih akan membentuk abses pus.

Selain membersihkan debris dan menyerang bakteri itu sendiri, makrofag juga melepaskan sejumlah pembawa pesan kimiawi. Molekul-molekul sinyal atau sitokin, memainkan peran penting dalam mengoordinasikan respon fase akut dengan memfasilitasi komunikasi jarak pendek antara sel-sel imun sendiri dan komunikasi jarak jauh antara sel imun di lokasi cedera dan otak.

Peningkatan kadar prostaglandin-E₂ di otak menyebabkan daerah yang disebut hipotalamus untuk mengaktifkan takik (*notch*) termostat tubuh. Tiba-tiba, suhu eksternal terasa lebih dingin, sehingga berbagai cara digunakan untuk mengembalikan kesan subjektif terhadap rasa dingin ini. Tindakan ini termasuk proses disengaja, seperti menggigil, yang menghasilkan panas dengan gerakan, dan perilaku sukarela, seperti memakai lebih banyak pakaian, duduk di dekat radiator penghangat, dan sebagainya.

Seperti rasa sakit dan bengkok, demam memainkan peran penting untuk mempertahankan tubuh terhadap infeksi. Banyak bakteri bereproduksi paling efektif pada suhu tubuh normal. Jadi dengan menaikkan suhu tubuh, tingkat reproduksi bakteri dapat diperlambat. Di sisi lain, demam memiliki efek berlawanan terhadap sel imun, yaitu menyebabkan sel imun berproliferasi lebih cepat. Jadi demam dapat memperlambat penyebaran infeksi dan mempercepat serangan balasan oleh sistem kekebalan tubuh.

Semua luka dan infeksi, seperti disebutkan di atas, menyebabkan demam. Kondisi ini hanya memanifestasikan dirinya dalam panas lokal, dan tidak selalu menghasilkan peningkatan suhu tubuh secara keseluruhan. Tubuh harus bekerja keras untuk menaikkan suhu. Pada mamalia, peningkatan satu derajat Celcius suhu inti tubuh membutuhkan sekitar

10-13 persen lebih banyak energi dari biasanya. Untuk menyeimbangkan kebutuhan energi, penghematan harus dilakukan di tempat lain, dan otak akan menghasilkan perasaan lesu dan apatis sehingga mengurangi energi yang dikeluarkan dalam bentuk perilaku. Orang-orang sakit pada umumnya tidak merasa seperti melakukan sangat banyak kegiatan, bukan karena mereka hanya “kehabisan energi”, namun mereka hanya menghemat energinya untuk digunakan kegiatan lainnya.

Kondisi tersebut di atas menunjukkan bahwa peradangan biasanya sangat diatur oleh tubuh. Peradangan kronis dapat menyebabkan sejumlah penyakit, seperti demam, periodontitis, aterosklerosis, rheumatoid arthritis, dan bahkan kanker. Tanpa adanya respon pertahanan tubuh yang memadai terhadap cedera, maka akan terjadi kerusakan progresif jaringan yang dapat membahayakan kelangsungan hidup organisme.

F. Fase Peradangan

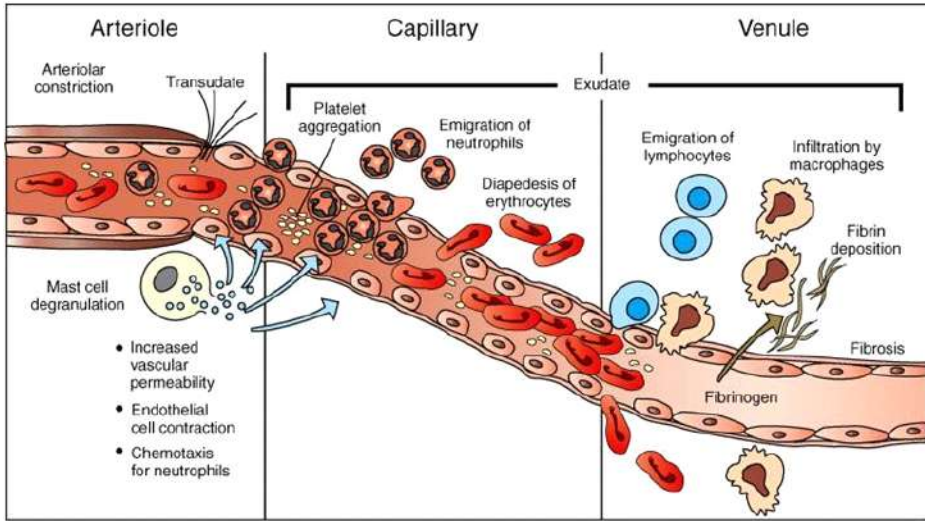
Respon peradangan berlangsung sangat kompleks untuk membawa cairan, protein, dan sel-sel dari pembuluh darah ke dalam jaringan yang rusak. Perlu diingat bahwa jaringan biasanya ber“mandi”kan cairan getah bening ekstraselular yang tidak mengandung protein dan sel-sel yang terdapat di dalam darah, karena sebagian besar ukuran protein terlalu besar untuk menyeberangi endotelium pembuluh darah. Jadi harus ada mekanisme yang memungkinkan sel-sel dan protein untuk mendapatkan akses ke area di mana dan kapan sel-sel dan protein dibutuhkan jika kerusakan dan infeksi telah terjadi ekstrasvaskuler (Gambar 2.4).

Proses inflamasi dimulai dengan “alarm” kimiawi, yaitu serangkaian bahan kimia inflamasi yang dilepaskan di dalam cairan ekstra-selular. Sel-sel jaringan yang cedera, seperti fagosit, limfosit, sel mast, dan protein darah adalah sumber mediator inflamasi, terutama histamin, kinin, prostaglandin, komplemen, dan limfokin. Meskipun beberapa dari mediator ini memiliki peran inflamasi individu, mediator inflamasi itu juga

mempromosikan pelebaran pembuluh darah kecil di sekitar cedera. Lebih banyak darah mengalir ke area hiperemia lokal (kongesti pada darah) yang bertanggung jawab atas kemerahan dan panas dari daerah yang beradang.

Bahan kimia ini juga meningkatkan permeabilitas kapiler lokal. Akibatnya, eksudat, suatu cairan yang mengandung protein seperti faktor pembekuan dan antibodi, merembes dari aliran darah ke dalam ruang jaringan. Eksudat ini adalah penyebab edema atau pembengkakan lokal yang pada gilirannya akan menekan ujung-ujung saraf yang berdekatan, dan berkontribusi terhadap sensasi sakit. Nyeri juga hasil dari pelepasan toksin bakteri, kekurangan nutrisi pada sel di area cedera, dan efek sensitisasi prostaglandin dan kinins. Jika area bengkak dan sakit berada di tempat yang sama, gerakan normal dapat dihambat sementara agar terjadi penyembuhan dan perbaikan yang tepat.

Pada awalnya, edema tampak merugikan tubuh, tetapi kenyataannya adalah sangat menguntungkan. Masuknya cairan kaya protein ke dalam ruang jaringan akan berguna untuk (1) mengencerkan zat berbahaya, (2) membawa dalam jumlah besar oksigen dan nutrisi yang diperlukan untuk proses perbaikan, dan (3) memungkinkan masuknya protein pembekuan yang membentuk gel seperti jala-jala fibrin dalam ruang jaringan yang efektif mengisolasi daerah luka dan mencegah penyebaran bakteri dan zat berbahaya lainnya ke dalam jaringan yang berdekatan. Kondisi ini juga membentuk perancah (*scaffolding*) untuk perbaikan permanen.



(Modified from McCance KL, Huether SE: Pathophysiology: the biologic basis for diseases in adults and children, ed 3. St Louis, 1998, Mosby)

Gambar 2.4 Respon jaringan terhadap cedera. Respon inflamasi adalah mekanisme pertahanan alami yang dipicu ketika jaringan tubuh mengalami kerusakan dengan cara apapun. Sebagian besar elemen pertahanan tubuh berada di dalam darah dan peradangan merupakan sarana di mana sel-sel pertahanan tubuh dan bahan kimia inflamasi meninggalkan darah dan memasuki jaringan di sekitar lokasi luka atau terinfeksi. Peradangan terjadi sebagai respons terhadap trauma fisik, panas yang hebat dan iritasi bahan kimia, serta infeksi oleh virus dan bakteri.

Sumber: Porth C (2007)

Gambaran utama respon inflamasi adalah vasodilatasi yaitu pelebaran pembuluh darah untuk meningkatkan aliran darah ke daerah yang terinfeksi; peningkatan permeabilitas pembuluh darah yang memungkinkan komponen-komponen dapat berdifusi untuk memasuki area peradangan; infiltrasi seluler oleh kemotaksis atau gerakan langsung sel-sel inflamasi melalui dinding pembuluh darah ke lokasi cedera; perubahan biosintesis, metabolisme dan profil katabolik dari banyak organ; dan aktivasi sel-sel sistem imun serta sistem enzim kompleks dari plasma

darah. Tentu saja, sejauh mana ini terjadi biasanya sebanding dengan tingkat keparahan cedera dan tingkat infeksi.

Peradangan dapat dibagi menjadi beberapa tahap. Yang paling awal dari respon inflamasi adalah vasokonstriksi sementara, yaitu penyempitan pembuluh darah yang disebabkan oleh kontraksi otot polos di dinding pembuluh, yang dapat dilihat sebagai *blanching* (pemutihan) kulit. Hal ini diikuti oleh beberapa fase yang terjadi selama menit, jam dan hari kemudian, sebagaimana diuraikan di bawah ini.

- 1) Respon vaskular akut terjadi dalam hitungan detik ketika cedera jaringan dan berlangsung selama beberapa menit. Hal ini akibat dari vasodilatasi dan peningkatan permeabilitas kapiler yang disebabkan oleh perubahan pada endotelium pembuluh darah. Kondisi ini memicu peningkatan aliran darah (hiperemi) yang menimbulkan kemerahan (eritema) dan masuknya cairan ke dalam jaringan (edema). Fase respon inflamasi ini dapat ditunjukkan dengan menggaruk kulit dengan jari-kuku. Reaksi "bentol dan kemerahan" yang terjadi ini merupakan rangkaian dari peristiwa (a) awalnya kulit memucat akibat vasokonstriksi, (b) berikutnya muncul secara cepat berupa garis merah tipis ketika kapiler membesar, (c) kemerahan menyebar ke area sekitarnya, umumnya dalam satu menit, karena arteriol membesar, dan (d) "bentol" atau area yang membengkak dapat muncul dalam beberapa menit sebagai akibat kebocoran cairan dari kapiler. Hal ini biasanya berakhir setelah beberapa puluh menit;
- 2) Jika terjadi sedikit kerusakan jaringan atau terjadi infeksi, respon seluler akut akan berlangsung selama beberapa jam ke depan. Ciri dari fase ini adalah munculnya granulosit, terutama neutrofil, dalam jaringan. Sel-sel ini lebih dulu menempel pada sel-sel endotel dalam pembuluh darah (marginasi) dan kemudian menyeberang ke jaringan sekitarnya (diapedesis). Selama fase ini, eritrosit juga dapat merembes keluar menuju ke jaringan dan terjadi

perdarahan. Jika pembuluh darah tersebut rusak, maka fibrinogen dan fibronektin yang disimpan di lokasi cedera, agregat trombosit menjadi aktif, dan sel darah merah akan bersama-sama membentuk "rouleau" untuk membantu menghentikan pendarahan dan membentuk bekuan. Sel-sel mati berkontribusi untuk membentuk nanah (pus);

- 3) Jika kerusakan cukup parah, respon seluler kronis dapat mengikuti selama beberapa hari ke depan. Karakteristik fase peradangan ini adalah munculnya infiltrat sel mononuklear yang terdiri dari makrofag dan limfosit. Makrofag terlibat dalam pembunuhan mikroba, pembersihan debris seluler dan jaringan, dan makrofag juga sangat berperan penting dalam *remodeling* jaringan;
- 4) Selama beberapa minggu berikutnya, resolusi dapat terjadi, yang berarti bahwa arsitektur jaringan normal dipulihkan. Gumpalan darah dihapus dengan cara fibrinolisis, dan jika tidak mungkin untuk mengembalikan jaringan ke bentuk aslinya maka terbentuk jaringan parut yang terdiri dari fibroblas, kolagen, dan sel-sel endotel yang baru. Umumnya pada saat ini, setiap infeksi sudah dapat diatasi. Namun, jika belum bisa menghancurkan agen infeksi atau menghapus semua produk yang telah terakumulasi di area peradangan, maka akan dibatasi dari jaringan sekitarnya dan membentuk jaringan granulomatosa. Sebuah granuloma terbentuk ketika makrofag dan limfosit berakumulasi di sekitar material yang belum dieliminasi, bersama-sama dengan sel epiteloid dan sel raksasa (mungkin berasal dari makrofag) yang muncul kemudian, untuk membentuk "bola" sel.

Peradangan sering dianggap sebagai peradangan akut yang mencakup semua peristiwa vaskular akut dan respon seluler akut (fase 1 dan 2), dan peradangan kronis yang meliputi peristiwa selama respon seluler kronis, dan resolusi atau jaringan parut (fase 3 dan 4). Selain itu, sejumlah besar efek yang lebih jauh

terjadi selama peradangan, meliputi: 1) produksi protein fase akut, termasuk komponen komplemen, oleh hepar, 2) demam yang disebabkan oleh pirogen yang bekerja pada hipotalamus di otak, dan 3) kekebalan sistemik yang mengakibatkan aktivasi limfosit dalam jaringan limfoid perifer.

G. Respon terhadap Cidera dan Infeksi

Peradangan adalah reaksi tubuh terhadap invasi agen infeksi, kerusakan traumatis, cidera fisik, dan kimia, atau bahkan tantangan antigen. Mekanisme untuk memicu respon tubuh terhadap cidera sangat sensitif. Respon sudah dapat terjadi terhadap kerusakan jaringan yang biasanya dianggap bukan sebagai cidera, misalnya ketika kulit diusap cukup tegas atau jika tekanan diberikan pada suatu jaringan. Tubuh memiliki kapasitas untuk merespon baik luka ringan seperti memar, goresan, luka, dan lecet, serta luka berat seperti luka bakar parah dan amputasi anggota badan.

Respon tersebut tergantung pada tingkat keparahan kerusakan jaringan akibat cidera, integritas kulit atau permukaan internal, serta kerusakan pembuluh darah, jaringan ikat, dan otot di bawahnya. Infeksi ini dapat terjadi karena *barrier* normal tempat masuknya organisme telah dirusak. Reaksi peradangan merupakan mekanisme pertahanan di mana sel-sel sistem imun secara luas didistribusikan ke seluruh tubuh, tetapi jika terjadi infeksi atau kerusakan jaringan perlu memusatkan sel-sel sistem imun dan produk-produknya di lokasi kerusakan. Tiga peristiwa besar terjadi selama respon ini:

- 1) Peningkatan suplai darah ke jaringan yang cidera. Hal ini akibat dari vasodilatasi. Jaringan yang meradang tampak seperti memuat lebih banyak pembuluh darah.
- 2) Peningkatan permeabilitas kapiler yang disebabkan oleh retraksi sel-sel endotel. Hal ini memungkinkan molekul yang lebih besar bisa lolos dari kapiler, sehingga memungkinkan mediator imun yang terlarut untuk mencapai lokasi peradangan.

- 3) Leukosit bermigrasi keluar dari kapiler ke dalam jaringan sekitarnya. Pada tahap awal peradangan, terutama neutrofil yang lazim bermigrasi, tetapi kemudian monosit dan limfosit juga bermigrasi menuju lokasi infeksi.

Untuk mencegah kemungkinan terjadinya kerusakan jaringan sekitarnya, respon inflamasi harus tertata dengan baik dan terkendali. Tubuh harus mampu bertindak cepat dalam beberapa situasi, misalnya untuk mengurangi atau menghentikan kehilangan darah, sedangkan perbaikan dan rekonstruksi jaringan dapat dimulai beberapa saat kemudian. Oleh karena itu, berbagai mekanisme seluler dan humoral (terlarut) saling diaktifkan bila terjadi kerusakan jaringan dan infeksi. Di sisi lain jika cedera diabaikan, tubuh harus memiliki mekanisme yang mampu menghentikan kerusakan jaringan ketika agen cedera telah dihilangkan.

Pengembangan reaksi inflamasi dikendalikan oleh sitokin, produk-produk dari sistem enzim plasma (jalur komplemen, pembekuan koagulasi, kinin, dan fibrinolitik), mediator lipid (prostaglandin dan leukotrien) yang dilepaskan dari berbagai sel, dan mediator vasoaktif yang dilepaskan dari sel mast, basofil dan trombosit. Mediator inflamasi ini mengendalikan berbagai tipe reaksi inflamasi. Mediator yang bertindak cepat, seperti amina vasoaktif dan produk-produk dari sistem kinin, memodulasi respon tipe segera. Kemudian, mediator yang baru disintesis seperti leukotrien terlibat dalam akumulasi dan aktivasi sel-sel lain. Setelah leukosit tiba di area peradangan, selanjutnya leukosit melepaskan mediator yang mengontrol akumulasi dan aktivasi sel-sel lain. Namun pada reaksi inflamasi yang diinisiasi oleh sistem imun, kontrol utama diberikan oleh antigen itu sendiri dengan cara yang sama sebagaimana mengontrol respon imun itu sendiri. Untuk alasan ini, akumulasi selular di lokasi infeksi kronis atau reaksi autoimun (di mana antigen akhirnya tidak dapat diberantas), sangat berbeda dengan lokasi di mana stimulus antigenik dengan cepat dibersihkan.

Komponen seluler dan humoral utama yang terlibat dalam amplifikasi dan propagasi peradangan akut dan kronis dapat dilihat pada Tabel 2.3.

Tabel 2.3. Komponen seluler dan humoral utama yang terlibat dalam amplifikasi dan propagasi peradangan akut dan kronis

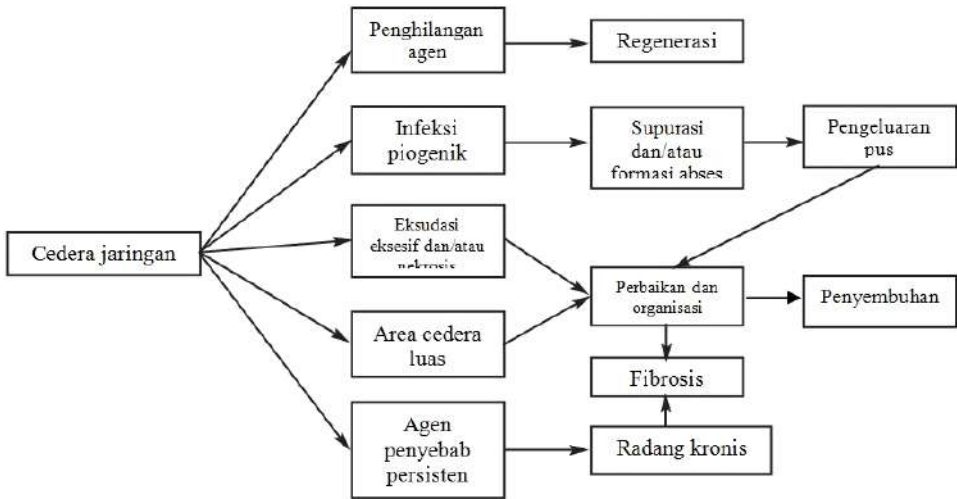
Proses	Sel efektor dan molekul
Pengenalan antigen: 1. Spesifik 2. Nonspesifik	Limfosit T, antibodi (immunoglobulin) Fagositosis profesional (neutrofil, eosinofil, monosit, makrofag), jalur komplemen alternatif, faktor Hageman (kaskade koagulasi)
Amplifikasi	Sistem komplemen, produk sel mast, produk arakhidonat, platelet-activating factor (PAF), bradikinin, serotonin, kaskade koagulasi, sitokin (IFN- γ , TNF- α , IL1, IL6, IL8, IL11, khemokin, faktor pertumbuhan), lisosom dalam neutrophil
Destruksi antigen	Neutrofil, eosinofil, makrofag, limfosit sitotoksik, komponen komplemen terminal dan perforin lainnya, <i>reactive oxygen intermediates</i> (ROI), nitrogen (<i>reactive nitrogen intermediates</i> (RNI))

Peradangan dapat menjadi kronis. Pada pengaturan tertentu, proses akut yang ditandai dengan infiltrasi neutrofil dan edema akan memberi jalan bagi dominasi fagosit mononuklear dan limfosit. Hal ini mungkin terjadi sampai tingkat tertentu dengan proses penyembuhan normal, tetapi menjadi berlebihan dan kronis bila terjadi eliminasi yang tidak efektif terhadap infeksi tertentu (misalnya tuberkulosis), pengenalan benda asing (misalnya asbes) atau pengendapan kristal (misalnya *urate crystals*). Peradangan kronis sering dikaitkan dengan fusi sel mononuklear untuk membentuk sel-sel raksasa berinti banyak, yang akhirnya menjadi granuloma. Peradangan kronis terlihat dalam kondisi hipersensitivitas tipe lambat.

H. Radang Kronis

Radang kronis bisa terjadi secara *de novo* atau sebagai konsekuensi radang akut. Jika stimulus berbahaya tetap persisten maka proses nekrosis jaringan, organisasi dan penyembuhan akan berlangsung serentak (Gambar 2.5). Mekanisme imun radang kronis didominasi respon seluler sehingga jaringan yang rusak terutama didominasi limfosit, sel plasma, dan makrofag. Makrofag yang teraktivasi merupakan sel efektor utama pada radang kronis namun kurang gesit dibandingkan dengan sel lain, sehingga makrofag terakhir mencapai area peradangan.

Jaringan yang terinflamasi secara kronis mengandung berbagai debris sel nekrotik, infiltrat sel inflamasi akut, jaringan granulasi dan jaringan parut, sel limfoid, dan makrofag. Radang kronis tetap ada hingga stimulus dihilangkan dan dapat dipandang sebagai keseimbangan antara perbaikan dan berlanjutnya kerusakan jaringan. Bila kondisi membaik, makrofag bias berkembang menjadi sel epiteloid atau sel raksasa berinti banyak. Sel-sel epiteloid merupakan makrofag teraktivasi dengan sitoplasma berlimpah yang merefleksikan peningkatan sintesis protein (sitokin), dan memiliki peran sekretori dan fagositik. Sel raksasa berinti banyak tampak setelah fusi makrofag teraktivasi di bawah pengaruh sitokin (interferon- γ). Sel epiteloid dapat membentuk agregat dengan limfosit dan sel raksasa berinti banyak. Agregat ini dikenal sebagai granuloma, yang merupakan gambaran penting dari radang granulomatosa.



Gambar 2.5. Radang kronis terjadi secara *de novo* atau sebagai konsekuensi radang akut.

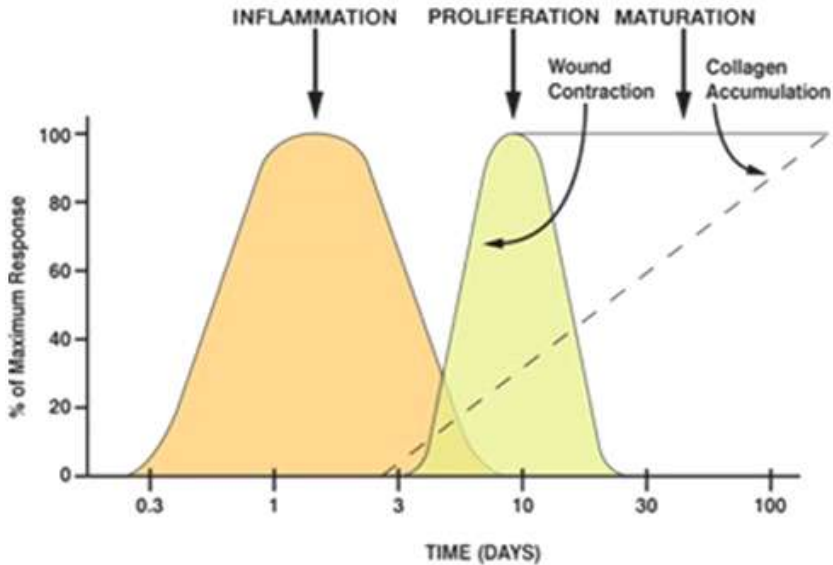
Radang Granulomatosa

Granuloma sebagai respon terhadap bakteri dan jamur yang tidak mudah dieliminasi oleh aktivitas neutrofil. Granuloma terdiri dari tiga tipe yaitu granuloma infeksius, non-infeksius, dan benda asing. Tipe infeksius meliputi granuloma kaseosa tuberculosis dan infeksi jamur. Mikroorganisme ini patogenitasnya rendah tetapi membangkitkan respon imun. Tipe non-infeksius terjadi pada penyakit sarkoidosis. Sementara tipe benda asing meliputi granuloma yang terbentuk di sekitar material eksogen yang tidak dapat dicerna, seperti benang bedah, bedak, dan debu anorganik, sedangkan material endogen seperti keratin dan kristal kolesterol. Semua granuloma tetap persisten dalam waktu yang lama dan bisa menghilang tanpa meninggalkan bekas atau bisa terjadi fibrosis dan sembuh dengan membentuk jaringan parut.

I. Penyembuhan Jaringan

Radang dan perbaikan dapat dipandang sebagai dua bagian dari fungsi tunggal yang vital, yaitu respon fisiologis terhadap cedera jaringan, yang bertujuan untuk restorasi struktur dan

fungsi normal. Hingga saat ini, kita selalu fokus pada inflamasi, padahal harus diingat bahwa perbaikan dimulai segera setelah inflamasi terjadi dan berlanjut selama fase inflamasi (Gambar 2.5).



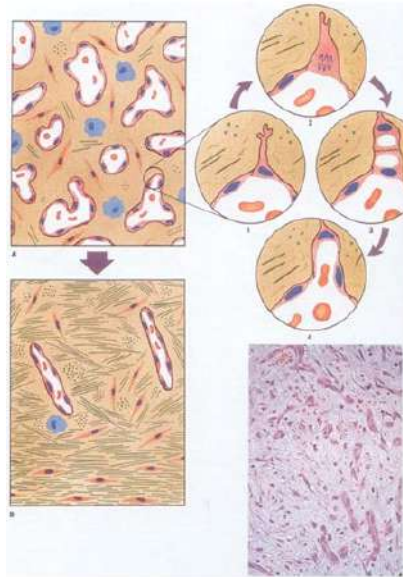
Gambar 2.6 Rangkaian proses radang dan perbaikan.

Sumber: Porth C (2007)

Restorasi fungsi yang sempurna tergantung pada regenerasi sel-sel yang hilang oleh sel-sel sejenis, dan susunan yang teratur dari sel-sel baru ini berhubungan dengan sel-sel yang sudah ada sehingga fungsi jaringan terestorasi. Jika sel-sel asal tidak dapat digantikan oleh sel yang serupa, maka dapat diganti oleh tipe sel lain. Hal ini dapat terjadi pada kondisi nekrosis yang ekstensif, biasanya jaringan nekrotik digantikan oleh jaringan ikat fibrosa. Terdapat tiga tipe sel berdasarkan kemampuan untuk regenerasi, yaitu 1) sel permanen (hampir tidak pernah membelah) seperti *nerve cell bodies*, miosit kardial, dan sel dari lensa mata, 2) sel stabil (akan membelah bila distimulasi) seperti fibroblas, osteoblas, otot polos, parenkim hepar, pancreas, kelenjar endokrin, dan endotel vaskular, dan 3) sel labil (bermultiplikasi sepanjang hidup) seperti sel epitel permukaan atau yang melapisi duktus, sel limfoid, dan sel hematopoitik.

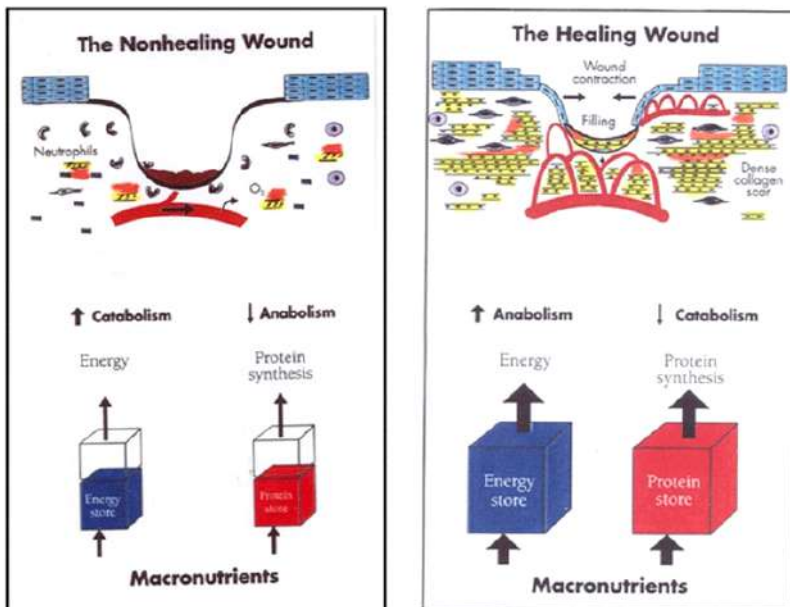
Harus diingat bahwa jaringan granulasi merupakan bagian dari proses perbaikan dan terdiri dari respon peradangan, proliferasi jaringan fibrosa, dan infiltrat inflamasi yang ditandai oleh makrofag. Istilah jaringan granulasi (jaringan ikat fibrovaskuler) berasal dari gambaran granuler lunak berwarna merah muda pada permukaan luka. Jaringan granulasi diidentifikasi secara histologis dengan adanya bentukan jaringan fibrosa baru, sejumlah pembuluh darah kecil, dan infiltrasi sel radang kronis.

Pada kondisi normal, jaringan ikat fibrosa berasal dari maturasi jaringan ikat fibriler longgar, tetapi pada tahap formatif fibroblas menjadi membulat dan hanya sedikit fibril kolagen diproduksi. Pada kondisi cedera, fibroblas yang berdekatan dengan luka menjadi sumber fibroblas baru. Fibroblas dewasa yang ditandai bentuknya yang membulat, basofilia, retikulum endoplasma kasar, dan nukleolus prominen merupakan fibroblas aktif dalam mensintesis glikosaminoglikan dan serat kolagen. Fibroplasia mulai terjadi di awal cedera. Sementara itu, pembentukan kapiler baru (angiogenesis atau neovaskularisasi) juga menyertai perbaikan jaringan. Kapiler baru berjalan dalam arah tegak lurus terhadap permukaan luar luka karena fungsinya adalah untuk membawa pasokan nutrisi ke permukaan luar luka, sedangkan fibroblas cenderung tumbuh di sisi defek untuk menjembatani kesenjangan/ruang kosong antara tepi luka (Gambar 2.6 dan 2.7). Selanjutnya, terjadi kontraksi luka sebagai akibat dari aksi myofibroblas. Sel-sel ini memiliki fasilitas sebagai penengah antara fibroblas dan sel otot polos, yang muncul di daerah luka 2 atau 3 hari setelah cedera. Sel tersebut berasal dari sel perivaskular atau sel mesenkimal lainnya. Kontraksi luka dapat mengurangi defek sebanyak 70 persen dan sangat memudahkan penyembuhan.



Gambar 2.7 Pembentukan kapiler baru.

Sumber: Porth C (2007)



Gambar 2.8 Peran pasokan nutrisi pada proses penyembuhan luka.

Sumber: Porth C (2007)

Perbaikan tulang merupakan kategori khusus dari penyembuhan dan perbaikan yang patut diperhatikan. Segera setelah fraktur tulang, darah mengalir keluar dari pembuluh yang robek ke dalam celah antara ujung patah tulang dan periosteum yang terkoyak, dan ke dalam jaringan lunak sekitarnya. Sebuah kalus besar terbentuk bersamaan dengan jaringan fibrovaskular. Sel-sel osteoprogenitor akhirnya menginvasi kalus ini dan perlahan tulang baru terbentuk, dan kemudian direnovasi.

Perbaikan dalam sistem saraf pusat (SSP) sangat terbatas karena neuron dewasa tidak membelah. Bila terjadi kerusakan pada SSP, neuron dan prosesnya akan hilang selamanya karena neuron tidak dapat diregenerasi. Namun pada sistem saraf perifer (PNS), cedera pada saraf tersebut dapat diikuti oleh regenerasi jika badan sel sarafnya tetap hidup.

Berikutnya adalah **perbaikan miokardium**. Sel miokardium tidak memiliki kapasitas regeneratif. Bila sel miokardium mati, seperti dalam serangan jantung, sel tersebut akan hilang untuk selamanya dan perbaikan hanya dapat terjadi oleh fibrosis. Penggantian dengan fibrosis ini dapat menurunkan kontraktilitas miokardium.

J. Implikasi Klinis Radang dan Penyembuhan

Efek peradangan kronis bisa sebagai akibat dari: (1) efek berkelanjutan dari peradangan akut; (2) kerusakan jaringan yang terkait; (3) jaringan parut yang dihasilkan dari penyembuhan dengan perbaikan, atau (4) efek sistemik peradangan kronis seperti demam. Dalam jangka panjang, peradangan kronis juga dapat dikaitkan dengan perkembangan anemia penyakit kronis dan amiloidosis. Beberapa penyakit peradangan kronis yang penting dan patogenesis efek klinisnya akan dideskripsikan pada uraian di bawah ini.

Periodontitis kronis adalah peradangan kronis pada jaringan ikat penyangga gigi, yang dipicu oleh bakteri aerobik dan mikroaerofilik. Periodontitis kronis ini berhubungan

dengan hilangnya integritas perlekatan epitel gingiva pada gigi dan pengembangan poket periodontal. Bertambah dalamnya poket periodontal dan kerusakan jaringan ikat akan mengakibatkan hilangnya gigi. Selain itu, periodontitis dapat menyebabkan penyebaran bakteri ke dalam aliran darah, yang dapat menimbulkan komplikasi infeksi di tempat lain.

Rheumatoid arthritis adalah penyakit autoimun sistemik kronis yang ditandai dengan peradangan akut hingga kronis sendi sinovial, sering dikaitkan dengan peradangan pada organ dan jaringan lain. Gambaran klinis yang terkait dengan peradangan akut pada sendi misalnya nyeri, pembengkakan, dan hilangnya fungsi, sedangkan efek jangka panjang dari kerusakan dan penyembuhan jaringan memiliki konsekuensi fungsional yang serius misalnya pecahnya tendon, dislokasi dan deformitas. Efek sistemik peradangan kronisnya dapat berupa demam, penurunan berat badan, dan anemia penyakit kronis.

Tuberkulosis adalah penyakit menular yang disebabkan oleh *Mycobacterium tuberculosis*. Penyakit ini dikarakterisasi secara imunologis berdasarkan adanya radang granulomatosa terutama yang melibatkan paru-paru, namun bisa juga memengaruhi kelenjar getah bening, tulang, sistem saraf pusat, usus, dan sistem genitourinari. Efek klinis terkait dengan peradangan akut dan kronik misalnya batuk dan sesak napas, dengan kerusakan jaringan misalnya hemoptisis, dengan jaringan parut yang dihasilkan misalnya obstruksi saluran kemih, dan dengan efek sistemik peradangan misalnya demam, anoreksia, berat badan menurun, anemia penyakit kronis dan amiloidosis.

K. Rangkuman

Reaksi peradangan merupakan reaksi defensif yang berorientasi pada kelangsungan hidup. Tanpa ada respon inflamasi yang memadai, kita tidak akan bertahan hidup. Ironisnya, meskipun peradangan merupakan mekanisme pertahanan tubuh, namun respon inflamasi juga bisa sangat berbahaya bagi kelangsungan hidup kita bila sangat berlebihan sehingga akan

membuat jaringan tubuh kita tercederai. Oleh karena itu, peradangan sangat berperan penting untuk (1) perlindungan, yaitu mengisolasi cedera dan menghancurkan agen penginfeksi, dan (2) penyembuhan dan perbaikan. Dalam kondisi ideal, sumber cedera jaringan dapat segera dihilangkan dan respon inflamasi mudah diatasi, sehingga arsitektur dan fungsi fisiologis jaringan akan dikembalikan seperti kondisi normal.

Klasifikasi inflamasi merupakan kriteria spesifik respon inflamasi jaringan terhadap cedera. Reaksi inflamasi tersebut diklasifikasikan berdasarkan pada keparahan, durasi, distribusi, dan eksudatnya. Meskipun demikian, tidak ada sistem klasifikasi yang ideal, karena respon inflamasi sering tumpang tindih dan proses inflamasi dapat bervariasi dari minggu, bulan dan sampai bertahun-tahun. Oleh karena itu, penilaian klinis serta gambaran makroskopis dan mikroskopis inflamasi berfungsi sebagai panduan yang lebih baik untuk menentukan klasifikasi inflamasi.

L. Latihan Soal

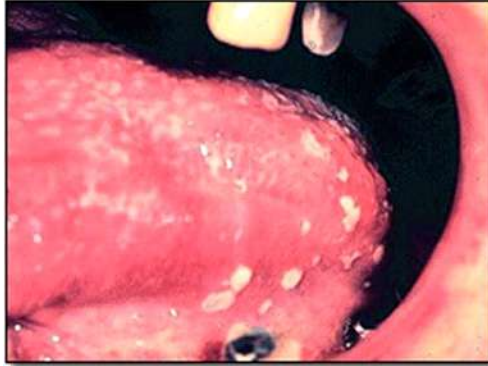1. Respon inflamasi merupakan respon tubuh terhadap jejas maupun infeksi yang merupakan serangkaian reaksi yang menyebabkan musnahnya agen yang membahayakan jaringan atau mencegah agen menyebar lebih luas. Tanpa inflamasi, infeksi akan terus berlanjut tanpa terkendali, luka tidak akan pernah sembuh dan akan tetap menjadi luka bernanah. Uraikan komponen utama respon inflamasi akut.
2. Perubahan aliran vaskular dimulai lebih awal setelah cedera dan berkembang pada berbagai tingkat tergantung pada keparahan cedera. Uraikan perubahan vaskular yang terjadi pada radang akut.
3. Rangkaian peristiwa migrasi leukosit dari lumen pembuluh darah ke jaringan interstitial disebut ekstrasvasasi. Uraikan rangkaian peristiwa yang terjadi dalam lumen pembuluh darah.

4. Pada manusia, amina vasoaktif ini menyebabkan pelebaran arteriol dan meningkatkan permeabilitas venula. Hal ini dianggap sebagai mediator utama dari fase transien langsung peningkatan permeabilitas pembuluh darah yang menyebabkan celah venular. Sebutkan jenis amina vasoaktif tersebut di atas.
5. Berbeda dengan inflamasi akut yang dimanifestasikan oleh perubahan vaskular, edema, dan infiltrasi neutrofil. Uraikan karakteristik inflamasi kronik.

M. Umpan balik

Setelah mempelajari materi pada Bab II ini tentang rangkaian peristiwa radang akut dan kronis, penyembuhan jaringan, dan implikasi klinis radang dan penyembuhan, pembaca dinilai mampu menguasai konsep dasar radang dan pemulihan jaringan. Konsep dasar ini akan mempermudah pembaca untuk menguasai dan mengkaji patogenesis penyakit/kelainan dentomaksilofasial.

Candidosis (candidiasis) sering menyebabkan ketidaknyamanan pada ronggamulut. Faktor predisposisinya meliputi immunosupresi, terapi antibiotik, xerostomia, dan penggunaan gigi tiruan. Lesi ronggamulut ini bisa terlihat seperti plak putih, yang bisa dikerok dan meninggalkan dasar eritematosa (Gambar 7.13). Mukosa yang eritema ini akan terasa sakit. Lesi ini bisa juga ditemukan pada kuku dan vagina.

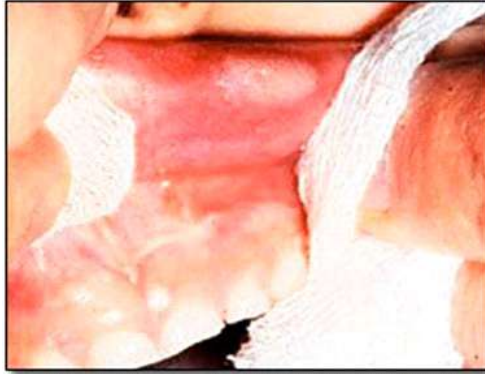

Gambar 7.13 Gambaran Klinis *Candidosis (Candidiasis)*

Sumber: Lewis ER. (2011)

Thermal or chemical burn merupakan jenis lesi putih yang disebabkan oleh panas atau kimiawi. Gambaran klinisnya tampak ulser yang ditutupi permukaan putih kekuningan dan terasa sakit. Sering pasien menunjukkan riwayat terbakar. Lesi ini bisa sembuh secara spontan.

Fibrin clot merujuk pada ditemukannya protein terkoagulasi di permukaan ulser. *Fibrin clot* secara klinis tampak sebagai lesi berwarna kecoklatan atau kuning yang dikelilingi tepi kemerahan di permukaan ulser (Gambar 7.14). Lesi ini dapat dikerok. Terdapat riwayat cedera atau penyakit mukosa yang berhubungan dengan ulser.



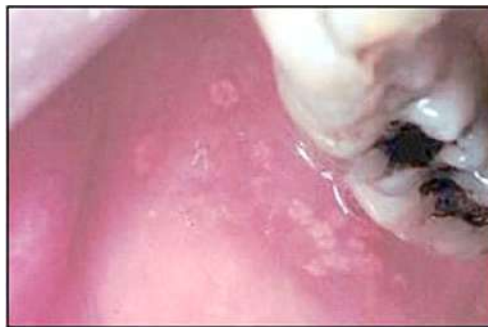Gambar 7.14 Gambaran klinis *Fibrin clot*.

Sumber: Lewis ER. (2011)

3. Subepithelial White Lesion

Lesi putih ini terjadi karena perubahan subepitel yaitu pada jaringan ikat yang menutupi pembuluh darahnya. Hal ini menyebabkan area terlihat putih, kuning atau kecoklatan. Lesi ini memiliki permukaan yang translusen, tidak dapat dikerok dan tidak sakit.

Fordyce granules tampak datar atau sedikit meninggi, sering ditemukan pada mukosa bukal dan bibir (Gambar 7.15). *Fordyce granule* merepresentasikan kelenjar sebacea. Lesi ini tidak berbahaya dan tidak membutuhkan perawatan.



Gambar 7.15 Gambaran Klinis *Fordyce Granule*

Sumber: Lewis ER. (2011)

Mucosal scarring (subepithelial fibrosis) pada mukosa ronggamulut dapat terlihat sebagai lesi dengan permukaan putih dan lunak. Lesi ini tidak sakit dan tidak dapat dikerok. Diagnosis ditetapkan berdasarkan riwayat trauma atau pembedahan pada area tersebut. Lesi ini tidak membutuhkan perawatan.

D. Vesicular-Ulcerative-Erythematous Lesion

Sejumlah penyakit dapat menyebabkan ulser mukosa ronggamulut. Kadang-kadang ulkus didahului oleh lepuhan (*blister*), tapi sering tidak bisa ditentukan adanya lepuhan karena lepuhan di ronggamulut cepat pecah. Lepuhan kecil (2-5 mm) disebut vesikel, sedangkan lepuhan lebih besar (lebih besar dari 5 mm) disebut bula.

Vesicular-ulcerative-erythematous lesion dikategorikan berdasarkan penyebabnya. Lesi diklasifikasikan berdasarkan faktor herediter, autoimun, virus, *mycotic* (kandidosis atau kandidiasis), dan idiopatik (tidak diketahui penyebabnya). Bakteri jarang menimbulkan ulkus ronggamulut.

1. Penyakit Herediter: Epidermolisis Bulosa

Epidermolisis bulosa mengacu pada sekelompok penyakit herediter yang menyebabkan lepuh dan ulser pada kulit dan mukosa ronggamulut. Pada hampir semua pasien, lesi dimulai sejak lahir atau anak usia dini, dan sering ada riwayat kondisi keluarga. Ditemukan adanya *Nikolsky sign*. Beberapa bentuk epidermolisis bulosa dapat mengakibatkan jaringan parut, membuka mulut dibatasi, dan kerusakan enamel gigi.

Tidak ada obat khusus untuk kelompok penyakit ini. Keparahannya bervariasi dari ringan (*simplex form*) ke sesuatu yang fatal (*junctional and recessive forms*). Antibiotika bisa diperlukan untuk mengontrol infeksi yang berhubungan dengan lepuhan dan ulser.

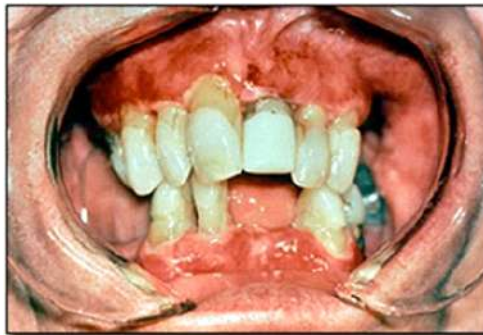2. Penyakit Autoimun

Penyakit autoimun ditandai adanya lepuhan dan ulser yang terasa sakit dengan awitan yang lambat. Lesi dapat menjadi lebih

baik dan lebih buruk, tetapi lesi ini persisten dan kronis. Lesi tidak sembuh dalam jangka waktu yang dapat diprediksi. Limfadenopati biasanya tidak ditemukan.

Pemphigus vulgaris merupakan penyakit autoimun dengan keluhan sakit. Pasien membentuk antibodi terhadap desmosom yang terletak pada epitel skuamosa berlapis, sehingga mengakibatkan hilangnya perlekatan sel-sel epitel dan membentuk lepuhan intraepitelial. Lepuhan mudah pecah dan membentuk ulser atau erosi yang sembuh perlahan-lahan. Area kulit dan mukosa yang luas bisa terlibat dan menyebabkan problem infeksi yang serius. Ditemukan adanya *Nikolsky sign*. *Pemphigus* biasanya diderita pasien usia pertengahan dan tua.

Pada *mucous membrane pemphigoid (cicatricial pemphigoid)*, antibodi langsung melawan antigen di membran basalis. Hal ini menyebabkan pemisahan antara permukaan epitel dan jaringan ikat di bawahnya, yang mengakibatkan lepuhan subepitelial. *Mucous membrane pemphigoid* terutama melibatkan mukosa ronggamulut, namun mukosa hidung, faring dan vagina, serta kulit juga bisa terlibat (Gambar 7.16). Ditemukan adanya *Nikolsky sign*. Lepuhan kulit dan mukosa bisa pecah dan membentuk ulser yang sangat sakit. Keterlibatan gingiva dapat menyebabkan terkelupasnya epitel, yang disebut *desquamative gingivitis*.



Gambar 7. 16 Gambaran Klinis *Mucous Membrane Pemphigoid*

Sumber: Lewis ER. (2011)

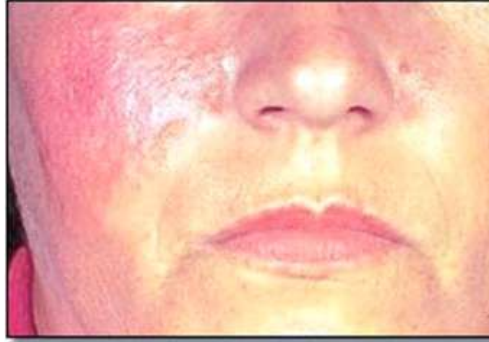Mucous membrane pemphigoid juga diketahui sebagai *cicatricial pemphigoid* karena ulser dapat membentuk jaringan parut pada mukosa. Bila *cicatricial pemphigoid* menyerang konjungtiva akan mengakibatkan kebutaan. Lesi ini terjadi pada pasien usia pertengahan dan lebih tua.

Lesi ini membutuhkan waktu beberapa minggu untuk penyembuhan ulser tanpa perawatan. Secara klinis, *mucous membrane pemphigoid* bisa mirip dengan *pemphigus vulgaris* dan *erosive lichen planus*. Biopsi insisional dengan pengamatan imunofluoresensi penting untuk menegaskan diagnosa definitif. *Mucous membrane pemphigoid* tidak dapat diobati, tetapi kortikosteroid topikal dan sistemik, serta medikasi lainnya digunakan untuk mengontrol penyakit. Lesi ini bisa eksaserbasi dan remisi, dengan atau tanpa perawatan.

Bullous pemphigoid merupakan penyakit autoimun kronis yang melibatkan kulit dan jarang pada mukosa. Reaksi autoimun langsung melawan antigen di membran basalis dan jaringan ikat di bawahnya. Lesi terdiri dari vesikel dan bula yang mudah pecah dan membentuk ulser yang sakit. Lesi ronggamulut *bullous pemphigoid* menyerupai *mucous membrane pemphigoid*, namun *bullous pemphigoid* tidak menyebabkan jaringan parut dan cenderung tidak kronis seperti pada *mucous membrane pemphigoid*. *Bullous pemphigoid* diterapi dengan medikasi kortikosteroid sistemik dan pronosanya baik.

Lupus erythematosus merupakan penyakit autoimun yang bisa sistemik atau hanya melibatkan kulit dan mukosa (*discoid lupus*). Kedua tipe ini dapat menyebabkan lesi kulit dan mukosa ronggamulut. Lesi kulit terlihat sebagai bercak kemerahan atau ungu, kadang ditutupi dengan sisik. Pusat lesi bisa menjadi atrofi dan membentuk jaringan parut. Lesi sangat banyak ditemukan pada permukaan yang terpapar matahari (Gambar 7.17). Lesi kulit biasanya mirip dengan lesi mukosa ronggamulut. Lesi mukosa ronggamulut terdiri dari bercak kemerahan, ulser dan erosi yang sakit, serta lesi penebalan epitel yang kasar.

Candidiasis sering menyertai pasien lupus. Biopsi insisional dan uji imunofluoresensi diperlukan untuk menegakkan diagnosa lesi lupus pada kulit dan mukosa ronggamulut. Kortikosteroid topikal dan sistemik digunakan untuk kontrol, namun bukan untuk terapi.



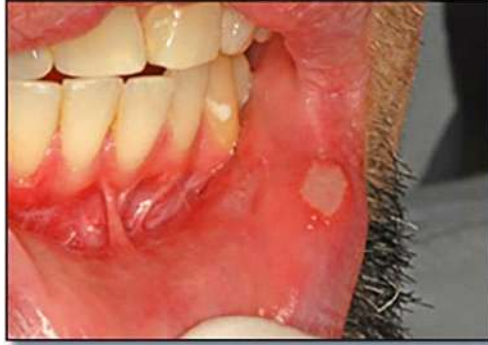Gambar 7.17 Gambaran Klinis *Lupus Erythematosus*

Sumber: Lewis ER. (2011)

3. Penyakit Idiopatik

Penyakit idiopatik merupakan penyakit yang tidak diketahui penyebabnya secara pasti. Penyakit ini tidak memiliki riwayat dan gambaran klinis yang mirip dengan suatu kelas atau kelompok. Jadi setiap penyakit hanya memiliki karakteristik tersendiri.

Aphthous ulcers merupakan penyebab ketidaknyamanan ronggamulut yang rekuren. Ulser memiliki awitan yang mendadak dan sembuh dalam waktu 7-14 hari. *Aphthous ulcers* terjadi pada permukaan mukosa non-keratinisasi seperti mukosa bukal dan labial, permukaan ventral lidah, dasar mulut, dan palatum lunak (Gambar 7.18).



Gambar 7.18 Gambaran Klinis *Aphthous Ulcers*

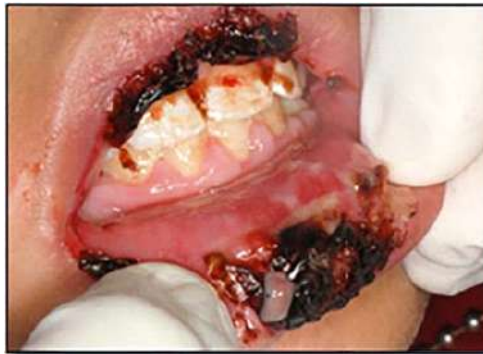Sumber: Lewis ER. (2011)

Riwayat keluarga kadang dilaporkan. Ulser bisa berhubungan dengan menstruasi. *Major aphthous ulcers* merupakan ulser yang lebih besar dan lebih lama durasinya dibandingkan *typical aphthae* dan sering sembuh dengan pembentukan jaringan parut. *Herpetiform aphthae* merujuk pada *aphthous ulcers* yang multiple dan kecil. *Aphthous ulcers* sering diterapi dengan kortikosteroid topikal, sedangkan kortikosteroid sistemik bisa dibutuhkan untuk lesi persisten.

Erosive lichen planus merupakan penyakit inflamasi kronis yang melibatkan mukosa ronggamulut dan kulit. Lesi ini menggambarkan suatu imun abnormal yang melibatkan limfosit T untuk secara langsung melawan antigen pada epitel skuamosa berlapis. Kadang kala *lichen planus* dihubungkan dengan riwayat medikasi pasien. Lesi kulit terdiri dari bercak kemerahan atau ungu terang, gatal, kadang dengan goresan-goresan (*striae*) putih. Lesi ronggamulut sering terlihat sebagai penebalan epitel yang berpola seperti jaring (*Wickham's striae*) dengan mukosa dasarnya yang kemerahan. Bercak putih, erosi kemerahan, dan ulser bisa terjadi dengan atau pada goresan itu. Lesi putih ini asimtomatik, tetapi erosi dan ulsernya terasa sakit. *Lichen planus* hamper selalu memiliki lesi multipel bilateral dengan mukosa bukal sering terlibat. Lesi ronggamulut bisa terjadi tanpa lesi kulit. Biopsy insisional dibutuhkan untuk diagnosis. Lesi

asimtomatik ini tidak membutuhkan perawatan, hanya inspeksi selama kunjungan pemeriksaan gigi rutin. Kortikosteroid topikal dan/atau sistemik hanya untuk control, bukan untuk pengobatan. Pertumbuhan *Candida* dihubungkan dengan *lichen planus* dan seharusnya diterapi dengan medikasi antijamur.

Erythema multiforme merupakan penyakit idiopatik yang melibatkan abnormalitas imunologis. Lesi ini dipicu oleh infeksi, terutama *herpes simplex virus*, atau obat-obatan seperti antibiotik. Lesi ini dikarakterisasi oleh lepuhan dan ulser kulit dan mukosa ronggamulut dengan awitan yang akut. Gambaran klinis lesi di kulit bervariasi, namun dikarakterisasi adanya lepuhan yang dikelilingi lingkaran eritematosa. Lepuhan dan ulser mukosa ronggamulut ditemukan pada beberapa lokasi dan terasa sakit. Pada lidah sering terjadi krusta dan perdarahan (Gambar 7.19). Demam, lesu, dan faringitis menyertai lesi ini. *Stevens-Johnson syndrome* merupakan bentuk parah *erythema multiforme* dan menunjukkan adanya konjungtivitis dan ulser genital pada lesi *mucoctaneous*. *Erythema multiforme* merupakan lesi jinak dan bisa sembuh secara spontan tanpa diterapi.



Gambar 7.19 Gambaran Klinis *Erythema Multiforme*

Sumber: Lewis ER. (2011)

Medication-induced mucositis merupakan lesi mukosa ronggamulut yang disebabkan medikasi. Namun, medikasi ini tidak menunjukkan reaksi alergi, hanya menunjukkan efek samping toksik dari medikasi tersebut. Lesi mukosa ini berupa

ulser nonspesifik, erosi atau menyerupai *erosive lichen planus*. Lesi ini merupakan lesi kronis dan bisa terjadi pada permukaan mukosa berkeratin atau tanpa keratin. *Medication-induced mucositis* tidak langsung terlihat setelah pasien mengonsumsi obat.

Contact stomatitis merupakan mukositis kronis yang disebabkan sejumlah agen kimiawi dalam makanan, permen, pasta gigi, dan obat kumur. Gambaran klinisnya enunjukan mukosa sakit, seperti terbakar, kemerahan, edema, erosi dan ulserasi. Hiperkeratosis sering menutupi area kemerahan yang mengakibatkan permukaan menebal dan kasar. Lesi ini didiagnosa berdasarkan gambaran klinis dan riwayat paparannya. Lesi bisa sembuh dalam waktu satu minggu setelah paparan dihentikan.

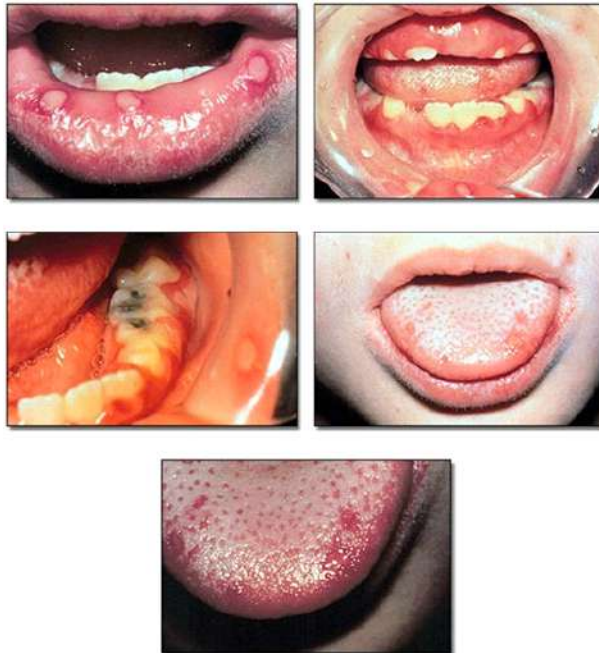Erythroplasia (erythroplakia) merupakan istilah klinis yang mengacu pada gambaran mikroskopis *epithelial dysplasia*, *carcinoma in situ* atau *superficially invasive squamous cell carcinoma*. Secara klinis, lesi ini asimtomatik dan pasien hampir tidak pernah waspada terhadap lesi ini.

4. Penyakit Virus

Penyakit virus ditandai dengan lesi multipel akut, dan disertai manifestasi sistemik seperti demam, lesu, limfadenopati, diare, dan limfositosis. Hal ini penting untuk diamati, namun tidak semua pasien dengan penyakit virus memiliki manifestasi sistemik. Semua penyakit virus, kecuali *mononucleosis*, memiliki tahap vesikel. Vesikel ini segera pecah dan sering tidak dirasakan oleh pasien.

Herpes simplex virus (HSV) tipe 1 dan 2 biasanya menginfeksi kulit dan mukosa ronggamulut. Tipe 1 melibatkan mukosa dan kulit di atas pinggang, sedangkan tipe 2 biasanya menginfeksi area genitalia. Individu yang terinfeksi HSV akan melindungi virus laten di ganglia saraf regional selama hidupnya. Infeksi simtomatik primer dengan HSV yang melibatkan ronggamulut disebut dengan *primary herpetic gingivostomatitis*. Walaupun herpes primer sering terjadi pada anak-anak, lesi ini dapat terjadi pada usia dewasa tanpa antibody terhadap HSV.

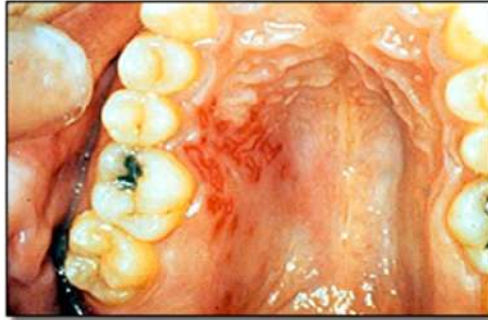
Gejala herpes primer meliputi awitan yang mendadak dengan demam, lesu, limfadenopati pada kepala dan leher, serta terdapat vesikel dan ulser pada mukosa ronggamulut, faring, bibir dan kulit perioral. Gingiva tampak membesar dan kemerahan (Gambar 7.20). Lesi ini terasa sakit, dan membuat sulit makan dan minum. Lesi akan sembuh spontan, biasanya dalam 10-14 hari.



Gambar 7.20 Gambaran Klinis *Primary Herpetic Gingivostomatitis*

Sumber: Lewis ER. (2011)

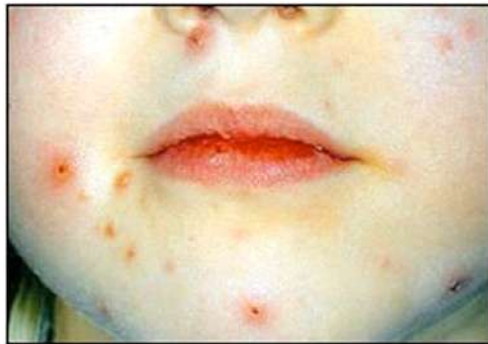Recurrent herpetic lesions disebabkan radiasi ultraviolet, trama mekanis, dan immunosupresi. *Recurrent herpetic lesions* memiliki vesikel dan ulser yang terjadi pada permukaan mukosa berkeratin (Gambar 7.21). Lesi ini sering tiba-tiba menunjukkan gejala prodromal sakit, kebas dan matirasa. Frekuensi rekarensi bervariasi setiap individu. Lesi mengalami resolusi sekitar satu hingga beberapa minggu.



Gambar 7.21 Gambaran Klinis Recurrent Herpetic Lesions

Sumber: Lewis ER. (2011)

Varicella (chickenpox) merupakan infeksi primer *varicella-zoster virus*. Penyakit ini diawali dengan lesu, demam, faringitis dan limfadenopati. Ruam gatal kulit mulai pada wajah dan hidung, serta menyebar hingga ekstremitas. Lesi kulit terlebih dulu berupa vesikel yang pecah dan membentuk krusta (Gambar 7.22). Lesi ronggamulut bisa terjadi sebagai akibat vesikel yang pecah dan membentuk ulser yang tidak sakit. *Varicella* relatif ringan walaupun menjengkelkan.



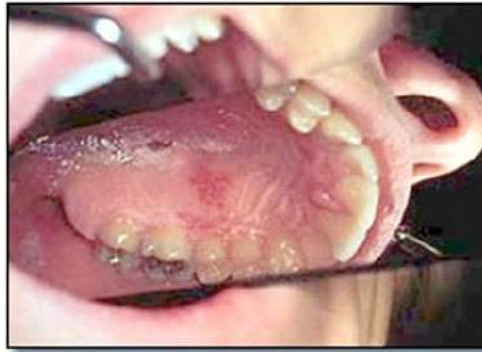Gambar 7.22 Gambaran klinis Varicella.

Sumber: Lewis ER. (2011)

Herpes zoster (shingles) menunjukkan reaktivasi *varicella-zoster virus* pada seseorang yang sebelumnya pernah terinfeksi. *Herpes zoster (shingles)* cenderung kambuh seperti herpes simpleks. *Herpes zoster* mulai dengan rasa sakit yang tiba-tiba,

kebas dan matirasa pada distribusi saraf sensoris. Hal yang penting dicatat bahwa neuralgia yang dihubungkan dengan tahap prodromal *herpes zoster* secara dini melibatkan satu atau beberapa gigi pada satu kuadran. Pasien yang melaporkan sakit pada giginya tidak menunjukkan abnormalitas secara klinis atau radiografis.

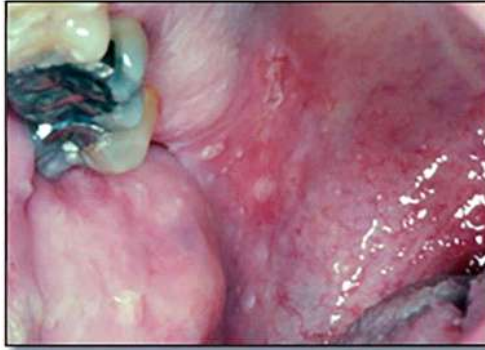Neuralgia pada tahap prodromal *herpes zoster* diikuti adanya vesikel dan ulser yang mirip dengan herpes simpleks. Karena lesi mengikuti distribusi saraf, lesi ini cenderung terjadi pada *midline* (Gambar 7.23). Vesikel dan ulser biasanya sembuh dalam beberapa minggu. Namun, neuralgia bisa sangat parah dan persisten selama beberapa minggu dan bulan.



Gambar 7.23 Gambaran Klinis *Herpes Zoster*

Sumber: Lewis ER. (2011)

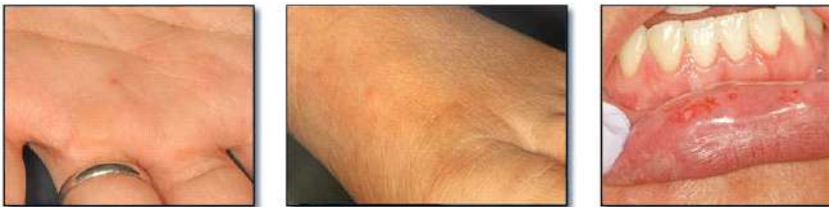Herpangina sering disebabkan *Coxsackievirus A*, yang menunjukkan gejala akut, demam ringan, lesu, limfadenopati, faringitis, mual dan diare. Lesi ronggamulut meliputi vesikel dan ulser pada posterior mukosa ronggamulut, terutama area palatum lunak dan tonsil (Gambar 7.24). *Herpangina* merupakan penyakit ringan dan sembuh dalam satu minggu.



Gambar 7.24 Gambaran Klinis Herpangina

Sumber: Lewis ER. (2011)

Hand, foot, and mouth disease merupakan infeksi yang disebabkan *Coxsackievirus A* atau *B*. Lesi ini memiliki awitan yang mendadak, demam ringan dan faringitis. Lesi ronggamulut terdiri dari vesikel dan ulser yang melibatkan beberapa area mukosa ronggamulut. Lesi kulit terdiri dari makula dan vesikula kemerahan pada telapak tangan, telapak kaki, jari tangan dan jari kaki (Gambar 7.25). Penyakit ini sembuh dalam satu minggu dan prognosisnya bagus.



Gambar 7.25 Gambaran klinis Hand, Foot, and Mouth Disease

Sumber: Lewis ER. (2011)

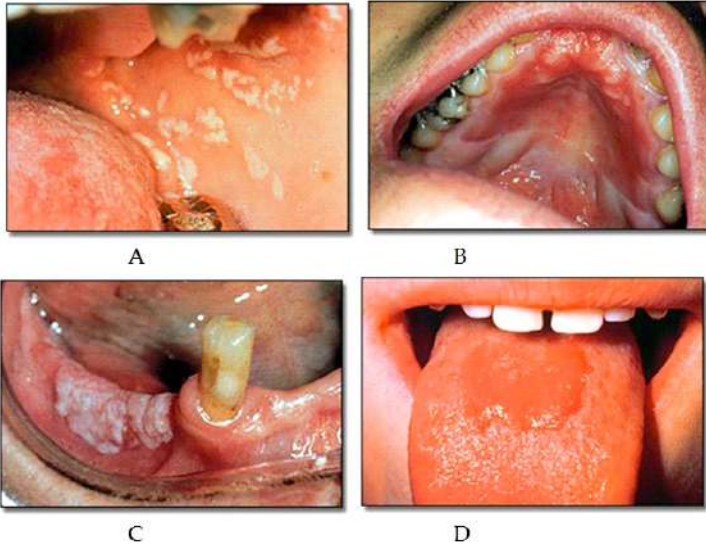
Infectious mononucleosis merupakan infeksi virus yang disebabkan *Epstein-Barr virus*. Infeksi pada anak-anak bisa asimtomatik. Pasien dengan simpotamik menunjukkan faringitis, limfadenopati servikal, demam, lesu, pembesaran hepar dan ginjal, dan kadang disertai ruam kulit. Lesi ronggamulut kadang

ada, seperti *palatal petechiae*, hiperplasia tonsil palatal, nekrosis permukaan mukosa yang melapisi tonsil dan *necrotizing ulcerative gingivitis*. Diagnosa ditentukan berdasarkan uji serologis untuk antibodi heterofil. *Infectious mononucleosis* diterapi dengan istirahat dan analgesic. Lesi ini sembuh dalam 4-6 minggu.

5. *Mycotic Disease (Candidosis/Candidiasis)*

Candidosis/candidiasis disebabkan oleh pertumbuhan berlebih organisme *candida* karena faktor sistemik atau lokal. *Candidosis* dapat terjadi dalam berbagai bentuk klinis, yaitu:

- 1) ***Pseudomembranous (thrush)***, plak putih yang bisa dikerok dan meninggalkan dasar kemerahan, sakit, seperti terbakar, dan perubahan rasa
- 2) ***Acute atrophic (erythematous)***, mukosa merah yang disertai rasa sakit dan terbakar;
- 3) ***Angular cheilitis***, ditandai retakan, krusta dan sakit pada area komisura;
- 4) ***Chronic atrophic candidosis***, mukosa kemerahan akibat pemakaian gigi tiruan disertai rasa sakit
- 5) ***Chronic hyperplastic candidosis***, penebalan epitel berwarna putih yang mirip dengan leukoplakia
- 6) ***Median rhomboid glossitis***, bercak kemerahan pada anterior hingga papilla sirkumvalata
- 7) ***Mucocutaneous candidosis***, melibatkan kulit, mukosa ronggamulut, mukosa vagina dan kuku, yang disertai riwayat keluarga.



Gambar 7.26 Gambaran Klinis *Mycotic Disease*.

Sumber: Lewis ER. (2011)

Keterangan gambar:

- A. *Candidosis*
- B. *Chronic atrophic candidosis*
- C. *Chronic hyperplastic candidosis*
- D. *Median rhomboid glossitis*
- E. **Rangkuman**

Lesi permukaan mukosa mulut terdiri dari lesi yang melibatkan epitel dan/atau jaringan ikat superfisial. Ketebalan lesi ini tidak melebihi 2-3 mm. Secara klinis, permukaan lesi datar atau sedikit menebal namun bukan pembengkakan atau pembesaran. Lesi ini dibagi tiga kategori berdasarkan penampilan klinisnya yaitu lesi putih, berpigmen, dan vesikular eritematosa ulserasi. Lesi permukaan mukosa mulut yang terlihat putih, kecokelatan, atau kuning terang dibagi menjadi tiga kelompok berdasarkan gambaran klinisnya, yaitu 1) lesi putih karena penebalan epitel, 2) lesi putih karena akumulasi debris nekrotik pada permukaan mukosa, dan 3) lesi putih karena perubahan subepitelial dalam jaringan ikat.

Sejumlah penyakit dapat menyebabkan ulser mukosa ronggamulut. Kadang-kadang ulkus didahului oleh lepuhan (*blister*), tapi sering tidak bisa ditentukan adanya lepuhan karena lepuhan di ronggamulut cepat pecah. Lepuhan kecil (2-5 mm) disebut vesikel, sedangkan lepuhan lebih besar (lebih besar dari 5 mm) disebut bula. *Vesicular-ulcerative-erythematous lesion* dikategorikan berdasarkan penyebabnya. Lesi diklasifikasikan berdasarkan faktor herediter, autoimun, virus, *mycotic* (kandidosis atau kandidiasis), dan idiopatik (tidak diketahui penyebabnya). Bakteri jarang menimbulkan ulkus ronggamulut.

F. Latihan Soal

1. Jelaskan secara singkat dan jelas patogenesis terjadinya lesi primer dan lesi sekunder ronggamulut.
2. Manifestasi semua penyakit ronggamulut secara morfologis dengan pengamatan klinis lesi dibedakan menjadi lesi primer dan sekunder. Sebutkan dan uraikan jenis lesi primer dan sekunder ronggamulut.
3. *Candidosis/candidiasis* disebabkan oleh pertumbuhan berlebih organisme *candida* karena faktor sistemik atau lokal. Sebutkan dan uraikan bentuk klinis *candidosis*.
4. *Vesicular-ulcerative-erythematous lesion* dikategorikan berdasarkan penyebabnya. Sebutkan dan uraikan klasifikasi lesi berdasarkan faktor virus.
5. Lesi permukaan mukosa mulut terdiri dari lesi yang melibatkan epitel dan/atau jaringan ikat superfisial. Ketebalan lesi ini tidak melebihi 2-3 mm. Secara klinis, permukaan lesi datar atau sedikit menebal namun bukan pembengkakan atau pembesaran. Sebutkan dan uraikan lesi permukaan mukosa mulut berdasarkan gambaran klinisnya berupa lesi putih karena penebalan epitel.

G. Umpan Balik

Dengan menyelesaikan latihan soal secara tepat, pembaca telah menguasai konsep dasar lesi jaringan lunak ronggamulut. Selanjutnya, pembaca dapat menerapkan materi ini dalam menegakkan diagnosis, menetapkan prognosis dan merencanakan tindakan kedokteran gigi secara tepat.



B A B
— 8

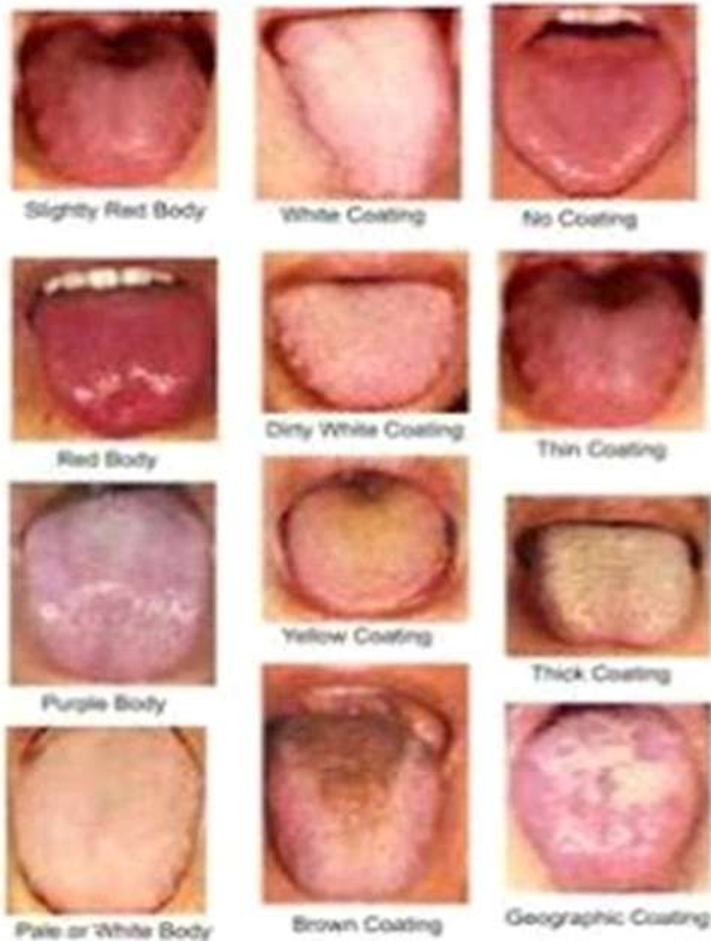Penyakit Lidah

Lidah merupakan indra pengecap yang memegang peranan vital untuk berbicara dan mengunyah. Jika lidah terluka sedikit saja maka kita akan kesulitan dalam merasakan rasa pahit, manis, asam, dan rasa asin, selain itu kita tidak mampu mengucapkan kata dengan baik, pelafalan pun akan kacau tanpa bantuan lidah yang sehat. Penekanan yang jelas pada kalimat yang hendak diucapkan pun akan sulit dilakukan, hal itu dikarenakan bila lidah yang sakit akan kesulitan menjalankan fungsi tersebut. Salah satu contoh sederhananya adalah penyakit sariawan pada lidah. Rasa sakit berupa nyeri akibat penyakit ini tidak hanya menyebabkan rasa tidak nyaman saja, tetapi juga dapat menyebabkan adanya gangguan pada saat berbicara dan mengunyah, akibatnya timbul masalah baru secara psikis yaitu menurunnya nafsu makan dan rasa tidak percaya diri.

Penyakit yang menyerang lidah ini tidak terbatas pada penyakit sariawan saja, melainkan juga berbagai penyakit lainnya, yang tidak boleh dianggap remeh. Dengan mengetahui macam-macam penyakit lidah, dan mengetahui faktor penyebabnya, kita akan bisa mencegah penyakit lidah tersebut.

Dengan begitu, kesehatan lidah pun akan dapat kita jaga terus. Bab 8 ini membahas tentang penyebab, klasifikasi, dan patogenesis berbagai penyakit pada lidah. Soal-soal latihan diberikan di akhir bab ini untuk membantu pembaca menguasai konsep materi yang diberikan, sehingga pembaca secara mudah menguasai konsep teoritis tentang penyebab, patogenesis, karakteristik, dan perkembangan penyakit pada lidah dengan mengkaji perubahan abnormal struktur dan fungsi sel dan jaringan untuk menegakkan diagnosis, menetapkan prognosis, dan merencanakan tindakan kedokteran gigi.

Beberapa jenis penyakit baik lokal maupun sistemik dapat dideteksi dengan melihat adanya perubahan pada **warna lidah**. Normalnya, lidah manusia berwarna merah muda namun ada beberapa perubahan warna pada lidah yang dapat mengindikasikan adanya suatu gangguan tertentu. Perubahan warna pada lidah dan penyakit sistemik yang dapat dideteksi meliputi gambaran di bawah ini (Gambar 8.1).



Gambar 8.1 Perubahan Warna Lidah yang Mengindikasikan Adanya Gangguan Sistemik.

Sumber: Laskaris G (2011)

- 1) **Lidah warna putih:** jika warna lidah berubah menjadi putih, biasanya pasien menderita tifus. Warna putih pada lidah juga bisa menandakan **gejala flu** atau **gangguan pencernaan**. Jika lidah putih tipis-tipis, biasanya penderita mengalami **kekurangan darah**;
- 2) **Lidah warna kuning:** apabila lidah terlihat berwarna agak kekuningan, hal ini mengindikasikan adanya **infeksi**

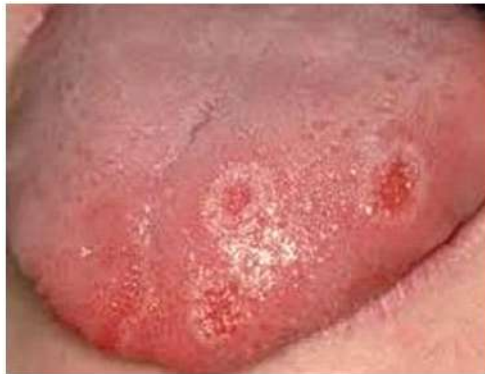bakteri. Apabila warna kuningnya agak kehijauan, berarti terjadi **infeksi bakteri akut.** Warna kuning pada lidah juga bisa menandai bahwa kondisi panas tubuh yang berlebihan. Hal ini bisa terjadi karena sering **merokok,** mengonsumsi **makanan pedas** atau **alkohol,** dan bisa juga karena mengalami stress;

- 3) **Lidah warna merah:** Warna merah pada lidah mengindikasikan aktivitas panas pada tubuh. Apabila warna merah hanya di ujung lidah, menandakan adanya panas pada jantung. Bila warna merah terdapat di sisi kanan dan kiri lidah, berarti terjadi **gangguan ginjal** dan **kandung empedu;**
- 4) **Lidah warna biru:** Warna biru pada lidah menandakan adanya **statis darah atau dingin.** Namun jika warna biru keunguan, berarti kondisi penderita lebih parah;
- 5) **Lidah warna ungu:** Warna ungu pada lidah, mengindikasikan **aliran darah tidak lancar** atau **demam** pada penderita. Apabila semua bagian lidah berwarna ungu, organ dalam penderita tinggi mengalami **panas tinggi.**

A. Stomatitis Aftosa (Sariawan)

Lesi ini sangat sering terjadi pada lidah sehingga sering dianggap hal biasa. Jika dihitung dalam bentuk persentase, maka 10 persen dari total populasi umumnya menderita kelainan ini, dan wanita cenderung akan lebih rentan dan mudah terkena sariawan ketimbang pria. Sariawan atau ulkus aftosa ini merupakan gejala erosi pada mukosa mulut, yakni di bagian dinding dalam pipi atau lidah. Penyebabnya adalah kekurangan vitamin C, alergi, mengonsumsi makanan/minuman yang terlalu panas, kekurangan asupan zat besi, atau bisa juga disebabkan oleh penurunan daya tahan tubuh. Penyebab lain yang dapat memicu penyakit ini antara lain alergi, luka pada lidah yang disebabkan tidak sengaja tergigit, kondisi tubuh yang kurang fit, dan juga faktor psikologi.

Pada dasarnya, sariawan merupakan luka terbuka yang bisa menimbulkan rasa nyeri. Dalam ukuran kecil dengan diameter kurang dari 1 cm, sariawan bisa muncul dalam satu kelompok yang terdiri dari 2-3 ulkus yang biasanya akan sembuh dalam waktu sekitar 10 hari tanpa meninggalkan bekas. Meskipun tergolong penyakit lidah yang sederhana, sariawan ini akan cukup mengganggu aktivitas yang akan dijalankan oleh lidah anda. Secara klinis, ulser di lidah disertai bercak berwarna putih. Bercak putih ini terkadang agak sedikit kekuningan dan akan berbentuk cekung (Gambar 8.2). Jika sariawan ini dialami dalam kurun waktu yang panjang hingga dua pekan atau lebih maka harus segera diperiksa ke dokter karena dapat menjadi pertanda kanker.



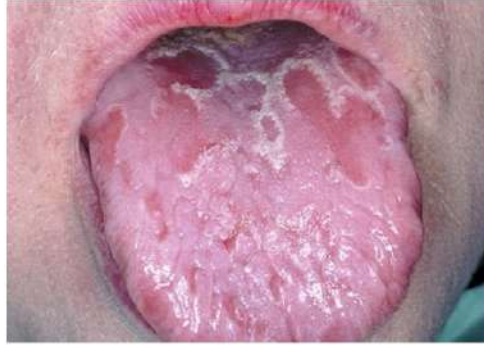Gambar 8.2 Gambaran Klinis *Stomatitis Aftosa* Pada Lidah

Sumber: Laskaris G (2011)

B. Geographic Tongue

Geographic tongue merupakan suatu keadaan peradangan jinak pada lidah yang biasanya bersifat kronis dan disebabkan oleh pengelupasan keratin superfisial dan papila-papila filiformisnya. Penyebabnya tidak diketahui, tetapi diperkirakan stres emosional, defisiensi nutrisi, dan heriditer. Lesi ini dapat juga terjadi jika ada gangguan pada saluran cerna atau dapat terjadi akibat dampak alergi.

Penyakit lidah ini memiliki ciri-ciri tampak seperti pulau-pulau atau peta pada sebagian atau seluruh bagian lidah. Keadaan ini biasanya terbatas pada dorsal dan tepi-tepi lateral dua per tiga anterior lidah dan hanya mengenai papila filiformis sedangkan fungiformis tetap baik. *Geographic tongue* ditandai bercak-bercak gundul merah muda sampai merah, tunggal atau multipel dari papila filiformis yang dibatasi atau tidak dibatasi oleh pinggiran putih yang timbul. Dapat disertai dengan peradangan merah di tepi lesinya (Gambar 8.3). Jika ada peradangan, maka rasa sakit seringkali merupakan suatu gejala. Lesinya terus menerus berubah pola dan berpindah dari suatu daerah ke daerah lain, karenanya nama sinonimnya adalah glositis migratori jinak, eritema migran dan *wandering rash*. *Geographic tongue* adalah umum dan mengenai kira-kira 1-2 persen penduduk. Paling sering mengenai wanita dan orang-orang dewasa usia muda sampai pertengahan. Keadaan tersebut dapat timbul tiba-tiba dan menetap selama berbulan-bulan atau bertahun-tahun. Terlihat hilang spontan dan kambuh kembali. *Geographic tongue* kadang-kadang disertai *erytema migrans* dan *fissured tongue*. Jika tanpa gejala, *erytema migrans* tidak membahayakan sekali dan tidak memerlukan perawatan. Kadang-kadang saja suatu *erytema migrans* mengakibatkan bercak-bercak angular merah dengan rasa terbakar. Obat anestesi topikal atau steroid topikal dapat diberikan pada pasien-pasien dengan gejala. Secara histologis, lesi-lesi ini mirip psoriasis tetapi secara umum kedua kondisi ini sesungguhnya berbeda, meskipun kadang-kadang ada yang sama. Pada kondisi lebih parah, daerah berbentuk pulau akan dikelilingi lapisan tebal berwarna putih.

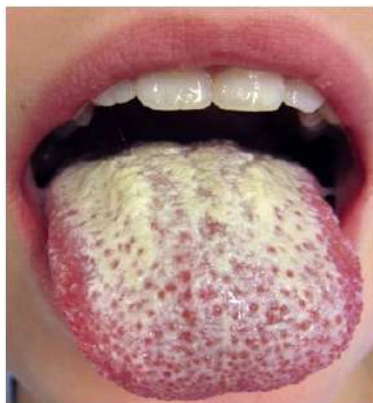

Gambar 8.3 *Geographic Tongue*

Sumber: Laskaris G (2011)

C. Oral Candidosis

Penyakit lidah *oral candidosis* merupakan penyakit lidah yang disebabkan infeksi jamur *Candida albicans* pada mukosa mulut. Gejala dari lidah yang terserang jamur ini ditandai dengan munculnya lesi homogen berupa kumpulan lapisan berwarna putih pada mukosa mulut disertai radang berwarna merah pada keseluruhan lapisan lidah, namun lapisan tersebut bisa dikerok (Gambar 8.4). Jika tak diobati, lesi akan melebar dan membesar serta menimbulkan perih di mulut. Meskipun tergolong penyakit pada lidah yang sederhana, keadaan ini akan cukup mengganggu aktivitas yang dijalankan oleh lidah.

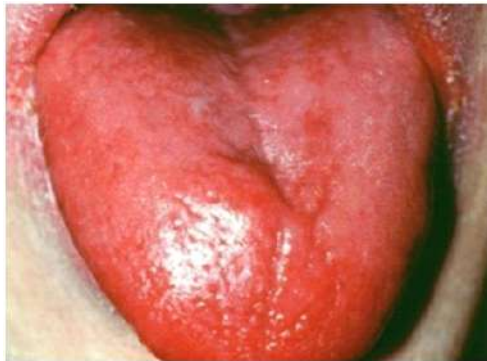

Gambar 8.4 *Gambaran Klinis Oral Candidosis Pada Lidah*

Sumber: Laskaris G (2011)

D. *Atrophic glossitis*

Atrophic glossitis adalah suatu penyakit pada lidah yang ditandai dengan kondisi lidah yang kehilangan rasa karena degenerasi ujung papilla (bagian menonjol pada selaput berlendir di bagian atas lidah). Penderita yang mengalami penyakit pada lidah ini, lidahnya akan tampak licin dan mengkilat, baik seluruh bagian lidah maupun hanya sebagian (Gambar 8.5). Penyakit ini seringkali timbul akibat kekurangan zat besi. Oleh karena itu penyakit pada lidah ini banyak ditemukan pada penderita anemia. Indikasi yang muncul ketika terserang *atrophic glossitis* adalah lidah yang kehilangan rasa.

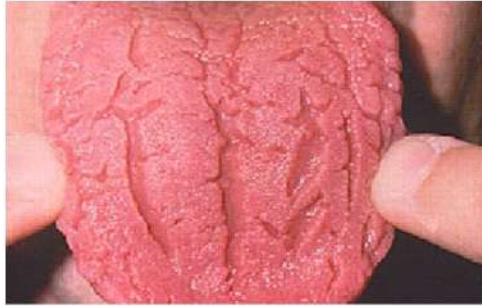

Gambar 8.5 Gambaran Klinis *Atrophic Glossitis*

Sumber: Laskaris G (2011)

E. *Fissured Tongue*

Fissured tongue adalah variasi dari anatomi lidah normal yang terdiri atas satu fisura garis tengah, fisura ganda atau fisura multipel pada permukaan dorsal dari dua per tiga anterior lidah. Dorsum lidah tampak pecah-pecah pada lateral oblique, sagital dan transversal. Ada berbagai pola fisura, bisa panjang dan dalam (Gambar 8.6). Penyebabnya tidak diketahui, tetapi *fissured tongue* barangkali suatu proses perkembangan dan bertambah banyak dengan bertambahnya usia.



Gambar 8.6 Gambaran Klinis *Fissured Tongue*

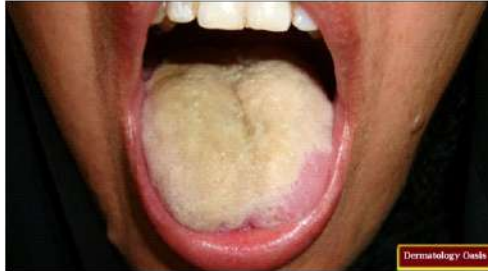Sumber: Laskaris G (2011)

Fissured tongue kira-kira mengenai 1,5 persen penduduk. Prevalensinya adalah sama untuk kedua jenis kelamin. *Fissured tongue* umumnya terjadi pada sindroma Down yang disertai dengan *geographic tongue*, dan sindroma Melkerson-Rosenthal yang disertai keilitis granulomatosa dan paralisis saraf fasialis unilateral. Fisura tersebut dapat terkena radang sekunder dan menyebabkan halitosis sebagai akibat dari penumpukan makanan, oleh karena itu dianjurkan menyikat lidah untuk menjaga agar fisura tetap bersih.

F. *Coated Tongue*

Coated tongue dapat muncul akibat kurangnya pembersihan yang dilakukan terhadap lidah. Pada lidah kita terdapat tonjolan-tonjolan yang amat kecil disebut papilla. Bila tidak dilakukan pembersihan yang baik, maka makanan yang dimasukkan ke mulut dapat menyangkut pada papilla ini. Dan jika tidak diambil tindakan maka kotoran itu akan menumpuk sehingga membentuk selaput yang terdiri atas kotoran-kotoran itu. Umumnya kotoran ini berwarna putih atau kuning (Gambar 8.7). Tentu saja karena itu adalah kotoran maka akan menyebabkan bau yang tidak enak. Upaya paling sederhana untuk menghindarinya adalah dengan menjaga kebersihan mulut sebaik mungkin. Tidak hanya menyikat gigi, lidah juga perlu disikat walaupun harus dengan sikat khusus. Saat ini tersedia *tongue scraper* sebagai alat khusus yang berguna dalam membersihkan organ lidah.

Akan tetapi apabila dengan melakukan pembersihan biasa seperti tersebut di atas, gejala tetap muncul dan tidak mau hilang maka alternatif kemungkinannya adalah terjadi infeksi jamur.



Gambar 8.7 Gambaran Klinis *Coated Tongue*

Sumber: Laskaris G (2011)

Secara mikroskopis, pembentukan *coated tongue* berhubungan erat dengan tingkat multipikasi sel epitel, kuantitas dari desmosom dan granula pada selaput membran. Berikut adalah beberapa predisposisi terjadinya *coated tongue* yaitu *edentulous*, diet makanan lunak, *oral hygiene* buruk, puasa, demam, *xerostomia*, dan konsumsi berbagai obat.

Permukaan atas lidah adalah daerah yang rentan iritasi. Iritasi ini sering disebabkan oleh minuman yang terlalu panas atau makanan yang kasar. Hal tersebut menyebabkan bagian permukaan lidah membentuk perlindungan berupa lapisan dari keratin yang telah mati. Pada keadaan normal, jumlah keratin yang diproduksi sama dengan keratin yang mati dan mengelupas. Pada keadaan tidak normal, keseimbangan tersebut terganggu sehingga menyebabkan *coated tongue*. *Coated tongue* juga dapat disebabkan oleh diet makanan lunak yang menyebabkan keratin tidak terangsang untuk mengelupas.

G. Hairy Tongue

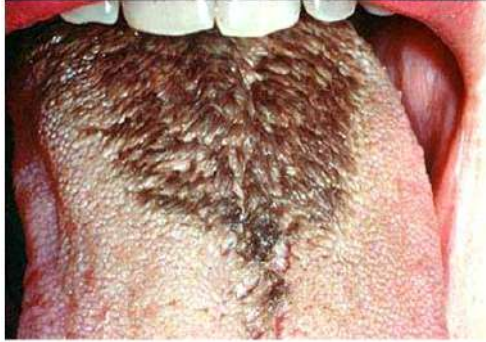Hairy tongue syndrome dalam literatur medis terdapat berbagai istilah yaitu *brown tongue*, *lingua nigra*, *lingua villosa*, *lingua villosa nigra*, *melanoglossia*, *melanotrichia linguae*, dan *nigrities linguae* yang merupakan suatu kondisi ketika terdapat

pertumbuhan papilla filiformis berlebih pada permukaan dorsal lidah. Keadaan ini harus dibedakan dengan *pseudoblack hairy tongue* yang merupakan diskolorasi lidah akibat permen, buah, obat-obatan, dan pigmentasi akibat dekomposisi darah. Penyebab utama *hairy tongue* adalah hipertrofi papilla filiformis pada bagian dorsal lidah, umumnya disebabkan kurangnya stimulus mekanis dan pembersihan. Kondisi ini sering dialami masyarakat dengan *oral hygiene* buruk. Selain itu, *hairy tongue* dapat terjadi pada perokok, peminum kopi dan teh, pengguna obat kumur, diet lunak dengan sedikit serat, antibiotik (penicillin, cephalosporin, chloramphenicol, streptomycin, dan tetrasiklin), kortikosteroid, NSAID dan psikotropika, kanker lidah, dan terapi radiasi pada kepala dan leher.

Iritasi pada lidah umumnya disebabkan oleh minuman panas atau makanan yang kasar. Oleh karena itu, permukaan lidah dilapisi oleh sebuah lapisan protektif terhadap sel-sel mati yang disebut keratin. Keratin pada lidah memiliki kandungan yang sama dengan keratin pembentuk rambut dan kuku. Keratin yang terbentuk pada permukaan lidah umumnya ditelan dan dibuang ketika kita mengonsumsi makanan. Dalam kondisi lidah normal, jumlah keratin yang diproduksi sebanding dengan keratin yang dibuang. Namun, keseimbangan ini dapat terganggu. Kelainan lidah ini dapat disebabkan oleh keratin yang tidak dapat dibuang dengan cepat, seperti yang terjadi pada orang yang mengonsumsi diet lunak. Hal ini juga dapat terjadi karena keratin yang diproduksi lebih cepat dibandingkan keratin yang ditelan atau dibuang. Peningkatan produksi keratin ini umumnya disebabkan iritasi pada permukaan lidah yang dikarenakan meminum minuman panas atau merokok. Pada *hairy tongue*, akumulasi keratin yang terjadi menyerupai rambut yang tumbuh pada permukaan dorsal lidah.

Semua kasus *hairy tongue* ditandai dengan hipertrofi papilla filiformis disertai sedikit jumlah deskuamasi normal. Papilla filiformis normal berukuran 1 mm, sedangkan pada *hairy tongue* panjang papilla filiformis berkisar lebih dari 3 mm (Gambar 8.8).

Hairy tongue umumnya ditemukan pada pria, terutama pada kalangan perokok dan peminum kopi atau teh. Diskolorasi pada *hairy tongue* tergantung pada dua faktor yaitu faktor ekstrinsik (rokok, kopi, teh, atau makanan) dan faktor intrinsik (flora normal rongga mulut).



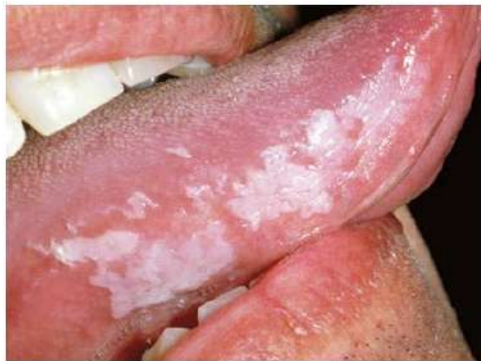Gambar 8.8 Gambaran Klinis *Hairy Tongue*

Sumber: Laskaris G (2011)

Biopsi tidak diperlukan dalam menentukan diagnosis. Pengobatan *hairy tongue* tergantung pada penyebab yang mendasarinya. Jika memiliki kebersihan mulut yang sangat buruk maka dianjurkan untuk berkonsultasi dengan dokter gigi, sehingga dapat didiagnosis dan diobati sejak awal. Namun, jika kondisi ini ringan dan tanpa gejala maka yang terbaik adalah melakukan perawatan gigi dan mulut, seperti menggunakan pembersih lidah dan menggosok permukaan dorsal lidah serta obat-obat anti jamur topikal dapat mencegah akumulasi partikel makanan dan bakteri di area ini dan akan menghilangkannya. Selain itu, pasien dihimbau agar menghindari faktor predisposisi yang dapat menyebabkan kondisi ini seperti merokok, mengunyah tembakau, menghisap permen untuk jangka waktu lama dan lain-lain. Biasanya lidah tetap tanpa gejala, tetapi dalam kasus yang parah dapat menjadi tidak nyaman karena gatal-gatal. Umumnya *hairy tongue* hanya mengganggu secara kosmetik. Pada kasus yang sukar sembuh, kemungkinan dilatarbelakangi kondisi endokrinopati seperti Diabetes Mellitus.

H. Hairy Leukoplakia Tongue

Hairy leukoplakia tongue adalah suatu temuan benar-bener mirip leukoplakia yang menunjukkan infeksi dan immunosupresi akibat *human immune-deficiency virus* (HIV-HTL V-III). Lesi ini terutama terletak pada tepi lateral lidah, tetapi dapat meluas menutupi permukaan dorsal dan ventralnya. Selain itu, juga disebabkan virus Epstein-Barr yang diidentifikasi ada di dalam sel-sel epitel yang terkena. Lesi ini dinamakan *hairy leukoplakia* karena bentuknya seperti rambut dari lapisan permukaan parakeratotik. *Candida albicans* seringkali dihubungkan dengan lesi ini. *Hairy leukoplakia* menimbulkan lipatan-lipatan tegak vertikal yang putih pada sisi lateral lidah. Pada awalnya lesi-lesi tersebut mempunyai lipatan-lipatan agak putih dan lekuk-lekuk merah muda di sekitarnya yang saling bergantian. Lipatan dan lekukan tersebut akhirnya bergabung dan membentuk plak-plak putih yang khas atau bercak-bercak berkerut putih tebal dan luas (Gambar 8.9). Lesi ini biasanya tidak mempunyai gejala. Tepi-tepinya tidak berbatas jelas dan tidak hilang dengan gosokan. Kejadian bilateral adalah biasa, tetapi lesi-lesi unilateral juga mungkin terjadi. Lesi *hairy leukoplakia* juga dijumpai di palatum dan mukosa pipi. Obat-obatan antivirus dapat mengurangi ukuran lesinya, tetapi kurang membantu dalam mengubah proses infeksi HIV-nya.

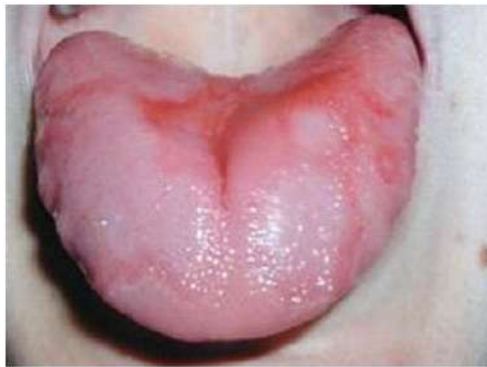

Gambar 8.9 Gambaran Klinis *Hairy Heukoplakia Tongue*

Sumber: Laskaris G (2011)

I. Glossopyrosis

Glossopyrosis adalah sensasi terbakar pada seluruh sudut lidah. Untuk situasi ini, terdapat dua istilah medis, yaitu *glossodynia* dan *glossopyrosis*. Pada umumnya, tidak terdapat tanda-tanda yang bisa dilihat (Gambar 8.10). Jika rasa terbakar juga ada pada bibir, mukosa mulut, palatum, gusi, dan sebagainya, maka itu dikenal dengan nama sindrom mulut terbakar. Pada beberapa kasus, indera pengecap pasien kemungkinan bisa hilang sementara.



Gambar 8.10 Gambaran Klinis *Glossopyrosis*

Sumber: Laskaris G (2011)

Glossopyrosis dapat disebabkan oleh gangguan saraf-saraf lidah atau terjadi penurunan jumlah darah di dalam lidah. Untungnya, kebanyakan pasien pengidap *glossopyrosis* tidak mengalami perubahan apapun dalam citarasa. Penyebab kelainan ini adalah kekurangan dan/atau ketidaknormalan hormon, diabetes, menopause, sariawan, xerostomia, efek samping obat-obat tertentu, ketidaknormalan darah seperti *dyscrasia* dan anemia, kekurangan nutrisi (khususnya vitamin B-12, niasin, zat besi, atau asam folat), alergi makanan, kebiasaan menggigit dan menekuk lidah, masalah psikologis, kerusakan saraf lidah, merokok, dan kanker mulut. Jika seseorang menderita penyakit pada lidah yang satu ini, lidahnya akan terasa perih dan terbakar, namun tidak ditemukan gejala apa pun dalam pemeriksaan.

J. Rangkuman

Penyakit yang menyerang lidah tidak terbatas pada penyakit sariawan saja, melainkan juga berbagai penyakit yang lainnya, yang tidak boleh dianggap remeh. Gangguan yang terjadi pada organ tubuh dapat juga dilihat tanda-tandanya pada lidah. Lesi putih pada permukaan lidah sering disebabkan oleh penebalan epitel, seperti pada kasus *hairy tongue*, *hairy leukoplakia*, dan *geographic tongue (erythema migrans)*.

K. Latihan Soal

1. Normalnya, lidah manusia berwarna merah muda namun ada beberapa perubahan warna pada lidah yang dapat mengindikasikan adanya suatu gangguan sistemik. Sebutkan dan uraikan beberapa perubahan warna pada lidah dan penyakit sistemik yang dapat dideteksi.
2. Jelaskan dengan singkat dan jelas hubungan antara *oral hygiene* dengan kelainan yang terjadi pada lidah secara umum.
3. *Hairy tongue* ditandai adanya akumulasi keratin pada bagian dorsal lidah yang disebabkan kurangnya stimulus mekanis dan pembersihan lidah. Uraikan patomekanisme terjadinya akumulasi keratin pada dorsal lidah.
4. Penyakit pada lidah ini banyak ditemukan pada penderita anemia. Indikasi yang muncul ketika terserang *atrophic glossitis* adalah lidah yang kehilangan rasa. Uraikan patomekanisme kehilangan rasa pada kasus *atrophic glossitis*.
5. *Glossopyrosis* dapat disebabkan oleh gangguan saraf-saraf lidah atau terjadi penurunan jumlah darah di dalam lidah, akan tetapi dapat juga terjadi oleh karena xerostomia. Jelaskan secara singkat dan jelas patogenesis *Glossopyrosis* akibat xerostomia sebagai faktor predisposisi.

L. Umpan balik

Setelah pembaca mampu menguasai konsep teoritis tentang penyebab, patogenesis, karakteristik dan perkembangan kelainan pada lidah, maka selanjutnya pembaca dapat menerapkan materi ini dalam menegakkan diagnosis berbagai kasus yang terjadi pada lidah, menetapkan prognosis dan merencanakan tindakan kedokteran gigi secara tepat.



B A B
— 9

Penyakit Kelenjar Saliva

Kelenjar saliva berfungsi memproduksi saliva yang bermanfaat untuk membantu pencernaan, mencegah mukosa dari kekeringan, memberikan perlindungan pada gigi terhadap karies serta mempertahankan homeostasis. Penyakit non-neoplastik kelenjar ludah terdiri dari dua kelompok, yaitu inflamasi dan non-inflamasi. Penyakit non-neoplastik kelenjar liur jauh lebih sering melibatkan kelenjar ludah mayor. Pemeriksaan ekstensif jarang diperlukan untuk sampai pada tahap diagnosis, biasanya cukup dengan riwayat penyakit secara menyeluruh dan pemeriksaan fisik.

Bab 9 ini membahas tentang penyebab, klasifikasi dan patogenesis berbagai penyakit kelenjar saliva. Soal-soal latihan diberikan di akhir bab ini untuk membantu pembaca menguasai konsep materi yang diberikan, sehingga pembaca dapat secara mudah menguasai konsep teoritis tentang penyebab, patogenesis, karakteristik, dan perkembangan penyakit kelenjar saliva dengan mengkaji perubahan abnormal struktur dan fungsi sel dan jaringan untuk menegakkan diagnosis, menetapkan prognosis, dan merencanakan tindakan kedokteran gigi.

A. Penyakit Inflamasi Kelenjar Saliva

1. Parotitis

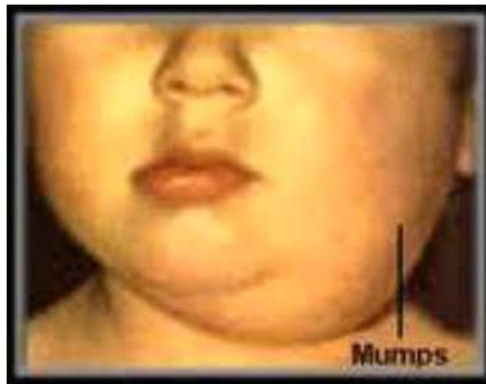Parotitis merupakan penyakit virus akut yang biasanya menyerang kelenjar ludah terutama kelenjar parotis (sekitar 60 persen kasus). Gejala khas yaitu pembesaran kelenjar ludah terutama kelenjar parotis. Penyakit ini merupakan penyebab edema kelenjar parotis yang paling sering terjadi. Pada saluran kelenjar ludah terjadi kelainan berupa pembengkakan sel epitel, pelebaran dan penyumbatan saluran. Onset penyakit ini diawali dengan adanya rasa nyeri dan bengkak pada daerah sekitar kelenjar parotis. Masa inkubasi berkisar antara 2 hingga 3 minggu. Gejala lainnya berupa demam, malaise, mialgia, serta sakit kepala. Virus tersebut masuk tubuh bisa melalui hidung atau mulut. Infeksi akut oleh virus mumps pada kelenjar parotis dibuktikan dengan adanya kenaikan titer IgM dan IgG secara bermakna dari serum akut dan serum konvalesens. Semakin banyak penumpukan virus di dalam tubuh sehingga terjadi proliferasi di parotis/epitel traktus respiratorius kemudian terjadi viremia (ikutnya virus ke dalam aliran darah). Selanjutnya, virus berdiam di jaringan kelenjar/saraf yang mengakibatkan infeksi glandula parotid. Keadaan ini disebut parotitis. Akibat terinfeksi kelenjar parotis maka dalam 1-2 hari akan terjadi demam, anoreksia, sakit kepala dan nyeri otot. Kemudian dalam 3 hari terjadilah pembengkakan kelenjar parotis yang mula-mula unilateral kemudian bilateral, disertai nyeri rahang spontan dan sulit menelan.

2. Mumps (Penyakit Gondok/Epidemik Parotitis)

Mumps disebabkan oleh asam ribonukleat (RNA) *Paramyxovirus* dan ditularkan melalui kontak langsung dengan tetesan ludah. Penyakit ini tidak hanya merupakan penyebab paling umum dari pembengkakan parotis, tetapi juga gangguan virus yang paling umum dari kelenjar ludah. Insidensi tertinggi mumps terjadi pada anak-anak antara usia 4 dan 6 tahun. Diagnosis mumps pada orang dewasa dapat lebih sulit. Masa inkubasi 2

sampai 3 minggu; ini diikuti oleh peradangan dan pembesaran kelenjar ludah, nyeri preaurikular, demam, malaise, sakit kepala, dan mialgia. Sebagian besar kasus melibatkan kelenjar parotis, tetapi sepuluh persen kasus melibatkan kelenjar submandibula saja. Kulit di atas kelenjar yang terlibat mengalami edema. Pembesaran kelenjar ludah terjadi tiba-tiba dan sakit untuk palpasi. Saluran kelenjar ludah terinflamasi tapi tanpa sekret purulen. Jika obstruksi duktus parsial terjadi, pasien mungkin mengalami rasa sakit ketika makan. Satu kelenjar dapat menimbulkan gejala 24 sampai 48 jam sebelum kelenjar lainnya mengalami hal yang sama. Pembengkakan biasanya bilateral dan berlangsung sekitar 7 hari (Gambar 9.1).

Diagnosis ditegakkan dengan serologi, yaitu antibodi terhadap mumps S, V, dan antigen hemaglutinasi. Atau, virus dapat diisolasi dari spesimen urin. Dari catatan, >95 persen orang dewasa memiliki antibodi mumps, yang menunjukkan bahwa sebagian besar kasus infeksi mumps adalah subklinis.



Gambar 9.1 Lokasi yang khas dan konfigurasi pembengkakan terkait dengan mumps.

Sumber: Cawson et al (2015)

Komplikasi utama dari mumps jarang terjadi, tetapi dapat melemahkan. Ini termasuk tuli mendadak, pankreatitis, meningitis, orchitis, pembentukan antibodi sel islet dengan onset yang cepat Tipe I Diabetes Mellitus, dan sialadenitis

obstruktif kronik yang bisa timbul beberapa tahun setelah infeksi mumps akut. Pria dapat mengalami epididimitis dan *orchitis*, mengakibatkan atrofi testis dan infertilitas jika penyakit terjadi pada masa remaja atau setelahnya. Pengobatan mumps adalah simptomatik, dan vaksinasi adalah penting untuk pencegahan. Kematian jarang terjadi dari virus ensefalitis, miokarditis, dan neuritis.

3. *Cytomegaloviral Sialadenitis*

Human *Cytomegalovirus* (CMV) adalah virus herpes beta yang hanya menginfeksi manusia. CMV dapat tetap laten setelah paparan awal dan infeksi. Meskipun reaktivasi dapat terjadi pada orang sehat tanpa penyakit klinis, reaktivasi pada individu yang immunocompromised dapat mengancam kehidupan. CMV dapat dikultur dari darah, air liur, tinja, sekresi pernapasan, urin, dan cairan tubuh lainnya. Sebagian besar orang dewasa yang sehat memiliki antibodi serum terhadap virus. CMV adalah penyebab utama dari non-Epstein-Barr virus mononukleosis yang menular pada populasi umum. Transmisi horizontal dapat terjadi melalui transfusi darah, transplantasi allograft, dan kontak seksual. Level sangat tinggi seropositif ditemukan pada laki-laki homoseksual, pengguna narkoba suntikan, wanita tuna susila, dan individu yang telah menjalani transfusi.

Transmisi dari anak-anak hingga orang dewasa atau antara anak-anak lebih sering terjadi melalui fomites, urine, dan sekresi pernapasan. Penyebaran transplasental CMV dapat menyebabkan infeksi kongenital dan malformasi. Infeksi perinatal terjadi pada tiga persen dari semua kelahiran hidup dan diperkirakan akibat penularan dari ASI, air liur, fomites, atau urin. Infeksi pada bayi baru lahir dan anak-anak bisa berakibat fatal. Hal ini dapat mengakibatkan retardasi mental dan fisik, hepatosplenomegali, ikterus, dan *thrombocytopenic purpura*.

Cytomegalovirus mononukleosis sering terjadi pada populasi orang dewasa muda dan tampak sebagai penyakit demam akut

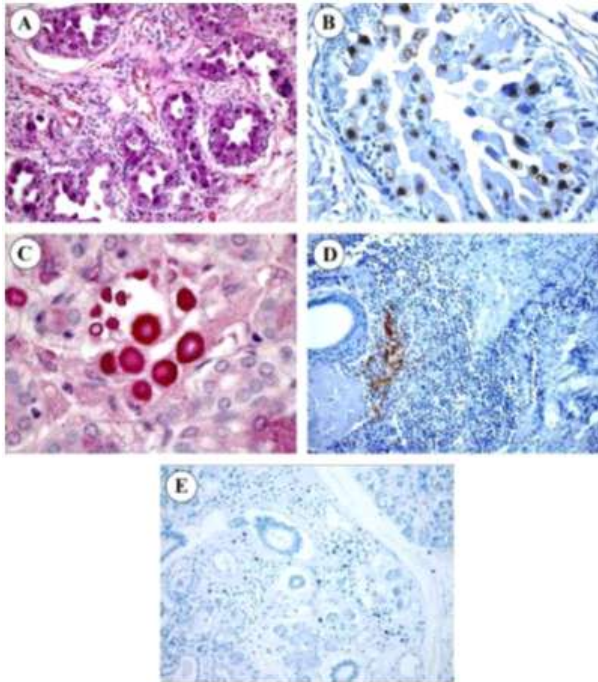
yang meliputi pembesaran kelenjar ludah. Diagnosis didasarkan pada titer tinggi antibodi terhadap CMV, dan prognosis untuk orang dewasa yang sehat adalah sangat baik. Laporan kasus menunjukkan bahwa akut sialadenitis CMV parah pada laki-laki imunokompeten usia 57 tahun membutuhkan rawat inap selama 30 hari.

Sangatlah penting untuk mendeteksi infeksi CMV pada wanita hamil. Transmisi transplasental CMV dapat menyebabkan prematuritas, berat badan lahir rendah, dan berbagai cacat bawaan. Bayi baru lahir dan anak-anak dapat menderita hepatitis, miokarditis, kelainan hematologi, pneumonitis, dan kerusakan sistem saraf. Infeksi ini sering fatal. Anak-anak yang bertahan sering mengalami kerusakan saraf permanen yang mengakibatkan keterbelakangan mental dan gangguan kejang.

Infeksi pada orang dewasa dapat terjadi oleh reaktivasi virus laten atau infeksi primer. Sistem kekebalan tubuh yang terganggu memungkinkan virus untuk mereplikasi dan memungkinkan infeksi disebarluaskan. Pasien yang memakai obat immunosupresif dan pasien dengan kelainan hematologi atau infeksi HIV rentan terhadap infeksi CMV parah. Bahkan, CMV dianggap sebagai penanda klinis untuk *acquired immunodeficiency syndrome* (AIDS). Hasil survey menunjukkan bahwa identifikasi AIDS meliputi infeksi CMV dari kelenjar ludah yang berlangsung lebih dari satu bulan pada pasien dewasa. Infeksi CMV juga sangat terkait dengan peningkatan insiden jamur dan bakteri infeksi, terutama organisme Gram-negatif.

Diagnosis infeksi CMV bisa sulit karena masalah latensi virus pada banyak individu, infeksi virus masa lalu terhadap penyakit klinis akut, dan reaktivasi. Metode klasik untuk deteksi adalah pemeriksaan histologis dari jaringan yang terinfeksi. Jaringan yang terinfeksi CMV mengandung sel-sel atipikal besar dengan badan inklusi. Sel-sel ini bisa dua kali ukuran normal dan secara eksentris ditempatkan di inti, yang mengakibatkan gambaran "seperti burung hantu". Jaringan nekrosis dan

peradangan nonspesifik juga dapat dilihat secara histologis (Gambar 9.2).



Gambar 9.2 Gambaran histopatologis: Jaringan yang terinfeksi CMV mengandung sel-sel atipikal besar dengan badan inklusi. Sel-sel ini bisa dua kali ukuran normal dan secara eksentris ditempatkan di inti, yang mengakibatkan gambaran “seperti burung hantu.”

Sumber: Laskaris G (2011)

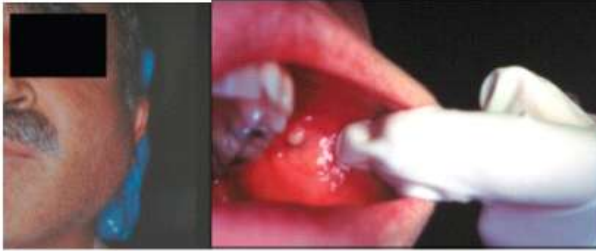Saat ini, metode diagnosis kasus ini meliputi kultur, deteksi antigen, dan deteksi CMV asam deoksiribonukleat (DNA). Diagnosis infeksi primer pada pasien imunokompeten menggunakan kombinasi immunoglobulin M (IgM) anti-CMV antibodi seropositif, IgG serokonversi, dan kultur virus. Antibodi terhadap CMV kurang bermanfaat secara diagnostik pada individu *immunocompromised*. Antibodi anti-CMV dapat negatif palsu pada pasien transplantasi, dan positif palsu pada pasien

dengan penyakit autoimun. Virus ini dapat dideteksi secara langsung dalam cairan tubuh atau jaringan dengan kultur, uji antigen, atau uji DNA CMV. Adanya antibodi IgG terhadap CMV digunakan untuk mendeteksi riwayat infeksi CMV pada pasien imunokompeten yang sedang diperiksa untuk donor darah atau organ tubuh.

Pasien imunokompeten diobati sesuai gejalanya. Pasien *immunocompromised* memerlukan manajemen yang agresif dan dapat diobati dengan *gancyclovir*, foskarnet, atau sidofovir intravena. *Live attenuated vaccine* dalam uji klinis telah menunjukkan bahwa perlindungan parsial pada wanita seronegatif yang memiliki bayi seropositif, dan pada penerima transplantasi ginjal seronegatif yang menerima organ dari donor seropositif. Hal ini diduga bahwa kekebalan vaksin yang diinduksi akan kurang efektif terhadap infeksi CMV yang ditularkan secara seksual, di mana terjadi infeksi ulang dengan virus *strain wild*.

4. Bakterial Sialadenitis (Sialadenitis Supuratif Akut)

Infeksi bakteri kelenjar ludah paling sering terlihat pada pasien dengan penurunan fungsi kelenjar ludah (Gambar 9.3). Kondisi ini sebelumnya disebut sebagai “parotitis bedah” karena pasien pascaoperasi sering mengalami pembesaran kelenjar dari *ascending* infeksi bakteri. Hal ini diduga berhubungan dengan aliran saliva yang menurun tajam selama anestesi, sering sebagai akibat dari obat antikolinergik yang diberikan dan relatif dehidrasi karena cairan dibatasi. Dengan pemberian antibiotik profilaksis dan hidrasi perioperatif rutin, kondisi ini sekarang terjadi lebih jarang.



Gambar 9.3 Pasien ini mengalami pembengkakan parotis karena bakteri infeksi. Ekspresi nanah dari duktus Stenson yang terlihat pada pasien ini adalah salah satu tanda-tanda parotitis akut. Uji kultur dan sensitivitas akan menghasilkan panduan untuk antibiotik yang tepat.

Sumber: Laskaris G (2011)

Saat ini, sebagian besar infeksi bakteri terjadi pada pasien dengan hipofungsi kelenjar ludah yang diinduksi penyakit atau pengobatan. Penurunan aliran saliva mengakibatkan pembilasan mekanik berkurang, yang memungkinkan bakteri berkoloni dalam rongga mulut dan kemudian menyerang saluran saliva dan menyebabkan infeksi bakteri akut. Penelitian telah menunjukkan bahwa kebersihan mulut yang buruk berkontribusi terhadap infeksi bakteri kelenjar ludah. Populasi geriatri sangat rentan terhadap sialadenitis bakteri karena sering terjadi kombinasi antara xerostomia yang diinduksi pengobatan dan kebersihan mulut yang buruk.

Pasien biasanya mengeluh pembesaran kelenjar ludah dengan tiba-tiba, unilateral atau bilateral. Sekitar 20 persen dari kasus infeksi terjadi bilateral. Kelenjar yang terlibat terasa sangat sakit, indurasi, dan lunak untuk palpasi. Kulit di atasnya mungkin eritematosa. Keluar cairan purulen dari lubang saluran, dan sampel eksudat ini harus dikultur untuk uji aerob dan anaerob dengan pewarnaan Gram. Organisme yang paling sering dikultur termasuk koagulase-positif *Staphylococcus aureus*, *Streptococcus viridans*, *Streptococcus pneumoniae*, *Escherichia coli*, dan *Haemophilus influenzae*. Individu sangat rentan terhadap

infeksi yang disebabkan oleh *Staphylococcus aureus* yang resisten *methicillin*.

Karena kapsul padat yang mengelilingi kelenjar ludah, sulit untuk menentukan pembentukan abses berdasarkan pemeriksaan fisik saja. Ultrasonografi atau *CT scan* dianjurkan untuk memvisualisasikan kemungkinan area kistik.

Jika keluar eksudat purulen, diindikasikan pemberian intravena antibiotik *antistaphylococcal* yang resisten *penisilinase*. Pasien harus diinstruksikan untuk membasahi kelenjar yang terlibat beberapa kali sepanjang hari. Peningkatan hidrasi dan meningkatkan kesehatan gigi diperlukan. Dengan langkah ini, penyembuhan yang signifikan harus diperhatikan dalam waktu 24 hingga 48 jam. Jika hal ini tidak terjadi, maka insisi dan drainase harus dipertimbangkan. Tingkat kematian sialadenitis bakteri dulunya tinggi, tetapi ketersediaan pilihan antibiotik spektrum luas telah mengeliminasi angka kematian pada pasien sakit nonkritis.

Pembesaran kelenjar ludah bisa berasal dari nonbakteri, seperti pembengkakan yang diinduksi virus atau pada sindrom Sjögren, antibiotik tidak boleh diberikan secara rutin kecuali infeksi bakteri secara klinis jelas. Dalam kasus apapun, eksudat purulen dari kelenjar ludah harus dikultur untuk memastikan diagnosis dan menentukan sensitivitas antibiotik.

5. Sialadenitis Kronis

Kelainan lebih sering terjadi pada parotid. Hal ini dipicu oleh penurunan aliran saliva yang mengakibatkan stasis. Beberapa kasus merupakan perkembangan dari parotitis berulang pada masa kanak-kanak, tetapi kebanyakan kasus terjadi akibat kerusakan permanen selama infeksi supuratif akut.

Seiring waktu, sialektasis, duktus ektasia, asinar kerusakan progresif, dan infiltrat limfositik terlihat dalam kelenjar. Selama eksaserbasi akut, terjadi juga perubahan saliva, yaitu kadar NaCl dan glukosa meningkat, sementara terjadi penurunan fosfat,

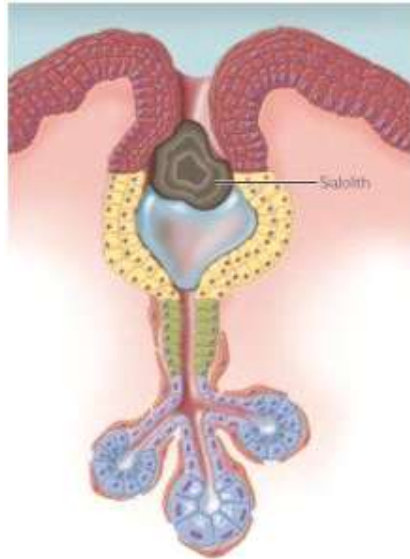
kadar saliva IgA, IgG, IgM, albumin, myeloperoksidase, laktoferin, dan lisozim semua meningkat. Dari catatan, saliva IgG mendominasi selama infeksi akut (sebagai lawan IgA pada awal). Setelah infeksi akut, kandungan saliva kembali normal jika kelenjarnya sehat. Pasien sialadenitis kronis mengeluh agak sakit, pembesaran parotid berulang dan 80 persen dari pasien menderita xerostomia permanen.

Langkah pertama dalam pengobatan adalah mencari faktor predisposisi dan penyebabnya (batu atau penyempitan). Jika tidak ada yang ditemukan, sebagian besar kasus dapat dikelola secara konservatif dengan sialogogues, pijat, panas, hidrasi, dan antibiotik selama serangan akut. Jika perawatan ini tidak cukup, maka pasien dapat diobati dengan dilatasi duktal periodik, ligasi duktus, iradiasi total kelenjar, neurectomy timpani, atau eksisi.

B. Penyakit Non-inflamasi Kelenjar Saliva

1. Sialolithiasis (batu saliva)

Prevalensi sialolithiasis sulit ditentukan karena banyak kasus tidak menunjukkan gejala. Sialoliths adalah kalsifikasi dan bahan organik yang terbentuk di dalam sistem sekresi dari kelenjar ludah utama (Gambar 9.4). Etiologi pembentukan sialolith masih belum diketahui. Namun, ada beberapa faktor yang berkontribusi terhadap pembentukan batu. Peradangan, penyimpangan dalam sistem saluran, iritasi lokal, dan obat-obatan antikolinergik dapat menyebabkan pengumpulan saliva dalam saluran, yang diduga untuk mendorong pembentukan batu. Hal ini diyakini bahwa nidus bahan organik saliva menjadi terkalsifikasi dan secara bertahap membentuk sialolith. Kemungkinan disebabkan perubahan konsentrasi ion hidrogen saliva (pH), level kalsium dan fosfor dalam serum yang tidak normal, dan diet sebagai penyebab pembentukan sialolith, tetapi perubahan yang konsisten belum terdeteksi. Sering tidak ada penjelasan yang jelas untuk pembentukan batu. Karena penyebab tidak diketahui dan dikoreksi pada kebanyakan pasien, maka tingkat kekambuhan adalah H'' 20 persen.



Gambar 9.4 Sialoliths yang terbentuk di dalam sistem sekresi kelenjar saliva

Sumber: Laskaris G (2011)

Struktur sialoliths adalah kristal dan sialoliths terutama terdiri dari hidroksiapatit. Komposisi kimianya adalah kalsium fosfat dan karbon, serta magnesium, kalium klorida, dan amonium. Lima puluh persen sialoliths kelenjar parotis dan 20 persen sialoliths kelenjar submandibular merupakan kelainan terkalsifikasi yang buruk. Hal ini secara klinis signifikan karena sialoliths tersebut tidak terdeteksi radiografi.

Kelenjar submandibular merupakan tempat yang paling umum terlibat, dan 80-90 persen sialoliths terjadi pada kelenjar ini. Kelenjar parotid terlibat dalam 5-15 persen kasus, dan 2-5 persen kasus terjadi pada sublingual atau kelenjar ludah kecil. Hal ini diyakini bahwa tingkat yang lebih tinggi dari formasi sialolith di kelenjar submandibular dipengaruhi oleh riwayat kelainan pada duktus Wharton, kadar kalsium dan fosfat yang lebih tinggi, dan juga posisi kelenjar submandibula yang mengakitkannya rentan terhadap stasis.

Kelenjar dan saluran submandibular dipengaruhi oleh 80 persen batu, dengan kurang dari 20 persen yang melibatkan parotis. Dalam 75 persen kasus, hanya satu batu ditemui. Insiden puncak terjadi pada usia pertengahan dan memengaruhi laki-laki lebih sering daripada perempuan. Faktor predisposisi mencakup sialadenitis kronis yang paling umum, dan asam urat yang menghasilkan batu asam urat.

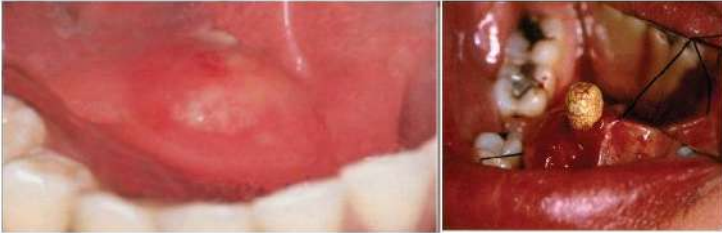
Phleboliths terkalsifikasi adalah batu yang terletak di dalam pembuluh darah, yang secara radiografis mudah diamati sebagai sialoliths. *Phleboliths* terjadi di luar struktur duktal, dan sialografi dapat membantu dalam membedakan lesi ini.

Penyakit Gout dapat menyebabkan batu saliva yang terdiri dari asam urat. Namun, pasien dengan riwayat pembentukan batu ginjal tidak memiliki peningkatan insiden pembentukan batu kelenjar ludah. Ada satu laporan sialadenitis obstruktif oleh endapan intraparotid garam emas pada pasien yang menerima pengobatan natrium aurothiomalate (senyawa garam emas) untuk *rheumatoid arthritis*.

Pasien dengan sialoliths paling sering memiliki riwayat akut, sakit, dan pembengkakan intermiten pada kelenjar ludah utama yang terkena. Tingkat gejala tergantung pada tingkat obstruksi duktus saliva dan adanya infeksi sekunder. Biasanya, pola makan akan menginisiasi pembengkakan kelenjar ludah. Batu menutup aliran saliva secara total atau sebagian, yang menyebabkan pengumpulan saliva dalam saluran dan badan kelenjar. Karena kelenjar *encapsulated*, ada sedikit ruang untuk ekspansi, dan pembesaran menyebabkan rasa sakit. Jika kalkulus menutup sebagian saluran, maka pembengkakan dapat mereda karena stimulasi saliva dihilangkan dan penurunan output, dan saliva merembes melewati obstruksi parsial.

Kelenjar yang terlibat biasanya membesar dan lunak. Stasis saliva dapat menyebabkan infeksi, fibrosis, dan kelenjar atrofi. Fistula, saluran sinus, atau ulserasi dapat terjadi di atas batu dalam kasus-kasus kronis. Pemeriksaan jaringan lunak sekitar saluran

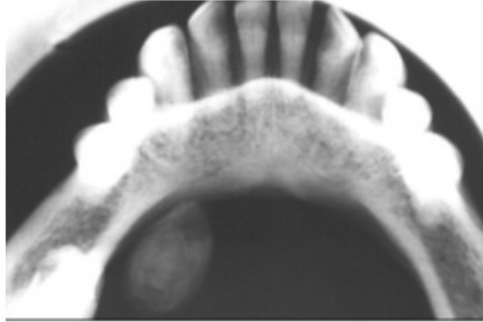
bisa menunjukkan reaksi peradangan yang parah. Palpasi sepanjang jalur saluran dapat mengonfirmasi kehadiran batu. Infeksi bakteri bisa atau tidak terjadi, dan lebih umum dengan obstruksi kronis. Komplikasi lain dari sialoliths termasuk sialadenitis akut, struktur duktus, dan dilatasi duktus (Gambar 9.5).



Gambar 9.5 Kelenjar yang terlibat dalam sialolithiasis biasanya membesar dan lunak, disertai fistula, saluran sinus, atau ulserasi. Stasis saliva dapat menyebabkan infeksi, fibrosis, dan kelenjar atrofi.

Sumber: Laskaris G (2011)

Pemeriksaan radiografi sering diperlukan karena batu tidak dapat diakses untuk palpasi bimanual (Gambar 9.6). Namun, seperti yang dinyatakan sebelumnya, sialoliths yang terkalsifikasi buruk tidak akan terlihat secara radiografis. Pandangan oklusal adalah pandangan yang direkomendasikan untuk radiografi kelenjar submandibular. Batu pada kelenjar parotid dapat lebih sulit untuk divisualisasikan karena superimposes dengan struktur anatomi lainnya. Oleh karena itu, meminta pandangan radiografi yang tepat adalah penting. Pandangan anteroposterior wajah berguna untuk visualisasi batu parotid. Dapat juga menempatkan sebuah film oklusal intraoral berdekatan dengan saluran. *CT scan* dapat digunakan untuk mendeteksi sialoliths dan memiliki 10 kali sensitivitas film radiografi untuk mendeteksi kalsifikasi.



Gambar 9.6 Gambaran radiografi oklusal menunjukkan deposit terkalsifikasi dalam duktus Wharton

Sumber: Laskaris G (2011)

Selama fase akut dibutuhkan terapi suportif untuk pengobatan kasus ini. Perawatan standard meliputi analgesik, hidrasi, antibiotik, dan antipiretik jika diperlukan. Pada eksaserbasi, intervensi bedah untuk drainase kadang-kadang diperlukan. Batu di atau dekat lubang dari saluran sering bisa dikeluarkan trans-oral dengan pemerahan kelenjar, tetapi batu yang lebih dalam memerlukan operasi. Setelah fase akut mereda, perawatan bedah dapat dilakukan. Lokasi dalam saluran menentukan jenis operasi yang diperlukan untuk menghilangkan batu. Jika batu terletak di bagian intraglandular dari saluran, disarankan agar seluruh kelenjar dihilangkan. Sebanyak 75 persen dari fungsi normal bisa kembali jika batu dapat dihilangkan dari dalam saluran, tanpa memasuki tubuh kelenjar.

Lithotripsy mulai populer dilakukan karena menawarkan pengobatan noninvasif untuk sialoliths. Protokol saat ini menggunakan ultrasonografi untuk mendeteksi batu dan lithotripsy extracorporeal untuk memecah batu. Beberapa pengobatan bisa diperlukan, dan batu dengan diameter >2 mm diperlukan untuk deteksi dengan ultrasonografi. Dilaporkan komplikasi yang terkait dengan prosedur ini termasuk perubahan sementara pendengaran, hematoma, dan nyeri.

2. *Mucocele*

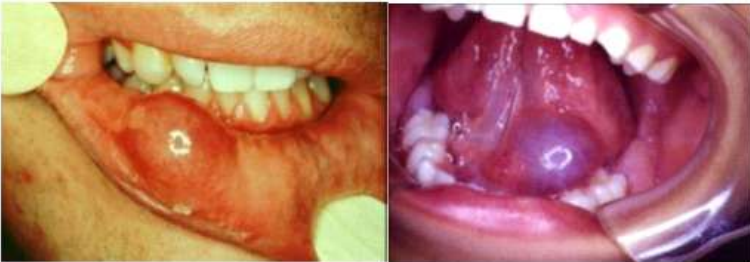Mucocele adalah istilah klinis yang menggambarkan pembengkakan yang disebabkan oleh akumulasi saliva di lokasi saluran kelenjar ludah kecil akibat trauma atau obstruksi. *Mucocele* diklasifikasikan sebagai jenis ekstrasvasi dan jenis retensi. Suatu bentuk besar *mucocele* terletak di dasar mulut dikenal sebagai ranula.

Pembentukan *mucocele* ekstrasvasi diyakini akibat dari trauma pada kelenjar ludah saluran ekskretoris minor. Laserasi saluran mengakibatkan pengumpulan saliva dalam jaringan submukosa yang berdekatan dan akibatnya terjadi pembengkakan. Jenis *mucocele* ekstrasvasi lebih umum daripada bentuk retensi. Meskipun sering disebut kista, *mucocele* ekstrasvasi tidak memiliki dinding kista epitel atau batas yang berbeda. Sebaliknya, *mucocele* retensi disebabkan oleh terhalangnya saluran kelenjar ludah minor oleh kalkulus atau mungkin oleh kontraksi jaringan parut di sekitar saluran kelenjar ludah minor yang cedera. Penyumbatan aliran saliva menyebabkan akumulasi saliva dan pelebaran saluran. Akhirnya, sebuah bentuk lesi mirip aneurisma yang dilapisi oleh epitel duktus yang terdilatasi.

Mucocele ekstrasvasi paling sering terjadi pada bibir bawah, karena biasa terkena trauma. Mukosa bukal, lidah, dasar mulut, dan daerah retromolar merupakan daerah yang juga sering terkena trauma, di mana ekstrasvasi mukus dapat ditemukan. Kista retensi mukus lebih sering di palatum atau dasar mulut.

Urutan klinis yang umum adalah riwayat peristiwa traumatis, diikuti dengan pengembangan lesi. *Mucocele* sering ditemukan sebagai diskrit menyakitkan, dan bengkak dengan permukaan halus yang diameternya berkisar dari beberapa milimeter sampai beberapa sentimeter. Lesi superfisial sering memiliki warna khas biru. Lesi yang lebih dalam dapat lebih menyebar dan dapat ditutupi oleh permukaan mukosa normal tanpa warna khas biru (Gambar 9.7). Lesi dapat bervariasi dalam ukuran dari

waktu ke waktu. Pasien akan sering mengalami trauma pada permukaan *mucocele*, sehingga memungkinkan terjadi drainase dan mengempis. Dalam keadaan ini, *mucocele* akan mudah kambuh. Walaupun pengembangan lesi kebiruan setelah trauma sangat sugestif, lesi lain seperti neoplasma kelenjar ludah, neoplasma jaringan lunak, malformasi pembuluh darah, dan penyakit vesiculobullous harus dipertimbangkan sebagai diagnose bandingnya.



Gambar 9.7 *Mucocele*; Insiden ekstrasvasi mukus yang melibatkan bibir bawah dan dasar mulut

Sumber: Laskaris G (2011)

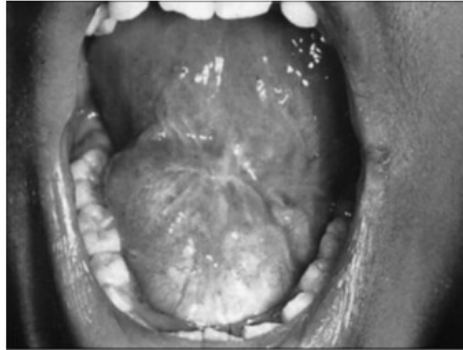Perawatan pilihan untuk *mucocele* adalah eksisi bedah. Pengangkatan kelenjar ludah yang terkait sangat penting untuk mencegah kekambuhan. Aspirasi cairan tidak memberikan manfaat jangka panjang. Mengelola *mucocele* bisa sulit karena operasi pengangkatan dapat menyebabkan trauma pada kelenjar ludah minor yang berdekatan lainnya dan mengarah pada pengembangan *mucocele* baru. Suntikan intralesi kortikosteroid telah berhasil digunakan untuk mengobati *mucocele*.

3. Ranula

Ranula adalah *mucocele* besar yang terletak di dasar mulut. Ranula dapat berupa gejala ekstrasvasi mukus atau kista retensi mukus, dan paling sering dihubungkan dengan saluran kelenjar ludah sublingual. Penyebab paling umum dari pembentukan ranula adalah trauma. Penyebab lainnya adalah obstruksi kelenjar ludah atau aneurisma duktal. Telah dilaporkan juga terdapat ranula yang terkait sarkoidosis.

Istilah “ranula” digunakan karena lesi ini sering menyerupai perut bengkak kodok. Lesi paling sering muncul tanpa rasa sakit, lambat tumbuh, lembut, dan massa yang dapat digerakkan di dasar mulut. Biasanya, bentuk lesi pada satu sisi frenum lingual. Namun, jika lesi meluas jauh ke dalam jaringan lunak, dapat melintasi garis tengah (Gambar 9.8). Seperti *mucocele*, permukaan ranula dapat memiliki warna kebiruan yang khas, tetapi ketika lesi terletak lebih dalam, mukosa memiliki penampilan yang normal. Ukuran lesi dapat bervariasi, dan lesi yang lebih besar dapat menyebabkan deviasi lidah. Lesi yang dalam dan yang berherniasi melalui otot mylohyoid dan terbentang sepanjang fasia disebut sebagai *plunging ranula* dan bisa menjadi besar, dan memperluas ke leher. Radiografi harus dilakukan untuk mendeteksi sialolith sebagai penyebab obstruksi duktus. Bahan radiopak yang disalurkan ke dalam rongga ranula dapat membantu dalam menggambarkan perbatasan dan luasnya lesi.

Ranula biasanya dirawat secara bedah. Prosedur marsupialisasi merupakan pilihan untuk pengobatan awal, terutama untuk lesi yang lebih kecil. Kekambuhan dapat terjadi setelah dilakukan teknik marsupialisasi, maka dalam kasus ini eksisi lesi (termasuk kelenjar) sangat dianjurkan. Suntikan intralesi kortikosteroid telah digunakan dengan sukses dalam pengobatan ranula.



Gambar 9.8 Ranula ini dapat disebabkan oleh penyumbatan saluran Wharton dan dimanifestasikan oleh pembengkakan akut di dasar mulut. Bila penyumbatan luas dan lengkap, massa ranula dapat meluas ke posterior sepanjang duktus saliva submandibular. Lidah mungkin terangkat oleh massa yang berfluktuasi ini, dengan rasa sakit dan tidak nyaman. Pembuluh darah yang menonjol menunjukkan peregangan jaringan sublingual.

Sumber: Laskaris G (2011)

C. Rangkuman

Penyakit non-neoplastik kelenjar ludah terdiri dari dua kelompok, yaitu inflamasi dan non-inflamasi. Penyakit non-neoplastik kelenjar liur ini jauh lebih sering melibatkan kelenjar ludah mayor. Pembesaran kelenjar ludah bisa disebabkan oleh bakteri maupun nonbakteri, seperti pembengkakan yang diinduksi virus atau sindrom Sjögren. Dalam kasus apapun, eksudat purulen dari kelenjar ludah harus dikultur untuk memastikan diagnosis dan menentukan sensitivitas antibiotik. Selain itu, beberapa faktor yang berkontribusi terhadap perkembangan penyakit saliva adalah peradangan, penyimpangan sistem saluran kelenjar saliva, iritasi lokal dan obat-obatan.

D. Latihan Soal

1. *Cytomegalovirus* mononukleosis sering terjadi pada populasi orang dewasa muda dan tampak sebagai penyakit demam akut yang meliputi pembesaran kelenjar ludah. Diagnosis

didasarkan pada titer tinggi antibodi terhadap CMV, dan prognosis untuk orang dewasa yang sehat adalah sangat baik. Uraikan secara rinci gambaran histopatologis jaringan kelenjar saliva yang terinfeksi CMV.

2. Human *Cytomegalovirus* (CMV) adalah virus herpes beta yang hanya menginfeksi manusia dan dapat menyebabkan *Cytomegaloviral sialadenitis*. Uraikan dengan jelas bagaimana transmisi CMV dari satu individu ke individu yang lain.
3. Kelenjar submandibular merupakan tempat yang paling umum terlibat sialolithiasis. Sebutkan faktor-faktor yang memengaruhi formasi sialolith di kelenjar submandibular.
4. *Mucocele* adalah istilah klinis yang menggambarkan pembengkakan yang disebabkan oleh akumulasi saliva di lokasi saluran kelenjar ludah kecil akibat trauma atau obstruksi. *Mucocele* diklasifikasikan sebagai jenis ekstrasvasi dan jenis retensi. Uraikan perbedaan *mucocele* tipe ekstrasvasi dan retensi.
5. Ranula dapat disebabkan oleh penyumbatan saluran Wharton dan dimanifestasikan oleh pembengkakan akut di dasar mulut. Bila penyumbatan luas dan lengkap, massa ranula dapat meluas ke posterior sepanjang duktus saliva submandibular. Uraikan yang dimaksud dengan *plunging ranula*.

E. Umpan balik

Setelah pembaca mampu menguasai konsep teoritis tentang penyebab, patogenesis, karakteristik dan perkembangan kelainan pada kelenjar saliva, maka selanjutnya pembaca dapat menerapkan materi ini dalam menegakkan diagnosis berbagai kasus yang terjadi pada kelenjar saliva, menetapkan prognosis dan merencanakan tindakan kedokteran gigi secara tepat.

Epulis Ronggamulut

Epulis merupakan istilah yang nonspesifik untuk suatu tumor (pembengkakan) dan massa seperti tumor yang bersifat jinak *non-neoplastic* dan pertumbuhannya berada di atas gingiva (*interdental papilla*). Berdasarkan asal terjadinya, epulis dapat berasal dari jaringan periodontal dan dari jaringan periosteum. Berdasarkan histopatologisnya, epulis ini dapat bersifat fibrous, hiperplastik, maupun granulatif. Dalam pertumbuhannya epulis ini bisa tidak bertangkai atau biasa disebut *sensile* dan bisa pula bertangkai (*pedunculated*).

Dengan mempelajari materi Bab 10 ini, diharapkan pembaca mampu menguasai konsep teoritis tentang penyebab, patogenesis, karakteristik, dan perkembangan epulis ronggamulut dengan mengkaji perubahan abnormal struktur dan fungsi sel dan jaringan untuk menegakkan diagnosis, menetapkan prognosis dan merencanakan tindakan kedokteran gigi.

A. Diagnosis dan Anamnesis

Diagnosis epulis ditegakkan berdasarkan anamnesa, pemeriksaan klinis serta pemeriksaan radiografis, laboratorium, dan histopatologis. Diagnosis banding epulis ialah tumor jinak

atau neoplasma lain yang terjadi pada gusi seperti fibroma, mixoma, mioblastoma dan *central giant cell tumors*. Umumnya penderita epulis tidak menyadari adanya lesi tersebut selama tidak menimbulkan keluhan apapun dalam rongga mulut, tetapi bila epulis menjadi semakin besar sampai mengganggu fungsi pengunyahan, oklusi gigi dan estetik, pasien baru merasakan perlunya untuk mencari perawatan. Pada beberapa kasus, epulis yang telah membesar dan berulserasi dapat menimbulkan rasa sakit.

Prognosis epulis umumnya baik apabila pasien selalu menjaga kebersihan mulutnya setelah dilakukan eksisi sempurna. Bedah eksisi yang dilakukan harus mengambil seluruh bagian sampai dasar epulis tersebut dari sekitar jaringan gusi walupun berasal dari periosteum tulang alveolar untuk mencegah kekambuhan.

B. Pemeriksaan Klinis dan Penunjang

Untuk menegakkan diagnosa epulis, harus dilakukan beberapa pemeriksaan, baik pemeriksaan rutin maupun penunjang guna menentukan prognosis serta rencana perawatan yang tepat. Gejala klinis yang ditemukan pada pemeriksaan epulis adalah

- 1) massa yang berupa tonjolan pada gusi,
- 2) terlokalisasi dengan batas tegas,
- 3) konsistensi keras atau lunak,
- 4) dapat bertangkai atau tidak bertangkai,
- 5) dapat berulserasi,
- 6) kadang-kadang berlobus,
- 7) berwarna merah muda hingga merah keunguan,
- 8) dapat berdarah spontan atau pada trauma ringan,
- 9) ukuran bervariasi dari beberapa millimeter hingga beberapa sentimeter dan dapat mencapai ukuran yang sangat besar.

Pemeriksaan penunjang yang dapat dilakukan adalah pemeriksaan radiografi, sitologi, dan histopatologi. Pemeriksaan *radiografi* pada penderita epulis dilakukan untuk mengetahui sejauh mana kerusakan jaringan dan struktur tulang pendukungnya. Pada beberapa pemeriksaan ditemukan erosi pada tepi atau puncak tulang alveolar yang bersifat superfisial di daerah interdental. Pemeriksaan *sitologi* yang dilakukan ialah biopsi yaitu pengambilan sebagian jaringan yang meliputi jaringan patologis dan jaringan sehat. Kemudian, jaringan ini difiksasi dengan *formal saline* dan dikirim ke bagian Patologi Anatomi untuk didiagnosa. Pada pemeriksaan *histopatologis* epulis, ditemukan jaringan ikat yang dilapisi epitel gepeng berlapis disertai infiltrasi sel-sel berbentuk bulat dan *spindle*, serta sel-sel radang PMN, leukosit dan sel plasma. Selain itu juga ditemukan sel-sel raksasa multinuklear yang merupakan ciri khas *giant cell epulis*. Beberapa epulis banyak mengandung pembuluh darah dan proliferasi fibroblas serta sejumlah serat kolagen.

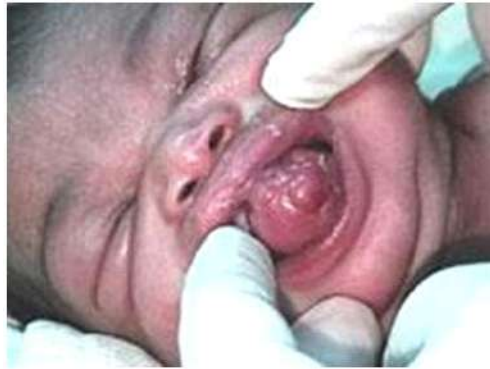C. Jenis-jenis Epulis

Ada beberapa jenis epulis yang dibedakan berdasarkan etiologinya, masing-masing memiliki karakteristik yang unik dan khas, antara lain epulis kongenital, epulis fibromatosa, epulis granulomatosa, epulis fissuratum, epulis gravidarum, epulis angiomatosa, dan epulis gigantoselulare.

1. Epulis Kongenital/Tumor Sel Granular/Tumor Neumans

Epulis kongenital terdapat pada mukosa bayi yang baru lahir dan merupakan kondisi kongenital yang sangat jarang ditemui. Dari penelitian didapati bahwa epulis kongenital lebih banyak dijumpai pada bayi perempuan daripada laki-laki dengan rasio 8:1, dan predileksi paling banyak terjadi pada maksila (rahang atas) dibandingkan mandibula (rahang bawah). Epulis ini biasa disebut *congenital granular cell tumor* (CGCT) pada orang dewasa. Etiologinya secara jelas belum diketahui namun para ilmuwan meyakini bahwa epulis ini berasal dari sel-sel mesenkim primitif yang asalnya dari *neural crest*. Epulis ini terlihat seperti

benjolan yang muncul pada *alveolar ridge* dalam rongga mulut (Gambar 10.1). Hal ini menghambat pernafasan dan asupan makanan bayi. Secara klinis massa *pedunculated* kadang multilobuler dan berwarna merah muda lunak. Konsistensinya lunak dan biasanya dapat mengecil secara spontan seiring berjalannya waktu sehingga terapi dengan jalan eksisi dilakukan hanya jika dibutuhkan.



Gambar 10.1 Gambaran Klinis Epulis Kongenital Pada Bayi

Sumber: Gabriel MF (2014)

Epulis kongenital dijumpai pada bayi yang baru lahir berupa massa tonjolan pada mulutnya, biasanya pada tulang rahang atas bagian anterior. Dari 10 persen kasus yang dilaporkan, lesi yang terjadi adalah lesi multipel namun dapat juga berupa lesi tunggal. Ukuran lesi bervariasi, dari 0.5 cm hingga 2 cm namun ada kasus ketika ukuran epulis mencapai 9 cm. Lesi ini lunak, bertangkai dan terkadang berupa lobus-lobus dari mukosa alveolar. Bila epulis terlalu besar, dapat mengganggu saluran pernafasan dan menyulitkan bayi saat menyusu.

Secara histologis, epulis kongenital mirip dengan *granular cell tumor* yang terjadi pada orang dewasa yaitu terlihat sel poligonal yang menyebar teratur, berinti oval dan mengandung banyak *granular cytoplasm*. Perbedaannya adalah epulis kongenital tidak rekuren dan tampaknya tidak berpotensi ke arah keganasan. Kelainan ini dapat ditemui secara dini saat sang

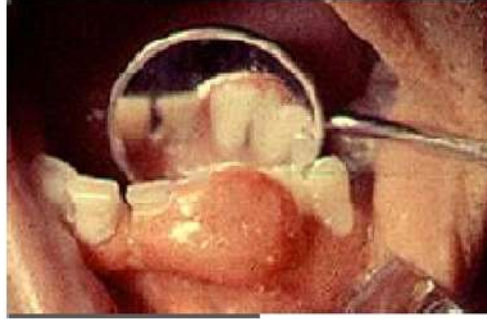ibu memeriksakan kandungan melalui alat ultrasonografi namun diagnosa yang pasti belum dapat ditegakkan.

Pada sebagian besar kasus, epulis cenderung mengecil dengan sendirinya dan menghilang saat bayi mencapai usia sekitar 8 bulan. Dengan demikian lesi yang berukuran kecil tidak membutuhkan perawatan. Lesi yang lebih besar dapat mengganggu pernafasan dan/atau menyusui sehingga perlu dilakukan pembedahan dengan anestesi total. Dilaporkan keberhasilan penggunaan laser karbondioksida untuk mengoperasi lesi epulis yang besar. Dari kasus-kasus yang ada, kejadian ini tampaknya tidak mengganggu proses pertumbuhan gigi.

2. Epulis Fibromatosa

Predileksi epulis jenis ini lebih sering dijumpai dibandingkan jenis lainnya. Epulis ini sering terjadi pada rongga mulut terutama pada tepi gingiva dan juga sering terjadi pada pipi dan lidah. Epulis ini terjadi dari suatu reaksi jaringan yang hiperplastik dari jaringan fibrous. Penyebabnya adalah iritasi kronik akibat sisa akar, tepi karies, tumpatan yang overhanging, atau klamer yang tajam.

Secara klinis sering dijumpai pada orang dewasa terutama pada bagian gingiva, bibir dan mukosa bagian bukal. Tanda klinis yang terlihat antara lain dapat bertangkai atau tidak bertangkai, warna merah muda agak pucat, konsistensi kenyal dan padat, dan berbatas tegas (Gambar 10.2). Pada umumnya terletak di antara 2 gigi, tidak mudah berdarah dan tidak menimbulkan rasa sakit.



Gambar 10.2 Gambaran Klinis Epulis Fibromatosa

Sumber: Gabriel M F (2014)

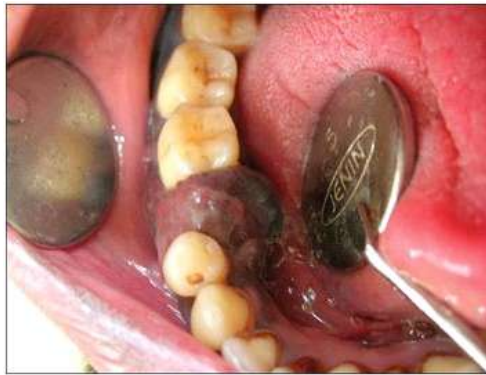Gambaran histopatologisnya ditandai dengan proliferasi jaringan ikat kolagen dengan berbagai macam infiltrasi sel inflamasi. Permukaan lesi dibatasi epitel skuamosa berlapis yang mengalami proliferasi dengan ditandai adanya *rete peg* tidak beraturan. Stroma terdiri dari jaringan ikat fibrosa padat dan kolagen yang tersusun dalam berkas yang tidak beraturan. Terkadang juga terdapat sel radang kronis dalam stroma.

Epulis fibromatosa dilakukan bedah eksisi biopsi yang bertujuan untuk menghilangkan lesi/neoplasma, tetapi epulis fibromatosa sering mengalami rekuren (kambuh) bila operasi pengangkatannya tidak sempurna. Jika epulis fibroma menjadi terlalu besar, dapat mengganggu pengunyahan dan menjadi trauma serta ulserasi.

3. Epulis Granulomatosa

Epulis ini terjadi dari suatu reaksi jaringan yang granulomatik karena iritasi kronik akibat sisa akar, tepi karies, tumpatan *overhanging*, atau klamer yang tajam. Frekuensi secara statistik epulis ini jarang sekali ditemukan. Gambaran klinisnya merupakan suatu massa iregular bertangkai dengan warna kemerahan/kebiruan atau sama dengan sekitarnya, permukaannya bergranula, konsistensi lunak sehingga mudah berdarah, bisa disertai nyeri jika ditekan, dan kadang-kadang disertai ulserasi (Gambar 10.3). Lokasi terbanyak terjadi pada interdental gingiva

tetapi dapat juga terjadi di seluruh ronggamulut seperti bibir bawah, lidah dan palatum.



Gambar 10.3 Gambaran Klinis Epulis Granulomatosa

Sumber: Gabriel M F (2014)

Pemeriksaan histopatologis menunjukkan tungkul dilapisi epitel bertatah yang di bawahnya terdapat jaringan granulasi dengan proliferasi kapiler dan jaringan ikat muda serta sebaran sel radang kronik. Eliminasi faktor penyebab dan eksisi dapat memberikan prognosa yang baik untuk perawatan epulis jenis ini. Epulis ini memiliki *differential diagnosis* dengan tanda klinis yang mirip dengan granuloma pyogenik.

4. Epulis Fissuratum

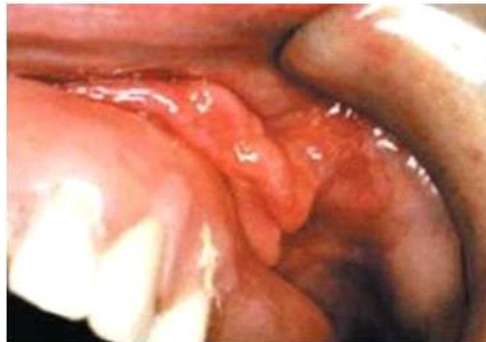Epulis fissuratum sering disebut *inflammatory fibrous hyperplasia* atau *denture epulis*. Pertumbuhan jaringan ikat fibrosa yang berlebihan pada epulis ini disebabkan oleh iritasi kronik karena pemakaian gigi tiruan, yang menekan daerah gusi yang berbatasan dengan pipi bagian dalam (*alveolar vestibular mucosa*). Penekanan tersebut menyebabkan tulang alveolar di area tersebut mengalami destruksi dan hilang sehingga dukungan tulang untuk basis gigi tiruan menjadi tidak stabil.

Epulis fissuratum jarang terjadi di daerah lingual, tetapi lebih sering dijumpai di bagian anterior. Ukuran lesi ini bervariasi. Ada lesi yang berukuran kecil namun ada juga meluas dan

melibatkan seluruh daerah mukosa vestibulum yang berkontak dengan tepi gigi tiruan. Terkadang iritasi dapat cukup parah sehingga menyebabkan mukosa tampak kemerahan dan ulserasi, terutama di dasar cekungan di mana tepi gigi tiruan berkontak dengan mukosa.

Kondisi ini paling sering terjadi pada orang usia lanjut karena pasien dalam kelompok umur tersebut banyak yang menggunakan gigi tiruan. Namun masalah ini cenderung berkurang dengan makin berkembangnya teknologi kedokteran gigi dan meningkatnya kesadaran pasien untuk menjaga kesehatan gigi dan mulut sehingga kebutuhan pemakaian gigi tiruan berkurang. Tampaknya kondisi ini lebih sering dijumpai pada wanita daripada pria.

Lesi yang tersusun dari jaringan yang berlebihan ini umumnya berupa lipatan hiperplastik berwarna merah muda, keras dan fibrous. Bagian dalam dan luar dari lesi terpisah oleh cekungan dalam (*groove*) yang menandakan tempat di mana tepi gigi tiruan menekan mukosa. Jaringan fibrous pada vestibulum tersebut konsistensinya kenyal, tidak disertai tanda peradangan, tidak menimbulkan rasa sakit kecuali bila terjadi infeksi sekunder, fibrous hiperplasia, proliferasi epitel atau ulkus (Gambar 10.4).



Gambar 10.4 Gambaran klinis epulis fissuratum tampak sebagai penonjolan vestibulum yang berkontak dengan tepi gigi tiruan.

Sumber: Gabriel M F (2014)

Gambaran histopatologis dapat bervariasi dan kebanyakan terdapat fibrous hiperplasia. Apabila terdapat reaksi radang maka ditemukan proliferasi sel fibroblas dan pembuluh darah. Epithelium atropi atau hiperplastik, dan kadang terjadi *pseudoepitheliomatous hyperplasia*. Ulserasi dapat ditemukan pada dasar lipatan. Metaplasia kondroid atau tulang dapat berkembang seiring munculnya benjolan.

Prognosis perawatan epulis fisuratum adalah baik bila epulis ini dihilangkan dengan tindakan eksisi. Selain itu, gigi tiruan yang menjadi penyebab lesi ini harus diperbaiki hingga dapat memiliki kecekatan yang baik namun tidak memberi tekanan berat terhadap mukosa supaya mencegah iritasi yang lebih berat lagi. Meski lesi ini sangat jarang dihubungkan dengan karsinoma sel skuamosa, namun sebagai tindakan preventif sebaiknya dilakukan pemeriksaan mikroskopis pada lesi yang telah dieksisi tersebut.

5. Epulis Gravidarum (*Pregnancy Epulis*)

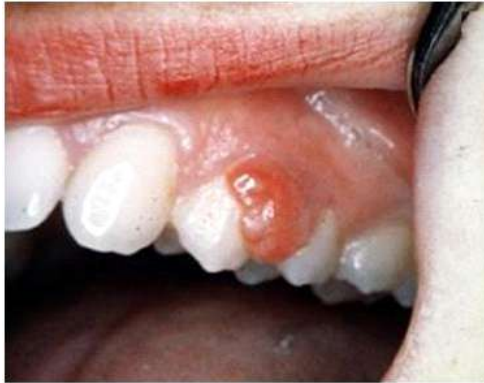Epulis gravidarum adalah reaksi jaringan granulomatik yang berkembang pada gusi selama kehamilan, dan merupakan lesi proliferasi jinak pada jaringan lunak mulut dengan angka kejadian berkisar dari 0,2 hingga 5% dari ibu hamil. Epulis ini terjadi akibat gangguan keseimbangan hormonal dan/atau iritasi kronis, biasa terjadi pada wanita hamil mulai tampak pada trimester II dan terutama di regio posterior. Epulis ini berkembang dengan cepat, dan ada kemungkinan berulang pada kehamilan berikutnya. Perkembangannya cepat seiring dengan peningkatan hormon estrogen dan progesteron pada saat kehamilan. Hormon progesteron pengaruhnya lebih besar terhadap proses inflamasi. Pembesaran gingiva akan mengalami penurunan pada kehamilan bulan ke-9 dan beberapa hari setelah melahirkan. Keadaannya akan kembali normal seperti sebelum hamil. Faktor lain yang memberatkan keadaan ini adalah kebersihan mulut ibu hamil yang buruk.

Penyebab epulis gravidarum hingga saat ini masih belum dipastikan, namun dari hasil penelitian ada dua faktor penyebab terjadinya epulis gravidarum yakni penyebab primer dan penyebab sekunder. Iritasi lokal atau plak merupakan *penyebab primer* epulis gravidarum. Karena perubahan hormonal yang menyertai selama kehamilan maka perubahan hormonal dapat memperberat reaksi peradangan pada gusi oleh iritasi lokal. Iritasi lokal tersebut berupa kalkulus, plak, sisa-sisa makanan, tumpatan gigi kurang baik, dan gigi tiruan yang kurang baik. Berikutnya, *penyebab sekunder* epulis ini adalah perubahan keseimbangan hormonal. Kehamilan merupakan keadaan fisiologis yang menyebabkan perubahan keseimbangan hormonal, terutama perubahan hormon estrogen dan progesteron. Peningkatan konsentrasi hormon estrogen dan progesteron pada masa kehamilan mempunyai efek bervariasi pada jaringan, diantaranya pelebaran pembuluh darah yang mengakibatkan bertambahnya aliran darah sehingga gingiva menjadi lebih merah, bengkak, dan mudah mengalami perdarahan.

Epulis gravidarum tampak sebagai tonjolan pada gingiva dengan warna yang bervariasi mulai dari merah muda, merah tua hingga papula yang berwarna keunguan, paling sering dijumpai pada gingiva anterior rahang atas (Gambar 10.5). Gambaran klinis bertangkai dapat pula tidak, permukaan halus atau berlobus, dan mudah berdarah. Umumnya, pasien tidak mengeluhkan rasa sakit namun lesi ini mudah berdarah saat pengunyahan atau penyikatan gigi. Pada umumnya lesi ini berukuran diameter tidak lebih dari 2 cm namun pada beberapa kasus dilaporkan ukuran lesi yang jauh lebih besar sehingga membuat bibir pasien sulit dikatupkan.

Pemeriksaan histologis menunjukkan dungkul dilapisi epitel bertatah yang di bawahnya terdiri dari jaringan granulasi dengan proliferasi kapiler dan jaringan ikat muda serta sebaran sel radang kronik. Prognosis perawatan epulis gravidarum sangat baik. Umumnya lesi ini akan mengecil dan menghilang dengan sendirinya segera setelah ibu melahirkan

bayinya, sehingga perawatan yang berkaitan dengan lesi ini sebaiknya ditunda hingga setelah kelahiran kecuali bila ada rasa sakit dan perdarahan terus terjadi sehingga mengganggu penyikatan gigi yang optimal dan rutinitas sehari-hari. Namun pada kasus-kasus di mana epulis tetap bertahan setelah bayi lahir, diperlukan biopsi untuk pemeriksaan lesi secara histologis. Rekurensi yang terjadi secara spontan dilaporkan pada 75 persen kasus, setelah 1 hingga 4 bulan setelah melahirkan. Bila massa tonjolan berukuran besar dan mengganggu pengunyahan dan bicara, tonjolan tersebut dapat diangkat dengan bedah eksisi yang konservatif.

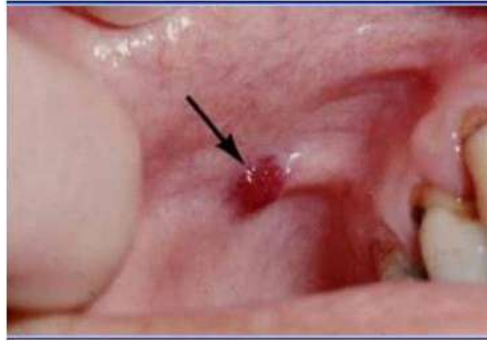


Gambar 10.5 Gambarn klinis epulis gravidarum pada wanita hamil.

Sumber: Gabriel M F (2014)

6. Epulis Angiomatosa (*Epulis Telangiecticum*)

Epulis angiomatosa merupakan respon granulasi yang berlebihan dari reaksi proliferasi endotel, yang disebabkan oleh trauma dan juga diduga karena hemangioma gingiva. Dikatakan respon berlebihan karena pertumbuhan cepat, berbatas jelas, konsistensi lunak, warna merah cerah dan mudah berdarah (Gambar 10.6). Diagnosa banding epulis angiomatosa adalah epulis granulomatosa dan epulis gravidarum.



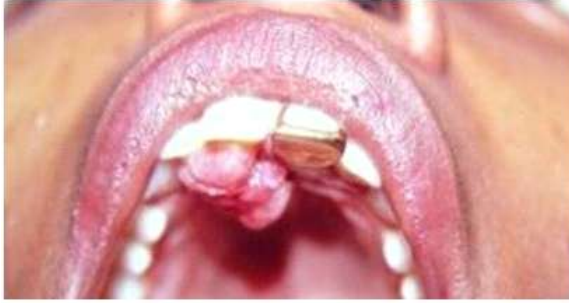Gambar 10.6 Gambaran Klini Epulis Angiomatosa

Sumber: Gabriel MF (2014)

7. Epulis Gigantosekulare (*Peripheral Giant Cell Granuloma*)

Epulis jenis ini sering disebut *peripheral giant cell granuloma*, *giant cell reparative granuloma*, *osteoclastoma*, dan *myeloid epulis*. Penyebab pastinya tidak diketahui, namun diperkirakan *giant cell epulis* terjadi sebagai respon terhadap suatu cedera atau trauma pada jaringan lunak gingiva yang dapat diakibatkan oleh ekstraksi gigi, iritasi gigi tiruan, atau infeksi kronik. *Giant cell epulis* dapat terjadi pada semua umur, namun kasus ini paling banyak didiagnosa pada pasien umur 40-60 tahun, dan terutama terjadi pada wanita.

Secara klinis, lesi tampak sebagai pembesaran gusi (dungkul) yang muncul di antara dua gigi, konsistensinya lunak, kadang disertai rasa sakit, dan berwarna merah keunguan (Gambar 10.7). Epulis ini juga dapat mengenai jaringan periodontal atau daerah *edentulous ridge* dengan ukuran yang bervariasi diameternya antara 0,5-1,5 cm bahkan lebih besar dan dapat juga mengalami ulserasi. Lesi ini dapat tumbuh menjadi massa yang bentuknya tidak beraturan yang dapat menjadi ulserasi dan mudah berdarah. Pada beberapa kasus, *giant cell epulis* dapat menginvasi tulang di bawahnya sehingga pada gambaran radiografis akan terlihat erosi tulang.



Gambar 10.7 Gambaran klinis *Giant cell epulis* pada daerah palatal gigi insisif atas.

Sumber: Gabriel M F (2014)

Pada pemeriksaan histopatologis diperoleh sel fibroblas yang sedang mengalami proliferasi dan membentuk stroma yang berisi banyak sekali sel-sel raksasa benda asing. Prognosis pada perawatan *giant cell epulis* yang melibatkan bedah eksisi dan kuretase tulang yang terlibat tidak begitu baik. Gigi yang berdekatan dengan epulis juga perlu dicabut bila sudah tidak dapat dipertahankan, atau dilakukan pembersihan karang gigi (*scaling*) dan penghalusan akar (*root planing*). Dilaporkan angka rekurensi sebesar 10 persen sehingga diperlukan tindakan eksisi kembali.

D. Rangkuman

Epulis merupakan istilah suatu massa seperti tumor yang bersifat jinak *non-neoplastic* dan pertumbuhannya berada di atas gingiva (*interdental papilla*). Berdasarkan asal terjadinya, epulis dapat berasal dari jaringan periodontal dan jaringan periosteum. Secara umum, epulis disebabkan oleh iritasi kronis dan gangguan hormonal. Maka perawatannya dapat berupa menghilangkan faktor iritan atau penyebab, kuretase, hingga eksisi. Prognosis perawatan epulis tergantung dari jenis, ukuran, dan perluasan jaringan yang terlibat.

E. Latihan Soal

1. Secara histopatologis, epulis kongenital mirip dengan *granular cell tumor*. Sebutkan perbedaan epulis kongenital dan *granular cell tumor* berdasarkan gambaran klinisnya.
2. Epulis fissuratum merupakan pertumbuhan jaringan ikat fibrosa yang berlebihan akibat iritasi kronik karena pemakaian gigi tiruan, yang menekan daerah gusi yang berbatasan dengan pipi bagian dalam (*alveolar vestibular mucosa*). Sebutkan gambaran klinis epulis fissuratum yang membedakannya dengan jenis epulis yang lain.
3. Epulis fibromatosa sering dijumpai pada orang dewasa terutama pada bagian gingiva, bibir, dan mukosa bagian bukal. Lesi ini dapat bertangkai atau tidak bertangkai, warna merah muda agak pucat, tidak mudah berdarah, tidak sakit, konsistensi kenyal dan padat, dan berbatas tegas. Sebutkan secara rinci gambaran histopatologisnya.
4. Etiologi epulis gravidarum terdiri dari dua faktor yaitu penyebab primer dan penyebab sekunder. Uraikan pengaruh kedua faktor tersebut terhadap pembentukan epulis gravidarum.
5. Epulis gigantosekulare terjadi sebagai respon terhadap suatu cedera atau trauma pada jaringan lunak gingiva yang dapat diakibatkan oleh ekstraksi gigi, iritasi gigi tiruan atau infeksi kronik. Uraikan secara detail gambaran mikroskopis kelainan tersebut.

F. Umpan balik

Setelah pembaca mampu menguasai konsep teoritis tentang penyebab, patogenesis, karakteristik, dan perkembangan epulis di rongga mulut, maka selanjutnya pembaca dapat menerapkan materi ini dalam menegakkan diagnosis berbagai kasus epulis, menetapkan prognosis dan merencanakan tindakan kedokteran gigi secara tepat.

Glossarium

- Coarsely granular cytoplasm* : sitoplasma yang terlihat kasar, membesar dan bergranul.
- Demineralisasi : proses hilangnya atau terbuangnya garam mineral yaitu hidroksiapatit ($\text{Ca}_{10}(\text{PO}_4)_6(\text{OH})_2$) pada enamel gigi.
- Fissure sealant* : suatu bahan yang digunakan untuk mencegah terjadinya karies terutama pada *pit* dan *fissure* yang dalam
- Karies : penyakit infeksi yang dapat merusak struktur jaringan keras gigi, yaitu mengenai enamel, dentin dan sementum, yang disebabkan oleh aktivitas jasad renik dalam meragikan karbohidrat.

- Nekrosis pulpa : kematian pulpa yang merupakan proses lanjutan dariserabut saraf aferen primer dengan terminal perifer (reseptor) yang mempunyai respons berbeda terhadap rangsang noksius.
- Overhanging* : suatu restorasi dengan keadaan adanya kelebihan bahan restorasi pada interproksimal daerah margin restorasi dan gigi tetangganya.
- Pedunculated mass* : suatu massa bertangkai, sehingga pada umumnya mudah digerakkan (*mobile*)
- Pulpitis : suatu radang yang terjadi pada jaringan pulpa gigi dengan gambaran klinik yang akut.
- Pulpitis hiperplastik (polip pulpa) : bentuk pulpitis *irreversible* akibat bertumbuhnya pulpa muda yang terinflamasi secara kronik hingga ke permukaan oklusal.
- Pulpitis irreversible : suatu kondisi inflamasi pulpa yang persisten dapat simtomatik maupun asimtomatik yang disebabkan oleh suatu stimuli noksius.
- Pulpitis reversible : suatu kondisi inflamasi pulpa ringan sampai sedang yang disebabkan oleh

- stimuli noksius, tetapi pulpa mampu kembali pada keadaan tidak terinflamasi setelah stimuli diadakan.
- Remineralisasi* : kebalikan dari demineralisasi dimana penempatan garam-garam mineral kembali ke enamel gigi. Remineralisasi dapat terjadi dengan jika pH saliva kembali normal dan terdapat ion kalsium (Ca^{2+}) dan ion fosfat (PO_4^{3-}) dalam rongga mulut.
- Russel bodies* : struktur hyaline terwarnai fuschin dengan ukuran bervariasi, asidofilik, yang terdapat dalam plasma sel yang mengalami inflamasi kronis.
- White spot* : indikasi awal karies gigi yang ditandai dengan permukaan gigi yang berwarna putih buram dan cenderung rapuh saat sondasi.

Index

A

abnormalitas 12, 182, 186
abses 56, 86, 103, 104, 106, 107, 113, 117, 145, 147, 148, 149,
150, 151, 152, 153, 160, 169, 216
adenosin trifosfat 14
agent 52, 75
amplifikasi 64
apikalis 113, 117, 148, 149, 150, 151, 152, 159
apoptosis 1, 2, 3, 13, 18, 19, 20, 23, 27, 28, 124, 134
ATP 11, 12, 13, 14, 15, 17, 18, 26, 27, 33

B

biokimiawi 2, 5, 12, 13, 15, 16, 27

C

cedera 222
CMV 211, 212, 213, 214, 226

D

diagnosis 75, 87, 88, 99, 100, 111, 121, 123, 136, 145, 158, 160,
161, 181, 191, 193, 203, 207, 208, 213, 216, 225, 226, 227,
233, 240
diffuse 39, 40, 98, 157, 170, 173

E

eksogen 6, 7, 30, 31, 66

eksudat 36, 37, 40, 41, 48, 49, 58, 72, 106, 107, 112, 150, 151,
159, 163, 164, 215, 216, 225

endogen 6, 7, 9, 30, 34, 66

Environment 79

epulis 227, 228, 229, 230, 231, 232, 233, 234, 235, 236, 237, 238,
239, 240

Etiologi 75, 100, 128, 146, 217, 229, 240

F

fagositosis 20, 22, 23, 26, 27, 40, 41, 42, 44, 45, 46, 47, 48, 50, 52,
53, 106, 107

fokal 24, 39, 40, 157

G

G.V Black 93, 94

gingivitis 122, 123, 124, 126, 127, 129, 142, 143, 178, 188

granulasi 42, 65, 68, 149, 154, 156, 160, 233, 236, 237

granuloma 28, 42, 45, 61, 64, 65, 66, 71, 148, 149, 152, 153, 154,
155, 156, 157, 158, 159, 160, 169, 170, 229, 232, 233, 235,
237, 238

H

host 75, 97, 139

humoral 43, 63, 64, 155

I

Immunopatogenesis Pulpitis 102

inflamasi 3, 22, 25, 29, 30, 33, 34, 35, 36, 37, 38, 39, 40, 41, 42,
44, 45, 46, 47, 48, 49, 53, 54, 57, 59, 60, 63, 65, 67, 68, 71,
72, 73, 77, 101, 102, 103, 104, 105, 106, 107, 108, 109, 110,
111, 112, 113, 115, 116, 118, 119, 124, 125, 126, 127, 129,
130, 132, 133, 134, 135, 136, 137, 138, 139, 140, 142, 143,

144, 146, 148, 149, 150, 152, 153, 154, 155, 156, 157, 158,
159, 160, 165, 168, 169, 181, 208, 210, 217, 225, 232, 235

Inflamasi Bibir 165

J

jaringan 1, 6, 7, 9, 11, 13, 14, 22, 23, 24, 25, 26, 27, 28, 29, 30,
31, 32, 33, 34, 35, 36, 38, 39, 40, 41, 42, 43, 44, 45, 46, 47,
48, 49, 53, 54, 55, 57, 58, 59, 60, 61, 62, 63, 65, 66, 67, 68,
70, 71, 72, 73, 74, 75, 77, 78, 79, 82, 86, 87, 90, 97, 98, 99,
100, 102, 103, 106, 108, 109, 111, 112, 114, 115, 116, 117,
118, 120, 121, 122, 123, 124, 125, 126, 127, 128, 129, 130,
132, 133, 134, 136, 137, 138, 140, 142, 143, 144, 145, 146,
148, 149, 150, 151, 152, 153, 154, 155, 156, 159, 160, 161,
163, 164, 171, 176, 177, 178, 179, 181, 189, 190, 191, 193,
208, 209, 212, 214, 219, 222, 223, 224, 225, 226, 227, 228,
229, 231, 232, 233, 234, 235, 236, 238, 239, 240

jaringan keras gigi 74, 75, 79, 86, 87, 97, 99

K

kalsium sitosol 15

karies 74, 75, 76, 77, 79, 80, 81, 82, 86, 87, 88, 90, 91, 92, 93, 94,
95, 96, 97, 98, 99, 100, 101, 102, 103, 104, 105, 106, 107,
108, 109, 112, 119, 120, 146, 154, 155, 157, 160, 208, 231, 232

karies gigi 74, 75, 76, 77, 79, 80, 81, 82, 92, 93, 94, 95, 96, 97

kelenjar saliva 169, 208, 218, 225, 226

kista 149, 153, 155, 156, 157, 158, 159, 160, 222, 223

kista periapikal 153, 155, 157, 158, 160

L

lesi 13, 14, 18, 24, 27, 38, 39, 40, 43, 45, 75, 84, 85, 86, 87, 88, 89,
90, 91, 103, 107, 112, 119, 123, 124, 126, 144, 145, 149, 151,
153, 154, 155, 157, 158, 161, 162, 163, 164, 165, 167, 168,
170, 171, 172, 173, 174, 175, 177, 178, 179, 180, 181, 182,
183, 184, 186, 189, 190, 191, 197, 198, 204, 219, 222, 223,
224, 228, 230, 231, 232, 233, 234, 235, 236, 237, 238

LPS 34, 139, 141

M

makrofag 23, 24, 34, 38, 40, 41, 44, 45, 46, 47, 48, 49, 51, 52, 53, 55, 56, 61, 65, 68, 102, 107, 132, 137, 138, 139, 143, 146, 154, 156

mikroorganisme 9, 31, 34, 46, 77, 79, 88, 106, 111, 123, 126, 127, 142, 155, 171

mikroskopis 9, 12, 17, 20, 24, 28, 36, 39, 72, 105, 171, 173, 174, 183, 201, 235, 240

morfologi 2, 5, 6, 12, 14, 15, 16, 17, 18, 19, 20, 21, 23, 24, 25, 26, 27, 28, 37, 102, 162, 165, 190

multifokal 39, 40

mumps 209, 210, 211

N

Nekrosis 18, 21, 23, 24, 25, 27, 108, 109, 110, 111, 112

nekrosis 2, 3, 5, 11, 13, 16, 17, 18, 19, 20, 21, 22, 23, 24, 25, 26, 27, 28, 32, 33, 46, 65, 67, 98, 103, 104, 106, 107, 108, 109, 110, 111, 112, 118, 145, 146, 148, 149, 150, 151, 152, 155, 156, 159, 164, 174, 188, 212

nyeri 53, 55, 71, 75, 82, 104, 105, 108, 113, 114, 115, 116, 117, 118, 119, 120, 136, 150, 153, 192, 196, 209, 210, 221, 232

O

odontogen 104, 156, 158, 162

oksigen 7, 8, 31, 32, 33, 35, 51, 52, 53, 58

P

pasien 32, 77, 89, 98, 103, 106, 108, 110, 113, 116, 117, 119, 120, 136, 143, 144, 153, 162, 166, 167, 168, 172, 173, 174, 175, 177, 178, 179, 180, 181, 183, 194, 197, 203, 205, 210, 212, 213, 214, 215, 216, 217, 219, 228, 234, 236, 238

penyakit 3, 6, 7, 9, 10, 11, 27, 28, 30, 32, 38, 42, 50, 57, 66, 70, 71, 73, 74, 75, 77, 86, 87, 97, 99, 100, 112, 113, 116, 118, 119, 121, 122, 123, 124, 125, 127, 128, 129, 136, 137, 138,

Penyakit Dentomaksilofasial

142, 143, 144, 145, 146, 147, 148, 152, 160, 161, 162, 163,
165, 170, 171, 173, 175, 177, 178, 179, 180, 181, 182, 183,
186, 190, 192, 193, 195, 196, 198, 199, 205, 206, 208, 209,
211, 212, 214, 215, 223, 225

penyakit lidah 192, 196, 198

peradangan 3, 29, 30, 31, 32, 33, 35, 41, 42, 43, 44, 46, 53, 54,
57, 59, 61, 62, 63, 64, 65,68, 70, 71, 72, 102, 103, 109, 113,
118, 146, 148, 150, 171, 196, 197, 210, 213, 220, 225

periapikal 87, 98, 111, 112, 120, 144, 145, 146, 147, 148, 149,
150, 151, 152, 153, 154, 155, 156, 157, 158, 159, 160

periapikal gigi 98, 145, 147, 150, 159, 160

periodontal 9, 71, 77, 111, 112, 120, 122, 123, 125, 126, 127,
128, 129, 130, 134, 136, 137, 138, 142, 143, 144, 146, 148,
149, 151, 156, 227, 238, 239

periodontitis 35, 57, 71, 113, 117, 123, 126, 127, 128, 129, 131,
133, 136, 137, 138, 140, 141, 142, 143, 144, 148, 149, 150, 152

propagasi 64

pulpa gigi 100, 119, 121

pulpitis 75, 82, 100, 104, 105, 106, 107, 108, 110, 111, 112, 113,
116, 117, 118, 119, 148

R

radang 3, 28, 29, 30, 31, 32, 33, 35, 41, 42, 43, 44, 46, 53, 54, 57,
58, 59, 60, 61, 62, 63, 64, 65, 66, 67, 68, 70, 71, 72, 73, 82,
100, 101, 102, 103, 107, 108, 109, 113, 118, 143, 146, 148,
150, 153, 154, 155, 159, 160, 164, 171, 196, 197, 198, 200,
210, 213, 217, 220, 225, 229, 232, 233, 234, 235, 236

radang granulomatosa 28, 65, 71

radang kronis 65, 68, 107, 232

radiografis 98, 105, 107, 119, 120, 136, 143, 149, 150, 151, 152,
153, 157, 158, 159, 186, 219, 220, 227, 238

resorbsi 129, 142, 144, 156, 157

respon seluler 1, 2, 3, 4, 28, 35, 60, 61, 65, 102

ronggamulut 74, 80, 81, 82, 97, 108, 109, 112, 118, 139, 145,
160, 161, 162, 163, 164, 165, 170, 171, 172, 174, 175, 177,
178, 179, 180, 181, 182, 183, 184, 185, 186, 187, 188, 190,
191, 233

S

sariawan 192, 195, 196, 205, 206

sel-sel 6, 15, 18, 21, 22, 23, 25, 26, 27, 28, 31, 32, 33, 34, 35, 36,
38, 40, 41, 42, 43, 44, 46, 47, 49, 52, 53, 54, 55, 56, 57, 59,
60, 61, 62, 63, 64, 67, 102, 103, 107, 129, 130, 132, 134, 136,
137, 138, 139, 142, 146, 148, 150, 151, 178, 202, 204, 212,
213, 229, 239

sialoliths 218, 219, 220, 221

sistem imun 9, 10, 32, 59, 62, 63, 129, 137, 141, 142

substrat 75, 97

T

time 39, 75, 153, 157, 163, 222, 228

tulang alveolar 122, 123, 126, 127, 129, 134, 136, 138, 140, 141,
142, 143, 144, 148, 228, 229, 233

W

waktu 5, 12, 15, 16, 22, 23, 24, 31, 38, 42, 47, 66, 76, 79, 82, 97,
101, 103, 109, 112, 117, 146, 159, 178, 179, 180, 183, 196,
203, 216, 223, 230

Daftar Pustaka

- A, Hirshberg, Kozlovsky A, Schwartz-Arad D, Mardinger O, Kaplan I. 2003. "Peripheral Giant Cell Granuloma Associated with Dental Implants". *J Periodontol*.
- AB, Martínez & Ruiz EF. 2005. "Periodontal Diseases as Bacterial Infection". *Av Periodon Implantol*; 17 (3): 111-118.
- Abbas AB, Lichtman AH. 2009. *Basic Immunology: Functions and disorders of the immune system*. 3rd ed. Saunders (Elsevier).
- Ahmadi, Fiqar. 2009. "Epulis". *An Ordinari Life*, 19 Mei 2008, dilihat 9 Oktober 2016. <<http://achmadfiqar.wordpress.com/2008/06/19/epulis/>>.
- Anonym. 2010. "Epulis". *CPD Dokter*, dilihat 9 Oktober. <http://cpddokter.com/home/index2.php?option=com_content&do_pdf=1&id=1699>.
- Anonym. 2010. "Gigi dan mulut: Epulis". *Klikdokter.com*, 5 Juli 2010, dilihat 9 Oktober 2016. <<http://klikdokter.org/medisaz/read/2010/07/05/236/epulis>>.
- Baum L, Philips RW, Lund MR. 1987. *Buku Ajar Ilmu Konservasi Gigi*, Edisi 3. Jakarta: EGC.
- BR, Rajanikanth, Srinivas M, Suragimath G. 2012. "Localized Gingival Enlargement a Diagnostic Dilemma". *Indian J Dent*.

- C, Liu, Qin ZP, Fan ZN. 2012. *New Treatment Strategy for Granulomatous Epulis: Intralesional Injection of Propranolol*. Med Hypotheses.
- C, Porth. 2007. *Essentials of Pathophysiology: Concepts of Altered Health States*. Hagerstown, MD: Lippincott Williams & Wilkins.
- C, Scully. 1991. *Atlas Bantu Kedokteran Gigi: Penyakit Mulut*. Hipokrates: Jakarta.
- Chandrasoma, P, dan Taylor CR. 2005. "Part A. General Pathology, Section II. The Host Response to Injury. Chapter 3. The Acute Inflammatory Response, sub-section Cardinal Clinical Signs" In *Concise Pathology* (3rd edition (Computer file) ed.). New York, N.Y.: McGraw-Hill.
- Cohen S, Burns RC. 2002. *Pathways of The Pulp*. Mosby Co. St. Louis. 2002.
- D, Schlossberg. 2015. *Clinical Infectious Disease*. Second Edition. Cambridge University Press: United Kingdom.
- D, Stern. 2009. "Epulis Fissuratum". *Emedicine*, dilihat 9 Oktober 2016. <<http://emedicine.medscape.com/article/1077440-overview>>.
- Danidingrat. 2005. *Kista Odontogen dan Nonodontogen*. Surabaya: Airlangga University Press.
- E, Whaites. 2002. *Essentials of Dental Radiography and Radiology*. 3rd ed. UK: Churchill Livingstone.
- G, Hajishengallis. 2014. "Immuno-microbial pathogenesis of periodontitis: Keystones, pathobionts, and the host response". *Trends Immunol*; 35 (1): 3-11.
- G, Laskaris. 1986. *Color Atlas of Oral Diseases*. Athens: Litsas Medical Publication.
- G., Bergenholtz dan Bindsvlev PH. Reit C. 2010. *Textbook of Endodontology*. 2nd ed. United Kingdom: Willey-Blackwell.
- GJ, Mount & Hume WR. 2005. *Preservation and Restoration of Tooth Structure*. Queensland: Knowledge Book & software.

- H, Halliday, Gordon S, Bhola M. 2007. "Case Report: an Unusually Large Epulis on the Maxillary Gingiva of a 24-year-old Woman. *Gen Dent*.
- H, Schenkein.1999. "The Pathogenesis of Periodontal Disease". *J. Periodontol*; 70: 457-466.
- LI, Grossman, Oliet S, Rio CED. 1995. *Ilmu Endodontik dalam Praktik*. ed.11. Jakarta: EGC.
- LI, Grossman. 1998. *Endodontic Practice*. 11th ed. Philadelphia, London: Lea and Febiger
- MA, Lynch. 1992. *Oralmedicine: Diagnosis and Treatment*. J. Lippincott co.
- MF, Gabriel, Ricardo M F, Mario C. 2014. "Massive Fibrous Epulis a Case Report of a 10-Year-Old Lesion". *J Oral Sci*.
- MG, Newman, Takei HH, Klokkevold PR, Carranza FA. 2012. *Carranza's Clinical Periodontology*. 11th edition. Missouri: Saunders Elsevier.
- R, Tarigan. 1994. *Perawatan Pulpa Gigi (Endodonti)*. Jakarta: Widya Medika.
- RA, Cawson, Gleeson MJ, Eveson JW. tt. *The pathology and Surgery of the Salivary Glands*. Dilihat 26 mei 2015. <<http://famona.tripod.com/ent/cawson/caw4.pdf>>.
- RC, Page & Schroeder HE. 1976. "Pathogenesis of inflammatory periodontal disease. A summary of current work". *Lab Invest* 34 (3): 235-249.
- RE, Walton & Torabinejad M. 2008. *Prinsip dan Praktik Ilmu Endodonsia*. ed. 3. Jakarta: EGC.
- RP, Langlais. 1994. *Atlas Berwarna Kelainan Rongga Mulut yang Lazim*. Hipokrates: Jakarta.
- S, Tamin & Duhita Y. tt. *Penyakit Kelenjar Saliva dan Peran Sialoendoskopi untuk Diagnostik dan Terapi*.
- Sander, Moch Aleq. 2010. "Ekskokleasi Epulis". *Unmuh*, 18 Mei 2010, dilihat 19 September 2016. <http://bedahunmuh.wordpress.com/2010/05/18/ekskokleasi-epulis/>.

- SS, Socransky & Haffajee AD. 2005. "Periodontal Microbial Etiology". *Periodontol* 2000; 38: 135-187.
- T, Dormandy. 2006. *The worst of evils: man's fight against pain*. New Haven, Conn: Yale University Press.
- T, Dwiretno 2010. "Epulis fibrosa dan granuloma piogenikum pada regio gigi dengan hambatan oklusal". *UI*, dilihat 9 Oktober 2016. <<http://staff.ui.ac.id/internal/130536742/publikasi/epulisfibrosa.pdf>>.
- WD, James 2006. *Andrews' Diseases of the Skin: Clinical Dermatology*. Philadelphia: Saunders Elsevier
- WH, Vogel & Berke A. 2009. *Brief History of Vision and Ocular Medicine*. Kugler Publications.

Tentang Penulis



Dr. Banun Kusumawardani, drg., M.Kes. adalah dosen Fakultas Kedokteran Gigi Universitas Jember yang lahir di Kediri pada 9 Mei 1970. Penulis menyelesaikan jenjang pendidikan sarjana (S1/drg.) di Fakultas Kedokteran Gigi Universitas Airlangga Surabaya (1988-1995), magister (S2/M.Kes) bidang biologi oral pada Universitas Gajah Mada Yogyakarta (2002-2004), dan doktoral (S3/Dr.) ilmu kedokteran Universitas Gajah Mada Yogyakarta (2007-2012).

Perempuan yang berkantor di Bagian Biomedik Fakultas Kedokteran Gigi Universitas Jember ini mengampu beberapa mata kuliah antara lain, Patologi Dasar (S1), Blok Penyakit Dentomaksilofasial 1 (S1), Blok Penyakit Dentomaksilofasial 2 (S1), Blok Penyakit/Kelainan Gigi, Jaringan Periodontal dan Oral Mukosa (S1), Blok Kelainan Tumbuh Kembang Kraniofasial (S1), Blok Trauma dan Penyakit/Kelainan Rahang dan TMJ, Blok Manajemen Kesehatan Gigi Masyarakat (S1), Blok Kedokteran Gigi Pencegahan (S1), Blok Sistem Fungsi Tubuh Manusia (S1),

Blok Epidemiologi dan Biostatistik (S1), Propagasi Sel (S2), dan Terapi Gen (S2), serta mengajar mata kuliah umum seperti Bahasa Indonesia (S1) dan Bahasa Inggris (S1).

Dalam lima tahun terakhir, ketika buku ini diterbitkan, Penulis telah melakukan penelitian antara lain: *“Effect of Porphyromonas Gingivalis Infection on Periodontal Tissue and Intrauterine Growth Restriction (2010)”*, *“Analisis Efek Periodontitis Terhadap Disfungsi Plasenta dan Preeklampsia pada Tikus Hamil (2014)”*, *Potensi Flavonoid Daun Tembakau Kasturi ebagai Agen Antiinflamasi dan Terapi pada Model Penyembuhan Luka Periodontal (Penelitian Eksperimental Laboratoris in Vitro dan in Vivo) (2017)”*, *Edamame Terfermentasi Kaya Isoflavon Aglikon sebagai Pengganti Hormon Estrogen untuk Mencegah Menopause (2017)”*, *“Pengembangan Three-Dimensional Human Gingival Cell Culture Menggunakan Gel Fibrin sebagai Model Scaffold untuk Periodontal Tissue Engineering (2017)”*.



Dwi Merry Christmarini Robin, drg., M.Kes. adalah dosen Fakultas Kedokteran Gigi Universitas Jember. Penulis menyelesaikan pendidikan tingginya pada bidang sarjana (S1) kedokteran gigi tahun 2004 di Universitas Jember dan magister kedokteran gigi (S2) di Universitas Gadjah Mada Yogyakarta tahun 2006.

Bidang ilmu yang Penulis ajarkan antara lain *Blok Penyakit Dentomaksilofasial I, Blok Penyakit Dentomaksilofasial II, Blok Patologi Dasar, Blok Penyakit/Kelainan Gigi, Jaringan Periodontal dan Mukosa Rongga Mulut, Blok Kelainan Tumbuh Kembang Orokraniofasial, dan Blok Trauma dan Kelainan Rahang dan TMJ.*

Dalam lima tahun terakhir, Penulis telah melakukan penelitian antara lain: *“Efektivitas Complete Freund’s Adjuvant (CFA) dalam Menginduksi Osteoarthritis pada Sendi Temporomandibula Tikus secara Eksperimental (2012)”*, *“Efek Pemberian Kurkumin*

terhadap Peningkatan Pembentukan Kolagen pada soket Gigi Tikus Pasca Pencabutan (2013), “Efektivitas Ekstrak Thymoquinone Terhadap Penyembuhan Luka Soket Gigi Pasca Pencabutan pada Tikus yang Diinduksi Diabetes Mellitus (2016)”, dan “Formulasi dan Karakterisasi Col-HA Scaffold Berbahan Kolagen dan Hidroksiapatit dari Cangkang Telur untuk Bone Tissue Engineering (2017).”