

PROCEEDING
EMERGENCY IN CARDIOLOGY
BASIC PHYSIOLOGY
TO CLINICAL APPLICATION

SHERATON HOTEL SURABAYA, 22nd - 24th AUGUST 2014

SYMPOSIA

WORKSHOP

- BASIC PHYSIOLOGY IN CARDIAC DISEASE
- GENERAL EXAMINATION FOR CARDIAC EMERGENCY PATIENT
- PERIPHERAL ULTRASOUND
- TREADMILL TEST
- ADVANCED CARDIAC LIFE SUPPORT



EDITOR:
Yudi Her Oktaviono
Suryono



surabaya
cardiology
update V



ISBN: 978-602-19458-8-7

PROCEEDING
**EMERGENCY IN CARDIOLOGY
BASIC PHYSIOLOGY
TO CLINICAL APPLICATION**

SHERATON HOTEL SURABAYA, 22nd - 24th AUGUST 2014

SYMPOSIA

WORKSHOP

BASIC PHYSIOLOGY IN CARDIAC DISEASE
GENERAL EXAMINATION FOR CARDIAC EMERGENCY PATIENT
PERIPHERAL ULTRASOUND
TREADMILL TEST
ADVANCED CARDIAC LIFE SUPPORT

EDITOR:

Yudi Her Oktaviono, dr., Sp.JP(K) FIHA FICA FCCAI FAsCC
Suryono, dr., Sp.JP FIHA

PERHIMPUNAN DOKTER SPESIALIS KARDIOVASKULER INDONESIA (PERKI)
CABANG SURABAYA

Perpustakaan Nasional 2015

ISBN : 978-602-18458-3-7

Katalog Dalam Terbitan

Judul : PROCEEDING Emergency in Cardiology
Basic Physiology to Clinical Application

Editor:

Yudi Her Oktaviono, dr., Sp.JP(K) FIHA FICA FSCAI FAsCC
Suryono, dr., Sp.JP FIHA

Penerbit :

PERHIMPUNAN DOKTER SPESIALIS KARDIOVASKULER INDONESIA (PERKI)
CABANG SURABAYA

Lab/SMF Ilmu Penyakit Jantung FK UNAIR/ RSUD Dr. Soe'omo

Jl. Mayjen Prof. Dr. Mœestopo 6-8, Surabaya – 60286

Telp: 031-5020362, Fax: 031-5031752

E-mail : perki_sby@yahoo.com

**Hak Cipta diindungi oleh undang-undang
Dilarang memperbanyak sebagian atau seluruh isi buku ini
tanpa ijin dari penerbit.**

Dicetak oleh:

Pusat Penerbitan dan Percetakan Universitas Airlangga

Kampus C Unair – Mulyorejo, Surabaya 60115

Telp. (031) 5992246, 5992247, 5928591, Fax. (031) 5992248

E-mail: aup.unair@gmail.com

(OC 205/11.14/25E)

Isi di luar tanggung jawab pencetak

TIME	TOPICS	MODERATOR/SPEAKER
Session 3	Prelunch Simpo by PT FERRON	Sadewantoro, MD, FIHA Achmad Hanafi, MD, FIHA
11:30 – 11:45	"The Role Short Acting Nitrat in Acute Ischemic Heart Failure"	Prof Rochmad Romdoni, MD, PhD, FIHA
11:45 – 12:00	"Hipertensive Crisis Management : Step by Step"	Isman Firdaus, MD, FIHA
12:00 – 12:15	Discussion	
12:15 – 13:00	Lunch	
Session 4	EMERGENCY IN HYPERTENSION Absolutely not Simple Hypertension	Tonny Parenjkuar, MD, FIHA Nurwahyudi, MD, FIHA
13:00 – 13:15	"Hypertension in Pregnancy, Must be Rush"	Dyana Sarwasti, MD, FIHA
13:15 – 13:30	"Different CVA is Different Hypertension Management"	Paulus Sugianto, MD, PhD
13:30 – 13:45	"Hypertension Malignant in Perioperative"	Muhammad Aminuddin, MD, FIHA
13:45 – 14:00	"Case Presentation – CVA and Hypertension"	R Mohehammad Budiarto, MD, FIHA
14:00 – 14:15	Discussion of Emergency in Hypertension	
Session 5	UPDATE ON RESUSCITATION SCIENCE Mayday Mayday, It's About Life Saving	RP Soeharsohadi, MD, FIHA Solehah Catur Rahayu, MD, FIHA
14:15 – 14:30	"Review of Cardio Pulmonary Resuscitation Management"	Lilik Murtiningsih, MD, FIHA
14:30 – 14:45	"Return of Spontaneous Circulation and Hypothermia Role"	Suryono, MD, FIHA
14:45 – 15:00	"Don't Underestimate of Electrolyte Imbalance and Acid-Base State"	Hairudi Sugijo, MD, FIHA
15:00 – 15:15	"Case Presentation – Life After 'Death'"	Wenni Erwindia, MD, FIHA
15:15 – 15:30	Discussion of Update on Resuscitation Science	
15:30 – 16:00	CLOSING REMARKS	

DINNER SIMPOSIUM FOR CARDIOLOGIST - SATURDAY, 23RD AUGUST, 2014

TIME	TOPICS	MODERATOR/SPEAKER
Dinner Simposium PT BOEINGER INGELHEIM.	REDEFINING CARDIOVASCULAR PREVENTION IN A WORLD OF INCREASING CARDIOVASCULAR RISK	Hary Wahyono, MD, FIHA Lusiana Kusumawardhana, MD, FIHA
19:00 – 19:15	"The Use of Single Pill Combination Therapy as a New Paradigm for The Modern Clinical Management of Hypertension"	Samuel Sudanawidjaya, MD, FIHA
19:15 – 19:30	"Stroke Prevention in Atrial Fibrillation Trial Data Are Supported by Clinical Experience"	Budi Baktijasa, MD, FIHA

WORKSHOP FOR GENERAL PRACTITIONER - FRIDAY, 22ND AUGUST, 2014

TIME	TOPICS	MODERATOR/SPEAKER
Workshop 1	"BASIC PATHOPHYSIOLOGY OF CARDIAC EMERGENCY"	Endah Fewati Kartika Sari, MD, FIHA
07:30 - 08:00	Registration	
08:00 - 08:15	"Pathophysiology of Supra Ventricular Tachycardia : The Role of Carotid Artery Massage"	Saskia D Handari, MD, FIHA
08:15 - 08:30	Discussion	
08:30 - 09:05	Skill Station	
09:05 - 09:20	"Pathobiology of Hipoxia Spells : The Role of Knee-Chest Position"	Prof Teddy Ontoseno, MD, PhD, FIHA
09:20 - 09:35	Discussion	
09:35 - 10:10	Skill Station	
10:10 - 10:25	Coffee Break	
10:25 - 10:35	"Pathophysiology of Cardiac Arrest : The Role of Cardio-Pulmonary Resuscitation (CPR)"	Wenni Erwindia, MD, FIHA
10:35 - 10:50	Discussion	
10:50 - 11:25	Skill Station	
11:25 - 11:30	Closing	
Workshop 2	"GENERAL EXAMINATION FOR CARDIAC DISEASES"	Benny Jovie, MD, FIHA
11:30 - 13:00	Registration	
13:00 - 13:15	"How to Detecting "Murmur" Sounds in The Heart"	Yudi Her Oktaviono, MD, FIHA
13:15 - 13:30	Discussion	
13:30 - 14:10	Skill Station	
14:10 - 14:25	"Thorax X-Ray Recognition in Cardiac Diseases "	Suryono, MD, FIHA
14:25 - 14:40	Discussion	
14:40 - 15:20	Skill Station	
15:20 - 15:30	Coffee Break	
15:30 - 15:45	"How to Measure JVP and Hepato-Jugular Reflex in Congestive Heart Failure"	Budi Satriyo, MD, FIHA
15:45 - 16:00	Discussion	
16:00 - 16:40	Skill Station	
16:40 - 17:00	Closing	

WORKSHOP FOR CARDIOLOGIST - FRIDAY, 22ND AUGUST, 2014

TIME	TOPICS	MODERATOR/SPEAKER
Workshop 3	"DOPPLER ULTRASOUND CAROTID ARTERY MADE EASY"	Triningsih Savitri, MD, FIHA
07:30 - 08:00	Registration	
08:00 - 08:20	Anatomy, Varian, and Diseases of Carotid Artery	Agus Subagjo, MD, FIHA
08:20 - 08:40	Carotid Intimal Media Thickness	J Nugroho E Putranto, MD, PhD, FIHA
08:40 - 09:00	Doppler Ultrasound Carotid and Reporting	Suko Ardiarto, MD, PhD, FIHA
09:00 - 09:15	Coffee Break	

INTERPRETASI FOTO THORAX PADA PENYAKIT JANTUNG

Suryono

Departemen Kardiologi dan Kedokteran Vaskular FK Unej-RSD dr Soebandi jember

Pendahuluan

Foto thorax merupakan alat bantu untuk menegakkan diagnose kelainan pada jantung dan paru. Foto thorax ini dibuat tidak hanya untuk menegakkan diagnose kelainan jantung atau paru tetapi juga untuk mengevaluasi hasil pengobatan bahkan dapat juga memperkirakan prognosa dari penyakitnya. Interpretasi foto thorax yang cermat akan mengurangi kesalahan dalam menentukan pilihan pemeriksaan lanjutan.

Foto thorax dapat dilakukan di hampir semua sarana kesehatan, data yang didapatkan sangat memberikan informasi mengenai kondisi pasien dan penanganan yang tepat dan cepat terutama bila kita bekerja di tempat emergency semisal UGD dan ICCU. Pemahaman interpretasi foto thorax yang baik sangat diperlukan bagi dokter dalam praktek sehari hari.

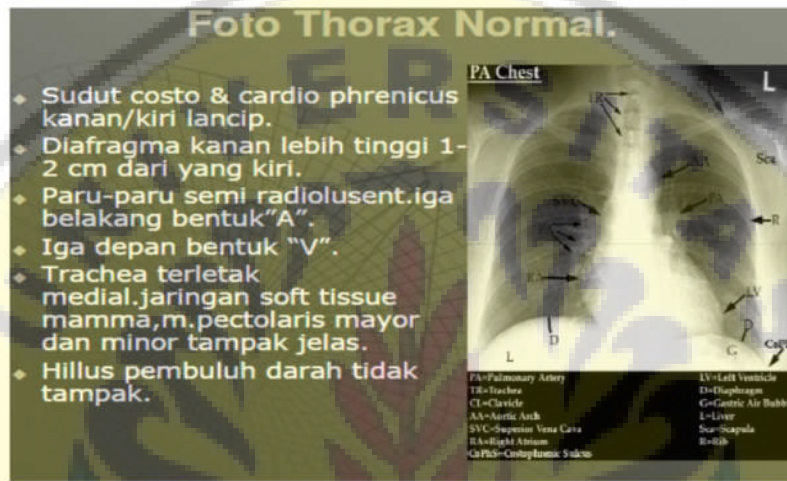
Penilaian Jantung dan Paru

Sebelum menilai kondisi jantung dan paru, pandanglah foto thorax dengan seksama, tentukan apakah foto thorax tersebut memenuhi syarat untuk dibaca sehingga mengurangi kesalahan dalam menegakkan diagnose. Kondisi foto thorax dapat memberikan informasi yang akurat apabila foto tersebut memenuhi persyaratan untuk dibaca, meliputi :

1. Proyeksi : tentukan proyeksi pengambilan foto thorax, semisal proyeksi anteroposterior atau posteroanterior. Menentukan proyeksi dapat melihat gambaran scapula terbuka atau tertutup. Proyeksi anteroposterior akan terlihat scapula tertutup sedangkan proyeksi posteroanterior terbuka. Gambaran besar jantung akan nampak lebih besar pada proyeksi anteroposterior dibandingkan dengan proyeksi posteroanterior.
2. Posisi : posisi pengambilan foto thorax akan berpengaruh terhadap interpretasi besar jantung dan kondisi paru. Posisi berdiri dengan proyeksi posteroanterior akan memberikan informasi yang lebih akurat, posisi berbaring akan nampak gambaran besar jantung lebih besar.
3. KV : sebagai patokan menentukan cukup dan tidaknya KV dengan menilai gambaran vertebra thorakalis. Bila vertebra thorakalis tampak sampai 4 atau lima menandakan KV cukup. Vertebra thorakalis yang terlihat sampai diafragma atau bahkan vertebra lumbalis ikut terlihat menandakan KV berlebihan menimbulkan over diagnose terhadap penderita copd atau emfisematus paru. Demikian juga bila vertebra thorakalis hanya terlihat kurang dari 4 mengakibatkan over diagnose terhadap edema paru.

4. Inspirasi : sebelum mengambil foto thorax pastikan inspirasi pasien cukup pada kondisi pasien yang stabil. Sebagai penanda inspirasi cukup dengan melihat intercostalis space. Foto thorax akan memberikan informasi baik bila intercostalis space terlihat sampai 5 atau 6. Intocostalis space yang terlihat kurang dari lima menandakan kurang inspirasi yang mengakibatkan gambaran jantung menjadi lebih besar dari kondisi yang sebenarnya.

Setelah menentukan kelayakan baca dari foto thorax barulah kita menentukan adakah penyimpangan dari normal. Untuk itu seorang klinis wajib mengetahui gambaran foto thorax pada kondisi normal, berikut ini gambaran dari foto thorax normal :

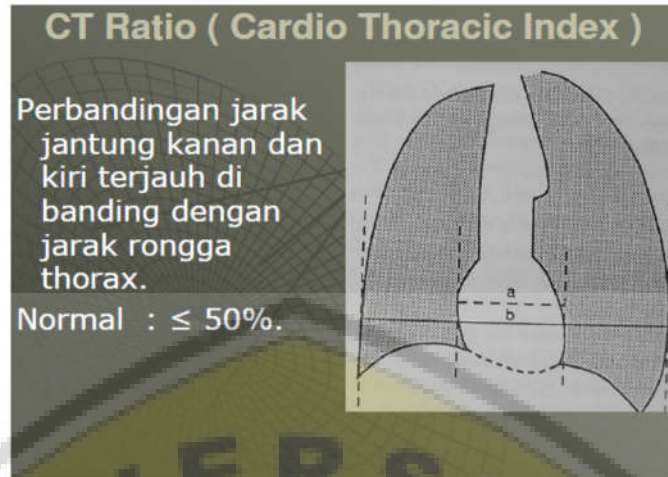


Gambar 1. Foto thorax normal

Interpretasi Jantung

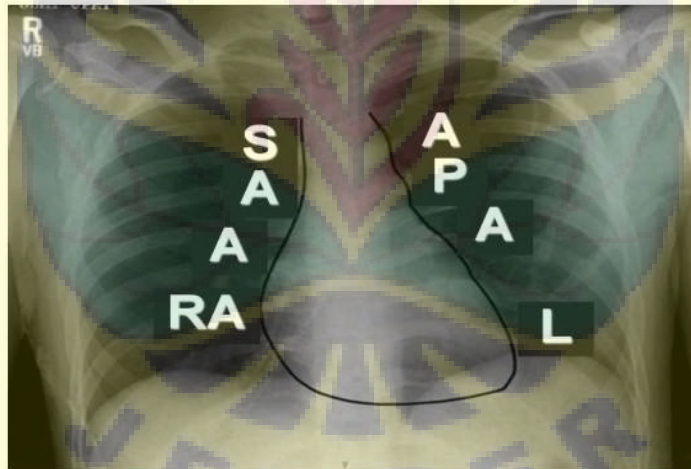
Interpretasi jantung pada foto thorax dimulai dari kedudukan jantung dalam rongga thorax, besar jantung dan batas-batas jantung. Dengan memahami hal tersebut diatas akan dapat menilai dengan baik berbagai macam kelainan pada jantung. Berikut akan dibahas ketiga kondisi diatas.

1. Situs : kedudukan jantung normal berada pada hemithorax kiri sedangkan fundus lambung berada di abdomen sisi kiri, kondisi ini dikenal dengan situs solitus (situs normal). Anomaly situs ditemukan dapat berupa dektrocardia yakni kondisi apex jantung dan undus lambung terletak dikanan. Dektroversi bila apex jantung dikanan sedangkan fundus lambung dikiri, Levoversi merupakan kebalikan dari dektroversi. Selain itu ada variasi normal dari situs solitus yang disebut mesoversi yaitu letak jantung ditengah.
2. Besar jantung : menentukan besar jantung dapat ditentukan dengan membandingkan batas jantung kiri ditambah batas jantung kanan dibagi dengan batas rongga thorax dikalikan 100 % perhitungan ini disebut CTR. Disebut ukuran jantung membesar bila didapatkan CTR diatas 50%.



Gambar 2. Cara menghitung CTR

3. Batas-batas Jantung : mengetahui batas-batas jantung pada kondisi normal akan membantu mengetahui segmen jantung yang mengalami kelainan sehingga dapat mengetahui jenis kelainannya. Untuk memudahkan mengingat batas-batas jantung normal berikut akan ditampilkan skema batas kiri dan kanan jantung dalam foto thorax.



Gambar 3. Batas-batas Jantung normal

Batas kiri jantung dari atas kebawah adalah A-P-A-L (kita sebut APAL). A : Aortic knob, P : pulmonal konus, A : appendil atrium kiri, L : left ventrikel. Sedangkan batas kanan jantung meliputi : S-A-A-RA. (kita sebut SAARA). S : superior vena kava, A : aorta ascendens A : azygos vena dan RA : right atrium. Sebagai gambaran, penderita hipertensi akan didapatkan ventrikel kiri membesar/hipertropi, maka gambaran pada foto thorax apex jantung (L) akan tertanam kebawah diafragma (grounded) sehingga akan nampak gambaran seperti sepatu boot yang kita kenal dengan konfigurasi hipertensi. Pasien mitral stenosis didapatkan atrium kiri dilatasi dan hipertrofi ventrikel kanan. Dari foto thorax akan didapatkan atrium kiiri (A) membesar sehingga

pinggang jantung tidak terlihat, sedangkan pembesaran ventrikel kanan akan menyebabkan pergeseran batas jantung ke kanan dan akan menarik ventrikel kiri terangkat sehingga (L) akan rounded.

Apabila semua rongga jantung mengalami pelebaran maka batas jantung kanan dan kiri tidak akan nampak jelas, gambaran jantung akan terlihat globuler menyerupai bentuk tabung elemeyer misalnya pada dilated cardiomyopathy. Pada kondisi rongga pericard terisi cairan misalnya pada efusi pericard massif batas jantung jg sulit diinterpretasikan, gambaran jantung jg terlihat seperti tabung elemeyer. (contoh berbagai kelainan jantung pada foto thorax akan ditampilkan di power point)

Dengan memahami patofisiologi kelainan jantung akan mudah mengkonfirmasi kelainan jantung pada foto thorax.

Interpretasi Paru

Manifestasi kelainan jantung akan berdampak pada kondisi paru yang akan terlihat pada gambaran foto thorax. Ada dua hal yang penting diperhatikan gambaran paru pada kelainan jantung :

1. Vaskular paru. Corakan vascular paru pada foto thorax berasal dari arteri pulmonalis, dari hilus gambaran vascular ini akan mengecil ke arah perifer. Pada pasien hipertensi pulmonal corakan vascular ini semakin nyata terutama pada hilus dan terlihat seperti koma terbalik yang dikenal dengan inverted coma sign misalnya pada penderita ASD dan VSD yang mengalami hipertensi pulmonal. Penderita ASD dan VSD volume darah yang mengalir dari ventrikel kanan akan bertambah sehingga gambaran corakan vascular paru menjadi ramai. Penderita pulmonal stenosis atau TOF darah yang mengalir ke arteri pulmonalis berkurang sehingga gambaran corakan vascular paru menjadi sepi. Pembuluh darah vena pada foto thorax normal tidak nampak jelas kecuali bila ada bendungan misalnya pada gagal jantung akan terlihat corakan vascular meningkat di suprahiler kanan dan kiri menyerupai kumis terbalik yang disebut inverted mustache. Bendungan vena paru akibat gagal jantung akan terlihat corakan vascular paru ke atas yang dikenal dengan cephalisasi. Pada kondisi berlanjut bendungan ini akan memenuhi lapangan paru sehingga terlihat gambaran putih seperti kupu-kupu yang kita sebut edema paru.
2. Parenkim paru. Kelainan jantung tidak banyak mempengaruhi parenkim paru kecuali pada kondisi kelainan jantung lanjut. Kelainan parenkim paru sebagian besar akibat penyakit paru sendiri, misalnya fibrosis, kerusakan alveoli paru, tumor paru dan lain-lain

DAFTAR PUSTAKA

1. Ra-id Abdulla (ed.), *Heart Diseases in Children: A Pediatrician's Guide*, 17DOI 10.1007/978-1-4419-7994-0_2, © Springer Science+Business Media, LLC 2011MM
2. Burton EM, Brody AS. Cardiovascular system. In: *Essentials of Pediatric Radiology*. Thieme, Stuttgart/New York, 1999; pp. 239--269.
3. Swischuk LE, John SD. *Differential Diagnosis in Pediatric Radiology*. Lippincott, Williams and Wilkins, Philadelphia 1995.

