


Stomatognatic

Jurnal Kedokteran Gigi



Diterbitkan oleh :

Fakultas Kedokteran Gigi Universitas Jember

Bekerjasama dengan

Persatuan Dokter Gigi Indonesia Cabang Jember

Vol 1, No 1 (2015)

Table of Contents

Articles

- Perbedaan Efektifitas Antibakteri Ekstrak Daun Sirih Merah (Piper crocatum) Pada Porphyromonas gingivalis dan Streptococcus viridans PDF
Peni Pujiastuti, Sri Lestari 1-6
- Perubahan Histologis Jaringan Pulpa sebagai Respon terhadap Aplikasi Bahan Etsa PDF
Nadie Fatimatuzzahro 7-15
- Pengaruh Mengonsumsi Buah Nanas (Ananas comosus L.merr) dan Buah Pir (Pyrus bretschneideri) terhadap Jumlah Koloni Streptococcus sp. dalam Saliva Anak Usia 10 - 12 Tahun PDF
Sendi Marsela, Niken Probosari, Dyah Setyorini 16-22
- Ekspresi dan Peran Siklooksigenase-2 dalam Berbagai Penyakit di Rongga Mulut PDF
Rendra Chriestedy Prasetya 23 -28
- Ekstrak Buah Delima sebagai Alternatif Terapi Recurrent Aphthous Stomatitis (RAS) PDF
Sri Hernawati 29-37
- Aktivitas Antifungi Ekstrak Etanol dan Metanol Batang Pisang Mauli 100% PDF
Maharani Laillyza Apriasari 38-43
- Perbedaan Kualitas Pelayanan Berdasarkan Waktu Tunggu Serta Rasio Rujukan Pasien Dokter keluarga PDF
Ida Srisurani Wiji Astuti, Bhisma Murti, Ari Natalia Probandari 44-50

ISSN: 2442-4935

Perubahan Histologis Jaringan Pulpa sebagai Respon terhadap Aplikasi Bahan Etsa
(Histological Alteration of Pulp Tissue in Response to Application of Etching Agents)

Nadie Fatimatuzzahro

Bagian Biomedik, Fakultas Kedokteran Gigi Universitas Jember

Korespondensi (Correspondence): Nadie Fatimatuzzahro, Bagian Biomedik, Fakultas Kedokteran Gigi Universitas Jember Jl. Kalimantan 37 Jember 68121. E-mail: nadiefatima@gmail.com

Abstract

Etching agents which are widely used in adhesive restoration aimed to increase retention of restorative materials, may act a chemical irritant that induce inflammation of dental pulp. Odontoblasts which are located at the periphery of the pulp, are the first cells encountered by irritant and infectious agents. This research aimed to elucidate the responses of dental pulp to 37% phosphoric acid and 19% EDTA application as an etching agents. Forty-five male Sprague Dawley rats were divided into 3 groups. Cavity preparation was made on the occlusal surface of maxillary first molar. 37% phosphoric acid, 19% EDTA and distilled water were applied on the surface of the cavity of the teeth in group I, II, and III subsequently. The cavities were filled by glass ionomer cements. The rats were sacrificed at 1, 3, 5, 7 and 14 days after the treatment (n=3 for each day). The specimens were then processed histologically, stained with Hematoxylin Eosin. In intact teeth showed histological features of normal pulp tissue with no inflammation, odontoblast layer were aligned along the pulp chamber with normal morphology of cells. Severe inflammation was observed after 37% phosphoric acid application, odontoblast layer could not be observed in the areas below the cavity. Slight to moderate inflammation and disorganization of odontoblast layer were seen after application of 19% EDTA. In conclusion, application of 37% phosphoric acid induces severe inflammation and disorganization of pulp tissue than 19% EDTA.

Key words: *etching agents, dental pulp, odontoblast, inflammation*

PENDAHULUAN

Karies adalah penyakit infeksi mikroba pada gigi yang menyebabkan terurai dan rusaknya jaringan keras gigi. Destruksi gigi oleh karena karies atau faktor lain, membutuhkan restorasi untuk menggantikan substansi gigi yang hilang sehingga akan mengembalikan bentuk, fungsi dan estetika.¹ Restorasi adhesif menggunakan resin komposit umum digunakan karena memiliki estetika yang baik. Keuntungan desain

preparasi kavitas untuk bahan restorasi adhesif adalah tidak memerlukan pembuatan retensi seperti *undercut* sehingga meminimalkan pembuangan jaringan dan mengurangi terbukanya tubulus dentin.²

Preparasi pada gigi bertujuan untuk menghilangkan karies atau dentin yang terinfeksi dan membuat ruang sehingga bahan restorasi dapat diletakkan di dalamnya dengan sempurna. Penggunaan asam sebagai

dentin kondisioner atau bahan etsa setelah preparasi bertujuan untuk menghilangkan *smear layer* dan mempersiapkan permukaan dentin untuk menerima bahan adhesif. Prosedur etsa akan mendemineralisasi komponen anorganik gigi sehingga terbentuk retensi berupa mikroporositas yang akan terisi oleh bahan adhesif.¹ Beberapa bahan etsa yang digunakan antara lain asam fosfat, asam sitrat, asam maleat dan *ethylene diamine tetraacetic acid* (EDTA).³

Asam fosfat konsentrasi 32-37% adalah asam kuat yang aktif pada pH rendah, merupakan bahan etsa yang paling banyak digunakan pada sistem restorasi adhesif. Penelitian Torii dkk. menunjukkan bahwa penggunaan etsa asam fosfat dapat menurunkan kekuatan pelekatan resin komposit dengan dentin.⁴ Menurut Okuda dkk., terjadi demineralisasi yang berlebihan pada penggunaan asam fosfat, sehingga menyebabkan kegagalan pelekatan akibat infiltrasi monomer resin yang tidak sempurna.⁵

Ethylene diamine tetraacetic acid merupakan agen khelasi yang bekerja pada pH netral dan memiliki efektivitas penghilangan *smear layer* sebanding dengan bahan etsa lain yang mempunyai pH rendah.⁶ Swift dkk. merekomendasikan penggunaan EDTA untuk menghilangkan *smear layer* karena tidak mempengaruhi kekerasan dentin dan tidak menyebabkan dentin menjadi rapuh.⁷ Penggunaan 0,5 M EDTA (setara dengan EDTA konsentrasi 19%) selama 30 detik terbukti meningkatkan kekuatan pelekatan bahan adhesif dengan dentin dibandingkan penggunaan asam fosfat 37%⁸ dan dapat meminimalkan kebocoran mikro pada tepi pelekatan komposit dan dentin.⁹

Jaringan gigi terutama dentin-pulpa bereaksi terhadap semua

rangsangan yang mengenai gigi. Penggunaan bahan-bahan selama prosedur restorasi seperti larutan asam, pembersih dentin, dan zat-zat yang terdapat pada bahan tambal termasuk rangsangan kimiawi yang dapat menyebabkan inflamasi pada pulpa.¹⁰ Iritan kimia dapat berpenetrasi melalui tubulus dentin dan mengaktifasi sistem pertahanan *host* untuk mengeliminasi iritan, dengan memicu mekanisme selular seperti perubahan vaskular, aktivasi sel-sel inflamasi, dan ekspresi mediator kimia.¹¹

Tujuan penelitian ini adalah untuk mengetahui respon jaringan pulpa setelah aplikasi bahan etsa asam fosfat 37% dan EDTA 19%. Hasil penelitian ini diharapkan dapat menjadi pertimbangan bagi para klinisi dalam memilih bahan etsa yang aman terhadap jaringan pulpa.

BAHAN DAN METODE

Seluruh prosedur penelitian ini telah mendapat persetujuan dari Komisi Etik Fakultas Kedokteran Gigi Universitas Gadjah Mada Yogyakarta. Empat puluh lima ekor tikus *Sprague Dawley* jantan digunakan dalam penelitian ini. Gigi molar satu rahang atas dipreparasi pada permukaan oklusal dengan kedalaman 0,5 mm. Tikus dibagi menjadi 3 kelompok perlakuan secara acak. Pada kelompok I, EDTA 19% diaplikasikan pada kavitas selama 30 detik menggunakan *microbrush*, selanjutnya bilas dengan akuades selama 30 detik.¹² Kelompok II, gel asam fosfat 37% (Dentamerica, USA) diaplikasikan pada kavitas selama 30 detik, selanjutnya bilas dengan akuades selama 30 detik. Kelompok III, kavitas hanya dibilas akuades selama 30 detik. Kavitas dikeringkan dengan *cotton pellet* kemudian ditumpat dengan semen ionomer kaca fuji IX.

Hewan coba dikorbankan pada hari ke-1, 3, 5, 7 dan 14 setelah perlakuan (n=3). Rahang atas pada bagian gigi molar yang telah diberi perlakuan difiksasi dan di proses secara histologis. Spesimen ditanam dalam parafin kemudian dipotong dengan ketebalan 5 µm untuk dilakukan pengecatan hematoksilin eosin (HE). Pengamatan dilakukan menggunakan mikroskop cahaya dengan pembesaran 400x pada area di bawah preparasi kavitas. Skoring respon sel inflamasi (tabel 1) dan disorganisasi odontoblas (tabel 2) dilakukan pada pulpa dengan tiga lapang pandang yang berbeda.

HASIL PENELITIAN

Hasil pengamatan respon sel inflamasi pada jaringan pulpa setelah aplikasi asam fosfat 37%, EDTA 19% dan akuades ditunjukkan pada Gambar 1.

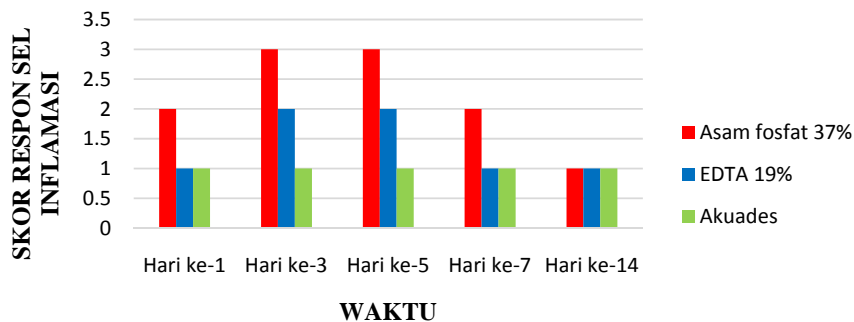
Respon sel inflamasi pada pulpa gigi setelah aplikasi asam fosfat 37% tampak lebih parah dibandingkan kelompok lainnya, dan nfiltrasi sel inflamasi paling banyak ditemukan pada hari ke-5 setelah perlakuan. Pada kelompok dengan aplikasi EDTA 19% infiltrasi sel inflamasi tidak lebih dari 2/3 ruang pulpa. Pada semua kelompok perlakuan, infiltrasi sel inflamasi berkurang hingga hari ke-14 setelah perlakuan.

Tabel 1. Skor respon sel inflamasi¹³

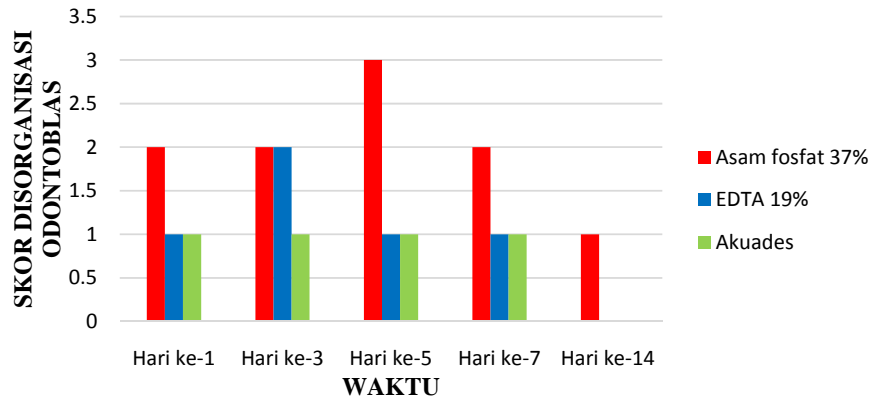
Skor	Kriteria
0	Tidak ada sel inflamasi
1	Infiltrasi sedikit sel inflamasi leukosit polimorfonuklear dan mononuklear di bawah kavitas
2	Infiltrasi sedang sel inflamasi mencapai 2/3 ruang pulpa
3	Infiltrasi sel inflamasi yang melibatkan lebih dari 2/3 ruang pulpa atau terdapat bentukan abses

Tabel 2. Skor disorganisasi jaringan pulpa¹³

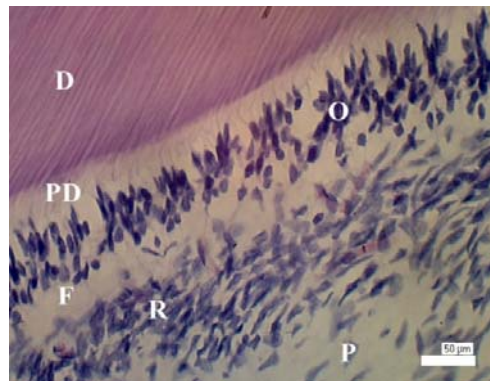
Skor	Kriteria
0	Normal
1	Disorganisasi lapisan odontoblas di bawah kavitas
2	Disorganisasi jaringan kurang dari 2/3 ruang pulpa
3	Tampak nekrosis pada ruang pulpa



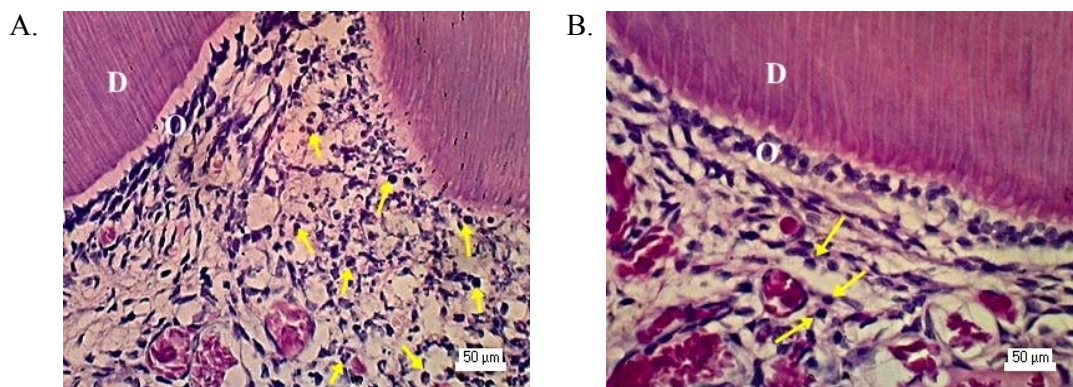
Gambar 1. Modus skor respon sel inflamasi



Gambar 2. Modus skor disorganisasi odontoblas



Gambar 3. Gambaran mikroskopis pulpa normal dengan pengecatan HE tampak lapisan odontoblas (O), zona bebas sel (F) dan zona kaya sel (R). D= dentin, PD= predentin, P= pulpa



Gambar 4. Gambaran mikroskopis pulpa pada hari ke-1 setelah perlakuan dengan pengecatan HE. (A) Pada kelompok asam fosfat 37% infiltrasi sel inflamasi () meluas hingga 2/3 ruang pulpa dan tidak tampak lapisan odontoblas di bawah kavitas. (B) Pada kelompok dengan aplikasi EDTA 19% tampak sel odontoblas dengan morfologi sel bulat dan pipih. D= dentin, O= odontoblas

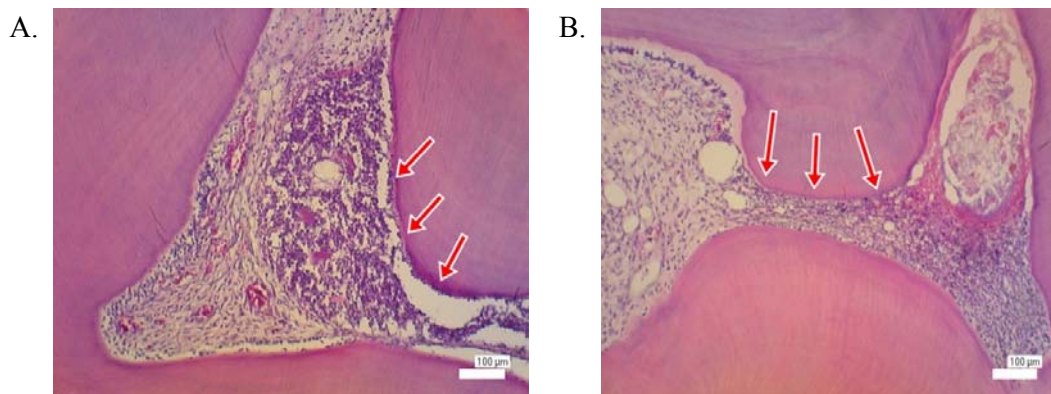
Hasil pengamatan disorganisasi odontoblas setelah aplikasi asam fosfat 37%, EDTA 19% dan akuades ditunjukkan pada Gambar 2.

Hasil pemeriksaan mikroskopis dengan pengecatan HE pada gigi normal, tampak lapisan odontoblas pada tepi kamar pulpa dengan morfologi sel kolumnar dan inti terletak pada basal dari badan sel. Di bawah lapisan odontoblas, tampak zona bebas sel (*cell free zone*) dan zona kaya sel (*cell rich zone*) serta hanya dijumpai sedikit infiltrasi sel inflamasi (Gambar 3).

Pemeriksaan mikroskopis dilakukan pada seluruh sampel hari ke-1, 3, 5, 7, dan 14 setelah aplikasi asam fosfat 37%, EDTA 19% maupun akuades (masing-masing n=3). Pengamatan histologis hari ke-1 setelah preparasi dan aplikasi asam fosfat 37%, EDTA 19% maupun akuades, tampak disorganisasi lapisan odontoblas terutama pada area di bawah kavitas pada seluruh sampel. Disorganisasi lapisan odontoblas tampak lebih parah pada kelompok dengan aplikasi asam

fosfat 37%, sehingga hanya dijumpai beberapa sel odontoblas pada area di bawah kavitas. Zona bebas sel tidak dijumpai di bawah lapisan odontoblas serta terdapat infiltrasi sel inflamasi terutama sel netrofil (Gambar 4).

Pengamatan histologis hari ke-3, pada semua kelompok masih terlihat disorganisasi lapisan odontoblas di bawah kavitas. Tidak tampak zona bebas sel. Beberapa pembuluh darah dijumpai dikelilingi oleh infiltrasi sel-sel inflamasi ke jaringan pulpa. Hasil pengamatan histologis hari ke-5 pada kelompok EDTA 19% walaupun dijumpai disorganisasi ringan, lapisan odontoblas masih tampak pada tepi kamar pulpa. Pada area lain yang tidak mengalami inflamasi tampak gambaran pulpa normal. Berbeda dengan setelah aplikasi asam fosfat 37%, semua sampel menunjukkan kerusakan lapisan odontoblas, kehilangan kontinuitas bahkan tidak dijumpai lapisan odontoblas dibawah kavitas (Gambar 5).



Gambar 5. Gambaran mikroskopis pulpa pada hari ke-5 setelah aplikasi asam fosfat 37%.
(A) Tampak lapisan odontoblas mengalami kerusakan dan kehilangan kontinuitasnya.
(B) Predentin, zona bebas sel tidak tampak pada area dibawah kavitas ()

Seluruh kelompok pada hari ke-7 terlihat infiltrasi sel inflamasi yang semakin berkurang, namun disorganisasi lapisan odontoblas masih tampak terutama pada area di bawah kavitas. Gambaran pulpa normal tampak pada kelompok EDTA 19% dan akuades, lapisan sel odontoblas terletak pada tepi kamar pulpa dengan morfologi sel normal dan dijumpai adanya zona bebas sel serta zona kaya sel. Infiltrasi sel inflamasi tampak lebih sedikit dibandingkan hari-hari sebelumnya. Sedangkan disorganisasi ringan masih tampak pada kelompok asam fosfat 37% hari ke-14.

PEMBAHASAN

Pengamatan secara mikroskopis yang dilakukan pada hasil penelitian ini menunjukkan perubahan kondisi jaringan pulpa setelah aplikasi bahan etsa yang ditandai dengan adanya infiltrasi sel inflamasi dan terjadi disorganisasi lapisan odontoblas. Infiltrasi sel inflamasi pada kelompok asam fosfat 37% lebih banyak dibandingkan EDTA 19%. Asam fosfat 37% merupakan asam kuat dengan pH yang sangat rendah yaitu 0,26. Apabila asam fosfat diaplikasikan pada kavitas, maka akan terjadi demineralisasi yang berlebihan dan akan meningkatkan permeabilitas dentin sehingga terjadi penetrasi lebih banyak dari bahan etsa melalui tubulus dentin ke dalam pulpa.¹⁴

Penetrasi bahan etsa dapat berperan sebagai iritan kimia¹⁵ bagi sel-sel pada pulpa sehingga merangsang produksi sitokin. Sitokin merupakan protein yang diproduksi sebagai respon terhadap infeksi dan jejas. *Tumor necrosis factor- α* (TNF- α) dan interleukin-1 β (IL-1 β) diketahui sebagai sitokin utama yang berperan dalam respon inflamasi pulpa. Molekul ini diproduksi oleh makrofag yang

teraktivasi, sel mast, sel endotel, dan beberapa jenis sel lain seperti odontoblas, fibroblas, dan terbukti berperan penting dalam respon inflamasi pulpa. *Tumor Necrotic Factor- α* dan IL-1 β merangsang ekspresi molekul adhesi pada sel endotel, mengakibatkan peningkatan perlekatan dan migrasi leukosit, dan meningkatkan produksi sitokin lain.¹⁶

Hasil penelitian ini juga menunjukkan gambaran patologis yang ditandai dengan disorganisasi lapisan odontoblas dan berkurangnya populasi sel odontoblas. Odontoblas terletak pada tepi kamar pulpa sehingga merupakan sel yang pertama merespon terhadap jejas.¹⁷ Disorganisasi lapisan odontoblas yang terjadi lebih parah setelah aplikasi asam fosfat 37% dibandingkan EDTA 19%. Mekanisme yang terjadi dimungkinkan oleh karena pH asam fosfat 37% yang lebih rendah dibandingkan EDTA 19%, sehingga lebih sitotoksik terhadap sel odontoblas. Menurut Yasuda dkk., toksisitas bahan etsa meningkat seiring dengan peningkatan keasaman.¹⁸ Hasil ini didukung penelitian About dkk. yang menunjukkan bahwa etsa pada dinding kavitas dengan asam fosfat menyebabkan pengurangan jumlah odontoblas yang lebih banyak dibandingkan EDTA.¹⁹ Bahan etsa asam dengan pH rendah bersifat hipertonik. Apabila lingkungan di luar sel bersifat hipertonik, maka cairan di dalam sitoplasma akan tertarik ke luar dan sel akan mengkerut. Hal ini dapat menyebabkan kerusakan permanen pada sel odontoblas.²⁰

Hasil penelitian ini juga menunjukkan terjadinya infiltrasi sel inflamasi dan disorganisasi ringan lapisan odontoblas pada tikus yang diaplikasi akuades. Hal ini kemungkinan disebabkan oleh karena preparasi kavitas yang dilakukan.

Preparasi kavitas merupakan iritan mekanis bagi pulpa. Preparasi kavitas dapat memotong prosesus odontoblas, hal ini memicu terjadinya inflamasi dan menimbulkan perubahan histologis pulpa.²¹ Gesekan dan panas yang dihasilkan dari penggunaan *rotary instrument* menyebabkan terjadinya peningkatan ekspresi *nitric oxide* (NO) pada sel odontoblas.²² *Nitric oxide* merupakan radikal bebas yang dihasilkan dari enzim *nitric oxide synthase* (NOS). Radikal bebas tersebut berperan pada proses inflamasi dan kerusakan jaringan serta dapat menyebabkan vasodilatasi pembuluh darah sehingga sel inflamasi bermigrasi dari pembuluh darah menuju ke jaringan.²³

Hasil penelitian ini menunjukkan terjadinya disorganisasi lapisan odontoblas mulai hari ke-1 setelah perlakuan terutama pada area di bawah kavitas. Hal ini didukung oleh penelitian yang dilakukan Feng Mei dkk. bahwa terjadi kerusakan odontoblas primer di bawah kavitas pada 1 hari setelah preparasi gigi, dan selanjutnya terjadi diferensiasi sel progenitor menjadi *odontoblast like cell*.²²

Pada hari ke-14 semua sampel pada kelompok EDTA 19% dan akuades menunjukkan gambaran pulpa normal. Disorganisasi lapisan odontoblas makin ringan dengan bertambahnya hari pengamatan hingga hari ke-14 setelah aplikasi asam fosfat. Mekanisme yang dapat menjelaskan hasil penelitian ini adalah adanya *Transforming growth factor-β1* pada dentin yang dilepaskan saat penggunaan bahan etsa. *Transforming growth factor-β1* berperan pada sinyal seluler menstimulasi diferensiasi *odontoblast like cell* dan regulasi biosintesis matriks dengan meningkatkan aktivitas sekresi odontoblas. Produksi matriks

ekstraseluler oleh odontoblas akan menginisiasi terjadinya perbaikan kompleks dentin pulpa.²⁴

Kesimpulan dari penelitian ini bahwa bahan etsa dapat menyebabkan perubahan jaringan pulpa yang ditandai dengan adanya respon sel inflamasi dan disorganisasi lapisan odontoblas. Bahan etsa dengan pH rendah menyebabkan kerusakan sel odontoblas dan mempengaruhi vitalitasnya.

DAFTAR PUSTAKA

1. Roberson, T.M., Harald O.H., Edward J.S. Sturdevant's Art and Science of Operative Dentistry, Fifth Edition. St. Louis: Mosby Elsevier. 2006: 68-69, 283-285.
2. Walmsley, A.D., Walsh, T.F., Lumley, P.J., Burke, F.J.T., Shortall, A.C., Hayes-Hall, R., Pretty, I.A. Restorative Dentistry, Second edition. Philadelphia: Elsevier. 2007: 76-78.
3. Summit, J.B., Robbins, J.W., Hilton, T., Schwartz, R. Fundamentals of Operative Dentistry. A contemporary Approach. Third Edition. Illinois: Quintessence Publishing Co., Inc. 2006: 188-192.
4. Torii, Y., Itou, K., Nishitani, Y., Ishikawa, K., Suzuki, K. Effect of Phosphoric Acid Etching Prior to Self-Etching Primer Application on Adhesion of Resin Composite to Enamel and Dentin. Am. J. Dent 2002; 15(5): 305-308.
5. Okuda, M., Pereira, P.N., Nakajima, M., Tagami, J., Pashley, D.H. Long – Term Durability of Resin Dentin Interface: Nanoleakage vs.

- Microtensile Bond Strength. *Op. Dent* 2002; 27(3): 289-296.
6. Cederlund, A., Jonsson, B., Blomlof, J. Shear Strength after Ethylenediaminetetraacetic Acid Conditioning of Dentin. *Acta Odontol. Scand* 2001; 59: 418-422.
 7. Swift, E.J.Jr., Perdigao, J., Wilber, A.D.Jr., Heymann, H.O., Sturdevant, J.R., Bayne, S.C. Clinical Evaluation of Two One-Bottle Dentin Adhesives at Three Years. *J. Am. Dent. Ass* 2001; 132: 11-17.
 8. Jacques, P., Hebling, J. Effect of Dentin Conditioners on Microtensile bond Strength of a Conventional and a Self-Etching Primer Adhesive System. *Dent. Mater* 2005; 21: 103-109.
 9. Shafiei, F., Memarpour, M. Effect of EDTA Conditioning on Mikroleakage of Four Adhesive System in Composite Restorations. *J. Dent* 2008; 5(3): 150-155.
 10. Walton, R., Torabinejad, M. Principles and Practice of Endodontics, Terjemahan: Narlan Sumawinata, Prinsip dan Praktek Ilmu Endodonsi Edisi 3. Jakarta: EGC. 2008: 10-20, 30-35.
 11. Metzger, Z. Macrophages in Periapical Lesion. *Endod. Dent. Traumatol* 2000; 16: 1-8.
 12. Stape, T.H.S., Menezes, M.S., Barreto, B.C.F., Aguiar, F.H.B., Martins, L.R., Quagliatto, P.S. Influence of Matrix Metalloproteinase Synthetic Inhibitors on Dentin Microtensile Bond Strength of Resin Cements. *Op. Dent* 2012; 37(4): 386-396.
 13. Accorinte MLR, Loguercio AD, Reis A, Costa CAS. Response of Human Pulps capped with different self-etch adhesive system. *Clin Oral Invest* 2008; 12: 119-127.
 14. Amaral, K.F., Rogero, M.M., Fock, R.A., Borelli, P., Gavini, G. Cytotoxicity Analysis of EDTA and Citric Acid Applied on Murine Resident Macrophages Culture. *Int. Endod. J* 2007; 40: 338-343.
 15. Sundoro, E.H. *Serba-Serbi Ilmu Konservasi Gigi*. Jakarta: Universitas Indonesia Press. 2005: 115-129.
 16. Kumar, V., Abbas, A., Fausto, N. Robbins and Cotran, Pathologic Basis of Disease, 8th edition. Philadelphia: Saunders. 2006: 48-85.
 17. Arana-Chavez VE, Massa LF. Odontoblasts: the cells forming and maintenance dentine. *Int J Biochem Cell Bio* 2004; 36: 1367-1373.
 18. Yasuda, Y., Inuyama, H., Maeda, H., Akamine, A., Noor, J.E., Saito, T. Cytotoxicity of One-Step Dentin-Bonding Agents toward Dental Pulp and Odontoblast-Like Cells. *J. Oral Rehab* 2008; 35: 940-946.
 19. About, I., Murray, P.E., Franquin, J.C., Remusat, M., Smith, A.J. The Effect of Cavity Restoration Variables on Odontoblast Cell Numbers and Dental Repair. *J. Dent* 2001; 29: 109-117.
 20. Nemeth, L., Erman, A., Stiblar-Martincic, D. Early Odontoblastic Layer Response to Cavity Preparation and Acid Etching in Rats. *Folia Biol. (Krakow)* 2006; 54: 23-30.
 21. Singh, A., Velu, A.K. Histological Changes in Pulp After Tooth Preparation with

- High Speed Handpieces and ER: YAG Laser: A Light Microscopic Analysis. *J. Oral Laser Applications* 2010; 10: 37-44.
22. Feng Mei, Y., Yamaza, T., Atsuta, I., Danjo, A., Yamashita, Y., Kido, M.A., Goto, M., Akamine, A., Tanaka, T. Sequential Expression of Endothelial Nitric Oxide Synthase, Inducible Nitric Oxide Synthase, and Nitrotyrosine in Odontoblasts and Pulp Cells During Dentin Repair After Tooth Preparation in Rat Molars. *Cell Tissue Res* 2007; 328: 117–127.
23. Roitt, I.M. *Imunologi-Essential Immunology*, Edisi 8, alih bahasa: Alida Harahap dkk. Jakarta: Widya Medika. 2002: 233.
24. Hargreaves, M.K. Goodis, H.E. *Seltzer and Bender's Dental Pulp*. Carlos Stream: Quintessence Publishing Co.,Inc. 2002: 1-13.